



PUESTA  
AL DÍA

# ADHESIÓN EN MOLARES PERMANENTES HIPOMINERALIZADOS. PUESTA AL DÍA

Real Benloch, I., Mourelle Martínez, R., Musa Herranz, S., García Sánchez, C.  
*Adhesión en molares permanentes hipomineralizados. Puesta al día. Cient. Dent. 2015; 12; 3: 193-197.*



**Real Benloch, Irene**  
Licenciada en Odontología.  
Máster en Odontopediatría de  
la Universidad Complutense de  
Madrid.

**Mourelle Martínez, Rosa  
María**  
Profesora contratada Doctor  
Universidad Complutense de  
Madrid. Profesora del Máster  
de Odontopediatría.

**Musa Herranz, Sara**  
Licenciada en Odontología.  
Máster en Odontopediatría de  
la Universidad Complutense  
de Madrid.

**García Sánchez, Cristina**  
Licenciada en Odontología.  
Máster en Odontopediatría de  
la Universidad Complutense  
de Madrid.

#### Indexada en / Indexed in:

- IME
- IBECS
- LATINDEX
- GOOGLE ACADÉMICO

#### Correspondencia:

Irene Real Benloch  
Dpto. de Estomatología IV  
(Profilaxis, Odontopediatría y Ortodoncia)  
Facultad de Odontología. UCM  
Plaza Ramón y Cajal s/n  
28040 Madrid  
irealbenloch@gmail.com  
Tel.: 652 613 081

Fecha de recepción: 21 de septiembre de 2015.  
Fecha de aceptación para su publicación:  
13 de noviembre de 2015.

## RESUMEN

El síndrome incisivo molar o MIH se describe como una hipomineralización de origen sistémico que afecta de 1 a 4 de los primeros molares permanentes y que se asocia frecuentemente con alteraciones de los incisivos, siendo su aparición cada vez más frecuente. Los dientes afectados van a presentar un aumento de su contenido proteico y una disminución del contenido mineral.

El tratamiento del MIH supone un reto para el odontólogo. Las características clínicas de este desorden, como la ruptura posteruptiva o la formación de cavidades atípicas, complican la obtención de un resultado duradero. Los últimos estudios apuntan a que los sistemas adhesivos de autograbado consiguen una fuerza de adhesión mayor que otros sistemas. El pretratamiento de la lesión puede producir un aumento de la fuerza adhesiva, aunque los resultados observados no permiten estandarizar este procedimiento. Las opciones más prometedoras son el hipoclorito sódico y las resinas infiltrantes.

La mejor opción terapéutica para el MIH actualmente consiste en la realización de una reconstrucción con resina compuesta, utilizando un sistema adhesivo de autograbado, valorando la posibilidad de realizar un pretratamiento con hipoclorito sódico o resinas infiltrantes.

## PALABRAS CLAVE

Hipomineralización incisivo-molar; Hipoplasia dental; Grabado del esmalte; Adhesión al esmalte; Adhesivos dentales.

## DENTAL ADHESION IN PERMANENT HIPOMINE- RALIZED MOLARS. UPDATE

## ABSTRACT

The molar incisor syndrome (MIH) is described as a hypomineralization of systemic origin affecting 1 to 4 of the first permanent molars that is frequently associated with alterations of the incisors, and its appearance is increasing. Affected teeth will file a raise of its protein content and decreased mineral content.

The treatment of MIH is a challenge for the dentist. The clinical features of this disorder, as posteruptive rupture or the formation of atypical cavities complicate obtaining a lasting result. Recent studies suggest that self-etching adhesive systems achieve a greater adhesion force than other systems. Pretreatment of injury may result in increased adhesive strength, although the observed results do not allow to standardize this procedure. The most promising options are sodium hypochlorite and infiltrating resins.

The best therapeutic option for MIH is currently performing a reconstruction with composite resin using a self-etching adhesive system, seeing the possibility of pretreatment with sodium hypochlorite or infiltrating resins.

## KEYWORDS

Molar-incisor hypomineralization; Dental enamel hypoplasia; Dental etching; Dental bonding; Dental cements.

## INTRODUCCIÓN

El término "síndrome incisivo molar" (MIH) fue introducido en el año 2001 por Weerheijm y cols., y se definió como una hipomineralización de origen sistémico que afecta de 1 a 4 de los primeros molares permanentes y que se asocia frecuentemente con alteraciones en los incisivos (Figura 1)<sup>1</sup>. No se ha encontrado un único factor causal para este desorden, y cabe destacar la amplia variación en la prevalencia de la enfermedad que se puede observar en los diferentes grupos de población (2,4 - 40,2%)<sup>2</sup>. Los problemas clínicos más comunes para los pacientes con MIH son la ruptura posteruptiva del esmalte, la exposición dentinaria, la formación de cavidades atípicas, la completa distorsión de la corona y una molestia severa con los estímulos fríos<sup>3</sup>. Los molares hipomineralizados tienen un contenido mineral un 5% menor y una proporción calcio/fosfato menor que el esmalte sano<sup>3</sup>.

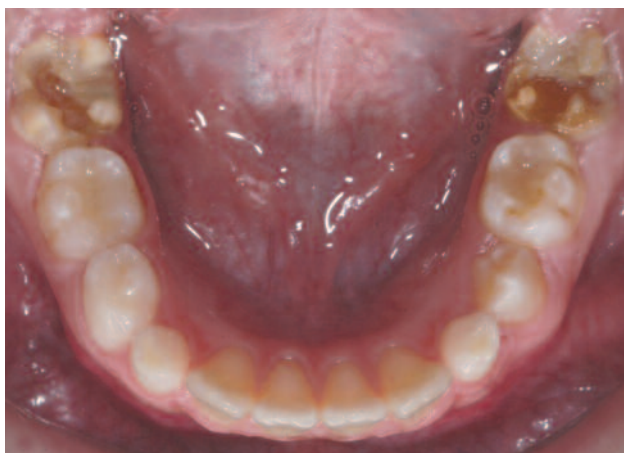

Figura 1. Gran afectación de molares como consecuencia del MIH, estando los incisivos sanos.

## SÍNDROME INCISIVO-MOLAR

En la literatura se han propuesto multitud de posibles factores causales del MIH, y se considera posible que varios factores desconocidos contribuyan, resultando en un gran número de posibles causas<sup>1, 4, 5</sup>. A pesar de los esfuerzos realizados para buscar la razón del desarrollo del MIH, todavía no se ha establecido un factor etiológico inequívoco de esta condición<sup>5, 6</sup>. Parece existir un acuerdo en la literatura sobre que los posibles factores etiológicos del MIH son sistémicos, aunque autores como Whatling y Fearn (2008) afirman que puede haber una susceptibilidad genética<sup>4, 5, 7, 8</sup>.

Clínicamente, el MIH cursa con opacidades marcadas y defectos de esmalte con alteración de la translucidez; el esmalte afectado es de color blanco-cremoso o amarillo-marrón, con un espesor normal, una superficie suave y un límite claro que lo diferencia del esmalte normal adyacente<sup>3</sup>. El esmalte hipomineralizado puede desprenderse rápidamente, dejando a la dentina desprotegida<sup>9</sup> (Figura 2), por lo que este tipo de molares suelen presentar caries de rápida evolución y en lugares poco comunes de aparición, gran sensibilidad ante estímu-

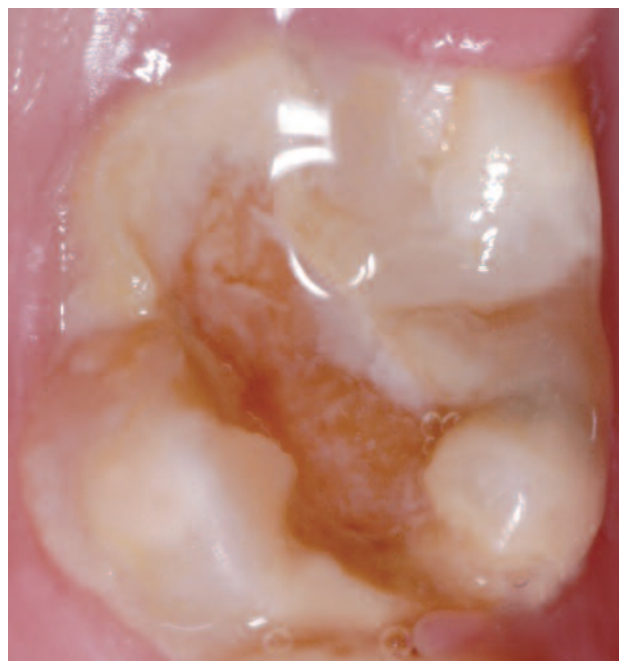

Figura 2. Lesión de gran tamaño y rápida evolución en un molar con MIH.

los térmicos y mecánicos, dificultad para conseguir una correcta anestesia cuando se realiza su tratamiento y un comportamiento impredecible de las opacidades aparentemente intactas (Figura 3)<sup>1, 3, 9</sup>.

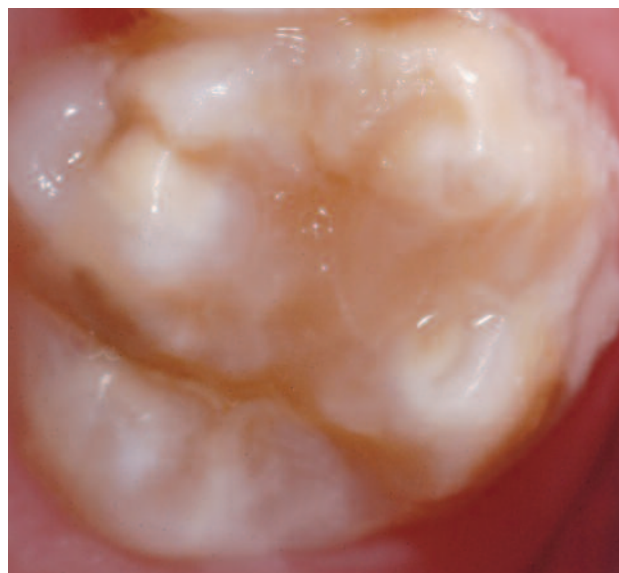


Figura 3. Molar con opacidades, aparentemente intactas, afectado por MIH.

La edad ideal para realizar la exploración de esta patología son los 8 años, ya que a esta edad, en la mayoría de los niños, los cuatro molares permanentes han erupcionado, así como la mayoría de los incisivos, mientras que los signos del MIH siguen estando presentes<sup>10</sup>. La exploración del MIH se debe realizar en dientes recién limpiados y las características que deben ser registradas en cada diente son: ausencia o presencia de opacidades demarcadas, ruptura posteruptiva del esmalte, presencia de restauraciones atípicas, extracción de molares debido al MIH y fallo de erupción de un molar o incisivo<sup>4, 7, 10, 11</sup>.

El tratamiento de estos molares puede ser complejo<sup>1, 3, 12</sup>. Al tener las lesiones un tamaño y una forma inusual, las restauraciones pueden no conformar los patrones típicos de caries, afectando con frecuencia al tercio cuspídeo o incisal de la corona<sup>3</sup>. Además, las obturaciones y los selladores colocados en los niños afectados con MIH tienen tres veces más posibilidades de necesitar retratamiento que las intervenciones en los niños sanos, debido a que son frecuentes las pérdidas del material restaurador<sup>13</sup>.

El manejo restaurador generalmente va a depender de la severidad del defecto, la cooperación y edad del niño. Las opciones terapéuticas van desde tratamientos preventivos, como instrucciones dietéticas y de higiene oral, aplicación tópica de flúor y colocación de selladores de fosas y fisuras, a grandes reconstrucciones con resina compuesta (Figura 4), la colocación de coronas preformadas o de restauraciones indirectas, o incluso la extracción del molar afectado en casos muy severos<sup>14</sup>.

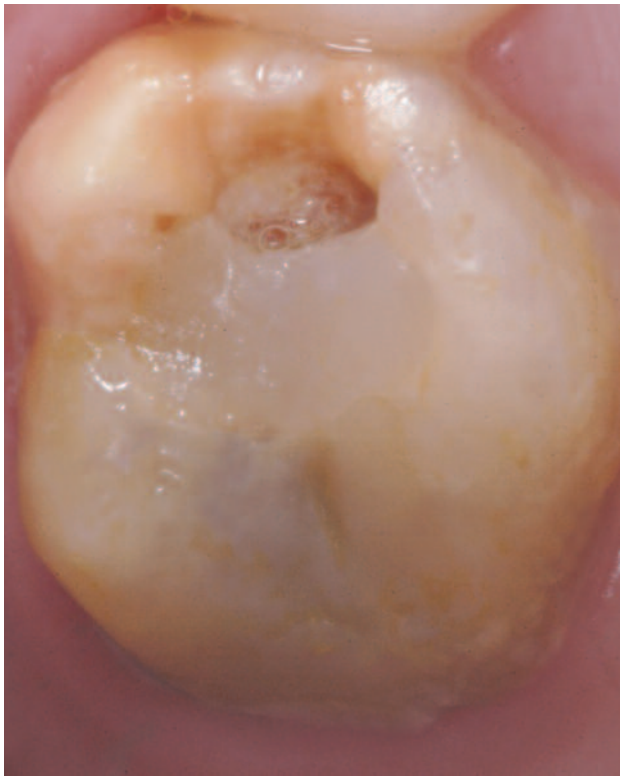

Figura 4. Gran reconstrucción fracturada, con afectación cuspídea, en un molar con MIH.

## RESTAURACIÓN CON RESINAS COMPUESTAS

Cuando se busca la mejor opción para el tratamiento del MIH se recomienda el uso de sistemas adhesivos, teniendo en cuenta factores importantes como la extensión del defecto, la sensibilidad y el nivel de erupción dentaria<sup>1, 3</sup>. Su uso está indicado como restauración definitiva cuando el esmalte defectuoso esté bien delimitado, confinado a una o dos superficies y con márgenes supragingivales, siempre que pueda aislarse de forma adecuada<sup>3, 6, 13, 15</sup>.

La dificultad ante la que se puede encontrar el odontólogo a la hora de realizar este tratamiento es la determinación del límite de la restauración. El área afectada por la hipomineralización puede tener una gran extensión, así como diferencias en el color y la textura, lo que nos puede hacer dudar a la hora de establecer unos márgenes en un esmalte que sea capaz de soportar las fuerzas oclusales de la masticación<sup>11, 16</sup>.

Actualmente se valoran dos enfoques:

- Un primer enfoque, más conservador, en el que se elimina solamente el tejido con una textura blanda, fácilmente penetrable por una sonda. Este enfoque se considera más adecuado en Odontopediatría al eliminar menor cantidad de tejido, aunque la restauración va a estar apoyada sobre un esmalte afectado<sup>3, 7, 6, 11, 16, 17</sup>.
- El segundo enfoque sería la eliminación completa del esmalte que se visualiza como defectuoso, intentando evitar el fracaso de la restauración. El inconveniente es que se requiere sacrificar grandes cantidades de tejido dental, quedando el diente muy debilitado<sup>4, 6, 16, 18</sup>.

## ADHESIÓN EN MOLARES HIPOMINERALIZADOS

Las alteraciones más comunes relacionadas con la restauración de los molares hipoplásicos son problemas de retención y de fractura marginal de la estructura dentaria, así como de las restauraciones<sup>2</sup>. La fuerza adhesiva de las resinas compuestas al esmalte hipomineralizado de los primeros molares permanentes afectados con MIH es significativamente menor que la fuerza adhesiva al esmalte normal<sup>3</sup>.

Las lesiones amarillas-marrones tienen valores de fuerza adhesiva menores en comparación con las lesiones blancas, lo que coincide con las diferencias observadas entre ambos tipos de lesiones en términos de menor dureza, mayor porosidad y menor densidad mineral que caracteriza a las lesiones amarillas y marrones. El color de las lesiones hipomineralizadas parece ser un buen indicador clínico de sus propiedades mecánicas y de su comportamiento clínico<sup>17, 19, 20</sup>.

Los principios de la adhesión micromecánica de los materiales dentales al esmalte normal fueron establecidos en los años 50 y desde ese momento han seguido utilizándose, consiguiendo un éxito elevado en las restauraciones dentarias<sup>21, 22</sup>. Desafortunadamente, las mismas técnicas no han conseguido los mismos resultados en el tratamiento restaurador de los molares afectados con MIH<sup>21, 23</sup>.

La fuerza adhesiva de una resina compuesta adherida a esmalte defectuoso es significativamente menor que en el esmalte sano y hay una elevada frecuencia de fallos cohesivos en el interior del esmalte afectado, lo que indica una debilidad física inherente de la lesión hipomineralizada. Los menores valores de fuerza adhesiva en los individuos con este tipo de esmalte pueden ser atribuidos a la pobre formación de mi-

crotags dentro de los prismas del esmalte, a los patrones aberrantes de grabado, a la porosidad intercrystalina, a la retención de la humedad en el interior de los grandes espacios interprismáticos y al mayor contenido proteico del esmalte hipomineralizado<sup>17</sup>.

Los adhesivos autograbantes parecen tener una mayor fuerza adhesiva al esmalte afectado con MIH que los adhesivos de grabado ácido total (en estudios de laboratorio) y pueden ofrecer una alternativa que se adapte mejor al reto de la adhesión al esmalte hipomineralizado por las siguientes razones:

- Son más sencillos de utilizar, hidrofílicos, requieren menos tiempo y pasos.
- El lavado se omite, por lo que se prevén las condiciones de humedad que inhiben la infiltración de la resina y diluyen el primer.
- Algunos primers autograbantes se unen de forma micromecánica y química a la hidroxiapatita.
- Algunos primers autograbantes tienen propiedades de liberación de fluoruros, así como componentes antibacterianos.
- Producen menor sensibilidad postoperatoria, lo que puede ser importante en dientes severamente hipomineralizados<sup>11, 14, 16, 19, 24</sup>.

De forma alternativa, las propiedades hidrofílicas de la acetona, incluida en algunos adhesivos de grabado ácido total, juegan un mismo rol en la eliminación del agua residual de la superficie del esmalte grabado, aumentando la disponibilidad de la superficie del esmalte para adherirse<sup>11, 19</sup>.

## PRETRATAMIENTO DE LAS LESIONES HIPOMINERALIZADAS

Cualquier método que aumente la fuerza adhesiva de la resina compuesta al esmalte hipomineralizado o que proporcione al esmalte debilitado una mayor fuerza mecánica puede ser beneficioso, pudiendo también permitir la preservación de una mayor estructura dentaria, razón por la cual se ha planteado la utilización de diversos sistemas de pretratamiento de las lesiones hipomineralizadas<sup>17</sup>.

La principal forma propuesta ha sido el lavado previo del diente con hipoclorito sódico (NaOCl) al 5% durante 1 minuto<sup>4, 17, 23</sup>. El NaOCl es conocido como un excelente desnaturalizante de proteínas que es capaz de eliminar el exceso de proteínas del esmalte, sin alterar el contenido mineral de los prismas<sup>3, 17, 21, 25</sup>. Esto puede mejorar la infiltración de la resina y,

subsecuentemente, aumentar la fuerza de adhesión de la resina compuesta<sup>17</sup>. Este pretratamiento ha sido utilizado en estudios de Amelogénesis Imperfecta (AI), en los que se ha observado que aumenta la fuerza adhesiva al esmalte afectado, por lo que se ha extrapolado su utilización, proponiéndolo como opción terapéutica para el MIH<sup>2, 21, 22</sup>. A pesar de que esta técnica ha sido probada en múltiples ocasiones en dientes con AI, los resultados no son concluyentes<sup>21, 26, 27</sup>.

Otra opción de pretratamiento son las resinas infiltrantes, un tipo de resina trietilenglicol dimetacrilato de baja viscosidad (TEGMA) recientemente desarrolladas, con un elevado coeficiente de penetración, cuyo propósito es ocluir la estructura altamente porosa de las lesiones de mancha blanca del esmalte, inhibiendo la desmineralización mediante una difusión limitada de los ácidos, lo que proporciona un soporte mecánico al tejido. El esmalte hipomineralizado tiene una porosidad aumentada y puede ser sometido a la infiltración de resinas, lo que puede ayudar a aumentar el área de superficie para la microrretención mecánica de los tags de resina y posiblemente mejorar la adhesión<sup>17, 20</sup>. Estos beneficios, sin embargo, se mantienen especulativos porque, a pesar de mejorar la dureza del esmalte infiltrado, no se alcanzan los valores normales y la dureza sólo es un factor determinante de la habilidad del esmalte de soportar fuerzas funcionales<sup>20</sup>.

## CONCLUSIONES

- El tratamiento del MIH se mantiene como un reto para el odontopediatra y se debe afrontar desde un punto de vista multidisciplinar.
- El esmalte afectado por el MIH presenta una serie de características distintas al esmalte normal, que le hacen responder de forma distinta ante el grabado ácido y la adhesión convencional.
- Las teorías actuales apuntan a que el material de elección ante un diente con MIH son las resinas compuestas, usando como sistema adhesivo las resinas autograbantes y valorando realizar un pretratamiento con hipoclorito sódico o con resinas infiltrantes.

## AGRADECIMIENTOS

Se agradece la colaboración de la Dra. Elena Barbería Leache, por la cesión de las imágenes empleadas.





## BIBLIOGRAFÍA

1. Weerheijm KL. Molar incisor hypomineralization (MIH): clinical presentation, aetiology and management. *Dent Update* 2004; 31 (1): 9-12.
2. Jälevik B, Dietz W, Norén JG. Scanning electron micrograph analysis of hypomineralized enamel in permanent first molars. *Int J Paediatr Dent* 2005; 15 (4): 233-40.
3. William V, Messer LB, Burrow MF. Molar incisor hypomineralization: review and recommendations for clinical management. *Pediatr Dent* 2006; 28 (3): 224-32.
4. Catalá M. Hipomineralización Incisivo-Molar. En: Boj J. *Odontopediatría. La evolución del niño al adulto joven*. Barcelona: Ripano; 2011: 325-35.
5. Whatling R, Fearne JM. Molar incisor hypomineralization: a study of aetiological factors in a group of UK children. *Int J Paediatr Dent* 2008; 18 (3): 155-62.
6. Pérez T, Maroto M, Martín C, Barbería E. Hipomineralización Incisivo Molar (HIM). Una revisión sistemática. *J Am Dent Assoc* 2010; 5 (5): 2-7.
7. Willmott NS, Bryan RA, Duggal MS. Molar-incisor-hypomineralisation: a literature review. *Eur Arch Paediatr Dent* 2008; 9 (4): 172-9.
8. Fearne J, Anderson P, Davis GR. 3D X-ray microscopic study of the extent of variations in enamel density in first permanent molars with idiopathic enamel hypomineralisation. *Br Dent J* 2004; 196 (10): 634-8.
9. Weerheijm KL, Jälevik B, Alaluusua S. Molar-incisor hypomineralisation. *Caries Res* 2001; 35 (5): 390-1.
10. Weerheijm KL, Duggal M, Mejàre I, Papiannoulis L, Koch G, Martens LC, Hallonssten AL. Judgement criteria for molar incisor hypomineralisation (MIH) in epidemiological studies: a summary of the European meeting on MIH held in Athens, 2003. *Eur J Paediatr Dent* 2003; 4 (3): 110-3.
11. Onat H, Tosun G. Molar incisor hypomineralization. *J Pediatr Dent* 2013; 1: 53-7.
12. Jälevik B, Klingberg GA. Dental treatment, dental fear and behaviour management problems in children with severe enamel hypomineralization of their permanent first molars. *Int J Paediatr Dent* 2002; 12 (1): 24-32.
13. Kotsanos N, Kaklamanos EG, Arapostathis K. Treatment management of first permanent molars in children with Molar-Incisor Hypomineralisation. *Eur J Paediatr Dent* 2005; 6 (4): 179-84.
14. William V, Burrow MF, Palamara JE, Messer LB. Microshear bond strength of resin composite to teeth affected by molar hypomineralization using 2 adhesive systems. *Pediatr Dent* 2006; 28 (3): 233-41.
15. Daly D, Waldron JM. Molar incisor hypomineralisation: clinical management of the young patient. *J Ir Dent Assoc* 2009; 55 (2): 83-6.
16. Lygidakis NA, Chaliasou A, Siounas G. Evaluation of composite restorations in hypomineralised permanent molars: a four year clinical study. *Eur J Paediatr Dent* 2003; 4 (3): 143-8.
17. Chay PL, Manton DJ, Palamara JE. The effect of resin infiltration and oxidative pretreatment on microshear bond strength of resin composite to hypomineralised enamel. *Int J Paediatr Dent* 2014; 24 (4): 252-67.
18. Lygidakis NA, Wong F, Jälevik B, Vierrou AM, Alaluusua S, Espelid I. Best Clinical Practice Guidance for clinicians dealing with children presenting with Molar-Incisor-Hypomineralisation (MIH): An EAPD Policy Document. *Eur Arch Paediatr Dent* 2010; 11 (2): 75-81.
19. Lygidakis NA, Dimou G, Stamataki E. Retention of fissure sealants using two different methods of application in teeth with hypomineralised molars (MIH): a 4 year clinical study. *Eur Arch Paediatr Dent* 2009; 10 (4): 223-6.
20. Crombie F, Manton D, Palamara J, Reynolds E. Resin infiltration of developmentally hypomineralised enamel. *Int J Paediatr Dent* 2014; 24 (1): 51-5.
21. Gandhi S, Crawford P, Shellis P. The use of a 'bleach-etch-seal' deproteinization technique on MIH affected enamel. *Int J Paediatr Dent* 2012; 22 (6): 427-34.
22. Seow WK, Amaratunge A. The effects of acid-etching on enamel from different clinical variants of amelogenesis imperfecta: an SEM study. *Pediatr Dent* 1998; 20 (1): 37-42.
23. Pugach MK, Ozer F, Li Y, Sheth K, Beasley R, Resnick A, Daneshmehr L, Kulkarni AB, Bartlett JD, Gibson CW, Lindemeyer RG. The use of mouse models to investigate shear bond strength in amelogenesis imperfecta. *J Dent Res* 2011; 90 (11): 1352-7.
24. Sapir S, Shapira J. Clinical solutions for developmental defects of enamel and dentin in children. *Pediatr Dent* 2007; 29 (4): 330-6.
25. Venezie RD, Vadiakas G, Christensen JR, Wright JT. Enamel pretreatment with sodium hypochlorite to enhance bonding in hypocalcified amelogenesis imperfecta: case report and SEM analysis. *Pediatr Dent* 1994; 16 (6): 433-6.
26. Faria-e-Silva AL, De Moraes RR, Menezes Mde S, Capanema RR, De Moura AS, Martelli H Jr. Hardness and microshear bond strength to enamel and dentin of permanent teeth with hypocalcified amelogenesis imperfecta. *Int J Paediatr Dent* 2011; 21 (4): 314-20.
27. Sönmez IS, Aras S, Tunç ES, Küçükeşmen C. Clinical success of deproteinization in hypocalcified amelogenesis imperfecta. *Quintessence Int* 2009; 40 (2): 113-8.