

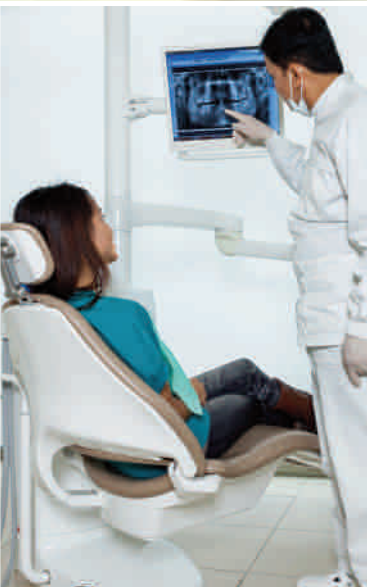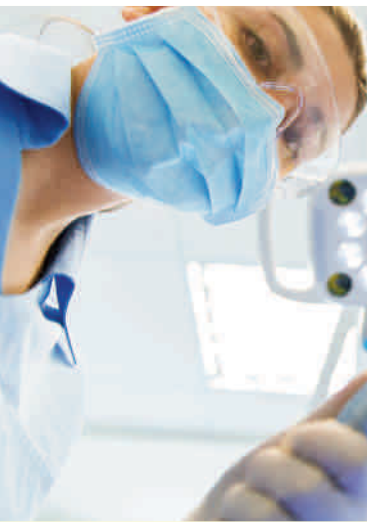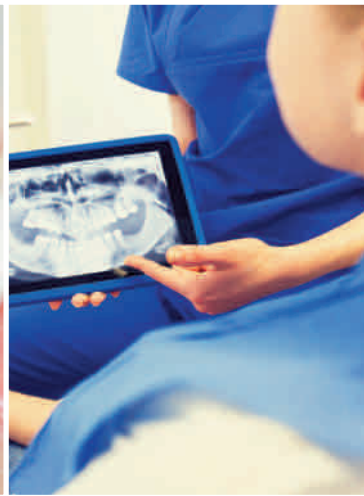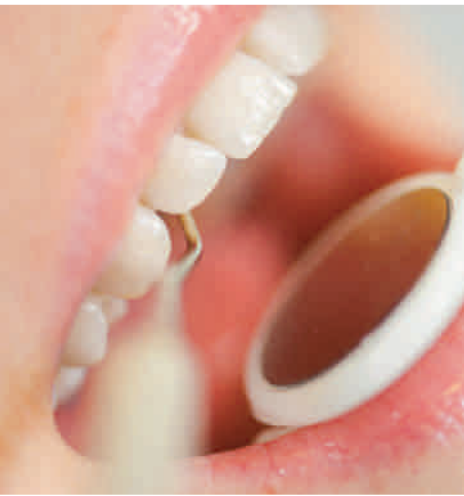REVISTA CIENTÍFICA DE FORMACIÓN CONTINUADA

CIENTÍFICA DENTAL

www.cientificadental.es

www.coem.org.es

Indexada en / Indexed in: IME (Índice Médico Español), IBECS, LATINDEX y GOOGLE ACADEMICO



7 Artículo original
Extracción atraumática de implantes:
predictibilidad de la técnica y del
implante reimplantado

13 Puesta al día
Enfermedades periimplantarias III:
tratamiento

19 Caso clínico
Anomalías dentarias de unión:
a propósito de un caso y posibilidades
de tratamiento

35 Revisión bibliográfica
Eficacia clínica de pastas y colutorios
blanqueantes sin peróxidos. Hacia una
revisión sistemática

53 Caso clínico
Manejo de tejidos blandos en
regeneración/reconstrucción ósea
mediante la técnica quirúrgica "Double
Flap Incision Technique modificada".

71 Puesta al día
Hemofilia y sus repercusiones en los
tratamientos odontológicos de la cavidad
bucal

coem 

Ilustre Colegio Oficial de Odontólogos y
Estomatólogos de la Iª Región

SEPTIEMBRE-OCTUBRE
NOVIEMBRE-DICIEMBRE 2016
ISSN 1697-6398 volumen 13 - número 3

XXIX CONGRESO NACIONAL XXII INTERNACIONAL

15, 16, 17 JUNIO 2017
AUDITORIO CIUDAD DE LEÓN



León

Sei

CIENCIA
INNOVACIÓN
FUTURO

Sociedad Española de Implantes

www.sociedadsei.com

REVISTA CIENTÍFICA DE FORMACIÓN CONTINUADA

CIENTÍFICA DENTAL

EDITOR

Ilustre Colegio Oficial de Odontólogos y Estomatólogos de la Iª Región

DIRECTOR

SUBDIRECTOR

JEFA DE REDACCIÓN

Jesús Calatayud Sierra

José Santos Carrillo Baracaldo

Nuria Velasco Sanz

COMITÉ EDITORIAL

Eugenio Grano de Oro Cordero

Jaime Jiménez García

Antonio de la Plaza Julián

Rafael Gómez Font

José Ramón Molinos

José Vicente Sanz Casado

Rafael Gómez Font

Herminia Moreno López

Sergio Trapote Mateo

Antonio Lorente Pérez-Sierra

María del Carmen Benito Vicente

Juan Manuel Prieto Setién

Ana María Arias Paniagua

Luis Flores Legasa

José Santos Carrillo Baracaldo

Carlos Fernández Villares

David García Baeza

Javier García Fernández

Luis Segura-Mori Sarabia

Pedro Casillas Ascanio

Cristina Mourelle Cacharrón

Santiago Ochandiano Caicoya

María Luisa Somacarrera Pérez

Marcela Bisheimer Chemez

Antonio Bowen Antolín

Mónica Miegimolle Herrero

Paloma Planells del Pozo

Laura Ceballos García

Javier Cremades Aparicio

Susana de la Cruz Vigo

Dolores Oteo Calatayud

Estefanía Moreno Sinovas

Manuel Bratos Morillo

María Rosa Mourelle Martínez

Miguel Carasol Campillo

Ramón Lorenzo Vignau

Rosario Garcillán Izquierdo

María Victoria Mateos Moreno

Guillermo Pradíes Ramiro

Juan Manuel Vadillo Martín

Juan López-Quiles Martínez

COMITÉ INTERNACIONAL

Giuseppe Scuzzo (Italia)

Wilson Delgado Azañero (Perú)

Sidney Kina (Brasil)

José Vicente Bagán Sebastián (España)

Cristina Fernández Pérez (España)

Indexada en / Indexed in:

- IME
 - IBECs
 - LATINDEX
 - GOOGLE ACADÉMICO
- Título clave:** Cient.Dent.

www.coem.org.es
www.cientificadental.es

e-mail:

revista@coem.org.es
colmadrid@coem.org.es
ccientifica@coem.org.es
presidente.coem@coem.org.es
comdeontologica@coem.org.es

Edita: Ilustre Colegio Oficial de Odontólogos y Estomatólogos de la 1ª Región.

Tel.: 91 561 29 05

e-mail: revista@coem.org.es
publicidad@coem.org.es

Suscripción anual (3 números): 36,62 €/año.
Números sueltos: 15 €/unidad.

Tirada de este número: 8.800 ejemplares

Publicidad:

Departamento de publicidad del COEM
Contacto: Arancha Vidal Lizarralde
Tel. 91 561 29 05
e-mail: publicidad@coem.org.es

Publicación autorizada por el Mº de Sanidad
como soporte válido: 23/04-R-CM

© 2004

D. Legal: M-12333-2004
ISSN: 1697-6398

Producción Gráfica:

Running Producción, S.A.
Avda. de la Victoria, 56 - Tel.: 91 372 87 84

Distribución:

Apamara, S.L.
Bascañuelos, 13 Nave K - Tel.: 91 798 85 84

Los estudios, opiniones y/o manifestaciones efectuadas en los artículos insertados en la presente revista, así como la publicidad contenida en la misma, son exclusiva responsabilidad de sus autores o empresas que se publicitan.

En cualquier caso, los estudios, las opiniones y/o manifestaciones efectuadas así como las publicidades insertadas no han sido ni adoptadas, ni aprobadas ni consensuadas de ningún modo por la Junta de Gobierno, por lo que no deben tomarse, en ningún caso, como actos propios del Colegio Oficial de Odontólogos y Estomatólogos de la 1ª Región, quien a estos efectos queda exonerado de cualquier responsabilidad que pudiera derivarse al respecto, ni garantiza la exactitud de los datos incluidos ni acepta responsabilidad alguna por el uso que se haga posteriormente de los mismos.

DE LA MISMA MANERA, LAS OPINIONES Y HECHOS CONSIGNADOS EN CADA ARTÍCULO EN LA REVISTA SON DE EXCLUSIVA RESPONSABILIDAD DE SUS AUTORES. EL COLEGIO NO SE HACE RESPONSABLE, EN NINGÚN CASO, DE LA CREDIBILIDAD Y AUTENTICIDAD DE LOS TRABAJOS PUBLICADOS.

TRATAMIENTO DE DATOS DE CARÁCTER PERSONAL

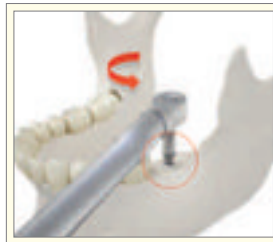De acuerdo con lo establecido en la Ley Orgánica 15/1999, de 13 de Diciembre, de Protección de Datos de Carácter Personal, se les informa que sus datos serán tratados e incorporados a un fichero titularidad del Ilustre Colegio de Odontólogos y Estomatólogos de la 1ª Región, utilizándose para la gestión del envío de la revista, así como el envío de información sobre actividades o asuntos relacionados con la odontología. Puede ejercitar sus derechos de acceso, rectificación, cancelación y oposición dirigiéndose a las dependencias del Colegio, sito en la Mauricio Legendre, 38, 28046 Madrid, mediante solicitud debidamente cumplimentada, que está a su disposición en el Colegio.



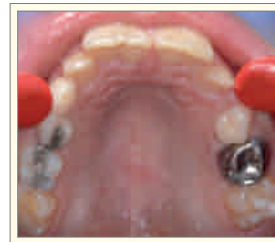Premios Revista cientificadental

- Mejor Artículo Científico
- Mejor Caso Clínico
- Mejor Primera Publicación (Autor Novel)

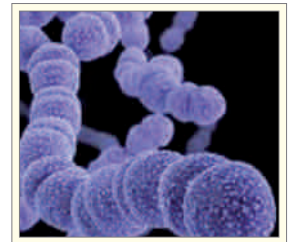DESTACADOS



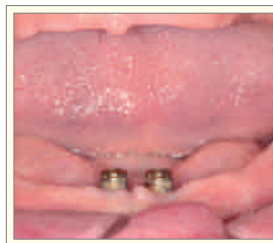Artículo original. Extracción atraumática de implantes: predictibilidad de la técnica y del implante reimplantado



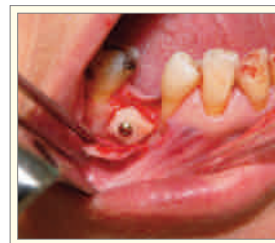Caso clínico. Anomalías dentarias de unión: a propósito de un caso y posibilidades de tratamiento



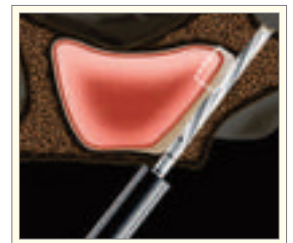
Puesta al día. Estudio de la estructura genética poblacional del s. *Mutans* en niños



Caso clínico. Hipofosfatasa y talasemia menor, una asociación poco frecuente: consideraciones odontológicas sobre un caso clínico



Caso clínico. Manejo de tejidos blandos en regeneración/reconstrucción ósea mediante la técnica quirúrgica "Double Flap Incision Technique modificada". Técnica de preservación del periostio



Puesta al día. Implantes cigomáticos: una puesta al día



¿Quieres anunciarte en
cientificadental?
Infórmate llamando al **91 561 29 05**
o en **publicidad@coem.org.es**

sumario

EDITORIAL	5
ARTÍCULO ORIGINAL	7
EXTRACCIÓN ATRAUMÁTICA DE IMPLANTES: PREDICTIBILIDAD DE LA TÉCNICA Y DEL IMPLANTE REIMPLANTADO ANITUA, E.	
PUESTA AL DÍA	13
ENFERMEDADES PERIIMPLANTARIAS III: TRATAMIENTO CECILIA MURGA, R., GONZÁLEZ SERRANO, J., PAREDES RODRÍGUEZ, V. M., LÓPEZ-QUILES MARTÍNEZ, J., HERNÁNDEZ VALLEJO, G.	
CASO CLÍNICO	19
ANOMALÍAS DENTARIAS DE UNIÓN: A PROPÓSITO DE UN CASO Y POSIBILIDADES DE TRATAMIENTO CALEYA ZAMBRANO, A. M ^a ., MIEGIMOLLE HERRERO, M., ESPÍ MAYOR, M., REVUELTA ALARIO, I.	
PUESTA AL DÍA	25
ESTUDIO DE LA ESTRUCTURA GENÉTICA POBLACIONAL DEL <i>S. MUTANS</i> EN NIÑOS TARA SACRISTÁN, H., DIÉGUEZ PÉREZ, M., CARLETO-KÖRBER, F. P. M., MOURELLE MARTÍNEZ, M ^a . R.	
CASO CLÍNICO	29
HIPOFOSFATASIA Y TALAEMIA MINOR, UNA ASOCIACIÓN POCO FRECUENTE: CONSIDERACIONES ODONTOLÓGICAS SOBRE UN CASO CLÍNICO CAÑO GÓMEZ, N., MARTÍNEZ-RODRÍGUEZ, N., MARTÍNEZ-GONZÁLEZ, S., DE NOVA GARCÍA, J., MARTÍNEZ-GONZÁLEZ, J. M ^a .	
REVISIÓN BIBLIOGRÁFICA	35
EFICACIA CLÍNICA DE PASTAS Y COLUTORIOS BLANQUEANTES SIN PERÓXIDOS. HACIA UNA REVISIÓN SISTEMÁTICA MARTÍNEZ MADERO, E.	
CASO CLÍNICO	47
ESTUDIO COMPARATIVO DE LA CICATRIZACIÓN POST EXTRACCIÓN CON Y SIN PRGF EN UN PACIENTE DE RIESGO SOLDEVILA MARTÍN-CARABIAS, J. DULANTO CANTABRANA, A.	
CASO CLÍNICO	53
MANEJO DE TEJIDOS BLANDOS EN REGENERACIÓN/RECONSTRUCCIÓN ÓSEA MEDIANTE LA TÉCNICA QUIRÚRGICA "DOUBLE FLAP INCISION TECHNIQUE MODIFICADA". TÉCNICA DE PRESERVACIÓN DEL PERIOSTIO COLMENERO RUIZ, C., FLORES GALLARDO, A., VILLARES LÓPEZ, DE., RIPOLLÉS DE RAMÓN, J., SERRANO SÁNCHEZ, V.	
PUESTA AL DÍA	61
IMPLANTES CIGOMÁTICOS: UNA PUESTA AL DÍA SERRANO SÁNCHEZ, V.; GARCÍA SÁNCHEZ, A.; CANO DURÁN, J. A.; RIPOLLÉS DE RAMÓN, J.; ORDOÑEZ FERNÁNDEZ, E.; VAELO CHECA, I.	
PUESTA AL DÍA	71
HEMOFILIA Y SUS REPERCUSIONES EN LOS TRATAMIENTOS ODONTOLÓGICOS DE LA CAVIDAD BUCAL SANZ ALONSO, J., LUIS RUIZ SÁENZ, P. BUESA BÁREZ, J. M.; MARTÍN ARES M. MARTÍNEZ GONZÁLEZ, J. M.;	
NORMAS DE PUBLICACIÓN DE LA REVISTA CIENTÍFICA DENTAL	77

CONTENTS

EDITORIAL	5
ORIGINAL ARTICLE	7
ATRAUMATIC EXTRACTION OF IMPLANTS: PREDICTABILITY OF THE TECHNIQUE AND THE IMPLANT REIMPLANTED <i>ANITUA, E.</i>	
TOPIC OF UPDATE	13
PERI-IMPLANT DISEASES III: TREATMENT <i>CECILIA MURGA, R., GONZÁLEZ SERRANO, J., PAREDES RODRÍGUEZ, V. M., LÓPEZ-QUILES MARTÍNEZ, J., HERNÁNDEZ VALLEJO, G.</i>	
CLINICAL CASE	19
UNION DENTAL ANOMALIES: A CASE REPORT AND TREATMENT POSSIBILITIES <i>CALEYA ZAMBRANO, A. M^a, MIEGIMOLLE HERRERO, M., ESPÍ MAYOR, M., REVUELTA ALARIO, I.</i>	
TOPIC OF UPDATE	25
UPDATE: STUDY OF THE POPULATION GENETIC STRUCTURE OF <i>S. MUTANS</i> IN CHILDREN <i>TARA SACRISTÁN, H., DIÉGUEZ PÉREZ, M., CARLETTO-KÖRBER, F. P. M., MOURELLE MARTÍNEZ, M^a. R.</i>	
CLINICAL CASE	29
HYPOPHOSPHATASIA AND THALASSEMIA MINOR A RARE ASSOCIATION: CONSIDERATIONS IN DENTISTRY ON A CLINICAL CASE <i>CAÑO GÓMEZ, N., MARTÍNEZ-RODRÍGUEZ, N., MARTÍNEZ-GONZÁLEZ, S., DE NOVA GARCÍA, J., MARTÍNEZ-GONZÁLEZ, J. M^a.</i>	
BIBLIOGRAPHIC REVIEW	35
CLINICAL EFFICACY OF WHITENING TOOTHPASTES AND MOUTHWASHES WITHOUT PEROXIDES. TOWARDS TO A SYSTEMATIC APPROACH <i>MARTÍNEZ MADERO, E.</i>	
CLINICAL CASE	47
STUDY OF THE COMPARISON OF THE HEALING AFTER DENTAL EXTRACTIONS WITH AND WITHOUT PRGF IN A HIGH-RISK PATIENT <i>SOLDEVILA MARTÍN-CARABIAS, J. DULANTO CANTABRANA, A.</i>	
CLINICAL CASE	53
ORAL SURGERY MANAGEMENT OF SOFT TISSUES WITH A NEW "DOUBLE FLAP INCISION TECHNIQUE" A PERIOSTEAL PRESERVATION TECHNIQUE <i>COLMENERO RUIZ, C., FLORES GALLARDO, A., VILLARES LÓPEZ, DE., RIPOLLÉS DE RAMÓN, J., SERRANO SÁNCHEZ, V.</i>	
TOPIC OF UPDATE	61
ZYGOMATIC IMPLANTS: AN UP-TO-DATEPATIENT <i>SERRANO SÁNCHEZ, V.; GARCÍA SÁNCHEZ, A.; CANO DURÁN, J. A.; RIPOLLÉS DE RAMÓN, J.; ORDOÑEZ FERNÁNDEZ, E.; VAELLO CHECA, I.</i>	
TOPIC OF UPDATE	71
HEMOPHILIA AND ITS REPERCUSSIONS ON DENTAL TREATMENT OF THE ORAL CAVITY <i>SANZ ALONSO, J., LUIS RUÍZ SÁENZ, P.BUESA BÁREZ, J. M.; MARTÍN ARES M. MARTÍNEZ GONZÁLEZ, J. M.;</i>	
GUIDELINES FOR AUTHORS	77



EDITORIAL



Dr. José S. Carrillo Baracaldo
Subdirector de la revista *Científica Dental* del Ilustre Colegio Oficial de Odontólogos y Estomatólogos de la 1ª Región.

Queridos compañeros:

Una vez más, gracias a mi amigo el Dr. Jesús Calatayud tengo el honor de realizar el editorial de inicios de año. Lo primero, me gustaría felicitaros y deseáros un próspero y venturoso año 2017. Gracias a vuestro esfuerzo y al de todos los miembros del Comité Científico, creo que nuestra revista continúa siendo un referente entre las revistas colegiales de nuestro entorno.

Pero vayamos a los interesantes contenidos que se incluyen en la revista. La Implantología continúa siendo uno de los pilares de la Odontología actual. En este número podéis encontrar tres artículos al respecto: "Extracción atraumática de implantes: predictibilidad de la técnica y del implante reimplantado", firmado por el Dr. Anitua; "Enfermedades periimplantarias III: tratamiento", la tercera parte de la revisión de enfermedades periimplantarias realizada por Cecilia Murga R. y colaboradores; y una puesta al día sobre la realización de implantes cigomáticos, cuya autoría es del Dr. Serrano Sánchez y colaboradores. Asimismo, Colmenero Ruiz y colaboradores nos presentan una técnica quirúrgica de reconstrucción ósea del territorio maxilofacial, buscando una mejor óseo-integración en su trabajo titulado: "Manejo de tejidos blandos en regeneración/reconstrucción ósea mediante la técnica quirúrgica "Double flap incision technique modificada". Técnica de preservación del periostio".

Caleyá Zambrano y colaboradores presentan: "Anomalías dentarias de unión: a propósito de un caso y posibilidades de tratamiento". Un interesante caso a nivel de los incisivos superiores que hace hincapié en la dificultad de diferenciar un diente fusionado de un diente geminado.

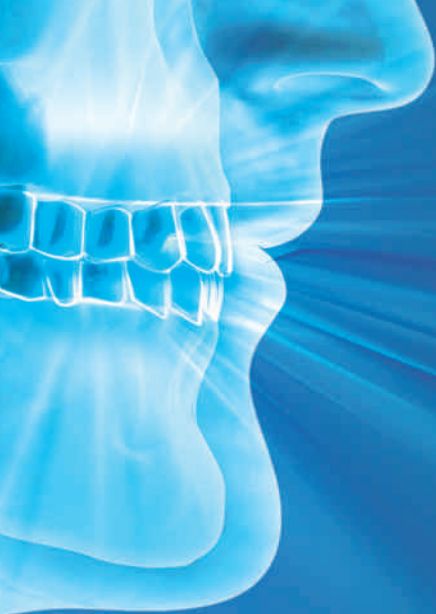Tara Sacristán y colaboradores apuntan por la plena vigencia del *streptococcus mutans*, como principal germen relacionado con la etiopatogenia de la caries dental. En su estudio titulado: "Estudio de la estructura genética poblacional del *S. Mutans* en niños".

Una vez más el equipo del Dr. Martínez González, mediante el trabajo de Caño Gómez y colaboradores, nos avisa de que las enfermedades y asociaciones poco frecuentes existen, nadie puede diagnosticar algo que no conoce, sirva como ejemplo su trabajo titulado: "Hipofosfatasa y Talasemia Minor, una asociación poco frecuente: consideraciones odontológicas sobre un caso clínico". También el mismo equipo, esta vez bajo la firma de Sanz Alonso y colaboradores, nos avisa de las precauciones que deben tenerse ante un paciente hemofílico en su trabajo titulado: "Hemofilia y sus repercusiones en los tratamientos odontológicos de la cavidad bucal".

Martínez Madero E., realiza una completa revisión con tablas comparativas al respecto en su trabajo titulado: "Eficacia clínica de pastas y colutorios blanqueantes sin peróxidos. Hacia una revisión sistemática".

Soldevila Martín-Carabias y Dulanto Cantabrana nos presentan un caso de una paciente tratada con bifosfonatos en la que se valora el empleo PRGF como alternativa en su trabajo titulado: "Estudio comparativo de la cicatrización post extracción con y sin PRGF en un paciente de riesgo".

En fin, un número muy interesante para comenzar el año. Reitero mis buenos deseos para 2017 en mi nombre y en el de todos los que hacemos posible *Científica Dental*.



er 3 CONGRESO BIENAL coem

Actualización Multidisciplinar
en Odontología

10 y 11 de febrero de 2017 Kinépolis - Madrid



Dr. Maurice Salama > Prótesis



Dr. Christian Coachman > Odontología Digital



Dr. William Arnett > Cirugía Ortognática y Ortodoncia



Dr. Federico Ferraris > Estética



Dr. Giovanni Zucchelli > Implantes y Periodoncia



Dr. Ove Peters > Endodoncia



Dr. Stéphane Simon > Endodoncia y Odontopediatría

Y además... PROGRAMA DE
EVENTOS PARALELOS



➤ Más información en:
www.coem.org.es/congreso2017

coem 

Ilustre Colegio Oficial de Odontólogos y
Estomatólogos de la Iª Región



ARTÍCULO ORIGINAL

EXTRACCIÓN ATRAUMÁTICA DE IMPLANTES: PREDICTIBILIDAD DE LA TÉCNICA Y DEL IMPLANTE REIMPLANTADO

Anitua, E.

Extracción atraumática de implantes: predictibilidad de la técnica y del implante reimplantado. *Cient. Dent.* 2016; 13; 3: 171-176.



Anitua, Eduardo
1MD, DDS, PhD, Eduardo Anitua Foundation, Vitoria, Spain.

Indexada en / Indexed in:

- IME
- IBECs
- LATINDEX
- GOOGLE ACADÉMICO

Correspondencia:

Dr. Eduardo Anitua
C/ José María Cagigal, 19.
10005 Vitoria,
España
+34 945160653

Fecha de recepción: 18 de septiembre de 2016.
Fecha de aceptación para su publicación: 4 de noviembre de 2016.

RESUMEN

Introducción: La reversibilidad del tratamiento implantológico hoy en día es uno de los puntos clave para el re-tratamiento de casos en los que se han producido peri-implantitis o pérdidas óseas que generan un fracaso de los implantes. Un sistema que permita la extracción de los implantes de forma atraumática y la nueva inserción de implantes en una misma fase quirúrgica resuelve el problema de forma eficaz.

Métodos: Se realizó un estudio piloto sobre nueve pacientes en los que se llevaron a cabo explantaciones e inserción de implantes en la misma fase quirúrgica y localización. Estos implantes re-insertados fueron seguidos en el tiempo para evaluar su supervivencia.

Resultados: Los implantes se siguieron durante $50(\pm)2$ meses desde su inserción (rango 48-52 meses) y de $43(\pm)3$ meses desde la carga (rango de 40 a 48 meses). Durante el seguimiento no se registró ningún implante fracasado. La pérdida ósea mesial fue de $1,0(\pm)0,8$ mm y la distal de $1,0(\pm)0,8$ mm.

Conclusiones: La técnica de explantación atraumática es una técnica segura y predecible que puede ser utilizada sin riesgos en la mayor parte de los implantes comercializados.

PALABRAS CLAVE

Explantación; Peri-implantitis; Implante reimplantado.

ATRAUMATIC EXTRACTION OF IMPLANTS: PREDICTABILITY OF THE TECHNIQUE AND THE IMPLANT REIMPLANTED

ABSTRACT

Introduction: Nowadays, the reversibility of the implantological treatment is a key point in the management of dental implant failures due to peri-implantitis or bone loss. A system that allows the atraumatic removal of the implants and the new insertion of a new implants in a single surgical phase is needed to effectively resolve implant failures.

Material and Methods: A pilot study was carried out on 9 patients. Implant explantation and immediate replacement were performed in the same surgical phase. The placed dental implants were then followed to assess their survival and the marginal bone loss.

Results: The implants were followed for $50(\pm)2$ months since insertion (range 48-52 months) and of $43(\pm)3$ months since loading (range of 40 to 48 months). During the follow-up there was no implant failure. The bone loss was $1.0(\pm)0.8$ mm mesially and $1.0(\pm)0.8$ mm distally.

Conclusions: The technique of atraumatic implant explantación is a safe and predictable technique for the removal of a nonmobile dental implants.

KEY WORDS

Explantation; Peri-implantitis; Re-implanted implant.

INTRODUCCIÓN

La explantación de implantes fracasados por distintos motivos es un reto creciente en nuestras consultas. Para dar solución a este nuevo item, se han elaborado diferentes técnicas, al margen de las técnicas de trefinado completo del implante y retirada del mismo con un cilindro óseo alrededor, consideradas como técnicas clásicas.

En la literatura internacional encontramos trabajos de investigación en los que se reportan técnicas de extracción de implantes. El trabajo de Covani y cols., En el año 2006 y 2009^{1,2} muestra una técnica más conservadora que las trefinas convencionales para remover implantes a través de una fresa a bajas revoluciones bajo irrigación capaz de retirar el hueso alrededor del implante. Al retirar el hueso, se rompe la unión estructural de la integración y puede retirarse el implante. Esta técnica a pesar de ser más conservadora que la convencional

por trefinado deja defectos de mayor diámetro que el del implante extraído, por lo que se pierde parte del lecho óseo.

Técnicas basadas en el contratorque han sido empleadas en humanos en la literatura para desinsertar implantes de diámetro pequeño como la reportada por Simon y cols.³. Estos autores utilizan un dispositivo para retirar los implantes sin la pieza extractora intermedia. A pesar de ser implantes de diámetro reducido, se encontraron varios efectos negativos como: fractura, deformación del implante y fractura de fragmentos óseos.

La técnica reportada por nuestro grupo de estudio (Anitua y cols.),⁴ permite la desinserción atraumática a contratorque del implante dejando un lecho óseo totalmente conservado. Los extractores desinsertan el implante sin dañar la zona en la que se encontraba y posibilitan en muchas ocasiones la inserción de un nuevo implante en el mismo lugar y acto quirúrgico.

Además, el seguimiento de estos implantes insertados en la zona de la explantación previa no se encuentra bien documentado. Son muchos los estudios que reportan casos de implantes inmediatos post-extracción dental, pero los estudios que describan el seguimiento de los implantes insertados en el mismo sitio de una explantación dental en el mismo acto quirúrgico son escasos.

MATERIAL Y MÉTODO

Se realizaron explantaciones con la utilización del kit de explantación (BTI Biotechnology Institute, Vitoria, España). El kit consta de una llave que se utiliza para transmitir la fuerza de contratorque al implante a través de una pieza conectora (extractor) que se inserta en la conexión del implante. La llave se encuentra tarada a 200 ncm para que cuando llegue a este par de fuerza se desarme automáticamente, evitando de ese modo generar lesiones por cizallamiento o rotura ósea derivadas de pares de fuerza superiores a los 200 ncm, o fractura del extractor en el interior del implante. Cuando la llave se desarma, puede volver a rearmarse mediante una fuerza de palanca contraria al acodamiento en un cilindro plástico que permite su introducción y enderezamiento⁷ (Figura 1).

El extractor es posicionado mediante una llave de encastre manual en sentido antihorario y posteriormente con la llave se ejerce una fuerza antihoraria (contratorque) sobre el conjunto implante-extractor que generará la ruptura de la unión hueso-implante, produciéndose la des-oseointegración (Figuras 2 y 3).

En algunos casos, en los que se alcanzan más de 200 ncm (el torque de desinserción) que permite la llave y no sea posible continuar con la explantación se realiza un trefinado ultrafino entorno al implante (1-2 mm) del hueso más coronal. Posteriormente se vuelve a intentar la maniobra con un nuevo extractor. La eliminación de estos primeros milímetros de hueso cortical hace que el torque de desinserción caiga drásticamente y por ello, ahora seamos capaces de extraer el implante con un contratorque inferior a los 200 ncm⁷ (Figuras 4 y 5).

Una vez insertados los nuevos implantes se realizó un seguimiento de los mismos para evaluar la predictibilidad del implante reimplantado.

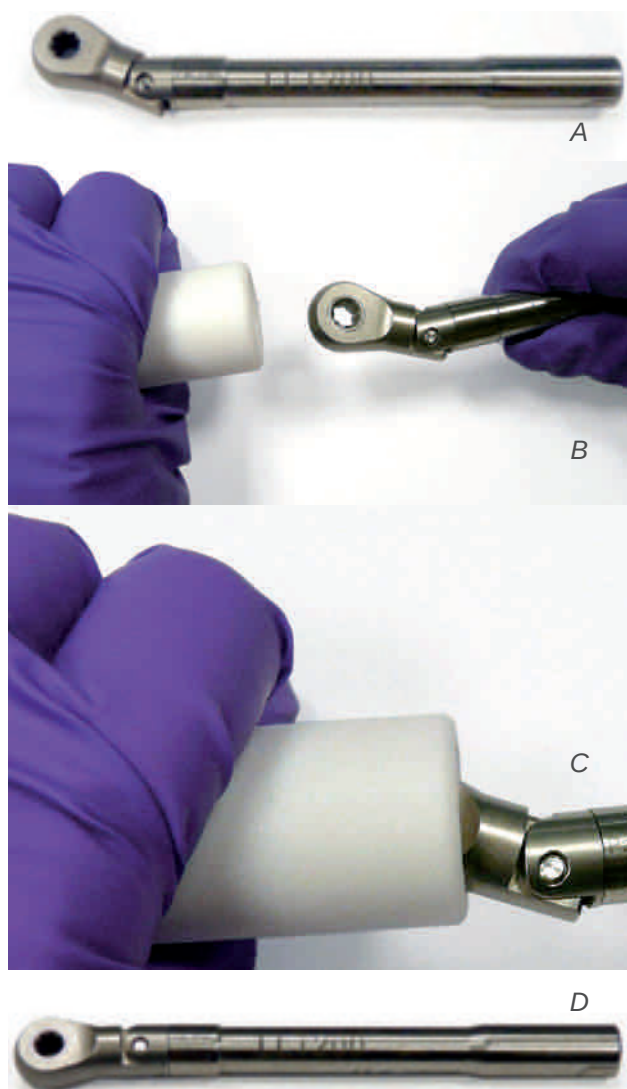


Figura 1.

- A) Llave que se ha desactivado al llegar a los 200 Ncm.
 B) Para revertir la desactivación y poder volver a utilizarla la introducimos en el tubo plástico de rearme.
 C) Hacemos presión para llevar a la llave a su posición original (armada).
 D) Extraemos la llave del tubo plástico.

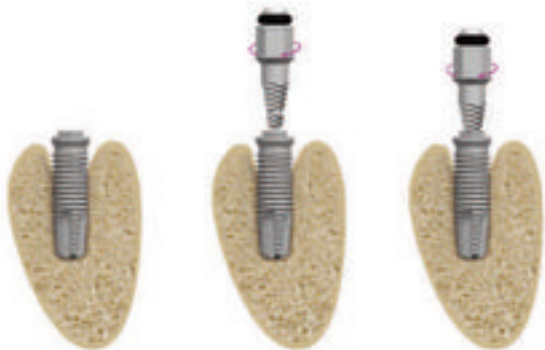


Figura 2. Introducción del extractor en sentido antihorario en la conexión del implante.

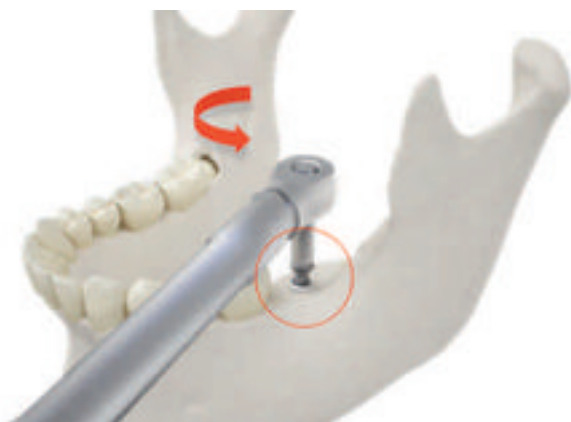

Figura 3. Continuamos el movimiento antihorario con la llave de torque. Es importante que este movimiento sea axial al implante en todo momento.

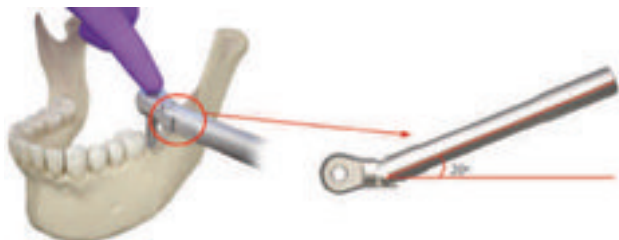


Figura 4. Desarticulación de la llave de torque que nos indica que hemos llegado a los 200 Ncm.

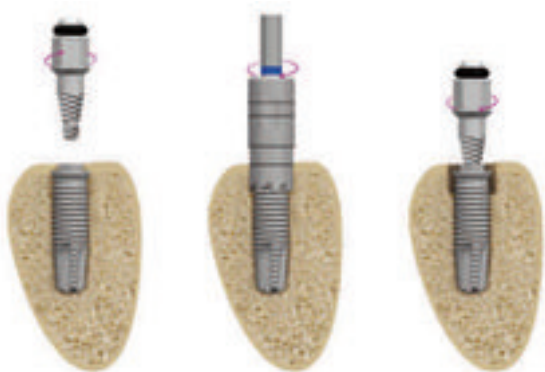

Figura 5. Trefinado posterior de los 2-3 primeros mm. del implante para romper la unión cortical de las primeras espiras y posterior intento de desinserción del implante con el extractor.

RESULTADOS

Se realizaron nueve explantaciones en nueve pacientes en los que se insertaron nueve implantes en el mismo lecho y acto quirúrgico.

Seis de los pacientes fueron mujeres, con una media de edad de $61(\pm)4$ años. Seis de los implantes se insertaron en el maxilar superior y tres en la mandíbula. La media del torque de extracción de los implantes fracasados fue de $162(\pm)41$ Ncm.

Los implantes insertados en los lechos post-explantación presentaron un torque medio de $36(\pm)16$ Ncm. Únicamente dos implantes fueron insertados con un torque inferior a 15 Ncm.

Dos de los implantes fueron cortos ($5,5$ mm x $5,5$ mm y $5,5$ mm x $7,5$ mm). Tres de los implantes fueron de $8,5$ mm de longitud con diámetros de 4 , $4,5$ y $5,5$ mm. El resto de los implantes fueron de 10 a 13 mm de longitud y de $3,75$ a 5 mm de diámetro.

Los implantes se siguieron durante $50(\pm)2$ meses desde su inserción (rango 48 - 52 meses) y de $43(\pm)3$ meses desde la carga (rango de 40 a 48 meses). Durante el seguimiento no se registró ningún implante fracasado.

La pérdida ósea mesial fue de $1,0(\pm)0,8$ mm y la distal de $1,0(\pm)0,8$ mm.

DISCUSIÓN

Son muchos los estudios que reportan casos de implantes inmediatos post-extracción dental, pero los estudios que describan el seguimiento de los implantes insertados en el mismo sitio de una explantación dental en el mismo acto quirúrgico son escasos.

Las primeras aportaciones sobre la posibilidad de re-implantación dental tras una explantación en humanos y el seguimiento del implante reimplantado corren a cargo de Covani y cols., (2006, 2009 y 2010)^{1,2,8}. En estos estudios se realizan explantaciones conservando al máximo el hueso alveolar del lecho periimplantar a través de la separación del hueso en contacto con el implante mediante fresado con una fresa fina a baja velocidad con irrigación. Posteriormente se insertaban los implantes tras un nuevo fresado siguiendo las especificaciones técnicas de los fabricantes con un nuevo fresado para preparar un nuevo lecho ligeramente más ancho para poder estabilizar el implante. Todos los implantes tratados mediante este método fueron implantes que se retiraron por fractura a diferentes niveles siendo implantes cilíndricos y roscados.

El número total de casos recogidos es de 9 implantes en 9 pacientes. Todos ellos fueron rehabilitados tras el período de oseointegración no mostrando en la re-entrada ningún signo de fracaso temprano. Posteriormente a su rehabilitación protésica se realizó un seguimiento de 6 meses de todos los implantes (12 meses en total desde su inserción) no encontrándose el fracaso de ninguno de los implantes ni pérdidas óseas mayores a las descritas como normales tras la carga.

La segunda referencia bibliográfica que encontramos en la literatura es la reportada por Grossmann y cols., en el año 2007⁹. En este estudio se realizó el seguimiento de 31 implantes reimplantados en el lugar de explantación de un implante anterior,

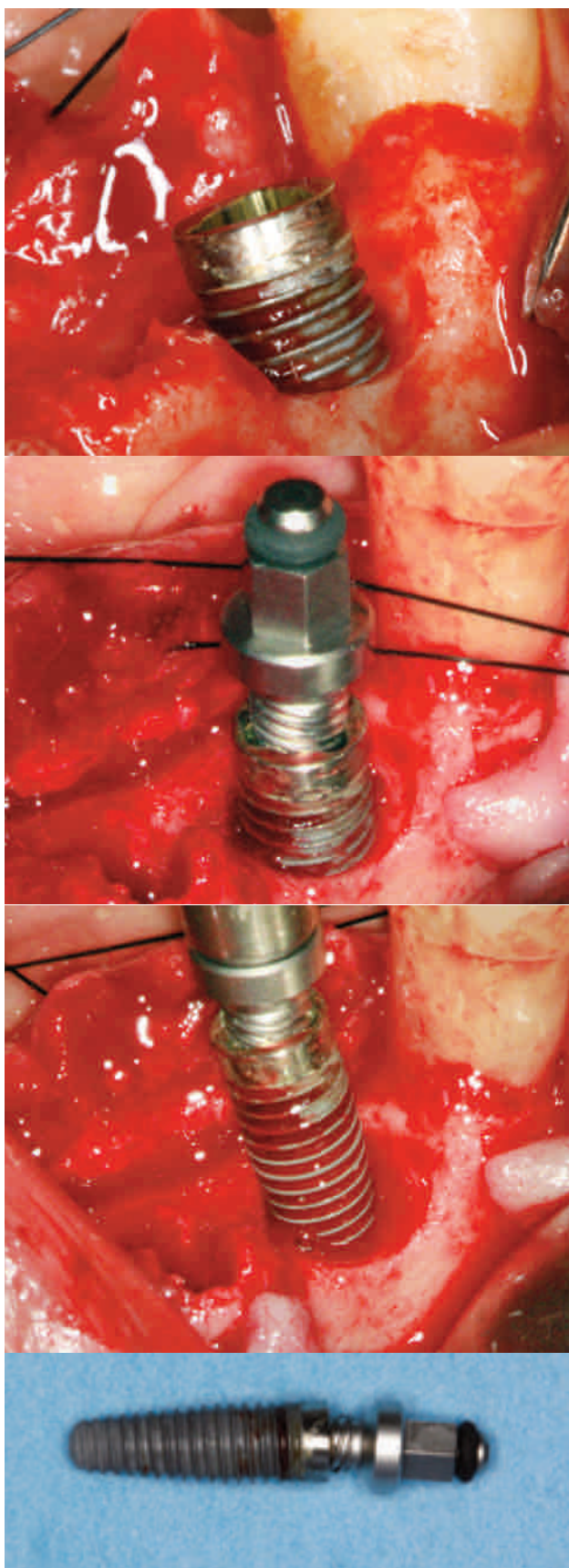


Figura 6. Imágenes iniciales del caso donde puede observarse la situación del implante en posición 34.

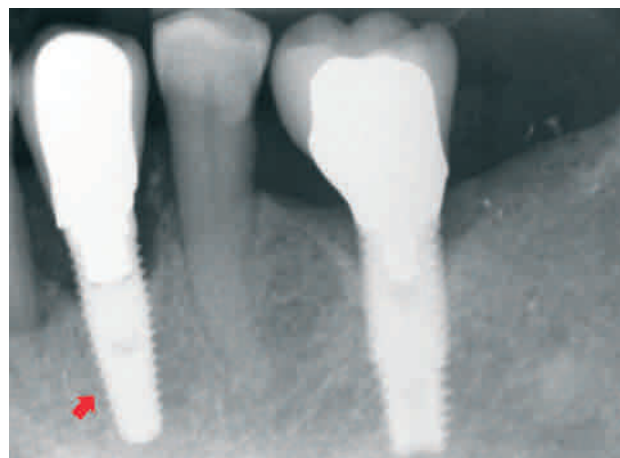


Figura 7. Radiografía inicial. Podemos observar la mala situación periodontal del frente antero-inferior. Se decide además de la implantación del implante en posición 34 la extracción de los dientes afectados y la inserción de implantes en la zona.

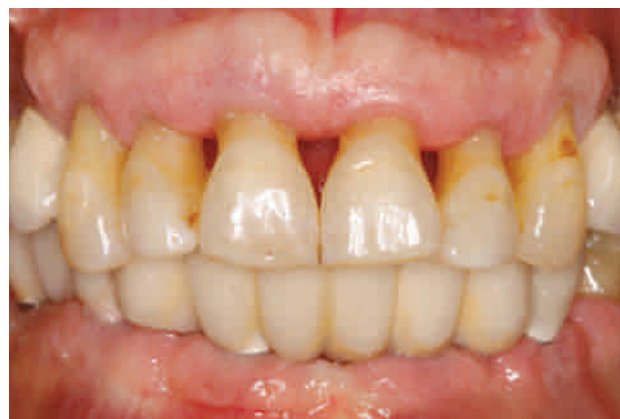

Figura 8. Imagen de la paciente con la prótesis definitiva. Podemos observar el estado de los tejidos peri-implantarios y periodontales.

insertados en 28 pacientes. El tiempo medio de seguimiento fue de 19,4 meses desde la inserción con un rango situado entre los 6 y los 46 meses. Durante el período de seguimiento nueve de los implantes re-implantados fracasaron, por lo que la tasa de supervivencia de los implantes re-implantados se situó en el 71%, inferior a las tasas de supervivencia de los implantes insertados de forma convencional. Todos los fracasos sucedieron en el primer año tras la inserción.

En nuestro estudio ninguno de los implantes insertados en zonas donde existía una peri-implantitis previa ha fracasado. Así, la inserción inmediata de un nuevo implante para el tratamiento de implantes fracasados podría ser una alternativa que disminuye costes, tiempo y morbilidad quirúrgica. La técnica de implantación atraumática es una técnica segura y predecible que puede ser utilizada sin riesgos en la mayor parte de los implantes comercializados.

En el siguiente caso clínico mostramos una paciente del estudio en la que se realizaron implantaciones e implantes en las zonas de las extracciones de implantes (Figuras 6 – 10).

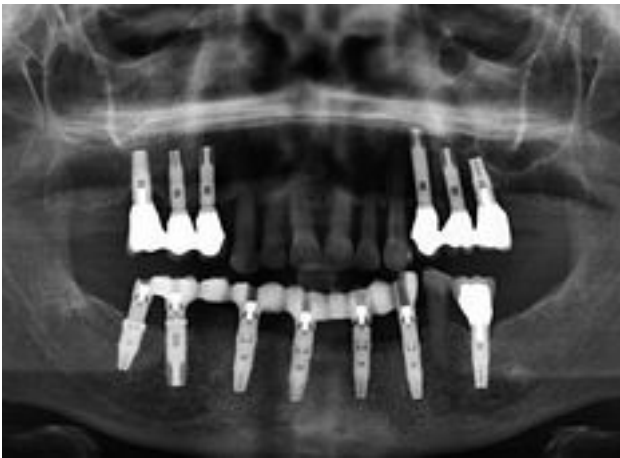

Figura 9. Imagen radiográfica con la prótesis definitiva al año. Podemos ver la estabilidad de todos los implantes insertados.

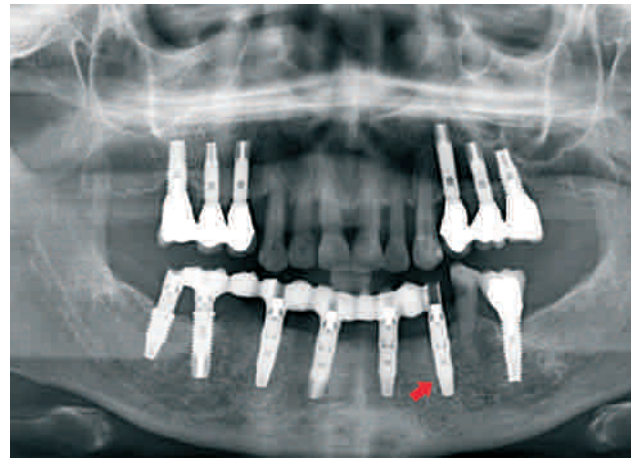


Figura 10. Imagen radiográfica a los 3 años. La estabilidad de los tejidos se mantiene.

CONCLUSIONES.

La técnica de explantación atraumática es una técnica segura y predecible que puede ser utilizada sin riesgos en la mayor parte de los implantes comercializados.

La inserción de los implantes en el mismo acto y lecho quirúrgico debe ser tomada en consideración y analizada junto con otros factores dependientes del lecho receptor y del paciente para conseguir lograr tasas de éxito similares a los implantes insertados en un lecho primario sin tratamientos previos.



BIBLIOGRAFÍA

1. Covani U, Barone A, Cornelini R, Crespi R. Clinical Outcome of implants placed immediately after implant removal. *J Periodontol* 2006;4:722-7.
2. Covani U, Marconcini S, Crespi R, Barone A. Immediate implant placement after removal of failed implant: a clinical and histological case report. *J Oral Implantol* 2009;4:189-95.
3. Simon H, Caputo AA. Removal torque of immediately loaded transitional endosseous implants in human subjects. *Int J Oral Maxillofac Implants* 2002;17:839-45.
4. Anitua E, Orive G. A new approach for traumatic implant explantation and immediate implant installation. *Oral Surg Oral Med Oral Pathol Oral Radiol* 2012;113:e19-e25.
5. Anitua E, Alkhraisat MH, Tejero R. Immediate replacement of failed dental implants owing to periimplantitis. *J Oral Science and Rehabil* 2015;1:8-14.
6. Anitua E, Piñas L, Begoña L, Alkhraisat MH. Prognosis of dental implants immediately placed in sockets affected by periimplantitis: A retrospective pilot study. *Int J Periodontics Restorative Dent*. Date accepted: 2014-12-25.
7. Anitua E, Murias-Freijo A, Alkhraisat MH. Conservative implant removal for the analysis of the cause, removal torque and surface treatments of failed nonmobile dental implants. *J Oral Implantol* 2016; 42(1):69-77.
8. Covani U, Marconcini S, Santini S, Cornelini R, Barone A. Immediate restoration of single implants placed immediately after implant removal. A case report. *Int J Periodontics Restorative Dent* 2010;30(6):639-45.
9. Grossmann Y, Levin L. Success and survival of single dental implants placed in sites of previously failed implants. *J Periodontol* 2007;78:1670-1674.



PUESTA
AL DÍA

ENFERMEDADES PERIIMPLANTARIAS III: TRATAMIENTO

Cecilia Murga, R., González Serrano, J., Paredes Rodríguez, V. M., López-Quiles Martínez, J., Hernández Vallejo, G.
Enfermedades periimplantarias III: tratamiento. *Cient. Dent.* 2016; 13; 3: 177-181.



Cecilia Murga, Roberto
Licenciado en Odontología.
Universidad Rey Juan Carlos.
Especialista Universitario en
Medicina Oral. Alumno del Máster
en Cirugía Bucal e Implantología.
Facultad de Odontología. UCM.

González Serrano, José
Licenciado en Odontología.
Universidad Rey Juan Carlos.
Especialista Universitario en
Medicina Oral. Alumno del Máster
en Cirugía Bucal e Implantología.
Facultad de Odontología. UCM.

**Paredes Rodríguez,
Víctor Manuel**
Máster en Cirugía Bucal e
Implantología. Profesor
Colaborador Honorífico.
Departamento de Estomatología
III. Facultad de Odontología.
UCM.

**López-Quiles Martínez,
Juan**
Profesor Contratado Doctor.
Departamento de Estomatología
III. Facultad de Odontología.
UCM.

Hernández Vallejo, Gonzalo
Profesor Titular. Departamento de
Estomatología III. Director del
Postgrado de Especialista en
Medicina Oral. Facultad de
Odontología. UCM.

Indexada en / Indexed in:

- IME
- IBECs
- LATINDEX
- GOOGLE ACADÉMICO

Correspondencia:
Departamento de Estomatología III
Facultad de Odontología. UCM
Plaza Ramón y Cajal s/n
28040 Madrid

Fecha de recepción: 17 de marzo de 2016.
Fecha de aceptación para su publicación:
23 de junio de 2016.

RESUMEN

La rehabilitación oral mediante implantes dentales es una opción altamente predecible con una alta tasa de éxito. Sin embargo, las enfermedades que afectan a los tejidos que rodean al implante, como la mucositis periimplantaria y la periimplantitis pueden dar lugar a la pérdida del mismo. Por esta razón es de especial importancia la organización de un programa de citas en los que se debe analizar los signos indicativos de enfermedad periimplantaria, además de realizar técnicas de prevención y eliminación de los factores de riesgo.

Existen numerosas estrategias de tratamiento frente a las enfermedades periimplantarias. La mucositis periimplantaria puede ser manejada de forma conservadora, similar al tratamiento de la gingivitis. El tratamiento de la periimplantitis puede ser conservador, mediante terapia mecánica apoyada por terapia química o laser. En casos avanzados, la terapia debe ser quirúrgica. Dependiendo de diversos factores como la configuración del defecto óseo, puede seleccionarse técnicas quirúrgicas resectivas, para la eliminación del tejido enfermo y favorecer la higiene oral o pueden realizarse técnicas de regeneración ósea.

PALABRAS CLAVE

Periimplantitis; Mucositis periimplantarias; Tratamiento de periimplantitis.

Peri-implant diseases III: treatment

ABSTRACT

Dental implants are a predictable treatment option with high success rate in oral rehabilitation. However, those diseases affecting tissues around the implants, like periimplant mucositis or peri-implantitis, could cause their loss. Therefore, it is essential to establish scheduled check-ups, in order to analyse any signs related to periimplant disease and to carry out risk factor elimination and prevention techniques.

There are several treatment strategies for periimplant diseases. Periimplant mucositis may be treated in a conservative way, similar to gingivitis treatment. Periimplantitis treatment can also be conservative, using a mechanic therapy based on chemical or laser therapy. In advanced cases, therapy must be surgical. Depending on several factors, such as bone defect configuration, resective surgical techniques may be used to eliminate the granulation tissue and to favour oral hygiene. Bone regeneration techniques may also be used

KEY WORDS

Peri-implantitis; Peri-implant mucositis; Peri-implant therapy.

INTRODUCCIÓN

La rehabilitación oral de los dientes perdidos mediante el uso de implantes dentales se ha convertido en una opción indispensable de tratamiento. Hay estudios que informan de tasas de éxito del 82,6% en 16 años de seguimiento¹. Parece, por tanto, que con una correcta valoración y planificación, atendiendo a las limitaciones anatómicas y personales de cada individuo, y con un estricto seguimiento y mantenimiento, el tratamiento con implantes es una opción de tratamiento segura.

Según el consenso en el Congreso Internacional de Implantología Oral en Pisa 2008 la salud óptima de un implante se consigue cuando no hay cambios radiográficos mayores de 2 mm de pérdida ósea, ausencia de sangrado y/o supuración, ausencia de movilidad y de dolor a la función².

Sin embargo, en las últimas décadas, se ha observado la inflamación de los tejidos periimplantarios como la complicación más frecuente que puede llevar a la pérdida del tejido duro y blando que rodea al implante y terminar con la pérdida del mismo³.

Las enfermedades preimplantarias pueden presentarse de dos maneras: Mucositis periimplantaria y periimplantitis. En la primera entidad, se produce una inflamación de los tejidos blandos que rodean el implante sin que aparezca pérdida ósea más allá de la remodelación inicial del hueso. Mientras que en la periimplantitis se produce una pérdida progresiva de soporte óseo⁴.

El objetivo de esta revisión es conocer el protocolo actual de tratamiento frente a las diferentes enfermedades periimplantarias y comparar la eficacia de las diversas propuestas de tratamiento que han surgido en los últimos años.

PREVENCIÓN

La prevención de las enfermedades periimplantarias comienza con el control de los factores de riesgo que favorecen su aparición. Se debe aconsejar al paciente fumador que abandone el hábito tabáquico. Si el paciente bebe alcohol, se debe recomendar que modere su consumo. En todos los casos, debe analizarse el índice de placa y se debe instruir al paciente con técnicas de higiene oral. Si previamente al tratamiento con implantes coexistiera una enfermedad periodontal, ésta deberá ser tratada. Por último, deberán eliminarse sobrecargas oclusales y contactos prematuros si los hubiera^{3,5}.

Con motivo de reducir la incidencia de las enfermedades periimplantarias, se deben planificar revisiones en la que se insistirá en conseguir una óptima higiene oral, se analizarán los distintos parámetros indicativos de enfermedad periodontal (sondaje, movilidad...) y se realizarán limpiezas profesionales. Se deben planificar las citas según el grado de riesgo del paciente³ (Tabla 1).

Tabla 1. REVISIONES recomendadas POR GRUPOS DE Pacientes

	1 rev. anual	2 rev. anuales	3 rev. anuales
Higiene oral	Buena	Regular	Mala
Tabaquismo	Nunca	En historia	Sí
Periodontitis	-	-	Presente
Otros factores de riesgo	-	-	Enfermedades sistémicas

TRATAMIENTO DE LAS ENFERMEDADES PERIIMPLANTARIAS

En primer lugar, se deben tener en cuenta diferentes parámetros clínicos y radiológicos. Ninguno de ellos, excepto la movilidad del implante, debe interpretarse de manera aislada, sino que el conjunto de ellos proporcionará la información necesaria para la elección de un plan de tratamiento⁵.

Si se detecta clínicamente movilidad en un implante habiendo transcurrido el periodo de osteointegración, éste deberá ser explantado, ya que no hay opción a que vuelva a producirse la osteointegración. Es muy importante asegurarse que la movilidad es del implante y no de la prótesis o sus aditamentos⁵.

Si el implante no tiene movilidad, pueden presentarse, según la sintomatología, dos entidades: Mucositis periimplantaria o periimplantitis.

Mucositis periimplantaria:

Condición reversible que puede ser tratada de manera satisfactoria mediante técnicas no invasivas. El objetivo del tratamiento es desorganizar y eliminar el biofilm para evitar mayor destrucción de tejido⁶.

El tratamiento consiste en desbridamiento mecánico con curetas plásticas o de titanio, ultrasonidos o con chorro de aire añadiendo, o no, antisépticos locales (Digluconato de clorhexidina, peróxido de hidrógeno, povidona yodada)⁶.

Heitz- Mayfield y cols., no fueron capaces de demostrar beneficios al comparar la terapia mecánica sola y añadiendo la terapia antimicrobiana (clorhexidina y azitromicina)⁷. Por el contrario, otros autores demuestran un efecto positivo en la adición de enjuagues antisépticos a la terapia mecánica⁶.

Periimplantitis:

La mayor parte de las estrategias de tratamiento de la periimplantitis se basan en tratamientos utilizados en dientes afectados de periodontitis. Esto se debe a que se acepta que las vías de colonización y organización bacteriana en forma de biofilm son similares en dientes e implantes².

Para el tratamiento de la periimplantitis se han descrito estrategias conservadoras y de abordaje quirúrgico.

Terapia conservadora

Su objetivo es similar al buscado en la terapia de la mucositis periimplantaria. En general, esta modalidad de tratamiento no es siempre efectiva cuando la periimplantitis está asociada a sondajes profundos⁶.

La terapia manual se debe realizar con curetas de un material más blando que el titanio, es decir, de teflón, plástico, carbono o titanio, ya que las curetas convencionales pueden modificar la superficie del implante y aumentar su rugosidad⁸.

Revent y cols., demostraron que no había diferencias significativas en la reducción de la profundidad de sondaje (PS) y sangrado al sondaje (SS) a los seis meses, al comparar tratamiento con puntas de ultrasonidos y tratamiento con curetas⁹.

La terapia química puede realizarse mediante la aplicación de antisépticos locales y/o antibióticos sistémicos o locales. Se considera terapia adyuvante, ya que sumados al tratamiento mecánico o quirúrgico, contribuyen a la reducción de los signos y síntomas de periimplantitis. No obstante, esta modalidad de tratamiento no debe utilizarse sin el apoyo de otras¹⁰.

Varios estudios demuestran los buenos resultados de la aplicación de clorhexidina en la reducción de la profundidad de sondaje y marcadores inflamatorios como IL-1, VEGF y prostaglandina E2¹¹.

La aplicación local de antibióticos como Minociclina en nanosferas ha mostrado mejores resultados en la reducción de la profundidad de sondaje en bolsas periimplantarias a los 12 meses, en comparación con la aplicación de clorhexidina 1% en gel^{6,12}.

La utilización de antibióticos sistémicos como adyuvantes muestra también buenos resultados, aunque debe reservarse para casos refractarios al tratamiento convencional, debido al aumento de las resistencias bacterianas. Rams y cols., demostraron la alta resistencia de especies bacterianas presentes en el biofilm de pacientes con periimplantitis y observaron que las resistencias más bajas (6'8%) se obtuvieron con la combinación de Amoxicilina + Metronidazol (Tabla 2)¹³. Astasov y cols., demostraron una completa inhibición del crecimiento de *Streptococcus sanguinis*, *Porphyromonas gingivalis* y *Fusobacterium nucleatum* con Amoxicilina y Metronidazol, pero su combinación fue más efectiva¹⁴.

Tabla 2. RESISTENCIA A ANTIBIÓTICOS DE *PREVOTELLA INTERMEDIA*, *PREVOTELLA NIGRESCENS* Y *STREPTOCOCCUS CONSTELLATUS* (n=120)¹³.

Antibiótico	Resistencia
Clindamicina	46,7%
Amoxicilina	39,2%
Doxiciclina	25%
Metronidazol	21,7%
Amoxicilina + Metronidazol	6,7%

La terapia láser es cada vez más usada frente a la periimplantitis. En comparación con la terapia manual, el tratamiento con láser Er:YAG muestra mejores resultados en cuanto a la reducción del SS. Sin embargo, no hay diferencias significativas en la reducción de la PS. Aunque hasta la fecha hay pocos estudios que comparen láser frente a terapia manual o quirúrgica, la primera opción de tratamiento ha de considerarse como adyuvante¹⁵.

Terapia quirúrgica

El principal objetivo de la terapia quirúrgica es obtener acceso directo al lugar afectado y a la superficie del implante, facilitando la desinfección y la eliminación del tejido de granulación⁶.

Combina los conceptos de los tratamientos no quirúrgicos con procedimientos resectivos o regenerativos. La indicación de cada estrategia de tratamiento se encuentra resumida en el protocolo AKUT por Lang y cols., 2004 (Tabla 3).

Tabla 3. PROTOCOLO DE TRATAMIENTO DE LAS ENFERMEDADES PERIIMPLANTARIAS¹⁶

Parámetros clínicos	Diagnóstico	Protocolo de Tratamientos
PS superficial Placa No SS No	Tejido periimplantario sano	No necesita tratamiento. Visitas regulares, profilaxis
PS superficial Placa Si SS Si	Mucositis	A- Terapia mecánica, visitas regulares y mejora de higiene oral
PS ≤ 5 mm	Mucositis	B- Plan de tratamiento A + antisépticos locales
PS > 5 mm Pérdida ósea ≤ 2 mm	Periimplantitis	C- Plan de tratamiento B + antibióticos locales y sistémicos
PS > 5 mm Pérdida ósea > 2 mm	Periimplantitis severa	D- Plan de tratamiento C + Cirugía resectiva o regenerativa

Si la PS es superior a 5 mm, hay una pérdida ósea en pruebas radiológicas mayor de 2 mm y las técnicas conservadoras han fracasado, está indicada la intervención quirúrgica¹⁶.

Cirugía resectiva

La cirugía resectiva ha mostrado ser efectiva en la reducción de los signos de inflamación. Los objetivos principales son la eliminación de los defectos óseos periimplantarios (ostectomía y osteoplastia), descontaminación bacteriana y pulido del implante supracrestal (implantoplastia)².

La cirugía resectiva debe utilizarse sólo en aquellos casos en los que no esté indicada la cirugía regenerativa, ya sea por pérdida ósea horizontal o por compromiso estético de la zona afectada¹⁶.

Serino y cols., demostraron la eficacia del tratamiento de cirugía resectiva con control de placa pre y postoperatorio en pacientes con periimplantitis. A los dos años el 48% de ellos no tenían signos de periimplantitis y el 77% no tenían implantes

con PS \geq 6mm y sangrado o supuración¹⁷. Romeo y cols., observaron en un estudio radiográfico a tres años menor pérdida marginal de hueso, PS y SS en pacientes a los que se les realizó implantoplastia además de la cirugía resectiva, en comparación con aquellos a los que se les realizó sólo la cirugía¹⁸.

La cirugía resectiva utilizando ostectomía, osteoplastia e implantoplastia es la técnica quirúrgica de elección para el tratamiento de periimplantitis en zonas no estéticas y defectos óseos horizontales.

Cirugía Regenerativa

En términos generales, las técnicas regenerativas consisten en la realización de un colgajo, eliminación del tejido de granulación, descontaminación de la superficie del implante, colocación de un injerto óseo combinado, o no, con una membrana. La membrana protege el injerto y confiere un espacio delimitado para la formación del tejido deseado. Cuando se utiliza membrana sin injerto óseo, el procedimiento se denomina regeneración tisular guiada con el objetivo de frenar la formación de un epitelio largo de unión y promover la regeneración ósea⁶.

Lagervall y cols., en un estudio retrospectivo con 150 pacientes con periimplantitis, el tratamiento más frecuentemente realizado fue cirugía resectiva (47%), seguido de cirugía regenerativa (20%) donde se observó una tasa de éxito del 69% sin destacar diferencias significativas entre ambos procedimientos¹⁹.

La mayoría de los estudios obtienen los mejores resultados regenerativos con la combinación de injerto óseo y membrana en modelos animales. Sin embargo, hay una gran variedad en cuanto a la cantidad de hueso ganado, debido probablemente a la gran diversidad de los protocolos de investigación²⁰.

Las membranas se dividen en dos tipos, reabsorbibles, como las membranas de colágeno, y no reabsorbibles, como las membranas de tetrafluoroetileno (ePTFE). La principal ventaja de las membranas reabsorbibles es que no precisan una segunda cirugía para su retirada. Estudios que comparan ambas indican que poseen eficacia clínica equiparable²¹. La exposición de la membrana al medio oral es una complicación que empeora notoriamente el resultado del tratamiento, si esto ocurriera, deberá ser retirada inmediatamente ya que si se mantiene in situ, afecta negativamente a la cantidad de hueso regenerado²².

En un estudio aleatorizado con 22 pacientes, Schwarz y cols., compararon cirugía regenerativa con xenoinjerto bovino

(BioOss®) y nanocristales de hidroxiapatita (Ostim®) en combinación con membrana de colágeno. A los 6 meses y a los 2 años ambos tratamientos mostraron reducción de la PS y ganancia en niveles de inserción clínica, aunque los resultados fueron mejores en el grupo del xenoinjerto a los dos años²³.

El uso de membrana no siempre es necesario y debe ser cuidadosamente valorado. Sin embargo, el uso de injertos óseos sin membrana es posible cuando el material injertado puede ser retenido en la cavidad, lo que ocurre, por ejemplo, en defectos óseos periimplantarios con cuatro paredes. Las membranas deben utilizarse cuando el defecto no es capaz de retener el injerto óseo, por ejemplo, cavidades de dos paredes. No obstante, se necesitan más estudios a largo plazo correctamente diseñados²⁴.

Cada caso de periimplantitis debe ser analizado detenidamente, clínica y radiográficamente, para elaborar posteriormente un plan de tratamiento adaptado. En términos generales, puede decirse que las lesiones con PS poco profundas, deben ser tratadas de manera no quirúrgica, con el consiguiente programa de revisiones y la instauración o mantenimiento de una estricta higiene oral. Las lesiones con PS profundas son susceptibles de tratamiento quirúrgico y dependiendo de numerosos factores como la estética o el tipo de defecto, podrán realizarse técnicas resectivas o regenerativas.

CONCLUSIONES

Existen numerosas estrategias de tratamiento frente a la periimplantitis, todas ellas efectivas en mayor o menor medida. Sin embargo, no existe un protocolo terapéutico ideal. La diversidad del diseño que presentan los estudios, las muestras reducidas y los períodos cortos de seguimiento, dificultan la realización de dicho protocolo.

Especial importancia merece la prevención y la eliminación de factores de riesgo como el tabaco o la periodontitis. La terapia conservadora combina la utilización de instrumentos mecánicos como curetas o ultrasonidos, con antisépticos y/o antibióticos efectivos en la eliminación a corto plazo de los agentes patógenos.

La terapia quirúrgica completa las opciones terapéuticas. Mientras que la terapia resectiva busca favorecer la higiene periimplantaria y detener el proceso patológico, la cirugía regenerativa se centra en la reposición de los tejidos perdidos. En este último campo, la cirugía con injerto y membrana parece ser la opción más prometedora a falta de más estudios a largo plazo.



BIBLIOGRAFÍA

1. Simonis P, Dufour T, Tenenbaum H. Long-term implant survival and success: a 10-16 years follow-up of non-submerged dental implants. *Clin Oral Implants Res* 2010; 21: 772-777.
2. Misch CE, Perel ML, Wang HL y cols. Implant success, survival and failure: The International Congress of Oral Implantologists (ICOI) Pisa Consensus Conference. *Implant Dent* 2008; 17(1): 5-15.
3. Smeets R y cols. Definition, etiology, prevention and treatment of peri-implantitis – a review. *Head Fac Med* 2014; 10:34.
4. Lang MP, Berglundh T. Periimplant diseases: Where are we now- Consensus of the Seventh European Workshop on Periodontology. *J Clin Periodontol* 2011; 38 (suppl 11):178-181.
5. Padiál-Molina M, Suarez F, Rios HF, Galindo-Moreno P, Wang H. Guidelines for the diagnosis and treatment of periimplant diseases. *Int J Periodontics Restorative Dent* 2014; 34: e102-e111.
6. Warreth A, Boggs S, Ibiyou N, El-Helali R, Hwang S. Peri-implant Diseases An Overview. *Dent Update* 2015; 42(2): 171-174.
7. Heitz-Mayfield LJA y cols. Anti-infective treatment of peri-implant mucositis: a randomized controlled clinical trial. *Clin Oral Implants Res* 2011; 111:237-241.
8. Unursaikhan O y cols. Comparative evaluation of roughness of titanium surfaces treated by different hygiene instruments. *J Periodontal Implant Sci* 2012; 42: 88-94
9. Renvert S, Samuelsson E, Lindahl C, Persson GR. Mechanical non surgical treatment of periimplantitis: a double blind randomized longitudinal clinical study. *Clinical results. J Clin Periodontol* 2009; 36: 604-609.
10. Muthukuru M, Zainvi A, Esplugues EO, Flemming TF. Non surgical therapy for the management of periimplantiti: a systematic review. *Clin Oral Implants Res* 2012; 23 (Suppl 6): 77-83.
11. Waal YCM, Raghoobar GM, Juddleston S, Meijer HJA, Winkel EG, van Winkelhoff AJ. Implant descontamination during surgical periimplantitis treatment: a randomized, double blind, placebo-controlled trial. *J Clin Periodontol* 2013; 40: 186-195.
12. Renvert S, Lessem J, Dahlén G, Lindahl C, Svensson M. Topical minocycline microspheres versus topical chlorhexidine gel as an adjunct to mechanical debridement of incipient peri-implantitis infections: a randomized clinical trial. *J Clin Periodontol* 2006; 33: 362-369.
13. Rams TE, Degener JE, van Winkelhoff AJ. Antibiotic resistance in human periimplantitis microbiota. *Clin Oral Implants Res* 2013; 25: 82-90.
14. Astasov-Frauenhoffer M, Braissant O, Hauser-Gerspach I, Weiger R, Walter C, Zitzmann NU, Waltimo T. Microcalorimetric determination of the effects of amoxicillin, metronidazole and their combination on an in vitro biofilm. *J Periodontol* 2014; 85: 349-357.
15. Schwarz F, Sculean A, Rothamel D, Schwenzer K, Georg T, Becker J. Clinical evaluation of an Er:YAG laser for nonsurgical treatment of periimplantitis: a pilot study. *Clin Oral Implants Res* 2005; 16: 44-52.
16. Lang NP, Berglundh T, Heitz-Mayfield LJ, Pjeturson BE, Salvi GE, Sanz M. Consensus statements and recommended clinical procedures regarding implant survival and complications. *Int J Oral Maxillofac Implants* 2004; 19(suppl): 150-154.
17. Serino G, Turri A. Outcome of surgical treatment of periimplantitis: results from a 2 year prospective clinical study in humans. *Clin Oral Implants Res* 2011; 22:1214-1220.
18. Romeo E, Lops D, Chipiasco M, Ghisolfi M, Vogel G. Therapy of periimplantitis with resective surgery. A 3 year clinical trial on rough screw-shaped oral implants. Part II radiographic outcome. *Clin Oral Implants Res* 2007; 18: 179-187.
19. Lagervall M, Jansson LE. Treatment outcome in patients with periimplantitis in a periodontal clinic- a retrospective study. *J Periodontol* 2012; 84: 1365-1373.
20. Nociti FH, Caffesse RG, Sallum EA, Machado MA, Stefani CM, Sallum AW. Evaluation of a guided bone regeneration and/or bone grafts in the treatment of ligature induced periimplantitis defects: a morphometric study in dogs. *J Oral Implantol* 2000; 26: 244-249.
21. Zybutz MD, Laurell L, Rapoport DA, Persson GR. Treatment of infrabony defects with resorbable materials, non-resorbable materials and flap debridement. *J Clin Periodontol* 2000; 27: 169-178.
22. Khoury F, Buchmann R. Surgical therapy of periimplant disease: a 3 year follow-up study of cases treated with 3 different techniques of bone regeneration. *J Periodontol* 2001; 72: 1498-1508.
23. Schwarz F, Sculean A, Bieling K, Ferrari D, Rothamel D, Becker J. Two-year clinical results following treatment of periimplantitis lesions using a nanocrystalline hydroxyapatite or a natural bone mineral in combination with a collagen membrane. *J Clin Periodontol* 2008; 35: 80-87.
24. Nguyen-Hieu T, Borghetti A, Aboudharam G. Periimplantitis: from diagnosis to therapeutics. *J Invest Clin Dent* 2012; 3: 79-94.

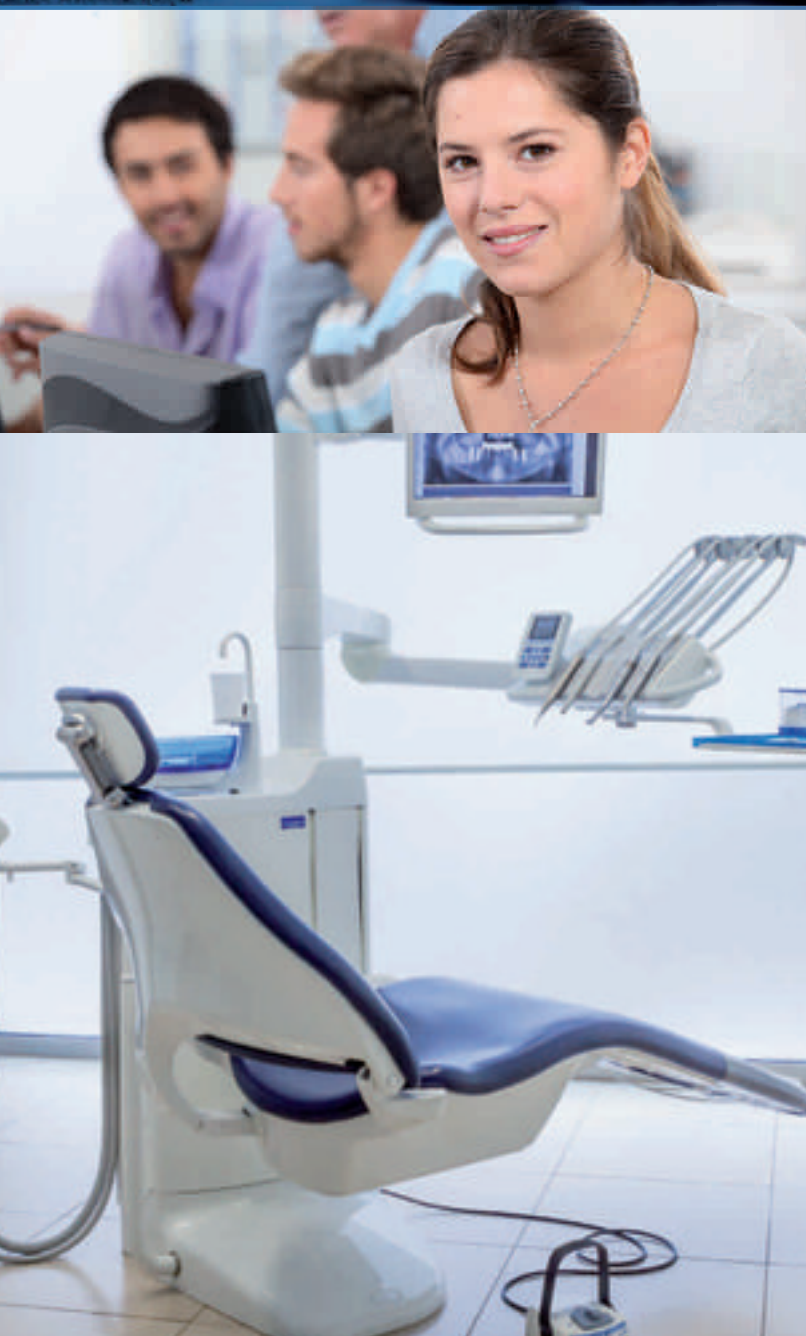Sesiones Clínicas Universitarias

Durante el Ciclo Científico 2016/17 la Comisión Científica del COEM organiza diferentes sesiones clínicas en las que participarán alumnos de los postgrados de las instituciones universitarias de la Comunidad de Madrid mediante la exposición de casos clínicos.

Dichas sesiones, abiertas a toda la colegiación, tienen como objetivo mostrar la actualidad en los procedimientos diagnósticos y terapéuticos en todas las áreas de la Odontología.

Esperamos que esta iniciativa sea de vuestro interés y poder así contar con vuestra asistencia.

Comisión Científica del COEM.



Fechas (viernes):

- 13 de enero: prótesis
- 20 de enero: ortodoncia
- 24 de febrero:
odontopediatría /prevención
- 3 de marzo: implantes
- 24 de marzo: estética/conservadora
- 21 de abril:
cirugía/ medicina oral/
pacientes especiales
- 19 de mayo: periodoncia



Horario: de 16:00 a 20:00 h.



Lugar: Sede COEM
Mauricio Legendre, 38. 28046 Madrid

Si diriges un postgrado y te interesa participar en las sesiones clínicas, contacta con nosotros en ccientifica@coem.org.es





CASO
CLÍNICO



**Caley Zambrano,
Antonia María**

Magíster en Odontopediatría.
Profesora Adjunta de la Facultad
de Ciencias Biomédicas de la
Universidad Europea de Madrid.

Miegimolle Herrero, Mónica

Magíster en Odontopediatría.
Profesora Adjunta de la Facultad
de Ciencias Biomédicas de la
Universidad Europea de Madrid.

Espí Mayor, Miguel

Magíster en Odontopediatría.
Máster en Ortodoncia Avanzada.
Profesor Asociado de la Facultad
de Ciencias Biomédicas de la
Universidad Europea de Madrid.

Reuelta Alario, Inés

Grado en Odontología por la Uni-
versidad Europea de Madrid.

Indexada en / Indexed in:

- IME
- IBECs
- LATINDEX
- GOOGLE ACADÉMICO

Correspondencia:

Mónica Miegimolle Herrero
C/ Gaztambide 62, 1ª A
28015 Madrid
monica@miegimolle.com
Tel.: 616 090 928

Fecha de recepción: 22 de agosto de 2016.
Fecha de aceptación para su publicación:
5 de octubre de 2016.

Anomalías dentarias de unión: A PROPÓSITO DE UN CASO Y POSIBILIDADES DE TRATAMIENTO

Caley Zambrano, A. M^a, Miegimolle Herrero, M., Espí Mayor, M., Reuelta Alario, I.
Anomalías dentarias de unión: a propósito de un caso y posibilidades de tratamiento. Cient. Dent. 2016; 13; 3: 183-188.

RESUMEN

El objetivo del presente artículo es describir las anomalías de unión, y para ello presentamos un raro caso de fusión – geminación y sus consecuencias tanto a nivel estético, pulpar así como las posibilidades de tratamiento.

PALABRAS CLAVE

Fusión dental; Incisivos fusionados; Tratamiento radicular; Patología dental; Dientes dobles; Geminación dental; Diente doble bilateral; Diente gemelar.

UNION DENTAL ANOMALIES: A CASE REPORT AND TREATMENT POSSIBILITIES

ABSTRACT

The aim of this article is to discuss the union anomalies and we present a rare case of a fusion - gemination, the consequences in the aesthetic level as pulp level and treatment possibilities.

KEY WORDS

Dental fusion; Fused incisors; Root treatment; Dental pathology; Double tooth; Dental germination; Bilateral double teeth; Dental twinning.

INTRODUCCIÓN

Dentro de las anomalías dentarias de forma, podemos encontrar dos alteraciones anatómicas de unión, fusión y geminación.

Pindborg, definió la fusión como la unión entre la dentina y/o esmalte, de dos o más dientes separados durante el desarrollo. En los casos de fusión, también llamada sinodoncia, cuando hay dos raíces o dos canales radiculares en una sola raíz. La unión puede ser con el diente adyacente o con un supernumerario^{1,2}. Cuanto más temprana sea la unión en el desarrollo embriológico, más completa será la fusión; y cuanto más tardía, mayor será el tamaño del diente resultante, y más evidentes los signos de estar dos dientes unidos³, razón por la cual se debe distinguir entre fusión total, parcial de la corona o de la raíz (Figura 1)².

	GEMINACIÓN	GEMELOS	FUSIÓN	CONCRESCENCIA
GERMEN DENTARIO				
CARACTERÍSTICA DENTARIA				
PULPA				

Figura 1. Diferenciación entre geminación, fusión, gemelos (supernumerarios) y concrescencia².

La morfología de los dientes fusionados se suele caracterizar por presentar⁴:

- En la cara vestibular, un surco más o menos marcado, en el que se observa claramente la línea de unión de ambos dientes.
- En la cara palatina, una fisura que puede dividir completamente la corona del diente, formando dos cíngulos.
- Mayor tamaño el cual puede llegar a ser incluso el doble del normal.

Por otro lado, Pindborg, describe la geminación como una malformación de un único germen dentario (resultando un gran diente), dentro de la asignación habitual de los dientes. La fórmula dentaria no suele estar alterada en estos casos. La morfología de los dientes geminados se suele caracterizar por presentar una gran corona bífida total o parcialmente separada, con una única raíz y un único conducto radicular. Además, suele presentar un surco de profundidad variable que se puede extender hacia la raíz^{1,5,6}.

ETIOLOGÍA

La etiología del diente fusionado no está del todo clara a día de hoy. Se sospecha que ejerce una gran influencia la herencia genética e incluso, se ha relacionado como un posible factor desencadenante la toma de dosis elevadas de vitamina A y la deficiencia de riboflavina durante la formación dentaria, que desencadena fusiones dentarias en ratas. Otros autores señalan

que, estas alteraciones anatómicas pueden ser debidas a la presión física que se genera durante la formación dentaria, y que causa el contacto entre dientes adyacentes antes de la calcificación, generándose dicha unión. Además, se han relacionado dientes fusionados con la existencia de antecedentes traumáticos^{1-3,7,8}.

Al igual que ocurre con la etiología de los dientes fusionados, la de los geminados no está totalmente clara y se asocia a antecedentes traumáticos, a déficit vitamínicos, enfermedades sistémicas y, a veces, están asociados a fisuras labiopalatinas. También se cree, como ocurre en los dientes fusionados, que la geminación puede ser debido a la presión durante la formación dentaria^{4,5,9-11}.

EPIDEMIOLOGÍA

La fusión es más frecuente en la dentición temporal. Según los autores consultados, la prevalencia de la fusión en dentición temporal oscila entre 0,15 y 1,7%; sin embargo, en la dentición permanente es de un 0,05%. En cuanto a la localización, este tipo de anomalías se suele presentarse más en dientes anteriores, sobre todo en la arcada superior. Otro dato que cabe destacar, es que según los estudios científicos que se consulten, es más común la fusión unilateral que la bilateral. Los estudios encontrados avalan que esta anomalía es independiente del sexo^{1,4,7,8}.

Al igual que ocurre en la fusión, la prevalencia de geminación en la dentición temporal es mayor que la dentición permanente, siendo en la temporal aproximadamente de 0,5%. En la dentición permanente las cifras oscilan entre 0,05-0,1%. La frecuencia de los casos de geminación bilateral es aproximadamente 0,02% en la primera dentición^{2,4,7}. La presentación de geminación bilateral es muy rara, sólo en 0,05% en dentición permanente. No se refieren diferencias significativas de dimorfismo sexual ni de localización de esta anomalía, pero sí se ha informado de una prevalencia de 5% en japoneses y de 0,5% en población caucásica, lo cual evidencia cierta tendencia étnica de su frecuencia^{5,9,10,12}.

DIAGNÓSTICO DIFERENCIAL

Es realmente difícil hacer un diagnóstico diferencial certero entre un diente fusionado y un diente geminado, más aún cuando están asociados a agenesias dentarias o a dientes supernumerarios. Por eso hay muchos autores que prefieren englobarlos en el término "diente doble" al no saber con certeza la etiología embriológica del defecto de unión. El diagnóstico diferencial no sólo reside en la exploración clínica del paciente, de la corona bífida y del número de dientes presentes; sino que también es fundamental el diagnóstico a través de las radiografías^{8,10,11}. Las principales diferencias que encontramos entre estas alteraciones son:

- Morfología: En el caso de la geminación, existe una imagen en espejo de las mitades coronales, mientras que en la fusión se presenta un ángulo entre las partes, dando la sensación visual de dientes torcidos².

- Anatomía pulpar. Radiográficamente, podemos observar en dientes anteriores, que en la fusión tenemos dos raíces o dos canales radiculares en una sola raíz. En dientes geminados, aunque tengamos una estructura dentaria con una corona bifida, sólo hay una raíz con un único canal radicular^{6,8}. No obstante, como regla general, si hay una reducción de dientes en la arcada o si hay dos raíces y una única cámara pulpar se pensará en fusión dentaria⁹.
- Relación con apiñamiento dental: Los dientes fusionados requieren menor longitud de arco, pudiendo causar incluso diastemas, mientras que la geminación requiere más espacio, por lo que puede causar apiñamiento².
- La fórmula dentaria. En la fusión la fórmula dentaria suele estar alterada, hay un diente de menos; en cambio, en la geminación se conserva el número normal de dientes. Aunque esto no es siempre así, ya que la fusión puede estar formada por un diente normal y un supernumerario y por tanto la fórmula dentaria sería normal⁸.

Problemas que pueden presentar:

Estas anomalías de fusión pueden dar lugar a múltiples complicaciones como:

- Problemas infecciosos, ya que existe un mayor acúmulo de placa^{1, 2, 7} por su anatomía retentiva, y, por tanto, existe mayor tendencia a caries^{1, 2, 4, 7}. Además del acúmulo de placa, se pueden producir complicaciones pulpares por el surco pronunciado que se forma en la cara palatina^{2, 4, 10}.
- Problemas periodontales, ya que estos dientes presentan surcos y fisuras muy marcados y profundos²⁻⁷.
- Problemas eruptivos: como erupciones ectópicas, retrasos eruptivos o impactaciones de los dientes adyacentes^{4, 11, 12}.
- Problemas estéticos, ya que son dientes muchos más grandes y con una forma anómala^{4, 5, 7}.

- Problemas oclusales: como apiñamiento, pérdida de espacio, alteraciones en el plano sagital y en los casos unilaterales puede producir un desvío de la línea media^{1-4, 12}.

PRESENTACIÓN DEL CASO

Niño de 9 años y 8 meses que acude a la Policlínica de la Universidad Europea de Madrid para una revisión en mayo de 2015, por tener dientes de gran tamaño. No presenta antecedentes médicos de relevancia, salvo un traumatismo orofacial cuando tenía aproximadamente 12 meses de edad.

Al realizarle la exploración clínica intraoral, se observan incisivos centrales superiores permanentes que presentan una corona de gran tamaño, con una fisura por palatino. El 11 presentó un pequeño talón por vestibular, tallado previamente en otra clínica (confirmado posteriormente por la madre). Se observó retención de placa bacteriana por palatino de dichos incisivos. Presenta pérdida prematura del 63, la cual podría haberse debido al gran espacio ocupado por estos dientes anómalos, y como consecuencia, apiñamiento severo y falta de espacio para erupción de los caninos superiores (Figuras 2 y 3).

Se le realizaron radiografías de aletas de mordida, radiografía periapical de 11 y 21. No se le realizó radiografía panorámica puesto que la madre aporta una realizada previamente en otro centro. En la radiografía periapical observamos que el 11 presenta dos conductos radiculares independientes, sin embargo en el 21 observamos como una división en la corona pero un único conducto radicular (Figuras 4 y 5).

En la ortopantomografía previa, observamos el gran tamaño de los incisivos centrales y la reabsorción patológica del 63. La fórmula dentaria es normal (Figura 6).

El diagnóstico de presunción fue fusión del 11, con un talón vestibular, y geminación del 21.

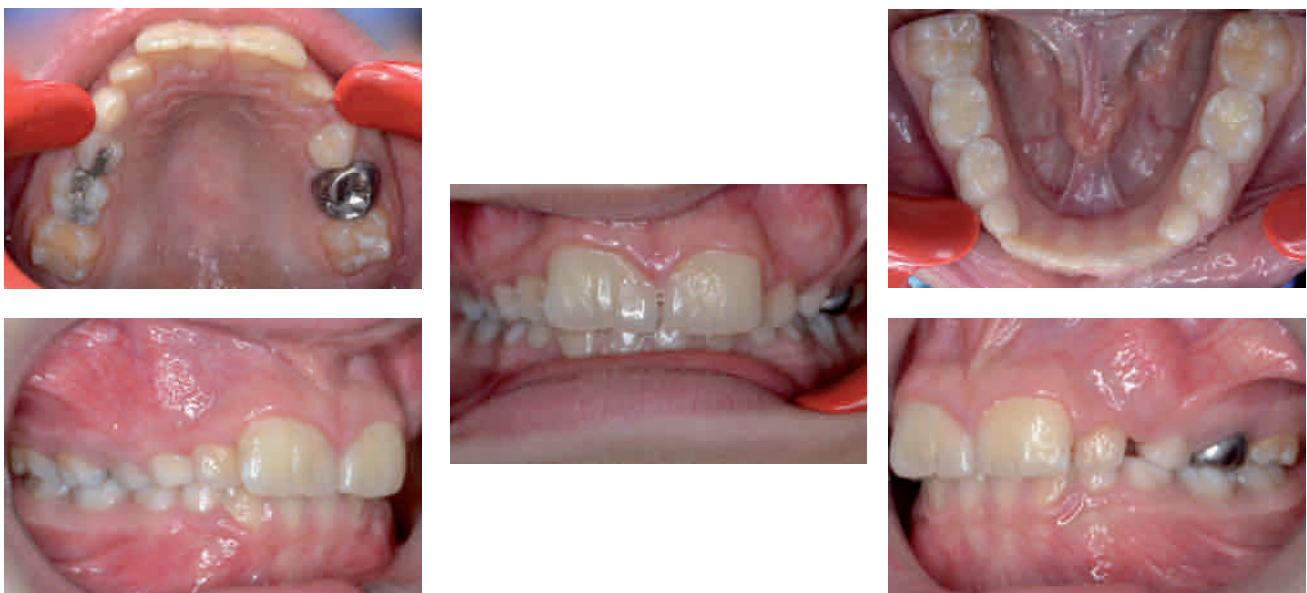

Figura 2. Fotos clínicas intraorales.

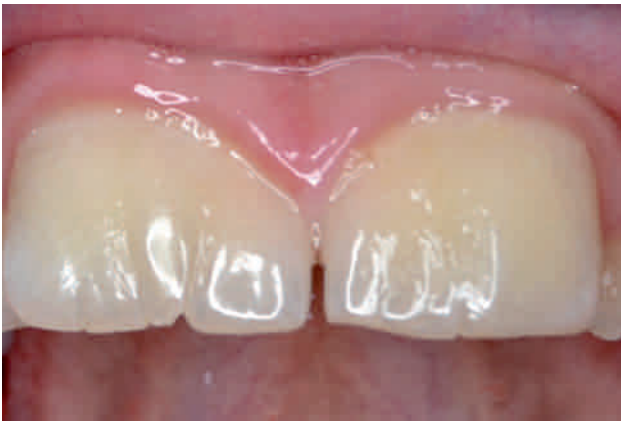

Figura 3. Detalle del talón vestibular en 11, el cuál fue previamente tallado.

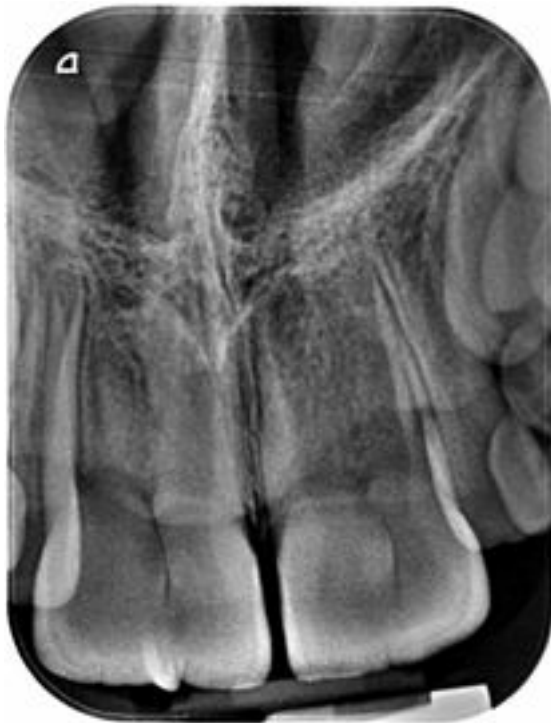

Figura 4. Radiografía periapical anterosuperior.

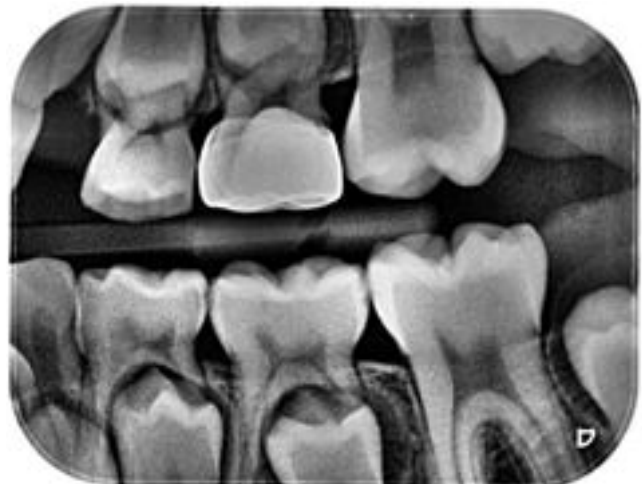
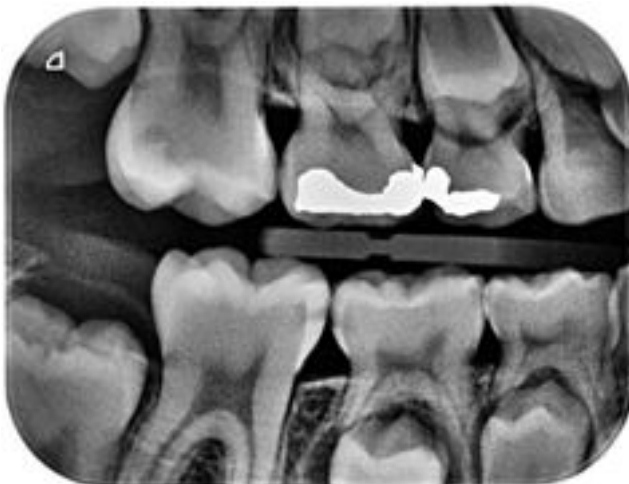

Figura 5. Radiografías de aletas de mordida.

DISCUSIÓN

Los dientes con anomalías de unión en dentición temporal, en general, no suelen requerir tratamiento para evitar afectar al germen del diente permanente. Serán tratados siempre que produzca alguna complicación de las señaladas anteriormente^{9,13}.

En cuanto al tratamiento de dientes permanentes, será muy importante que el paciente acuda a revisiones periódicas para evitar las complicaciones señaladas anteriormente. Además, el paciente debe realizar una minuciosa higiene oral para mantener una buena salud periodontal; y, en el caso de ser necesario, realizar tartectomías periódicas. Si el surco palatino es profundo y retentivo, se recomienda sellarlo para así prevenir la aparición de caries. En los casos en los que estas alteraciones de unión ocasionen interferencias oclusales, habrá que valorar realizar un ajuste oclusal mediante desgastes selectivos^{4,5}. En el caso presentado, los dientes estaban libres de caries pero se observó la presencia de un surco profundo con gran retención de placa, por lo que optamos por poner selladores en las fisuras palatinas de 11 y 21, aplicación tópica de flúor, instrucciones de higiene oral e insistimos en la importancia de acudir semestralmente a las revisiones (Figura 7 y 8). No fue necesario ningún ajuste oclusal ya que no estaban ocasionando ningún tipo de interferencia. En siguientes revisiones habrá que ir controlando la erupción de los dientes permanentes, sobre todo de los caninos superiores, y en caso de ser necesario, valorar tratamiento de ortodoncia. Además, habrá que ir controlando radiográficamente, la finalización de la formación radicular de 11 y 21.

Para el tratamiento estético de estos dientes con anomalías de unión, se debe esperar a la completa formación radicular. Para ello, estos dientes deben de ser examinados con riguroso detalle, especialmente si se va a realizar un tratamiento estético en el que se conserve la vitalidad pulpar. En primer lugar, se deben realizar pruebas de percusión, vitalidad, sondaje y radiografías para asegurarnos que está todo correcto. En caso de que algún resultado se viera alterado, se debe sopesar la idea de desvitalizar este diente para intentar mantenerlo en boca^{10,11}.

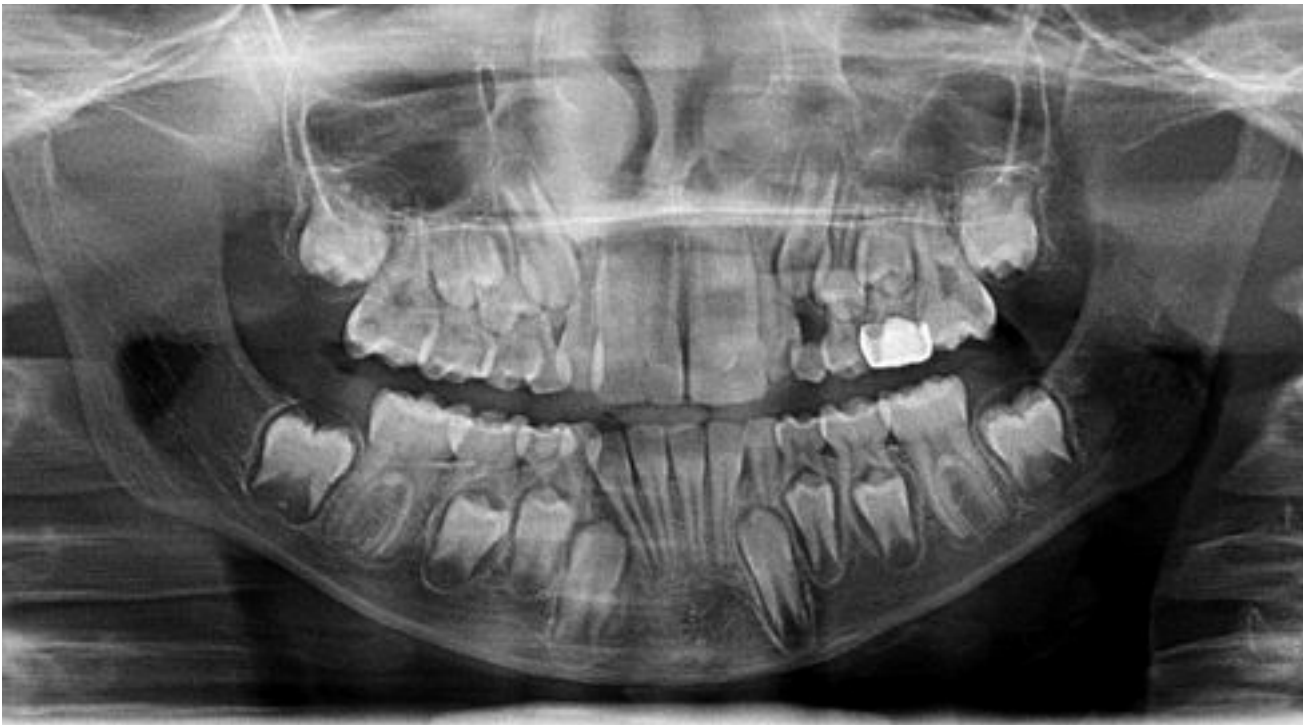

Figura 6. Ortopantomografía previa.

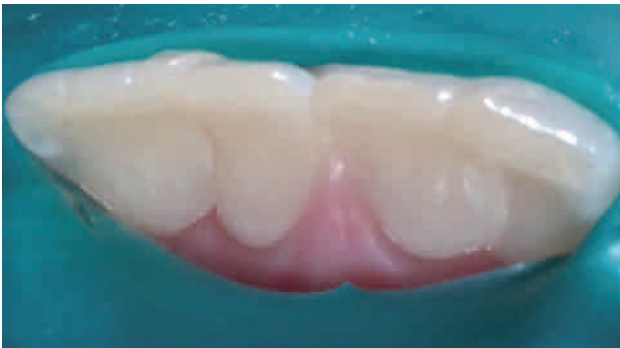

Figura 7. Fisuras palatina de 11 y 21.

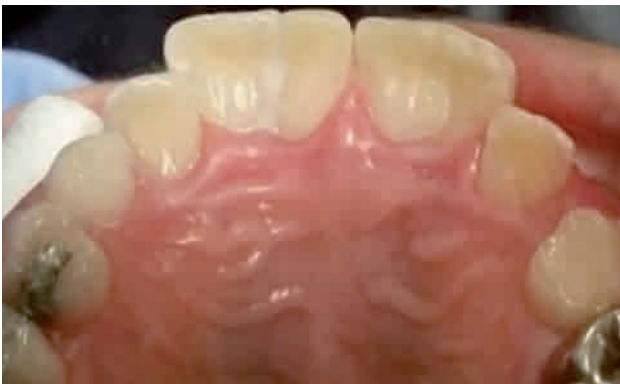

Figura 8. Selladores de fosas y fisuras en 11 y 21.

La presencia de afectación pulpar requeriría, en su caso, tratamiento endodóntico de la misma forma que un diente multirradicular. Se recomienda una tomografía computerizada (TC) para hacer un diagnóstico más preciso. La forma de la apertura en estos dientes, puesto que hay una corona bífida, será trapezoidal en vez de triangular, para poder detectar ambos conductos más fácilmente. Una vez que se ha formado la raíz o las raíces, y se ha realizado el tratamiento de conductos, en el caso de ser necesario, se procederá a la restauración estética¹¹.

En el caso de los dientes geminados, se realizarán desgastes selectivos de las superficies proximales y la posterior restauración mediante odontología adhesiva con resinas compuestas. En los dientes fusionados, una de las formas de resolverlo por la que optan muchos autores es endodonciar ambos conductos radiculares con doble apertura cameral, seguido de odontosección coronaria para separar ambos dientes, extracción del fragmento distocorono-radicular y reconstrucción del fragmento mesial con composite. Después de la reconstrucción, se procede a la colocación de ortodoncia para el cierre de espacios⁹. Esta separación se debe realizar tras la completa formación radicular debido a la posible comunicación entre las cámaras pulpares, dado que complicaría el tratamiento pulpar. En otros casos puede ser suficiente realizar restauraciones adhesivas de resinas compuestas para mejorar la estética. Si es necesario, pueden hacerse desgastes selectivos en las zonas palatinas para evitar las interferencias oclusales⁴. Otra forma de resolverlo, mucho más conservadora, cuando no hay agenesias, es colocar coronas de disilicatio de litio de 13 a 23, previo análisis de sonrisa o DSD (Digital Smile Design), en especial si hay más de un diente doble¹⁰.



BIBLIOGRAFÍA

1. Patil A, Patil S, Dodwad P. Endodontic management of a supernumerary tooth fused to the maxillary permanent lateral incisor. *Saudi Endod J* 2014; 4(1): 28.
2. Radi JN, Gómez SL, Cortés N. Dientes dobles: fusión y geminación. Reporte de dos casos. Tratamiento interdisciplinario. *Rev Fac Odont Univ Ant* 2004; 15(2): 45-52.
3. Colorado C. Fusión dental: reporte de un caso clínico. *Rev Nac Odontol* 2014; 10(19): 101-6.
4. Iglesia-Puig MA, Arellano-Cabornero A, López-Areal B. Anomalías dentarias de unión: fusión dental. *RCOE* 2005; 10(2): 209-14.
5. Hernández-Guisado JM, Torres-Lagares D, Infante-Cossío P, Gutiérrez-Pérez JL. Dental gemination: report of a case. *Med Oral* 2002; 7(3): 231-6.
6. Alves dos Santos KS, Cabral dos Santos C, Almeida-Gomes F, Coelho Travassos RM, Alves dos Santos R. Anatomical aspects of permanent geminate superior central incisors. *Int J Morphol* 2009; 27(2): 515-517.
7. Bhargava M, Chaudhary D, Aggarwal S. Fusion presenting as a gemination- a rare case report. *Oral Maxillofac Pathol J* 2012; 3 (1): 211-14.
8. Sekerci A E, Sisman Y, Ekizer A, Sahman H, Gumus H, Aydinbelge M. Prevalence of fusión and gemination in permanent teeth in Cappadocia region in turkey- A study. *Pakistan Oral Dent J* 2011; 31(1):17-22.
9. Oliván Rosas G, López Jiménez J, Giménez Prats MJ, Piqueras Hernández M. Consideraciones y diferencias en el tratamiento de un diente fusionado. *Med Oral* 2004; 9: 224-8.
10. Türkaslan S, Gökçe HS, Dalkız M. Esthetic Rehabilitation of Bilateral Geminated Teeth: A Case Report. *Eur J Dent* 2007; 1(3): 188-191.
11. Espinal G, Manco HA, Aguilar G, Castrillón L, Rendón JE, Marín ML. Estudio retrospectivo de anomalías dentales y alteraciones óseas de maxilares en niños de cinco a catorce años de las clínicas de la Facultad de Odontología de la Universidad de Antioquia. *Rev Fac Odont Univ Ant* 2009; 21(1): 50-64.
12. Shokri A, Baharvand M, Mortazavi H. The largest bilateral gemination of permanent maxillary central incisors: Report of a case. *J Clin Exp Dent* 2013; 5(5): 295-7.
13. Gaxiola-López AG, Collí-Díaz Kristell B. Fusión de dientes temporales: reporte de un caso. *Rev Tamé* 2015; 3(9): 317-9.



PUESTA
AL DÍA



Tara Sacristán, Helena
Graduada en Odontología,
Universidad Complutense de
Madrid.

Diéguez Pérez, Monserrat
Profesor Asociado Departamento
de Estomatología IV (Profilaxis,
Odontopediatría y Ortodoncia).
Universidad Complutense de
Madrid.

**Carletto-Körber, Fabiana
Pía Marina**
Profesor Adjunto Cátedra de
Integral de Niños y Adolescentes.
Área de Odontopediatría "A".
Facultad de Odontología.
Universidad Nacional de
Córdoba, Argentina.

Mourelle Martínez, M^a. Rosa
Profesor Contratado Doctor
Departamento de Estomatología
IV (Profilaxis, Odontopediatría
y Ortodoncia). Universidad
Complutense de Madrid.

Indexada en / Indexed in:

- IME
- IBECs
- LATINDEX
- GOOGLE ACADÉMICO

Correspondencia:

Helena Tara Sacristán
Facultad de Odontología, UCM
Pza. Ramón y Cajal, s/n
Ciudad Universitaria
28040 Madrid
heletara@ucm.es
mrmourel@odon.ucm.es
Tel.: 699 784 667

Fecha de recepción: 20 de julio de 2016.
Fecha de aceptación para su publicación:
13 de octubre de 2016.

ESTUDIO DE LA ESTRUCTURA GENÉTICA POBLACIONAL DEL *S. MUTANS* EN NIÑOS

Tara Sacristán, H., Diéguez Pérez, M., Carletto-Körber, F. P. M., Mourelle Martínez, M^a. R.
Estudio de la estructura genética poblacional del *S. Mutans* en niños. *Cient. Dent.* 2016; 13; 3: 189-192.

RESUMEN

Streptococcus mutans ha sido identificado como el principal agente etiológico de la caries dental. A pesar los avances en la odontología preventiva, continúa siendo una de las enfermedades mediadas por el biofilm más prevalentes en el ser humano. Si bien en los últimos años su prevención se ha centrado en la implementación de medidas como el control de placa o la aplicación de flúor, el estudio de las características genéticas propiedades y composición del biofilm ha hecho que aparezcan nuevos conocimientos sobre la etiología y prevención de dicha patología. Es por esto que el objetivo de este estudio es realizar una puesta al día actualizada sobre la distribución de los distintos serotipos de *S. mutans* y su relación con la caries dental en la población infantil.

PALABRAS CLAVE

Streptococcus mutans; Caries infantil; Serotipo.

UPDATE: STUDY OF THE POPULATION GENETIC STRUCTURE OF *S. MUTANS* IN CHILDREN

ABSTRACT

Streptococcus mutans has been identified as the main etiological agent related to dental caries. Despite the development of preventive dentistry, dental caries is still regarded as one of the most prevalent biofilm-mediated human diseases. Although its prevention has been focused on measures such as plaque control or fluoride application, research on biofilm properties, genetic characteristics and composition has caused new knowledge about etiology and prevention of this pathology. The aim of this research is to develop an update about the distribution of different serotypes of *S. mutans* and its association with dental caries in children.

KEY WORDS

Streptococcus mutans; Childhood caries; Serotype.

INTRODUCCIÓN

La caries es una infección crónica de etiología multifactorial, caracterizada por la desmineralización de los tejidos dentales como consecuencia de los productos ácidos generados en el metabolismo bacteriano. La caries dental, y en especial la caries severa de la infancia, afectan negativamente a la calidad de vida de los niños y sus familias, y ha sido directamente relacionada con variables sociodemográficas, incluyendo un bajo nivel educativo, una dieta rica en azúcares y una pobre higiene oral^{1,2}.

La teoría ecológica de la placa propone que la caries dental es consecuencia de cambios en el balance natural de la microflora oral, que se producen como consecuencia de una alteración en las condiciones del medio ambiente bucal, y que conducen a un aumento de la proporción de bacterias acidogénicas y acidúricas³. La especie bacteriana más comúnmente asociada a la caries dental es *Streptococcus mutans*, perteneciente a la familia de los Streptococcaceae, que también incluye otras especies como *Streptococcus gordonii*, *Streptococcus sanguinis* y *Streptococcus sobrinus*, éste último identificado junto con *S. mutans* como el primer agente etiológico de la caries^{4,5} (Figura 1). Entre los primeros colonizadores se encuentra el *S. gordonii*, el cual puede disminuir los factores de virulencia del *S. mutans*, mediante la producción de una proteasa que puede degradar el CSP (competence-stimulating peptide), regulador del quorum-sensing en la producción de bacteriocinas por parte de *S. mutans* y que le permite sobrevivir en ambientes altamente ácidos⁶.

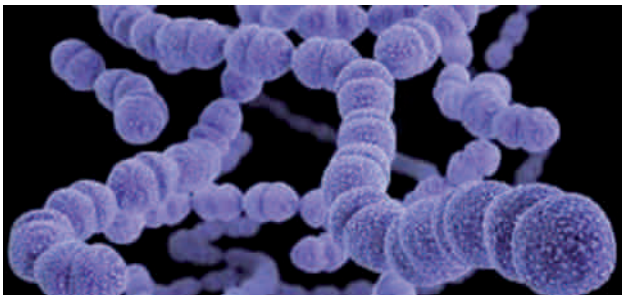

Figura 1. *Streptococcus mutans*.

RESULTADOS

Los niveles de *S. mutans* en la cavidad oral han sido relacionados tanto con la experiencia de caries en el pasado, como con la susceptibilidad de caries futura¹ Acevedo y cols., en 2009⁷, encontraron que la mera presencia de *S. mutans* no era una evidencia suficiente para predecir la caries dental. Un último estudio realizado en Sudan en niños de 12 años, demostró una alta presencia de *S. mutans* tanto en lugares libres de caries (97%), como en aquellos con lesiones de caries (98,2%), afirmando que *S. sobrinus* nunca se presentaba aislado, sino siempre en compañía de *S. mutans*¹.

El potencial cariogénico del *S. mutans* se atribuye a factores de virulencia tales como la capacidad para metabolizar hidratos de carbono produciendo ácidos como el lactato o el etanol (acidogénesis), siendo esta capacidad su principal fuente de


energía⁸. El *S. mutans* también es capaz de sobrevivir en ambientes ácidos (acidúrico), fomenta la unión a la hidroxiapatita del esmalte y la cohesión favoreciendo la formación del biofilm⁶. Por otro lado, es capaz de producir no solo bacteriocinas que impiden el metabolismo y crecimiento de otras especies bacterianas, sino que también produce exoenzimas y proteasas capaces de destruir elementos implicados en la respuesta inmune del huésped⁸. La pared celular de esta familia bacteriana contiene proteínas que desempeñan un papel importante en los fenómenos de adhesión, agregación y coagregación, así como polisacáridos que muestran antígenos específicos como el RGP (rhamnose-gluucose polysaccharide). Ambos, polisacáridos y proteínas caracterizan distintos serotipos celulares: *S. mutans* (serotipos c, e, f y k) y *S. sobrinus* (serotipos d y g)⁹.

Dentro del estudio de las características de los genotipos de *S. mutans*, destacan los conceptos de diversidad, (número de genotipos encontrados en un mismo individuo), homogeneidad (número de genotipos que comparten los individuos de una determinada población) y estabilidad (persistencia de genotipos a lo largo del tiempo en un mismo individuo). Los niños suelen presentar un menor número de genotipos (diversidad) en comparación con los adultos, haciendo suponer que con el paso de los años se adquieren nuevas cadenas de *S. mutans*⁵.

Se han identificado cuatro serotipos de *S. mutans* (c, e, f y k), siendo el más frecuente el c, seguido del e, encontrándose en menor proporción f y k^{9,10}. Éste último ha sido el más recientemente descubierto, demostrándose que las cadenas del k son menos susceptibles a la fagocitosis por medio de los leucocitos polimorfonucleados. Las cadenas del serotipo k de *S. mutans* fueron aisladas en la sangre de pacientes a principios de los 90, pero no han sido identificadas en muestras almacenadas de entre 1982 y 1990. Esto hace pensar que las cadenas del k han aparecido por adquisición o pérdida de algún elemento genético en los últimos años. Un estudio realizado en la Universidad de Osaka (Japón) donde se estudiaron 102 cadenas de *S. mutans* mediante MLST (multilocus sequence typing) hallaron que el serotipo más antiguo corresponde al c, y que el resto han surgido de la ramificación de éste durante la evolución, e incluso que las nuevas cadenas del serotipo k recientemente encontradas pueden provenir de la disfunción genética del c y f, y que en un futuro todas las cadenas de *S. mutans* puedan tener el potencial de convertirse en cadenas del k¹¹.

Además de aislarse cuatro serotipos diferentes de *S. mutans*, también se han identificado dos proteínas de adhesión al colágeno que pueden desempeñar un papel importante en la endocarditis infecciosa (EI), así como en otras enfermedades sistémicas y en la unión a las superficies dentales¹⁰. Éstas son la proteína *Cnm* (codificada por el gen *cnm*) y la *Cbm* (codificada por el gen *cbm*), quienes favorecen la invasión del endotelio humano por *S. mutans*. Aproximadamente el 85% de las muestras de serotipo k procedentes de Japón, Finlandia y Tailandia contenían ambos genes. Lapidattanakul y cols.,^{12,13} hallaron que el serotipo f sería el más relacionado con la presencia del gen *cnm* en *S. mutans*. Nakano y cols.,¹¹ en 2007 estudiaron 1326 muestras recogidas entre 1982 y

1990 en 571 niños con una media de edad de 9 años y 2500 muestras procedentes de 50 niños con una media de edad de 9 años, y recogidas en 2003. En el primer grupo muestral no se encontraron cadenas de *S. mutans* con serotipo *k*, pero si 50 muestras con presencia de cadenas de este serotipo en el segundo grupo. Concretamente las cadenas del *k* eran la mayoría de cadenas de *S. mutans* encontradas en la placa dental de tres sujetos. Todas ellas mostraban alta hidrofobicidad de la superficie celular, alta capacidad de adhesión y bajas tasas de fagocitosis (Figura 2).



Estudio de la estructura genética poblacional del *S. mutans* en niños

Figura 2. Síntesis de los resultados obtenidos en el estudio de Nakano y cols., 2007¹¹.

En relación a los serotipos *k* y *f*, el estudio de Momemi y cols.,¹⁰ realizado en Alabama (EEUU), empleó 4693 muestras de 115 niños de 6 meses a 5 años de edad, procedentes de una población de alto riesgo de caries y bajo nivel socioeconómico. El serotipo que se halló con mayor frecuencia fue el *c*, seguido del *k* y por último el *e*. No se hallaron cadenas del *f*. Dicho estudio fue el primero en identificar el descubrimiento del serotipo *k* en una población afroamericana infantil. La prevalencia encontrada (17,5%) fue significativamente mayor que en la población Japonesa (1,4-2%), Finesa (3,6%) y Tailandesa (2-2,8%)¹²⁻¹⁴. Por el contrario, el estudio de Prasad Rao y cols.,¹⁵ realizado en 2014 una población infantil del sur de la India encontró una prevalencia superior (26%). Recientemente Carletto-Körber y cols.,⁹ realizaron un estudio cuyo objetivo era determinar la distribución de los serotipos *S. mutans* y su

relación con la caries en una población infantil de Córdoba (Argentina). Se examinaron 133 niños, de los cuales un 29,3% no presentaba *S. mutans*. De los 94 niños en los que sí se encontraron cadenas de *S. mutans*, 19 estaban libres de caries, 23 presentaban entre 1 y 2 caries, 21 entre 3 y 5 y 31 niños de 6 a 14 lesiones de caries. Éste último grupo fue el denominado grupo SiC (significant caries), al que pertenecían los sujetos identificados como individuos con un alto riesgo de caries. En éste grupo se encontraron mayores porcentajes de serotipo *k* que en los otros grupos de estudio y no se encontraron cadenas del serotipo *k* de *S. mutans*.

DISCUSIÓN

S. mutans ha sido identificado como el principal microorganismo causante de la caries dental (13). La incorporación de nuevas técnicas como la PCR (técnica de la polimerasa en cadena) han permitido identificar diferentes serotipos de *S. mutans* (*c*, *e*, *f* y *k*), si bien el serotipo *c* ha sido el que con mayor proporción se ha encontrado en numerosos estudios, nuevas líneas de investigación apuntan a la importancia del serotipo *k* de *S. mutans*⁹. Nakano y cols.,¹¹ hallaron que las cadenas de este serotipo poseían una menor susceptibilidad a la fagocitosis y una alta capacidad de invasión del endotelio humano, sugiriendo que su presencia podría considerarse un factor de riesgo para el desarrollo de EI, debiéndose tener un especial cuidado tanto en aquellos niños con desórdenes cardíacos que presenten cadenas del serotipo *k* y que vayan a recibir tratamiento odontológico, como en niños con síndrome de Down, por sus posibles desórdenes en las funciones de los leucocitos polimorfonucleados, recomendándose la prescripción de antibióticos previa a dicho tratamiento dental.

CONCLUSIONES

El estudio del genoma de *S. mutans* combinado con los avances en el conocimiento sobre la estructura del biofilm abre nuevas vías de investigación en la prevención y tratamiento no solo de la caries dental en la infancia, sino también en la profilaxis de enfermedades sistémicas como es la endocarditis infecciosa.



BIBLIOGRAFÍA

1. Nurelhuda NM, Al-Haroni M, Trovik TA, Bakken V. Caries experience and quantification of *Streptococcus mutans* and *Streptococcus sobrinus* in saliva of Sudanese schoolchildren. *Caries Res* 2010; 44 (4): 402-7.
2. Gomes MC, Pinto-Sarmiento TC, Costa EM, Martins CC, Granville-Garcia AF, Paiva SM. Impact of oral health conditions on the quality of life of preschool children and their families: a cross-sectional study. *Health Qual Life Outcomes* 2014; 18; 12: 55.
3. Head DA, Marsh PD, Devine DA. Non-lethal control of the cariogenic potential of an agent-based model for dental plaque. *PLoS One* 2014; 21: 9 (8).
4. Thorild I, Lindau-Jonson B, Twetman S. Prevalence of salivary *Streptococcus mutans* in mothers and in their preschool children. *Int J Paediatr Dent* 2002; 12 (1): 2-7.
5. Cheon K Moser SA, Wiener HW, Whiddon J, Momeni SS, Ruby JD, Cutter GR, Childers NK. Characteristics of *Streptococcus mutans* genotypes and dental caries in children. *Eur J Oral Sci* 2013; 121 (3 Pt 1): 148-55.
6. Gilbert K, Joseph R, Vo A y cols. Children with severe early childhood caries: streptococci genetic strains within carious and white spot lesions. *J Oral Microbiol* 2014; 29: 6.
7. Acevedo AM, Ray MV, Socorro M, Rojas-Sánchez F. Frequency and distribution of *mutans streptococci* in dental plaque from caries-free and caries-affected venezuelan children. *Acta Odontol Latinoam* 2009; 22 (1): 15-20.
8. Ajdić D, McShan WM, McLaughlin RE y cols. Genome sequence of *Streptococcus mutans* UA159, a cariogenic dental pathogen. *Proc Natl Acad Sci USA* 2002; 29; 99 (22): 14434-9.
9. Carletto-Körber FP, González-Iltig RE, Jimenez MG, Cornejo LS. Serotype diversity of *Streptococcus mutans* and caries activity in children in Argentina. *Eur J Paediatr Dent* 2015; 16 (3): 177-80.
10. Momeni SS, Whiddon J, Cheon K, Moser SA, Childers NK. Assessment of clonality and serotypes of *Streptococcus mutans* among children by multilocus sequence typing. *Eur J Oral Sci* 2015; 123 (6): 416-24.
11. Nakano K, Lapidattanakul J, Nomura R y cols. *Streptococcus mutans* clonal variation revealed by multilocus sequence typing. *J Clin Microbiol* 2007; 45 (8): 2616-25.
12. Lapidattanakul J, Nakano K, Nomura R y cols. Multilocus sequence typing analysis of *Streptococcus mutans* strains with the *cnm* gene encoding collagen-binding adhesin. *J Med Microbiol* 2011; 60(Pt 11): 1677-84.
13. Lapidattanakul J, Nakano K, Nomura R y cols. Detection of serotype k *Streptococcus mutans* in Thai subjects. *Oral Microbiol Immunol* 2009; 24 (5): 431-3.
14. Nomura R, Nakano K, Naka S y cols. Identification and characterization of a collagen-binding protein, Cbm, in *Streptococcus mutans*. *Mol Oral Microbiol* 2012; 27 (4): 308-23.
15. Arun Prasad Rao, Ravi David Austin. Serotype specific polymerase chain reaction identifies a higher prevalence of *streptococcus mutans* serotype k and e in a random group of children with dental caries from the Southern region of India *Contemp Clin Dent* 2014; 5 (3): 296-301.



CASO CLÍNICO



Caño Gómez, Noelia
Residente del Máster en Cirugía Bucal e Implantología. Hospital Virgen de La Paloma. Madrid.

Martínez-Rodríguez, Natalia
Profesora del Máster de Cirugía Bucal e Implantología. Hospital Virgen de La Paloma. Madrid.

Martínez-González, Sandra
Profesora del Máster de Cirugía Bucal e Implantología. Hospital Virgen de La Paloma. Madrid.

De Nova García, Joaquín
Profesor Titular de Odontopediatría. Facultad de Odontología. UCM.

Martínez-González, José M^a.
Profesor Titular de Cirugía Maxilofacial. Facultad de Odontología. UCM.

Indexada en / Indexed in:

- IME
- IBECS
- LATINDEX
- GOOGLE ACADÉMICO

Correspondencia:

José M^a Martínez-González
Facultad de Odontología. UCM
Pza. Ramón y Cajal s/n
28040 Madrid
jmargo@ucm.es
Tel.: 913 941 967

Fecha de recepción: 18 de julio de 2016.
Fecha de aceptación para su publicación:
10 de octubre de 2016.

HIPOFOSFATASIA y Talasemia menor, una asociación poco frecuente: consideraciones ODONTOLÓGICAS sobre un caso CLÍNICO

Caño Gómez, N., Martínez-Rodríguez, N., Martínez-González, S., De Nova García, J., Martínez-González, J. M^a. Hipofosfatasa y talasemia menor, una asociación poco frecuente: consideraciones odontológicas sobre un caso clínico. *Cient. Dent.* 2016; 13; 3: 193-198.

RESUMEN

Introducción: La hipofosfatasa es un trastorno raro hereditario caracterizado por un defecto en la mineralización del hueso y de los dientes y una disminución de la fosfatasa alcalina sérica que cursa con una mineralización anómala del hueso, exfoliación prematura de los dientes y atrofia ósea severa. Mientras que las talasemias son un grupo de anemias hereditarias caracterizadas por la disminución de la síntesis de cadenas polipeptídicas de la hemoglobina que cursan con desarrollo puberal tardío, fragilidad ósea, insuficiencia cardíaca y anemia.

El objetivo de la presente publicación es exponer un caso clínico con la asociación de ambas enfermedades y evaluar su manejo odontoestomatológico.

Caso clínico: Se presenta el caso de una mujer de 55 años remitida por problemas de estabilidad en su prótesis inferior. La paciente ha sido diagnosticada de hipofosfatasa en forma adulta y talasemia menor con antecedentes quirúrgicos de cesárea y seis intervenciones por fracturas. Tras valorar las diferentes opciones terapéuticas y una vez informada y habiendo obtenido el consentimiento por parte de la paciente se procedió a la adaptación de su prótesis inferior mediante el ajuste con dos locators.

Conclusiones: La hipofosfatasa es una enfermedad rara que debe estar en conocimiento de los profesionales de la salud bucodental.

PALABRAS CLAVE

Hipofosfatasa; Talasemia menor; Manifestaciones orales; Manejo odontológico.

HYPOPHOSPHATASIA and THALASSEMIA menor a rare association: considerations in DENTISTRY on a clinical case

ABSTRACT

Introduction: The hypophosphatasia is a rare inherited disorder characterized by a defect in the mineralization of bone and teeth and a decrease in serum alkaline phosphatase that causes abnormal bone mineralization, premature exfoliation of teeth and severe bone atrophy. While the thalassemias are a group of inherited anemias characterized by decreased synthesis of polypeptide chains of hemoglobin that course with late puberal development, brittle bones, heart failure and anemia.

The purpose of this publication is to present a case with the association of both diseases and to evaluate its dental management.

Case Report: a case report of a 55 year old woman referred by stability problems in the lower denture. The patient has been diagnosed in adult form of hypophosphatasia and β -thalassemia minor. She refers having been subjected to a caesarean and six surgical interventions for bone fractures. After assessing the different therapeutic options and having obtained the informed consent from the patient, her lower overdenture was adapted adding two locators.

Conclusions: hypophosphatasia is a rare disease that should be in the knowledge of the professionals of the oral health.

KEY WORDS

Hypophosphatasia; β -thalassemia minor; Oral manifestations; Dental management.

INTRODUCCIÓN

La hipofosfatasa (HPP), descrita en 1948 por Rathbun, es un trastorno raro hereditario caracterizado por el defecto en la mineralización del hueso y los dientes además de, la disminución de la fosfatasa alcalina sérica (ALP). Está causada por un defecto metabólico de la isoenzima, fosfatasa alcalina no específica de tejido (FANET) expresada en el hígado y el riñón^{1,2}.

Dependiendo de la edad en la que se produce el diagnóstico de HPP y la severidad de los síntomas se reconocen seis formas distintas que afectan a neonatos, niños, adultos y otra forma que sólo afecta a la dentición, denominada "odontohipofosfatasa"³.

En el primer grupo se encuadran las formas denominadas: neonatal letal, neonatal benigna y del lactante. La primera es la forma más grave de la HPP, presentando una supervivencia de días o meses, falleciendo por las complicaciones respiratorias debidas a la presencia de tórax raquítrico o pulmón hipoplásico. Las otras dos son compatibles con la vida, si bien la mineralización deficiente de los huesos tendrá sus consecuencias durante el crecimiento.

Las formas infantiles de HPP también conllevan alteraciones esqueléticas tales como deformidades óseas, baja estatura, marcha de pato, retraso del crecimiento, hipertensión intracranial, defectos óseos y la presencia de múltiples fracturas.

Las formas del adulto, se presentan en la edad mediana asociada a la aparición de fracturas por estrés, condrocalcinosis y osteoartropatía tardía.

En algunos pacientes pueden existir antecedentes de exfoliación temprana de su dentición temporal, y todos comparten la pérdida prematura de la dentición temporal o permanente.

Una última forma clínica menos severa, es la Odontohipofosfatasa que puede afectar tanto a niños como adultos. Su principal característica son las alteraciones a nivel dental como pérdida prematura de dientes, movilidad excesiva sin causa aparente, grandes caries; radiológicamente se distingue una disminución del hueso alveolar y la presencia de cámaras pulpares y conductos radiculares ensanchados. Normalmente no está relacionada con anomalías óseas^{1,4,5}.

El diagnóstico de la HPP, se basa en los datos clínicos, radiológicos y análisis tanto sanguíneos como de orina, aunque ocasionalmente se pueden realizar análisis genéticos para identificar las mutaciones en el gen ALPL¹.

Hasta el momento, no existe tratamiento curativo para la HPP, aunque se utilizan tratamientos sintomáticos tales como la administración de AINEs y ortopédicos en casos de fracturas y deformidades óseas⁶⁻⁸.

Las Talasemias, también denominadas "anemias mediterráneas", son un grupo de anemias hereditarias caracterizadas por una disminución de la síntesis de una o más de las cadenas polipeptídicas de la hemoglobina.

CASO CLÍNICO

Paciente mujer de 55 años de edad remitida por antecedentes de tratamiento implantológico mandibular, mediante cuatro implantes y una sobredentadura. Tras la colocación de la prótesis, refiere que se produjo el fracaso de dos de ellos con compromiso de la estabilidad protésica, motivo por el que solicitó la consulta.

Entre sus antecedentes médicos y odontológicos figura haber sido diagnosticada a los 25 años de Hipofosfatasa, sin antecedentes familiares, y de β -Talasemia menor. Así mismo, refiere menarquía tardía, a los 17 años y menopausia a los 49 años. Dentro de los antecedentes quirúrgicos, comenta haber sido sometida a una cesárea y seis intervenciones por fracturas: dos tibiales a los 3 años de edad, supuestamente por caída, a los 39 años fracturas bilaterales en ambos carpos, fisuras costales espontáneas en 2^a, 3^a y 5^a costilla y fracturas patológicas a los 51 y 53 años en fémur izquierdo y derecho, respectivamente (Figuras 1-3).

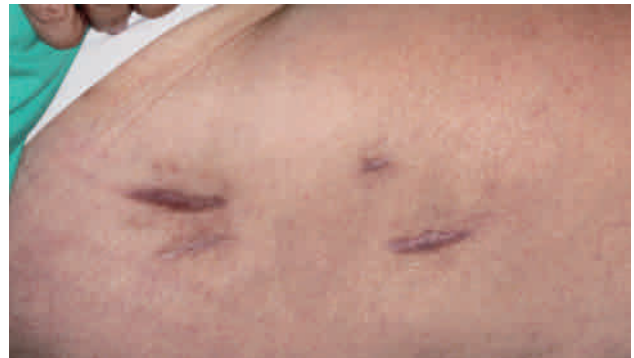

Figura 1. Secuelas cicatriciales por fracturas patológicas en fémur derecho.

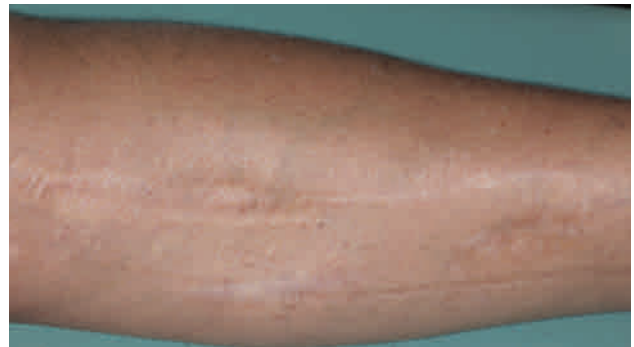

Figura 2. Secuelas cicatriciales en tibia izquierda.

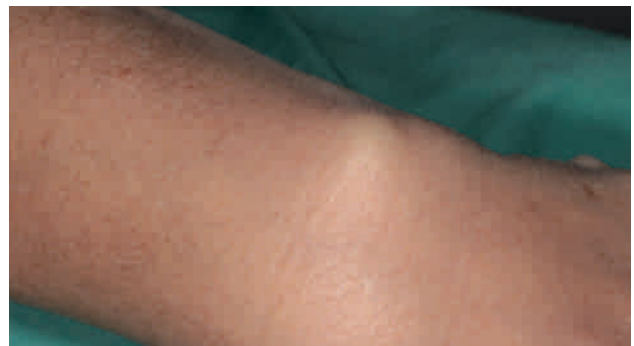

Figura 3. Deformidad por fractura en carpo izquierdo.

Desde un punto de vista odontológico, recuerda la exfoliación prematura de su dentición temporal, y pérdida total de la dentición definitiva a los 17 años.

La paciente aporta estudio genético realizado en el Zentrum Medizinische Gentik Würzburg, que confirma la mutación en el gen ALPL.

También aporta analítica de sangre en la que destaca un incremento ligero en los hematíes y de la amplitud de distribución eritrocitaria, así como una ligera disminución de la hemoglobina, volumen corpuscular medio y hemoglobina corpuscular media.

Los valores sobre la actividad ósea se encuentran normales en relación al calcio: 9,7 mg/dl; fósforo aumentado: 5,7 mg/dl (valores normales: 2,7-4,5 mg/dl); y una disminución marcada de la fosfatasa alcalina: 9,0 UI/L (valores normales: 45-129 UI/L).

En el momento actual, se encuentra bajo tratamiento farmacológico con Hidroflerol® (vitamina D) y Natecal D Flas® (calcio carbonato y colecalciferol).

En el examen físico, se observa una baja talla esquelética de 143 centímetros; extremidades superiores e inferiores cortas y arqueadas con engrosamiento de las articulaciones, tobillo y rodillas fundamentalmente; hiperlaxitud ligamentosa que sobre todo se observa en los dedos de las manos y pies (figura 4).

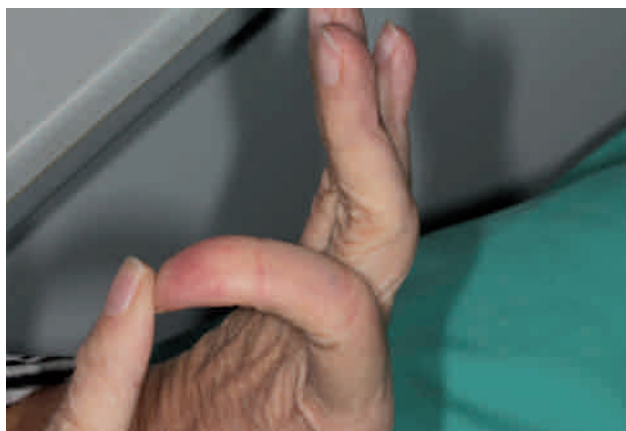

Figura 4. Hiperlaxitud ligamentosa.

El aspecto cráneo facial es el de ensanchamiento frontal con una desproporción entre los 1/3 faciales, 1/3 superior: 63 mm; 1/3 medio: 49 mm; 1/3 inferior: 68 mm (Figura 5).

A nivel intraoral, la paciente es portadora de una prótesis completa convencional superior, con adecuada estabilidad. Esta situación, contrasta con la presencia de dos implantes inferiores en la región anterior e inestabilidad protésica (Figura 6).

Se decidió hacer radiografías para ver el estado de los implantes y ante el resultado satisfactorio, se le propuso hacer una conexión mediante la colocación de dos locator (Figura 7).

Tras realizar la adaptación, la paciente observó una clara mejoría, por lo que se le aconsejó realizar el seguimiento, mediante controles semestrales.

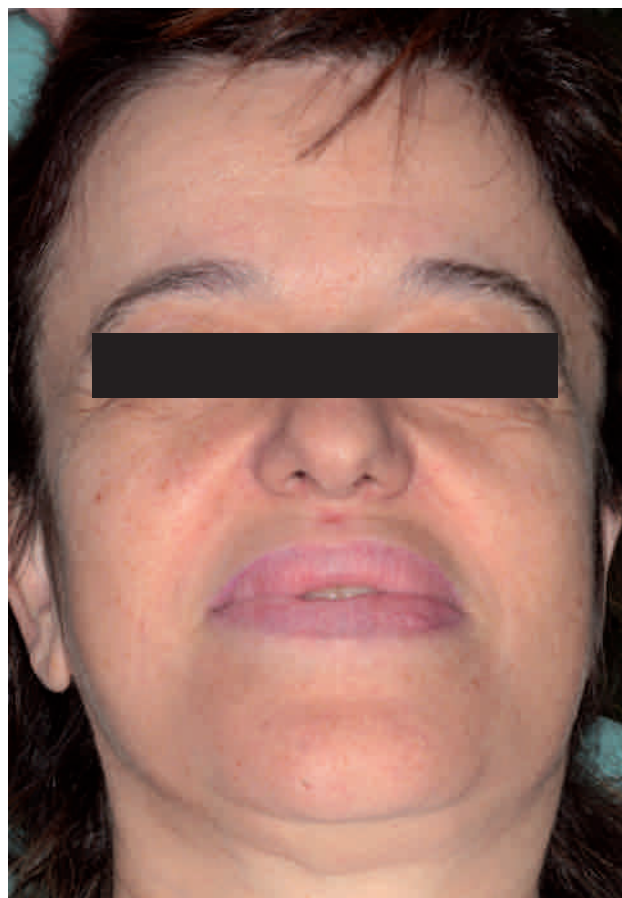

Figura 5. Aspecto desproporcionado de los tercios faciales.

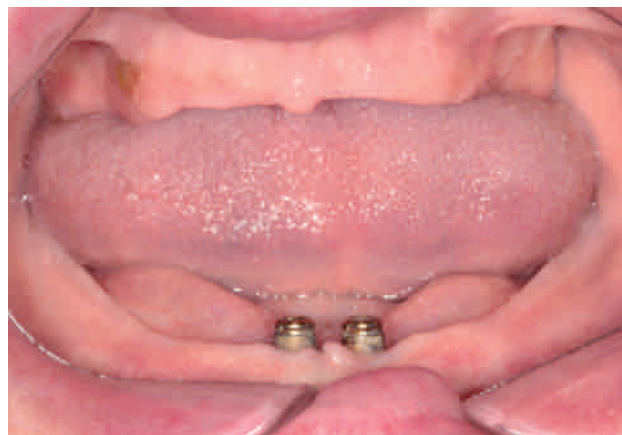

Figura 6. Aspecto clínico intraoral.

DISCUSIÓN

Se presenta el caso clínico de una paciente con una de las denominadas enfermedades raras, Hipofosfatasa, asociada a otra algo más frecuente, como la β -Talasemia menor. En la primera las alteraciones odontológicas son evidentes y de gran repercusión, mientras que la segunda comparte las alteraciones del esqueleto óseo y que serán comentadas más adelante.

La prevalencia de las formas graves de HPP se estima en 1/100.000 en América y 1/300.000 en Europa; sin embargo la de las formas leves se considera que podría ser mayor y di-

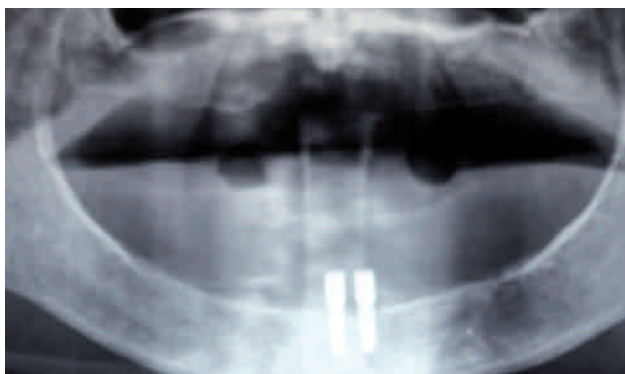


Figura 7. Radiografía panorámica con adecuada respuesta de los implantes.

fácilmente cuantificable debido a la gran variedad de los síntomas y los numerosos casos que no están correctamente diagnosticados^{4,5}. Autores como Mornet y cols.,⁵ consideran que podría alcanzar una prevalencia de 1/6.370.

En relación a las alteraciones odontológicas de los pacientes con HPP, lo más habitual es la pérdida prematura de los dientes temporales, antes de los cinco años de edad, así como la dentición definitiva.

En el caso que se presenta se dieron estas dos circunstancias, llegando a los 17 años con un estado de edentulismo total que fue rehabilitado con prótesis completas.

Para explicar los diferentes factores que condicionan esta pérdida, existen diferentes estudios que tratan de aportar aspectos patogénicos y fisiopatológicos sobre los cambios en la dentición de estos pacientes.

Su principal causa es la displasia o aplasia del cemento radicular aunque también se le atribuye a una mineralización irregular de la dentina y al agrandamiento de las cámaras pulpares^{10,11}. Dicha pérdida prematura suele ocurrir al año de la erupción del diente en formas más graves, mientras que en las formas leves o moderadas, la exfoliación prematura de la dentición afecta sólo a la dentición temporal, principalmente a los dientes anteriores. Esta pérdida prematura de la dentición temporal no provocaría una erupción precoz de la dentición permanente sino que sería retardada en el tiempo. Además, los dientes deciduos exfoliados de forma prematura presentarían una leve reabsorción radicular¹². Como expone Whyte¹³, los dientes se deslizan fuera de los alveolos dentales sin dolor, sin sangrado y sorprendentemente con sus raíces casi intactas. Otros autores como Lepe y cols.,¹⁴ añaden que muchas veces esa raíz del diente deciduo no ha llegado a formarse.

Van den Bos y cols.,¹⁵ realizaron un estudio microscópico y químico comparando dientes de niños con HPP con dientes de pacientes sanos. Concluyeron que el cemento radicular se afectaba tanto en su formación celular como la acelular, siendo la región de cemento celular más coronal la más alterada, por lo que posteriormente se comprometería la inserción periodontal de los dientes y provocaría la exfoliación prematura de los dientes. Por el contrario, en el caso de la dentina, no se registraron diferencias en contenidos minerales de los dientes de pacientes con HPP y de los casos control.

El defecto en la mineralización del cemento radicular favorecería una inserción periodontal comprometida de los dientes por lo que se produciría una movilidad excesiva de los mismos, con mínimos o nulos signos de gingivitis y/o periodontitis ni traumatismos asociados¹⁶.

En esta línea, Lepe y cols.,¹⁴ estudiaron durante 15 años a tres pacientes con HPP y concluyeron con que los cambios periodontales sufridos en estos pacientes, fueron similares a los cambios esperados en la población general.

Otros autores como Whyte¹³, encontró cambios en la dentina, tales como túbulos dentinarios agrandados y un menor número; además de la excesiva cantidad de predentina y eficiente calcificación del cemento radicular.

Para Luder, la cementogénesis es sensible a la deficiencia de isoenzima de fosfatasa alcalina no específica de tejido (TNALP), mientras que para la dentinogénesis y el crecimiento correcto de las raíces dentales sería menos vulnerable, planteando la cuestión de, si el TNALP además de favorecer a la mineralización de los tejidos duros también afectaría a la formación dental¹⁷.

En cuanto a la mineralización del esmalte no hay informes concluyentes de defectos en el esmalte en pacientes con HPP, aunque hay autores como Reibel y cols.,¹² quienes encontraron una marcada hipoplasia del esmalte que provocaría la coloración amarillenta oscura de los dientes permanentes como la que se observa en los casos de displasia dentinaria.

Radiográficamente se encuentran cámaras pulpares ensanchadas y conductos radiculares con paredes dentales delgadas, sobre todo en la dentición temporal que sugiere dentinogénesis imperfecta^{10,12}. Además es muy frecuente encontrarse con dientes tratados con endodoncias viendo los denominados "Dientes en concha".

En cuanto a la forma de la corona dentaria, Reibel y cols.,¹² observaron ciertas anomalías tales como: disminución del tamaño, aspecto bulboso y presencia de una menor capa de esmalte que no llegaba a la porción cervical. En algunos dientes también observaron una constricción en la porción cervical.

Un segundo aspecto importante en estos pacientes es el defecto en la mineralización ósea que conlleva a una fragilidad que ocasiona en muchos de ellos el desarrollo de fracturas patológicas múltiples, como queda demostrado en el caso que se presenta.

Aunque no se sabe claramente cuál es el papel de la fosfatasa alcalina en la mineralización de los huesos, diferentes estudios sobre la HPP sugieren una displasia osteoblástica, y un trastorno óseo con aumento del pirofosfato inorgánico (PPI) en plasma, aumento del piridoxal 5 Fosfato (PLP) y aumento de la fosfoetanolamina (PEA), lo que perjudica el depósito de hidroxiapatita¹³.

El caso de HPP que se alude en este trabajo, puede tener como factor agravante de sus fracturas, la β -TM. En las Talasemias, la actividad excesiva de la médula ósea puede causar el ensanchamiento y el agrandamiento de algunos huesos, especialmente los de la cabeza y del rostro.

Los huesos largos tienden a debilitarse y fracturarse con gran facilidad. Los niños que padecen ciertas talasemias pueden crecer con más lentitud y llegar a la pubertad más tarde de lo normal, como ha ocurrido en esta paciente.

En 2008, en una revisión realizada por Di Matteo y cols.,¹⁸ sobre alteraciones óseas maxilofaciales en pacientes afectos de Talasemias, advierten del desarrollo de osteopenia y osteoporosis, con un riesgo incrementado de fracturas.

Aunque la HPP tiene reconocido su origen, comparte en muchos aspectos ciertas similitudes con pacientes de Osteogénesis Imperfecta (OI), tales como dentinogénesis y tendencia a las fracturas. En ocasiones los pacientes de HPP, pueden ser etiquetados de forma errónea de OI.

Este aspecto es importante, por cuanto que los tratamientos farmacológicos de sostén de la enfermedad son distintos. En el caso de la OI, muchos de ellos están controlados con bifosfonatos, circunstancia que los profesionales de la Odontoesmatología conocen por sus posibles efectos adversos. En los pacientes con HPP no se prescriben los bifosfonatos, dado que el consenso se basa en la administración de vitamina D y suplementos de calcio; circunstancia ésta, que se da en el caso clínico que se presenta.

Así pues la importancia de esta doble asociación de enfermedades, pero fundamentalmente la HPP, debería estar presente en el conocimiento de todos los profesionales de la salud bucodental.

Los tratamientos y revisiones odontológicas deberían instaurarse a edades tempranas, educando a los familiares y al paciente en unos hábitos higiénicos saludables para controlar el acúmulo de placa dental y evitar la evolución hacia la aparición de grandes caries y afectación periodontal intentando así frenar la pérdida de los dientes.

Para evitar un empeoramiento de la ligera movilidad dental, podría indicarse la ferulización de los dientes con ligera movilidad a los dientes adyacentes sin movilidad. Pero cuando esta movilidad sea excesiva se realizará la extracción de dichos dientes tanto si son temporales como si son definitivos y se sustituirán con prótesis provisionales y/o definitivas. En los niños y adultos la dentición comprometida y perdida, puede perjudicar el habla y la nutrición además de la estética, pudiendo degenerar en otro tipo de problemas de índole psicológica y social.

Los dientes con afectación importante por caries se intentarán conservar si es posible su posterior restauración por medio de la realización de endodoncias y luego su restauración con obturaciones, pernos o coronas según las necesidades del diente.

A pesar de todo ello, el pronóstico inicial es poco satisfactorio por lo que en edades adultas y ante la pérdida dentaria, se podrán plantear alternativas como los tratamientos con implantes.



BIBLIOGRAFÍA

1. Hollis A, Arundel P, High A, Balmer R. Current concepts in hypophosphatasia: case report and literature review. *Int J Paediatr Dent* 2013; 23 (3): 153-9.
2. Mornet E. Molecular genetics of hypophosphatasia and phenotype-genotype correlations. *Subcell Biochem* 2015; 76: 25-43
3. Suvarna GS, Nadiger RK, Guttal SS, Shetty O. Prosthetic rehabilitation of hypophosphatasia with precision attachment retained unconventional partial denture: a case report. *J Clin Diagn Res* 2014; 8 (12): ZD08-10
4. Bianchi ML. Hypophosphatasia: an overview of the disease and its treatment. *Osteoporos Int* 2015; 26 (12): 2743-57
5. Mornet E. Hypophosphatasia. *Orphanet J Rare Dis* 2007; 2: 40-51
6. Mornet E, Nunes ME. Hypophosphatasia. *Gene Reviews*. 4, 2016. <http://www.ncbi.nlm.nih.gov/books/NBK1150>
7. Sutton RA, Mumm S, Coburn SP, Ericson KL, Whyte MP. "Atypical femoral fractures" during bisphosphonate exposure in adult hypophosphatasia. *J Bone Miner Res* 2012; 27 (5): 987-94
8. Demirbilek H, Alanay Y, Alikashioglu A, Topcu M, Mornet E, Gönç N, et al. Hypophosphatasia presenting with pyridoxine-responsive seizures, hypercalcemia and pseudotumor cerebri: case report. *J Clin Res Pediatr Endocrinol* 2012; 4 (1): 34-8
9. Dolai TK, Nataraj KS, Sinha N, Mishra S, Bhattacharya M, Ghosh MK. Prevalence of iron deficiency in thalassemia minor: a study from tertiary hospital. *Indian J Hematol Blood Transfus* 2012; 28 (1): 7-9
10. McKee MD, Hoac B, Addison WN, Barros NM, Millán JL, Chaussain C. Extracellular matrix mineralization in periodontal tissues: noncollagenous matrix proteins, enzymes, and relationship to hypophosphatasia and X-linked hypophosphatemia. *Periodontol* 2000 2013; 63 (1): 102-22
11. Foster BL, Ramnitz MS, Gafni RI, Burke AB, Boyce AM, Lee JS, et al. Rare bone diseases and their dental, oral and craniofacial manifestations. *J Dent Res* 2014; 93 (7 Suppl): 7S-19S
12. Reibel A, Manière MC, Clauss F, Droz D, Alembik Y, Mornet E, et al. Orofacial phenotype and genotype findings in all subtypes of hypophosphatasia. *Orphanet J Rare Dis* 2009; 21 (4): 6-16
13. Whyte MP. Hypophosphatasia - aetiology, nosology, pathogenesis, diagnosis and treatment. *Nat Rev Endocrinol* 2016; 12 (4): 233-46
14. Lepe X, Rothwell BR, Banich S, Page RC. Absence of adult dental anomalies in familial hypophosphatasia. *J Periodontol Res* 1997; 32 (4): 375-80
15. Van den Bos T, Handoko G, Niehof A, Ryan LM, Coburn SP, Whyte MP, et al. Cementum and dentin in hypophosphatasia. *J Dent Res* 2005; 84 (11): 1021-5
16. Lynch CD, Ziada HM, Buckley LA, O'Sullivan VR, Aherne T, Aherne S. Prosthodontic rehabilitation of hypophosphatasia using dental implants: a review of the literature and two case reports. *J Oral Rehabil* 2009; 36 (6): 462-8
17. Luder HU. Malformations of the tooth root in humans. *Front Physiol* 2015; 6: article 307.
18. Di Matteo R, Liuzza F, Manicone PF, Raffaelli L, Berardi D, Perfetti G, et al. Bone and maxillofacial abnormalities in thalassemia: a review of the literature. *J Biol Regul Homeost Agents* 2008; 22 (4): 211-6



REVISIÓN
BIBLIOGRÁFICA



Martínez Madero, Elena
Grado en Odontología por la Universidad Complutense de Madrid. Máster en Ciencias Odontológicas por la Universidad Complutense de Madrid. Cursando Máster de excelencia en Ortodoncia por la Institución Mississippi.

Indexada en / Indexed in:

- IME
- IBECs
- LATINDEX
- GOOGLE ACADÉMICO

Correspondencia:

Elena Martínez Madero
C/ Cea Bermúdez nº21 3º dcha.
CP:28003. Madrid, España.
Tel: 659105174
Email: emmadero@gmail.com

Fecha de recepción: 22 de agosto de 2016.
Fecha de aceptación para su publicación: 31 de octubre de 2016.

EFICACIA CLÍNICA DE PASTAS Y COLUTORIOS BLANQUEANTES SIN PERÓXIDOS. Hacia una revisión sistemática

Martínez Madero, E.

Eficacia clínica de pastas y colutorios blanqueantes sin peróxidos. Hacia una revisión sistemática. *Cient. Dent.* 2016; 13; 3: 199-209.

RESUMEN

Introducción: La creciente demanda de estética dental en la sociedad, ha propiciado la venta de dentífricos y colutorios cosméticos sin peróxidos denominados "blanqueantes". Se realiza una revisión de la literatura existente con el fin de esclarecer la eficacia de estos productos sin peróxidos en el aclaramiento o blanqueamiento de los dientes.

Material y métodos: Realizamos una búsqueda bibliográfica en las principales bases de datos: Pubmed, Cochrane y Scopus, accediendo al texto completo mediante la red de datos BuCEA de la Universidad Complutense de Madrid. De 158 artículos encontrados, se seleccionan 17, que cumplen nuestros criterios de inclusión: ensayos clínicos aleatorizados, in vivo, en los que los pacientes usan pastas dentífricas y/o colutorios sin peróxidos.

Resultados y discusión: Se analizan los resultados teniendo en cuenta si se realiza tinción previa y según la forma de aplicación de los productos blanqueantes (cepillado o enjuague). Destaca la acción de los componentes físicos (sílices) y químicos (de limonene, arginina) de los productos blanqueantes en la remoción y eliminación de manchas, que se ve favorecida por la acción mecánica del cepillado. Según los estudios incluidos en esta revisión, el uso de los productos blanqueantes sin peróxidos eliminan tinciones extrínsecas del diente, aunque no aquellas tinciones intrínsecas.

Conclusiones: Son necesarios más estudios clínicos que evalúen el efecto de los productos blanqueantes sin peróxidos en pacientes con las mismas condiciones. También es necesario diferenciar entre el concepto de blanqueamiento por remoción de manchas extrínsecas del blanqueamiento interno conseguido con peróxidos.

CLINICAL EFFICACY OF WHITENING TOOTHPASTES AND MOUTHWASHES WITHOUT PEROXIDES. TOWARDS TO A SYSTEMATIC APPROACH

ABSTRACT

Introduction: Nowadays a growing interest in dental esthetic, has provoked an increasing sold of bleaching cosmetics products without peroxides. Because of that we realized a systematyc approach to distinguish if these products without peroxides are efficient in teeth whitening.

Material and Methods: We conduct our search in the most important medical database: Medline, Cochrane and Scopus. We used the database BuCEA of UCM to access to the complete text. From 158 articles, we selected 17 articles which follow our inclusion criteria: clinical trial, in which patients used toothpastes and mouthwashes without peroxides.

Results and discussion: The studies are analyzed in different groups, having in mind if there have been previous teeth tintion and the way of application of the whitening product (mouthwashes or teeth brush). We remarked that both of physical and chemical components of the whitening products removed and eliminated only external spots in teeth enamel. The mechanical action of teethbrushing helps to this effect.

Conclusion: More clinical studies are necessary in order to investigate the effect of these whitening products without peroxides in patients with the same conditions. We should also diferenciate

PALABRAS CLAVE

Agentes blanqueantes; Dentífricos blanqueantes; Colutorios blanqueantes; NO peróxidos.

between whitening removing extrinsic spots in the enamel from internal bleaching get by peroxides.

KEY WORDS

Tooth bleaching agents; Whitening toothpaste; Whitening dentifrices; Mouthwash; NOT oxidants.

INTRODUCCIÓN

Durante los últimos años, la presión mediática y el entorno sociocultural han contribuido a incrementar la preocupación personal por la estética dental¹⁻³, siendo la sonrisa uno de los parámetros principales que contribuyen a mejorarla. Actualmente, tener “una sonrisa bonita, saludable y atractiva” aumenta la autoestima y a su vez favorece el desarrollo personal del individuo dentro de su entorno social^{4,5}. Conseguir la sonrisa perfecta se ha convertido en uno de los principales objetivos para alcanzar ese deseado patrón estético, siendo el color de los dientes uno de los principales factores para alcanzarlo⁶.

Hasta el momento, se sabe que el color de los dientes viene dado por el color intrínseco del mismo (genética, toma de medicamentos, incorporación de pigmentos en esmalte y dentina...) y por el color extrínseco determinado por el depósito de materiales en su superficie⁸⁻¹⁰. El tratamiento de la alteración del color dental es tan variado como sus causas, comprendiendo desde la eliminación superficial de manchas en el esmalte (pulido, abrasión o microabrasión) y blanqueamientos, hasta tratamientos más destructivos como carillas y coronas^{8,9}.

Todas estas medidas son realizadas por dentistas en clínica y suelen ser costosas, por lo que cada vez, con mayor frecuencia los pacientes presentan un mayor interés sobre los productos con efecto aclarante o blanqueante de los dientes que sean más económicos y de uso domiciliario¹¹. Aprovechando la gran diversidad de componentes de pastas dentífricas y colutorios y la gran demanda de la sociedad por la estética, las casas comerciales han lanzado al mercado diferentes tipos de dentífricos y colutorios cosméticos, denominados blanqueantes¹².

Se han descrito diferentes tipos de dentífricos y colutorios blanqueantes en función de su composición¹³⁻¹⁵: con componentes abrasivos, químicos y con agentes blanqueantes, como peróxidos¹⁴. El efecto producido por estos últimos agentes blanqueantes: los peróxidos, consiste en la oxidación y rotura de radicales libres de los pigmentos del diente y debe diferenciarse del efecto blanqueante conseguido por los componentes abrasivos y químicos, basado en la remoción superficial de la placa del diente y en la absorción las sustancias colorantes del diente^{6,7,16}. Muchos artículos definen el efecto de las denominadas pastas y colutorios blanqueantes sin peróxidos como superficial, mientras que el efecto realmente blanqueante se realiza mediante el uso de peróxidos^{9,12,17,18}. Sin embargo, es un hecho que las pastas dentífricas y colutorios capaces de eliminar tinciones superficiales mediante abrasión o sustancias químicas consiguen aclarar o blanquear el color de los dientes,

realizando por tanto una acción que puede ser conocida como blanqueante⁸.

Con el fin de esclarecer las diferencias entre estos tipos de pastas blanqueantes, se ha querido realizar esta revisión, cuyo principal objetivo es estudiar la eficacia de las pastas dentífricas y de los colutorios denominados blanqueantes con componentes abrasivos físicos y/o químicos sin incluir peróxidos o agentes oxidantes en su composición.

MATERIAL Y MÉTODOS

Se realizó una búsqueda bibliográfica dentro de la literatura médica de artículos publicados sobre pastas dentífricas y colutorios con efectos blanqueantes en diferentes buscadores tales como PubMed (www.ncbi.nlm.nih.gov), y bases de datos como Scopus y Cochrane. Además se usó la red de datos de la Biblioteca de la Facultad de Odontología de la Universidad Complutense de Madrid BuCEA para acceder a los textos completos de los artículos.

Se limita la búsqueda según los criterios PICO:

- P - Pacientes sin blanqueamiento previo.
- I - Uso de dentífricos o colutorios blanqueantes sin peróxidos.
- C - Comparación con grupo control en que se use otro tipo de pasta dentífrica.
- O - Ensayos clínicos aleatorizados.

Se incluyeron artículos con términos en su abstract o título como “Whitening Toothpastes” OR “Whitening Dentifrices” AND “Mouthwashes” en lengua inglesa, publicados desde el año 2000 hasta la actualidad, solo en Pubmed incluimos un artículo de 1999. Se excluyen artículos de opinión, cartas, descripciones técnicas o estudios “in vitro”. En la búsqueda inicial encontramos 150 artículos, de los cuales, sólo nos quedamos con 17 artículos que siguen nuestros criterios de inclusión y que conseguimos a texto completo (Figura 1).

RESULTADOS

Se comparan los resultados de los 17 artículos en cuatro cuadros en función de si se realiza tinción previa (clorhexidina o té), según la forma de aplicación de los productos blanqueantes (cepillado o colutorio), y del mecanismo de acción de los mismos (prevención o eliminación de manchas) y del mecanismo de acción de los mismos (prevención o eliminación de manchas).

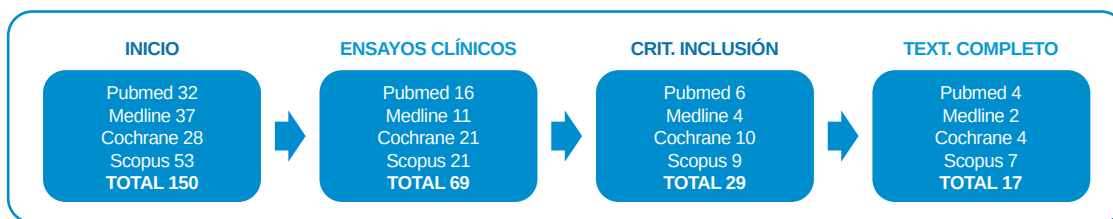


Figura 1. Los 17 artículos que siguen los criterios de inclusión y de los que se consiguió el texto completo.

Pocos estudios investigan en la prevención de la formación de manchas porque requiere mayor tiempo de seguimiento de los pacientes. La mayoría de estudios suelen investigar sobre la eliminación de manchas ya formadas en la superficie de los dientes¹. De los estudios incluidos en esta tabla, destacamos la eficacia del componente de Limonene en la prevención de manchas causadas por tabaco¹, que sin embargo es ineficaz a la hora de prevenir manchas causadas por el té. Otros componentes, como el trifosfato pentasódico no demuestran eficacia a la hora de prevenir tinciones dentales⁶ (Tabla 1).

Las pastas blanqueantes sin peróxidos tienen un mecanismo de acción específico dependiente del origen de las tinciones del diente, ya que las manchas provocadas por enjuagues con clorhexidina poseen diferentes características y propiedades

químicas^{19,21}. La clorhexidina promueve la formación de una película más gruesa y calcificada diferente a las tinciones producidas por colorantes alimentarios o tabaco¹⁹. En el estudio de Moran²¹, no existían diferencias estadísticamente significativas entre un dentífrico fluorado y un dentífrico denominado blanqueante con polifosfato de sodio y sílices de baja abrasión a la hora de eliminar las manchas producidas por la clorhexidina²¹. Fundamentalmente la eliminación de manchas se producía a nivel vestibular y gingival del diente y no se observaban cambios en zonas interproximales, demostrando que la eficacia de los componentes de la pasta dentífrica blanqueante van ligados a la acción mecánica de remoción de placa del cepillado^{21,22}. En cuanto al tiempo de duración, el uso de un dentífrico blanqueante durante 3 meses no conseguía

Tabla 1. ESTUDIOS EN LOS QUE SE EVALÚA LA EFICACIA DE PASTAS DENTÍFRICAS EN LA PREVENCIÓN DE LA TINCIÓN MEDIANTE CEPILLADO. NO SE REALIZA TINCIÓN PREVIA.

Estudio Autores año	Muestra estudio	Grupos del estudio	Composición de dentífricos usados	Fc de cepillado	Tiempo duración estudio	Modo medición manchado	Resultados
Horn, Bittencourt⁶ 2014 Ponta Grossa Brasil	60 sujetos. (No diferencia sexo ni edad)	A-Control: <i>Colgate total[®]</i> . B-Test1: <i>Close-up White now[®] (Unilever)</i> C-Test2: <i>Oral B3D White (Procter and Gamble[®])</i> . D- Test3: <i>Colgate Luminous White[®]</i> .	A-Agua, sílice hidratada, fluoruro sódico (0,32%), sacarina sódica, laurilsulfato sódico, triclosán, hidróxido de Na, dióxido de titanio. B-Agua, sorbitol, sílice hidratada, fluoruro sódico(0,32%), laurilsulfato sódico, sacarina sódica, trifosfato de sodio, dipentano. C-Agua, sílice hidratada, laurilsulfato sódico, sacarosa sódica, sorbitol, 1450ppm de fluoruro sódico, hidróxido de sodio. D-Agua, sílice hidratada, laurilsulfato sódico, 1100ppm fluoruro sódico, sorbitol, sacarina sódica, trifosfato pentasódico, polietileno, pirofosfato tetra sódico, dióxido de Ti, hidróxido de sodio.	3 veces/día. Durante 2-3 mins.	15 días.	Se calcula CIE $L^*a^*b^*$ y variaciones. $\Delta E^* ab = [(\Delta L^*)^2 + (\Delta a^*)^2 + (\Delta b^*)^2]^{0.5}$, donde: $\Delta L^* = L^*1 - L^*0$ (final values - initial values) $\Delta a^* = a^*1 - a^*0$ (final values - initial values) $\Delta b^* = b^*1 - b^*0$ (final values - initial values). Uso de Vita Easyshade (Vident, Brea, CA, USA)	No cambios significativos en 15 días entre el Grupo A,B y C. En el grupo D hubo un aumento del valor I^* ($p<0,01$), que presenta pequeña alteración no visible al ojo humano.
Xie, Lu, Wan⁹. 2010	408 sujetos. 201 fumadores (186hombres, 15mujeres. Media edad 46,7) 207 bebedores té (137hombres, 70mujeres. Media edad 48) (Se les hace profilaxis previa)	A-Control: <i>Pasta Perlite whitening (Unilever)</i> . B-Test1: <i>Pasta A+5% d-limonene</i> . C-Test2: <i>Pasta D+5%de limonene</i> . C-Pasta no blanqueante (Unilever)	Composición: No la dicen. Fundamentalmente se centran en el componente de limonene.	2 veces/día (mañana y tarde). Durante 3 mins	4 y 8 semanas	Índice de Lobene.	$P<0,05$. Hay diferencias estadísticamente significativas en la inhibición de manchas por el tabaco entre las pastas con "de limonene "(B y C) y el resto de grupos(A y D). No diferencias entre las pastas en la inhibición de manchas causadas por té.

TABLA 2. ESTUDIOS EN LOS QUE SE EVALÚA LA EFICACIA DE PASTAS DENTÍFRICAS EN LA ELIMINACIÓN DE MANCHAS MEDIANTE CEPILLADO. SE REALIZA TINCIÓN PREVIA CON CLORHEXIDINA Y TÉ.

Estudio Autores/año	Muestra estudio	Tinción previa	Grupos del estudio	Composición de dentífricos usados	Fc cepillado	Tiempo duración estudio	Modo medición manchado	Resultados
Moran ²¹ 2005 Bristol	24 sujetos 15 mujeres 9 hombres (No dice edad media)	10mL 0,2%CLHX (1min)+ 10 mL té negro (1 min) 8 veces/día.	A. Test. Pasta blanqueante (no marca comercial) B. Control Pasta fluorada Boots Freshmint Fluoride®	A. Test: Sílices de baja abrasión + ag químicos (tripolifosfato de sodio). B. Control : Pasta Fluorada.	No indica el nº de veces/ día que tienen que cepillarse. Duración 2 mins	5 días (de viernes a miércoles).	Índice De Lobene	P < 0,049. No cambios estadísticamente significativos entre ambas pastas. La pasta Test (A) elimina un 3,5% más de placa comparado con la pasta control (B fluorada) siendo mayor la reducción a nivel gingival y vestibular de los dientes.
Tillis ²² 1999	59 adultos (No edad ni sexo)	1 mes antes com Clhx 0,12% (Peridex®Zila Pharmaceuticals) 1 min. Enjuague después del desayuno y de la cena (2veces/día).	A. Test: pasta blanqueante CrestRExtra Whitening ®Procter and Gamble B. Control: Pasta estándar. Crest®Cavity Protection. Procter and Gamble	No dicen la composición de ninguna de las dos.	2 veces / día (Desayuno y cena) . No indica minutos del cepillado.	3 meses.	Intensidad del color: en DV, V , MV, DL,L,ML. Mediante la intensidad de color de 5 puntos (Lang y Raber)	Porcentaje de las caras de los dientes cubiertas por manchas. (Raber) Existían diferencias significativas en la eliminación de las manchas en la parte media del diente, no en zonas inter proximales. Porcentaje de diente teñido Menos placa en caras V a los 2 meses usando el dent blanqueante(A). p=0,18. Intensidad de mancha. Reducción de intensidad de manchas a los 2 meses por dent blanqueante (A). p=0.008. Los resultados a los 3 meses no son más significativos que a los 2meses.

mejores resultados en la eliminación de tinciones causadas por clorhexidina, tras 2 meses²².

No se pueden extrapolar los resultados obtenidos de los estudios en lo que se realiza tinción previa con clorhexidina, ya que este tipo de tinciones se producen en casos específicos en los que las tinciones solo estén causadas por el uso de clorhexidina, como por ejemplo en pacientes periodontales tras el uso de enjuagues con la misma²². Algunos estudios como el de Tillis, demuestran la eficacia de una pasta blanqueante en la prevención de manchas por clorhexidina (fundamentalmente a nivel vestibular) y justifican el uso de un dentífrico blanqueante solo en aquellos pacientes en tratamiento con clorhexidina para prevenir la formación de manchas²². Además, el uso de la clorhexidina causa efectos adversos desagradables en los pacientes como una disminución del sentido del gusto y un sabor metálico de los alimentos²³, por lo que su uso en los estudios de blanqueamiento está muy discutida (Tabla 2).

En la tabla 3 se recogen aquellos estudios en los que se evalúa la eficacia de los dentífricos blanqueantes sin peróxidos en pacientes con tinciones previas. En algunos estudios se valora el grado de tinción con el que llegan los pacientes mediante el Índice de Lobene^{1,3,4,5,8,20,24,26}, mientras que otros se basan en características de los pacientes como ser fumadores o tener un color base A3^{2,3,25,27}. En cada estudio, se utiliza un dentífrico blanqueante con una composición química determinada y se

suele comparar con dentífrico control fluorado que no contenga los componentes específicos abrasivos y/o químicos con efecto "blanqueante"^{11-5,8,20,23-27,30}. En general, las diferencias estadísticamente significativas se observan en el cuerpo del diente, por lo que la eficacia de la pasta blanqueante se asocia, como en estudios anteriores al efecto abrasivo del cepillado^{20,22,23} (Tabla 3).

No existen estudios comparativos entre la eficacia del uso de los enjuagues con respecto a pastas dentífricas blanqueantes sin peróxidos. El único estudio en el que se comparan enjuagues y uso de pastas dentífricas es el de Walsh¹¹. Este estudio concluye que no hay diferencias entre usar el enjuague después del cepillado o no usarlo. Por otra parte, no compara la eficacia del uso del dentífrico aplicado mediante cepillado con respecto al dentífrico diluido en enjuague. En el estudio de Moran en el que se usaban dos pastas dentífricas blanqueantes sin peróxidos diluidas en agua como colutorios, no se observaban diferencias estadísticamente significativas en la remoción de placa conseguida con una pasta fluorada con respecto a una pasta blanqueante, cuando no se aplicaban con cepillo²¹. Por el contrario, en el estudio de Pontefract si se observaron diferencias estadísticamente significativas en la reducción de manchas entre dos dentífricos diluidos en agua (tipo enjuague). Esto puede ser debido a los componentes del dentífrico blanqueante que se usan en este estudio, que incluye entre otros el copolímero PVP¹⁹ (Tabla 4).

DISCUSIÓN

a) Muestra de los estudios

En todos los ensayos clínicos que he incluido en esta revisión sistemática, **los criterios de inclusión y exclusión** de los sujetos del estudio son muy similares:

Todos los sujetos están sanos, son mayores de 18 años y presentan en boca al menos 8 dientes anteriores para poder evaluarlos. Se excluyen pacientes con enfermedades generales, que toman medicación que pueda afectar al color dental o que produzca xerostomía, embarazadas o en periodo de lactancia, pacientes portadores de ortodoncia o prótesis y pacientes que tengan grandes restauraciones de porcelana o composite. También se excluyen pacientes con enfermedad periodontal avanzada o que se hayan realizado tratamiento periodontal 6 meses antes, así como personas con alergias o sensibilidad a cualquier componente de las pastas dentífricas o enjuagues usados en cada estudio. Todos los pacientes incluidos en el estudio firman un consentimiento informado antes de iniciar el mismo. Excepto en el estudio de Jowett²⁴ en el que hubo un abandono de 14 pacientes, en general no hay abandono de pacientes al final de los estudios. Tampoco se describen reacciones adversas en ninguno de los estudios. En cuanto a la edad y el sexo de los pacientes, las muestras no son comparables entre los estudios, ya que no en todos los estudios se indican estos datos.

b) Composición productos empleados

Muchas pastas dentífricas "blanqueantes" presentan **abrasivos** en su composición, los más comunes son: sílice hidratada, carbonato cálcico, óxido de aluminio (alúmina), fosfato cálcico dihidratado (DCPD), pirofosfato cálcico, bicarbonato sódico y perlite, un tipo de silicato usado en pastas de profilaxis¹², que ayudan a eliminar la placa y manchas extrínsecas de la superficie del diente^{2,18,21,27}. Estos productos abrasivos son esenciales para eliminar los sustratos depositados en la superficie de los dientes mediante un proceso de abrasión o remoción del material. Entendemos como abrasión la acción mecánica de rozamiento y desgaste que provoca la erosión de un material o tejido, en este caso del esmalte y de los sustratos que se encuentren en su superficie¹⁸. Además del tipo de sustancia abrasiva, hay una gran cantidad de parámetros que influyen en la abrasión o eliminación de las tinciones superficiales, tales como la dureza, el tamaño, la forma y el volumen de las partículas abrasivas¹⁸. También influye el tipo de sustrato adherido al diente, ya que el agente abrasivo tiene mayor dureza que la sustancia depositada para poder eliminarla¹⁸.

El componente conocido como **Perlite** es un tipo de silicato, químicamente inerte y neutro que se suele usar en tarteomías y profilaxis. Destaca su baja abrasividad, capacidad de pulido y su eficacia en la eliminación de manchas. Su efectividad también se había demostrado en otros estudios como el de Joiner² y Matheson²³, en los que se observa la eficacia de Perlite para eliminar tinciones naturales frente a otros componentes abrasivos, como el fosfato cálcico o el fosfato cálcico dihidratado²³. La combinación de Perlite con sílice hidratada¹⁵ y con carbonato cálcico²¹ también es eficaz en la remoción de manchas de la superficie del dental.

La eficacia de la **sílice hidratada** como abrasivo ha sido demostrado en gran cantidad de estudios, aunque en el estudio de Torres la pasta dentífrica Close Up White Now[®] no presenta diferencias significativas en el cambio en de color con respecto a una pasta fluorada control⁷. Diferentes formas de sílice se incluyen las formulaciones de los dentífricos con el fin de desarrollar diferentes funciones⁴: los sílices de alta abrasión ("high cleaning") favorecen una mayor remoción de placa comparado con sílices convencionales. En un estudio de Nathoo, el dentífrico que contenía sílice de alta abrasión demuestra su eficacia tanto para eliminar la placa de la superficie del diente como para disminuir la sensibilidad dentinaria, permitiendo su indicación no solo para la sensibilidad y como agente blanqueante⁴. Sin embargo, el uso de sílices de baja abrasión con peróxido de calcio tienen el mismo efecto en la remoción de las manchas que otras pastas usadas como control²⁷.

Los dentífricos con **fosfato cálcico dihidratado o fosfato cálcico** como abrasivo son poco eficaces en la remoción de manchas²³.

Algunos estudios²⁹ demuestran que el grado de abrasividad de las pastas blanqueantes se encuentra dentro de la normativa del la Organización Internacional Estandarizada (ISO). Li y cols., defienden que la incorporación de sustancias abrasivas a los dentífricos tales como las sílices de alta abrasión son capaces de eliminar la placa superficial de los dientes manteniendo los niveles de abrasión del esmalte y la dentina dentro de unos rangos aceptables²⁰. Sin embargo, con el fin de conseguir una mayor disminución del efecto abrasivo de las pastas blanqueantes se está comenzando a estudiar el uso de fluoruros, que puedan reducir la desmineralización del esmalte causada por las sustancias abrasivas de la pasta blanqueante, aunque aún no se ha realizado ningún estudio que relacione la concentración de flúor en una pasta blanqueante con la cantidad de abrasión producida²⁹.

En cuanto a la eficacia de la eliminación de tinciones, algunos estudios demuestran que la mayor parte de la remoción de manchas extrínsecas por parte de los dentífricos blanqueantes se produce fundamentalmente en el cuerpo del diente^{19,21,23} siendo menor la remoción de las mismas en zonas interproximales²². Esto contribuye a pensar que la actual eficacia de la acción física abrasiva de una pasta blanqueante no puede entenderse totalmente sin la ayuda del uso de un cepillo de dientes^{19,21}. Sin embargo, la mayor parte de la población no es capaz de acceder a todas las zonas de la dentición únicamente con el cepillado, lo que dificulta la acción física abrasiva de la pasta blanqueante en aquellas zonas de difícil acceso: fundamentalmente las zonas interproximales^{20,22}. Para conseguir por tanto, una mayor eficacia para eliminar tinciones y placa en toda la superficie de los dientes, se han incluido componentes químicos en las pastas dentífricas blanqueantes, más atractivos ya que no causan abrasión física y además consiguen controlar los depósitos de placa en sitios de difícil acceso por el cepillo de dientes y los agentes abrasivos^{19,21,29}.

Existen diferentes componentes químicos y cada uno de ellos tiene diferente forma de actuación en función del origen de la mancha y de las propiedades químicas de cada componente³⁰. Algunos de ellos son: quelantes del calcio, surfactantes, enzi-

Tabla 3. ESTUDIOS EN LOS QUE SE EVALÚA LA EFICACIA DE PASTAS DENTÍFRICAS MEDIANTE CEPILLADO. NO SE REALIZA TINCIÓN PREVIA, PERO LOS PACIENTES TIENEN QUE TENER UNA TINCIÓN NATURAL CAUSADA POR TÉ, TABACO U OTROS.

Estudio Autor/año	Muestra estudio	Tinción previa	Grupos del estudio	Tipos de pastas usadas y composición	Fc de cepillado	Tiempo	Modo medición manchado	Resultados
Collins ²⁰ 2005 Maldon UK	152 sujetos 110 mujeres 42 hombres Media edad 43 años	No. Pero son fumadores.	A- Test: Pasta blanqueante. B- Control: Pasta con abrasivos (silice) solo. Ambas de Unilever®	A- Test: carbonato cálcico y micro-gránulos de silice y perlite B- Control: silice.	2 veces / día (No dice duración del cepillado)	12 días	Índice de Lobene Modificado.	La Pasta test (A) carbonatada con silice- perlite reduce las manchas un 45% más que la pasta control(B).
Jowett, Marlow ²¹ 2013 Sheffield	92 39 hombres 53 mujeres (Edad 37,5-43,3)	Índice de Lobene 2	A-Control: pasta fluorada B-Test- Pasta blanqueante (Ambas Boots® UK Ltd., Nottingham, UK.	1 - Agua, silice hidratada, Sorbitol, PEG 32, celulosa, bicarbonato sódico, aroma, laurilsulfato sódico, benzoato sódico, limonene, CI 77891. 2 - Agua, silice hidratada, celulosa, bicarbonato sódico, sacarina sódica, fluoruro sódico, limonene, trifosfato pentasódico, CI 77891, sodio poliaspartato, fosfato disódico, betaina cocamidopropil, fosfato sódico, citrato de Zn, Bromoclorofeno.	Técnica de Bass modificada. 2 veces / día usando un pequeño guisante de pasta de dientes.	3 y 6 meses.	Índice de Shaw y Murray. Índice de Volpe-Mannhold MGI: índice gingival modificado. Índice de Shaw y Murray. Índice de Volpe-Mannhold MGI: índice gingival modificado. Índice de Ramifjord	La pasta Test (B), elimina más placa a los 3 meses que el dentífrico control (A), pero a los 6 meses no hay diferencias significativas. Respecto a la inflamación gingival y la cantidad de cálculo el resultado no es significativo
Yin, Xe ¹ 2010 China	92 adultos 62 hombres 30 mujeres (Edad de 28-65)	Un mínimo del Índice de Lobene: área e intensidad de 0.5.	A-Test: Proarginin formula whitening dentífrice. Colgate® Palmolive, Co, NY, USA. B-Control: Proarginin formula dentífrice. Minitab®, State College, PA, USA.	A-Test: 8% arginina, carbonato cálcico de alta abrasión, 1450ppm de F. B- Control: -8% arginina, carbonato cálcico, 1450ppm F	2 veces / día. (No dice duración cepillado)	4-8 semanas	Bajo las mismas condiciones lumínicas Índice de Lobene (intensidad y área)	Después de 4 semanas: Área de manchado: p<0,05. Reducción significativa pasta test, (A), (16%) vs pasta control (B) (4%) Intensidad. P>0,05. Reducción significativa pasta test (A)/(22.9vs la pasta control (15%). Después de 8 semanas: Área de manchado. P<0,05. Reducción significativa usando pasta A (35.5%) y control (18.3%). Intensidad. p<0,05. Usando la pasta test mayor eficacia (39.5%) que el grupo control (26,7%).
Nathoo, Mateo ² 2011 New Jersey	120 45 hombres 72 mujeres (18-74 años)	Un mínimo del Índice de Lobene área e intensidad de 0.5.	A-Test: Pasta blanqueante: dentífrice. Colgate Palmolive®, NY, USA B-Control positivo. Pasta blanqueante Protacter and Gamble® Pasta fluorada C- Control. Negativo. Pasta fluorada Minitab®, State College, PA, USA.	A-Test:0.3%triclosan, 2% copolímero ácido maleico/ polivinilmetil éter (PVM/Macopolímero), 0.243% NaF, sílica diseñada para la sensibilidad. B-Control positivo: 0.3%triclosam, 2%PVM/MA, 0.243%NaF, silice de alta abrasividad. C-Control Negativo: 0.243%NaF en una base de silice.	2 veces / día (No dice duración cepillado)	3-6 semanas	Bajo las mismas condiciones lumínicas Índice de Lobene	El grupo test (A) y el control positivo(B) mostraron mejoras significativas, en comparación con el control negativo(C), después de 3 semanas en la cantidad de tinción. (39,8% y 40,7%) y a las 6 semanas (58% y 61,8%). No significado estadístico. (test y el control positivo B)
Joiner, Pickles ² 2002 Reino Unido	158 sujetos 40 hombres 116 mujeres. Edad media 42-44 años	(No lo indica)	A-Test: White system B-Control: Pasta de estándar (No indica nombres comerciales)	A-No indica la composición. B-Silice como abrasivo	2 veces al día al menos durante 1 min	4 semanas	Modificación de Macpherson del Índice de Lobene	p>0,02. Diferencias estadísticamente Significativas. El dentífrico test (A) es superior en el control de prevención y la remoción de placa a las 4 semanas, en comparación con el control(B)
Ni, Li, He ³ 2012 China	Estudio 1. 58 sujetos 29 hombres 29 mujeres (edad media 37,1-41,4). Estudio 2 56 sujetos 51 hombres 5 mujeres (edad media 33-34,9)	No. Pero tienen q tener un índice de Lobene 1	A-Test. Pasta blanqueante. Procter and Gamble® Cincinnati. B-Control: Colgate-Palmolive®, NY.	1-Fluoruro sódico 1450ppm + cloro estaño - fluoruro estaño + silice de alta abrasión+ quelantes (poliquelantes). 2-No indica la composición.	2 veces/día. Durante un minuto (usar cronometro) y al menos 30 segundos en dientes anteriores	2 semanas	Índice de Lobene Examen de tejs blancos orales (OST)	Hay diferencias significativas (p>0,0001) a las 2 semanas de tratamiento para ambas pastas dentífricas. Hay eficacia en la eliminación de placa en dos semanas, pero para ambos dentífricos. (El mismo resultado en ambos estudios)

<p>Li, He²⁰ 2007</p>	<p>200 lo completan 110 hombres 85 mujeres (Media de Edad 33,4)</p>	<p>No. Pero con índice de Lobene 1</p>	<p>A-Test: Crest Vivid White-test® Procter and Gamble. B-Control negativo: Colgate cavity protection. Colgate Palmolive®</p>	<p>A-Test: Fluoruro sódico 0,243%, hexametatoftato sódico B-Control negativo monofluorofosfato sódico 0,76%.</p>	<p>2 veces/día Durante 1 minuto</p>	<p>3 semanas 6 semanas</p>	<p>Índice de Lobene Examen de tejs blandos orales</p>	<p>En cara V : a las 6 semanas, > remoción de placa por la pasta test(A). P=0,0347 En la cara L : a las 6 semanas diferencias estadísticamente significativas por la pasta test (A)$p=0,0081$ La remoción en la parte gingival del diente era > Gingival: a las 3 semanas hay diferencias estadísticamente , entre pasta test(A) y control (B)</p>
<p>He, Dunavent¹ 2010</p>	<p>98 sujetos lo completan 66 mujeres 32 hombres (Media de edad 42 años)</p>	<p>No. Pero hay dos grupos índice de Lobene >0,6 5 Índice <0,65</p>	<p>A-Test1. Pasta blanqueante de Procter and Gamble- Crest Pro health. B-Test2. Pasta fluorada con cloruro estañoso. Procter y Gamble. C-Control negativo. Dentífico fluorado. Colgate Total. D-Control positivo: Dentífico con cloruro estañoso Colgate- Palmolive- Crest GUm Care</p>	<p>A-Test1: Fluoruro sódico(1450ppm) y cloruro estañoso. B-Test2: Fluoruro sódico(1450) y cloruro estañoso(menos cantidad que el A). C-Control negativo: 0,243% fluoruro sódico, 0,3% triclosán, 2% copolimeros. D- Control positivo: 0,454% fluoruro estañoso</p>	<p>2 veces/día (mañana y tarde) a la misma hora todos los días durante 1 minuto.</p>	<p>3 semanas 5 semanas</p>	<p>Índice Lobene Examen Oral de tejs blandos</p>	<p>A las 3 y 5 semanas se encontraron una diferencia estadísticamente significativa en la media de la intensidad, y área del índice de Lobene. La menor reducción de las manchas se produjo en el grupo D, control positivo. No había diferencias significativas entre los otros tres grupos ni a las 3 ni a las 5 semanas.</p>
<p>Tereshalmy , Chaves⁸ 2007</p>	<p>29. sujetos 12 hombres y 17 mujeres. Media edad 47,6- 50,4 2.</p>	<p>No. Índice de Lobene modificado >1.</p>	<p>A-Test : pasta blanqueante de Procter and Gamble- Colgate total- whitening. Colgate Palmolive.</p>	<p>A.Fluoruro estañoso con hexametatoftato+ sílice de alta abrasión B. No indica composición.</p>	<p>2 veces/día (mañana y tarde) al menos durante 1 min</p>	<p>2 semanas</p>	<p>Índice de Lobene modificado</p>	<p>Estudio 1 y estudio 2 los mismos resultados. A las 2 semanas había una reducción significativa de la cantidad de placa en la superficie del diente conseguida con ambos dentíficos. No había diferencias entre ambos dentíficos.</p>
<p>Xie, Lu, Wan³⁰ 2010</p>	<p>Estudio 1. 408 201 fumad 207 bebedores de te Media edad 48</p>	<p>Fumadores de > 10cig/día o bebedores té. Intensidad de caté, té, q mancha >2 (Lobene)</p>	<p>A-Control positivo: Pasta Perilite whitening. Unilever China B-Test1 : Pasta A+5% d-limonene C-Test2:Pasta D+5%de limonene D-Pasta no blanqueante</p>	<p>Composición: No la dicen. Fundamentalmente se centran en el componente de limonene.</p>	<p>2 veces/día (mañana y tarde) durante 3 mins</p>	<p>8 semanas. Comparación a las 4 semanas</p>	<p>Índice de Lobene</p>	<p>P<0,05. Diferencias entre la pasta A- B en la eliminación de manchas de tabaco. Es más eficaz la pasta B. P>0,05. No diferencias entre pasta A- B ni C-D en la eliminación de manchas de té. No es más eficaz C ni B.</p>
<p>Raoufi²⁷ 2010 Suecia</p>	<p>150 sujetos 42 hombres 108 mujeres Media edad 51 años</p>	<p>No, pero se requiere que sea bebedor de café, té, q tenga un color A3 o mas oscuro.</p>	<p>A. Pasta A B. Pasta B C. Pasta C (No marcas comerciales)</p>	<p>A-Pasta A: hidroxiapatita, sílice hidratada, nitrato potásico, 1450ppm de F. 2-Pasta B: peróxido de calcio, sílice hidratada y 1450Fppm. 3-Pasta C: sílice hidratada.</p>	<p>2 veces/día (mañana y tarde) durante 2 mins 2 cm de pasta dentífica</p>	<p>4 semanas. 8 semanas y 12 semanas</p>	<p>Vita Easyshade(Vita 3D –master scale) Degudent Shadepilot Escala de VAS del 1- 10 donde 1 es claro y 10 lo más oscuro. C=IP - 0,36/IG -0,08 Escala VAS no diferencias significativas Eficacia blanqueante : ligera ventaja (no significativa) de la pasta C frente a las otras 2 respecto al efecto blanqueante.</p>	<p>Únicamente significativa la reducción del índice placa y gingival a las 12 semanas. A= IP-0,3/IG -0,13 B= IP -0,53/IG-0,10 C=IP - 0,36/IG -0,08 Escala VAS no diferencias significativas Eficacia blanqueante : ligera ventaja (no significativa) de la pasta C frente a las otras 2 respecto al efecto blanqueante.</p>
<p>Matheson, Cox²³ 2004</p>	<p>600 236 mujeres 364 hombres (edad 25-27)</p>	<p>Con manchas naturales y fumadores.</p>	<p>A. Test: Whitening B. Control: DCPD C. Control: PCC (No aparecen marcas comerciales)</p>	<p>A. Whitening: carbonato cálcico, microgránulos de perle B.DCPD: pasta normal con fosfato cálcico dihidratado C. PCC: pasta con fosfato cálcico como abrasivo.</p>	<p>2 veces /día. Al menos 1 minuto.</p>	<p>4 semanas</p>	<p>Modificación de Lobene . (Macpherson)</p>	<p>La pasta blanqueante test (A) es estadísticamente mas eficaz en la eliminación total de placa en comparación con las otras dos.(B y C) Elimina un 21% más que la pasta con PCC (C) y un 29% mas que la pasta con DCPD (B). Elimina más en el cuerpo del diente que en el resto de zonas.</p>

TABLA 4. ESTUDIOS EN LOS QUE SE EVALÚA LA EFICACIA DE PASTAS DENTÍFRICAS DILUIDAS EN AGUA (ENJUAGUES DE 3G DE PASTA/10ML DE AGUA)

Estudio Autores/año	Muestra estudio	Tinción previa	Grupos de estudio	Composición productos	Fc de enjuague	Tiempo estudio	Modo medición	Resultados
Pontefract¹⁹ 2003	24 sujetos 15 mujeres 9 hombres (Edad media 32 años)	5 días 10mL de 0,2%CLHX +10mL de té negro caliente(50° ±3°C) 1 min. 2 veces/día.	A.Control: Pasta blanqueante comercializada. Rembrandt Whitening®, Den-Mat Corporation, , USA B. Test : Pastablanqueante nueva Aquafresh® Multiaction Whitening, GlaxoS- mithKline, Weybridge, C. Control : Agua	A.Pasta control: no aparece la composición. B.Test: PVP+ tripolifosfato sódico+ laurilsulfato sódico. C.Agua	2 veces /día: 9am-16pm. Durante 2 mins. <i>Si coincidía con una de las 8 veces q se tenían q enjuagar con te negro y CLHX. 1º se enjuagaban con pasta y luego con CLHX.</i>	5 días (4 días anteriores se cepillan con pasta normal)	Índice De Lobene	p<0,01. Reducción significativa de la formación de manchas con la pasta test (B. Aquafresh®) en enjuague comparado con la pasta blanqueante control (A. Rembrandt®) o el agua. Reducción significativa usando la pasta test (B) en enjuague en la formación de manchas y de la intensidad de las manchas fundamentalmente en el cuerpo del diente, en comparación con agua y con la pasta blanqueante control (A. Rembrandt®) No diferencias significativas entre el uso de la pasta control (A) y el agua (C).
Claydon, Moran, Bosma²⁶ 2004	23 sujetos 10 hombres 13 mujeres (Edad media 34 años)	3 días 10mL 0,2%CLHX 1min + 10 mL té negro 1min. 8 veces/día.	A Test.: Pasta blanqueante nueva. B. Control . Pasta blanqueante comercializada – Rembrandt Whitening®, Den-Mat Corporation, Santa Maria, CA, USA C. Control negativo: Agua.	A.Pasta test.: sílice hidratada+fluoruro sódico + PVP+ tripolifosfato sódico. B.Control : no aparece la composición. C.Agua	2 veces/día: 9 am y 13 am . Durante 1 min.	3 días (L-J)	Índice De Lobene Fuente de luz: Color-i-dent IIs, Waldmann GMBH, Villingen-Schwenningen, Ger- many	P<0,001.La. pasta test(A) disminuye más el área de manchas que la pasta comercializada (B. Rembrandt®) y que el agua. No diferencias significativas entre la disminución de la intensidad de las manchas entre las dos pastas. P<0,001 I x A. La pasta test disminuye hasta un 25% más de manchas P<0,001. Diferencias estadísticamente significativas entre la pasta test y el agua. P<0,05. Solo si multiplicamos intensidad x área, hay diferencias estadísticamente significativas entre la pasta comercial en comparación con el agua.
Moran²¹ 2005 Bristol	24 sujetos 20 mujeres 4 hombres. (No indica edad media)	3días 10mL 0,2%CLHX 60 seg 10 mL té negro 60 seg 8 veces/día	A. Test. Pasta blanqueante (no marca comercial) B. Control Pasta fluorada Boots Freshmint Fluoride® C. Control : Agua	A. Test: Sílices de baja abrasión + ag químicos como sodio tripolifosfato. B. Control: Pasta Fluorada. No indica composición C. Agua.	2veces al día(por la mañana y en la comida). No dice durante cuanto tiempo.	De L-Viernes (4 días)	Índice de Lobene .	p>0,05. Reducción no significativa de inhibición y eliminación de placa entre las dos pastas dentífricas (A. Y B. Boots Freshmint Fluoride®) en enjuagues. Diferencia (aunque no significativa) de ambas pastas en enjuagues en la eliminación de manchas en comparación con el agua. (C)
Walsh, Rawlison¹¹ 2005	63 sujetos (No indica sexo ni edad)	No, que tengan manchas en la 1/2 del diente.	A. Control: pasta estándar. B. Test 1 : Pasta blanqueante. C. Test 2: Pasta blanq +pulido +enjuague. (No dice marcas comerciales)	A. Control: Fluorado(no indica composición). B. Test 1: Sílice., trifosfato pentasodico, triglicéridos caproicos. C.Test 2: Enjuague con TGC caproicos.	A y B 2 veces/día 2mins C 2 veces/día 2 mins el cepillado + pulido+ enjuague 1 vez/día 30 segs.	6 semanas. Mediciones a la semana, a las 4 sems y 6 sems	Índice Murray/Shaw Whiteness Index: Colorímetro digital Kirstol.	Reducción significativa de manchas en grupos B y C comparados con A. Hay reducción en general de manchas en los 3 grupos, pero la reducción en el grupo A(Pasta estándar fluorada) se asocia al efecto Hawthorne.

mas, detergentes (laurilsulfato sódico), absorbentes de fosfato cálcico, trifosfato de sodio²¹, polímeros, agentes oxidantes (no incluidos en este estudio) y otros (de limonene)³⁰. Múltiples estudios tratan de averiguar la forma de actuación de cada componente químico del dentífrico para conocer el componente más eficaz tanto en la inhibición como en la remoción de las manchas del diente. Dentro de los componentes químicos de las pastas dentífricas blanqueantes, destacamos:

El **trifosfato de sodio**, ha resultado ser inefectivo en algunos estudios cuando se aplicaba en forma de enjuague²¹. Sin embargo, con otra formulación, el trifosfato pentasódico demostró tener una acción quelante, eliminando manchas de la superficie del diente cuando se aplicaba mediante cepillado²¹. Otros autores como Walsh¹¹, encuentran diferencias estadísticamente significativas en la reducción de tinciones extrínsecas entre una pasta blanqueante con trifosfato pentasódico y una pasta fluorada. Esto se debía a la combinación del trifosfato pentasódico con otros componentes como triglicéridos caproicos, que aumenta su eficacia¹¹.

El **hexametrafosfato de sodio**, introducido por White en 2002³¹, es uno de los agentes blanqueantes más novedosos. Se trata de una variante de pirofosfato que tiene una alta afinidad por las proteínas de la película del diente y por el calcio presente en la hidroxiapatita del esmalte. Se une a toda la superficie del diente y la cubre, lo que impide la formación de cálculo y el depósito de sustancias en su superficie⁸. Algunos estudios han demostrado su eficacia en la prevención y la remoción de la placa superficial, como el de Li y cols., en 2007²⁰.

Otro componente actualmente estudiado es **el estaño y sus derivados**, como el fluoruro de estaño. Estas moléculas tienen capacidad antimicrobiana y han sido indicadas en el tratamiento de la gingivitis, quedando excluidos de los dentífricos blanqueantes por la formación de tinciones dentales tras su uso prolongado⁵. Este hecho se resolvió incorporando otras sustancias, como el hexametrafosfato de sodio, comentado anteriormente, capaz de eliminar las tinciones sobre la superficie dental producidas por el estaño. En 2007, Terezhalmay demostró que la eficacia de remoción de la placa con un dentífrico con hexametrafosfato de sodio y fluoruro estañoso era similar a la conseguida con un dentífrico blanqueante comercializado⁸. En 2010, He y cols., realizaron un estudio en el que observaron que los dentífricos con fluoruro estañoso y hexametrafosfato de sodio no contribuían a la formación de manchas superficiales del diente⁵. En 2012, Ni y cols., usaron este compuesto (fluoruro estañoso), estabilizado con poliquelantes y sílices de alta abrasión en un dentífrico demostrando la eficacia de eliminación de placa superficial tras dos semanas de cepillado diario con este tipo de dentífrico³. Actualmente el uso del fluoruro sódico estañoso, procedente de la unión sinérgica de fluoruro sódico con cloruro estañoso, se estabiliza con agentes poliquelantes que estabilizan el complejo estañoso y con abrasivos como sílice de alta abrasión capaz de eliminar placa ya formada sobre la superficie dental³. Este compuesto, tiene una gran cantidad de beneficios y es usado para dentífricos "todo en uno" con capacidad anticaries, antigingivitis, antiplaca, previniendo la halitosis y la sensibilidad dentaria y sin cambiar el color del diente, lo que permite emplearlo como componente

en las pastas dentífricas blanqueantes^{5,8}.

Otros estudios demuestran la eficacia de otros componentes como PVP (Polyvinylpyrrolidone)^{19,26}. El PVP es un homopolímero hidrosoluble que se puede presentar en diferentes pesos moleculares y tiene gran diversidad de aplicaciones. PVP forma complejos con los componentes que tiñen la superficie del diente y los elimina del esmalte. En algunos estudios es capaz de inhibir la formación de manchas producidas por té y por clorhexidina²⁶, aunque otros estudios critican su ineficacia⁷. Son necesarios más estudios sobre esta sustancia e incluso un nuevo agente: la peroxidona (ISP), que es el **PVP** asociado a peróxido de hidrógeno, aunque en este caso, estaríamos introduciendo peróxidos en la composición²⁶.

De limonene, es otro componente usado en dentífricos blanqueantes^{24,30}. Se trata de un saborizante usado en el sector de la alimentación y con efecto antibacteriano "in vitro", que en mayores concentraciones es capaz de eliminar manchas causadas por el tabaco³⁰. Aunque su acción exacta se desconoce, se cree que la naturaleza lipófila de esta sustancia permite englobar y disolver las manchas de tabaco, que al ser de naturaleza hidrófoba son difíciles de eliminar por agente abrasivos e hidrófilos³⁰. Además este componente actúa tanto de forma física, disminuyendo la cantidad de placa por remoción de la misma, como de forma química, alterando la composición de la placa en la superficie del diente³⁰. Su uso, junto con otros componentes abrasivos resulta también eficaz en la remoción de manchas causadas por el tabaco^{1,4,24,30}.

Otro componente químico estudiado es el **poliaspartato**, sustancia que compite electrostáticamente con las proteínas en la superficie del diente e impide la unión de sustancias cromógenas y bacterias a la superficie del mismo. Jowett y cols., encuentran diferencias estadísticamente significativas entre un dentífrico blanqueante con poliaspartato y un dentífrico fluorado a la hora de prevenir el depósito de la placa y la formación del biofilm sobre la superficie del diente en un pH fisiológico²⁴. Los polifosfatos consiguen evitar el desarrollo de la placa dental, la tinción del diente y la formación de cálculo²⁴.

Otro estudio¹, emplea un dentífrico con **arginina y carbonato cálcico**, conocido como la tecnología Pro-Argin, que además de tratar la hipersensibilidad dentinaria es capaz de eliminar la placa sobre la superficie dental, consiguiendo así un efecto aclarante del diente.

Aunque existe una gran variedad de componentes químicos de dentífricos blanqueantes, continúa existiendo una gran demanda de nuevas formulaciones que reduzcan el depósito de placa y cálculo así como la tinción de los dientes, manteniendo los dientes blancos.

c) Forma de aplicación de dentífricos y frecuencia de cepillado

Existen diferencias entre los estudios en cuanto a **la forma y frecuencia de aplicación** de las pastas dentífricas. Solo en la tabla 4 se comparan estudios en los que la pasta dentífrica se aplica de forma diluida (tipo enjuague), observando en el resto de estudios la aplicación del dentífrico blanqueante mediante cepillado. El tiempo del cepillado definido en estos ensayos clí-

nicos, va desde 1 minuto²³ hasta 3 minutos¹, mientras que en algunos estudios no se indica el tiempo de cepillado^{22,24}. En cuanto a la técnica, solo se indican instrucciones a los pacientes en el estudio de Therezalmly⁸, He y Dunavent⁵. Otros estudios se centran en el tipo de cepillo usado^{5,20} y en la cantidad de pasta dentífrica aplicada^{24,27}, indicando el uso de no más de 2cm de dentífrico sobre el cepillo.

d) Tiempo de duración de los estudios

La **duración de los estudios** también es amplia por lo que no podemos comparar el efecto de las pastas dentífricas o colutorios en el mismo tiempo. Los estudios de mayor seguimiento duran hasta 3²² y 6 meses²⁴, mientras que en otros la duración del tratamiento es únicamente de 4 días²¹. Esto dificulta la comparación del efecto producido, ya que es difícil que en 4 días podamos ver un efecto clínico mientras que en 6 meses quizás el efecto blanqueante puede deberse a otros factores aparte del uso del dentífrico-colutorio.

e) Modo de medición de la eficacia de las pastas/colutorios blanqueantes

Respecto al **modo de medición** de la eficacia de las pastas o colutorios blanqueantes, no existe consenso sobre el mejor método para medir el efecto blanqueante a nivel clínico²². Se suelen usar diferentes índices clínicos (Índice de Lobene^{1,3,4,5,19-21,26,30}, Índice de Lobene modificado^{2,8,23,25} e Índice de Murray y Shaw^{11,24}), aunque algunos estudios usan aparatos como la guía *Vita EasyShade*^{6,27}. El índice de Lobene modificado está recomendado por la Asociación Dental Americana (ADA) y es usado frecuentemente en publicaciones científicas para medir de forma numérica la intensidad y el área de la zona manchada^{1-5,8,19-21,23,25,32} y así evaluar la eficacia del dentífrico blanqueante.

Sin embargo, el uso de estos índices puede resultar subjetivo ya que es difícil cuantificar la cantidad de tinción del diente de

forma objetiva si no es con un aparato eléctrico. Por ello, algunos estudios han usado microordenadores, espectrofotómetros y colorímetros³³. Raoufi usa en su estudio dos guías con una alta reproductibilidad: la guía *Vita Easyshade*[®] con un 85% de reproductibilidad y *Shapilot*[®] con un 82%²⁷. Estas técnicas no eliminan la subjetividad ya que es necesario posicionar el aparato y en muchas ocasiones la zona donde se mide el color es dependiente del operador. Aun así, este tipo de técnicas tienen una gran reproductibilidad intra operador²⁷.

CONCLUSIONES

- Los pacientes con coloraciones extrínsecas debidas a hábitos como beber café, té, vino tinto o fumar pueden beneficiarse del uso de este tipo de pastas dentífricas blanqueantes sin peróxidos.
- Las fuerzas físicas de cepillado combinado con los ingredientes químicos de las pastas dentífricas blanqueantes sin peróxidos consiguen eliminar las tinciones superficiales y extrínsecas del diente. Esto refuerza la idea de que un cepillado diario representa un método conveniente para el control de placa extrínseca sobre el diente.
- Las pastas blanqueantes requieren un cierto grado de abrasividad con el fin de prevenir o reducir la tinción superficial del diente. Sin embargo, la abrasividad de la pasta dentífrica debe ser moderada con el fin de prevenir la remoción o abrasión del esmalte y la dentina.
- Existen pocos estudios sobre la eficacia blanqueante de colutorios sin peróxidos, por lo que se requieren más estudios sobre la eficacia de este tipo de colutorios.
- Se necesitan nuevos estudios que evalúen los efectos reales de estas pastas denominadas blanqueantes, así como esclarecer el concepto "blanquear", con el fin de llegar a una conclusión definitiva en esta materia.



BIBLIOGRAFÍA

1. Yin W, Xe L, He S y cols. Extrinsic stain removal efficacy of a new desensitizing dentifrice containing 8.0% arginine, calcium carbonate and 1450 ppm fluoride. *Am J Dent* 2010; 23 (Spec N°A): 36A–40A.
2. Joiner A, Pickles MJ, Matheson JR, Weader E. Whitening toothpastes: effects on tooth stain and enamel. *Int Dent J* 2002; 52 : 424-430 .
3. Ni LX, Li J, He T, Chang JL, Sun L. Two-week extrinsic removal efficacy of a sodium fluoride dentifrice with high cleaning silica: Results from two randomized controlled clinical trials. *Am J Dent* 2012; 25 (4): 249-252.
4. Nathoo S, Mateo LR, Delgado E, Zhang YP, DeVizio W. Extrinsic stain removal efficacy of a new dentifrice containing 0.3% triclosan, 2.0% PVM/MA copolymer, 0.243% NaF and specially-designed silica for sensitivity relief and whitening benefits as compared to a dentifrice containing 0.3% triclosan, 2% PVM/MA copolymer, 0.243% NaF and to a negative control dentifrice containing 0.243% NaF: A 6-week study. *Am J Dent* 2011; 24 (Spec N°A): 28A–31A.
5. He T, Dunavent JM, Fiedler SK, Baker R. A randomized clinical study to asses the extrinsic staining profiles of stannous- and triclosan-containing dentifrices. *Am J Dent* 2010; 23 : 22B-26B.
6. Horn BA, Bittencourt BF, Gomes OMM, Farhat PA. Clinical Evaluation of the Whitening Effect of Over-the-Counter Dentifrices on Vital Teeth. *Braz Dent J* 2014; 25 (3): 203–6.
7. Torres CRG, Perote LCCC, Gutierrez NC, Pucci CR, Borges AB. Efficacy of mouth rinses and toothpaste on tooth whitening. *Oper Dent* 2013; 38 (1): 57–62.
8. Terezhalmay G, Chaves E, Bsoul A, Baker R, He T. Clinical evaluation of the stain removal efficacy of a novel stannous fluoride and sodium hexametaphosphate dentifrice. *Am J Dent* 2007; 20: 53-58.
9. SP Hilgenberg, Souza-Pinto CS, Vitor-FaragoP, André-Santos F, Stadler-Wambier D. Physical-chemical characteristics of whitening toothpaste and evaluation of its effects on enamel roughness. *Braz Oral Res* 2011; 25 (4) : 288-94.
10. Watts A, Addy M. Tooth discolouration and staining: Tooth discolouration and staining: a review of the literature. *Br Dent J* 2001; 190 (6): 309–16.
11. Walsh TFA, Rawlinson A, Wildgoose D, Marlow I, Haywood J, Ward JM. Clinical evaluation of the stain removing ability of a whitening dentifrice and stain controlling system. *J Dent* 2005; 33 (5) : 413–8.
12. Demarco FF, Meireles SS, Masotti AS. Over-the-counter whitening agents: a concise review. *Braz Oral Res* 2009; 23: 64–70.
13. Davies R, Scully C, Preston AJ. Dentifrices; an update. *Med Oral* 2010; 15 (6) : e976–982.
14. Maldupa I, Brinkmane A, Rendeniece I, Mihailova A. Evidence based toothpaste classification, according to certain characteristics of their chemical composition. *Stomatol Baltic Dent Maxillofac J* 2012; 14(1): 12-22.
15. Joiner A. Whitening toothpastes: A review of the literature. *J Dent* 2010; 38 (Suppl2): e17–e24.
16. Sharif N, Mac Donald E, Hughes J, Newcombe RG, Addy M. The chemical stain removal properties of “whitening” toothpaste products: studies in vitro. *Br Dent J* 2000; 188 (11) : 620–4.
17. Alshara.S, Lippert F, Beckert GJ, Hara AT. Effectiveness and mode of action of whitening dentifrices on enamel extrinsic stains. *Clin Oral Invest* 2014; 18(2): 563-569.
18. Joiner A, Pickles MJ, Lynch RJM, Cox TF. The measurement of enamel wear by four toothpastes. *Int Dent J* 2008; 58: 23-28.
19. Pontefract H, Courtney M, Smith S, Newcombe RG, Addy M. Development of methods to enhance extrinsic tooth discoloration for comparison of toothpastes. *J Clin Periodontol* 2004; 31: 7–11.
20. Li YC, He T, Sun L, Xhang Y, Li X, Wang Y y cols. Extrinsic stain removal efficacy of a dual –phase dentifrice. *Am J Dent* 2007; 20: 227-30.
21. Moran J, Claydon NC, Addy MF, Newcombe RD. Clinical study to determine the effectiveness of a whitening toothpaste at reducing stain (using a forced stain model). *Int J Dent Hygiene* 2005; 3: 25–30.
22. Tillis TS. Use of a Whitening Dentifrice for Control of Chlorhexidine Stain. *J Contemporary Dent Pract* 1999; 1 (1) : 1–5.
23. Matheson JR, Cox TF, Joiner A, R P. Effect of toothpaste with natural calcium carbonate and perlite on extrinsic tooth stain. *Int Dent J* 2004; 54: 321–5.
24. Jowett AK, Marlow I, Rawlinson A. A double blind randomised controlled clinical trial comparing a novel anti-stain and calculus reducing dentifrice with a standard fluoride dentifrice. *J Dent* 2013; 41 (4): 313–20.
25. Collins LZ Naeeni M, Schafer F. The effect of a calcium carbonate/ perlite. on the removal of extrinsic tooth stain in two weeks. *Int Dent J* 2005; 55: 179–182.
26. Claydon NCA, Moran J, Bosma ML, Shirodaria S, Addy M, Newcombe R. Clinical studies to compare the effectiveness of a test whitening toothpaste with a commercial whitening toothpaste at inhibiting dental stain. *J Clin Periodontol* 2004; 31 (12) :1088–91.
27. Raoufi S, Birkhed D. Effect of whitening toothpastes on tooth staining using two different colour-measuring devices;a 12-week clinical trial. *Int Dent J* 2010; 60: 419–23.
28. Hasturk H, Nunn M, Warbington M, Van Dyke T. Efficacy of a fluoridated hydrogen peroxide-based mouthrinse for the treatment of gingivitis: A randomized clinical trial. *J Periodontol* 2004; 75 (1) : 57–65.
29. Joiner A. Review of the extrinsic stain removal and enamel/dentine abrasion by a calcium carbonate and perlite containing whitening toothpaste. *Int Dent J* 2006; 56: 175–180.
30. Xie P, Lu J, Wan H, Hao Y. Effect of a toothpaste containnig d-limonene on natural extrinsic smoking stain: A 4-week clinical trial. *Am J Dent* 2010; 23: 196-200.
31. White DJ, Gerlach RW. Anticalculus Effects of a Novel, Dual-Phase Polypyrophosphate Dentifrice: Chemical Basis, Mechanism, and Clinical Response. *J Contemporary Dent Pract* 2014; 1 (4) : 1–11.
32. Macpherson LMD, Stephen KW, Joiner A. Comparison of a conventional and modified tooth stain index. *J Clin Periodontol* 2000; 27: 854–9.
33. Adeyemi AA, Jarad FD, de Josselin de Jong E, Pender N, Higham SM. The evaluation of a novel method comparing quantitative light-induced fluorescence (QLF) with spectrophotometry to assess staining and bleaching of teeth. *Clin Oral Invest* 2010; 14: 19-23.

coem
App



La nueva aplicación del Colegio: **COEMapp**

El Colegio presenta su renovada aplicación oficial para móvil, que está disponible a partir de diciembre tanto en la App Store como en Google Play.

COEMapp es totalmente gratuita y permite consultar y gestionar los principales trámites colegiales. Con ella podrás estar al día de todas las **noticias del Colegio**, de la formación continuada, **inscribirte y pagar los cursos** y confirmar tu asistencia a las actividades.

En cuanto a las gestiones administrativas, podrás realizar la **solicitud de recetas**, la solicitud del **certificado de colegiación** y la **variación de tus datos** profesionales, personales y bancarios.

Además, está disponible la **bolsa de empleo** y el **tablón de anuncios**. Podrás consultar y publicar ofertas desde tu móvil.

Todos los colegiados del COEM tienen acceso restringido con su usuario y contraseña (igual que en la web colegial). Para los Amigos COEM, el acceso es a la parte de noticias, formación y bolsa de empleo y tablón, donde también deberán entrar con sus credenciales. Y para el usuario que no sea, y aún no se haya hecho Amigo COEM, podrá hacerlo a través de la propia aplicación.



Descárgate la nueva aplicación del Colegio:

Disponible en el
App Store

Disponible en
Google play



CASO
CLÍNICO



**Soldevila Martín-Carabias,
Javier**

Licenciado en Odontología.
Máster en Periodoncia.
San Pablo CEU. Práctica Privada

**Dulanto Cantabrana,
Alejandro**

Licenciado en Odontología.
Máster en Periodoncia.
San Pablo CEU. Práctica Privada

Indexada en / Indexed in:

- IME
- IBECs
- LATINDEX
- GOOGLE ACADÉMICO

Correspondencia:

Javier Soldevila Martín-Carabias
Calle Costa Brava 49, 7c derecha
28034 Madrid
soldevila.javier@gmail.com
Tel.: 91 735 24 12

Fecha de recepción: 7 de octubre de 2015.
Fecha de aceptación para su publicación:
7 de octubre de 2016.

ESTUDIO COMPARATIVO DE LA CICATRIZACIÓN POST EXTRACCIÓN CON Y SIN PRGF en un paciente de riesgo

Soldevila Martín-Carabias, J. Dulanto Cantabrana, A.

Estudio comparativo de la cicatrización post extracción con y sin PRGF en un paciente de riesgo. *Cient. Dent.* 2016; 13; 3: 211-215.

RESUMEN

Se presenta un caso clínico en el que se ha realizado una comparativa de la cicatrización post extracción, en uno de los casos se llevó a cabo una extracción convencional mientras que en el otro se utilizó plasma rico en factores de crecimiento (PRGF) en una paciente que durante años estuvo en tratamiento con bifosfonatos combinado con metotrexato y que actualmente continúa con el metotrexato. Se pudo observar durante el caso un cierre tisular superior con el uso de PRGF respecto a la extracción convencional, evitando así posibles riesgos.

PALABRAS CLAVE

Bifosfonatos; PRGF; Metotrexato; Osteonecrosis; Cáncer; Extracción; Humira.

STUDY OF THE COMPARISON OF THE HEALING AFTER DENTAL EXTRACTIONS WITH AND WITHOUT PRGF IN A HIGH-RISK PATIENT

ABSTRACT

The case we are presenting consists of a comparison that has been made after two different dental extractions. In one of the cases plasma rich in growth factors (PRGF) was used, the other one was a conventional extraction in a patient who was treated with biphosphonates and metotrexate for two years and currently is still being treated with metotrexate. As a result the healing capacity was higher in the extraction in which PRGF was used.

KEY WORDS

Biphosphonates; PRGF; Metotrexate; Osteonecrosis; Cancer; Extraction; Humira.

INTRODUCCIÓN

Hoy en día un gran número de pacientes están polimedicados, muchos de estos fármacos pueden causar complicaciones importantes no solo para el paciente sino también para el clínico. Por lo que la figura del odontólogo es fundamental, éste debe conocer y anticiparse a estas posibles complicaciones en los pacientes que están siendo tratados de múltiples patologías.

Los bisfosfonatos son un grupo de medicamentos utilizados a nivel mundial para la prevención y el tratamiento de enfermedades que afectan al metabolismo óseo como la osteoporosis, cáncer con metástasis ósea, enfermedad renal crónica o el mieloma múltiple entre otras. Los bisfosfonatos han demostrado ser muy eficaces, aunque en los últimos años se ha constatado un aumento en el número de casos clínicos en los que el uso de éstos se relaciona con la osteonecrosis de los maxilares¹. La acción de los bisfosfonatos consiste en inhibir la reabsorción ósea mediante la supresión de la actividad de los osteoclastos. Es imprescindible tomar las medidas necesarias para la prevención de la osteonecrosis, tales como el control de caries, el uso de prótesis atraumáticas y evitar los tratamientos periodontales e implantológicos sin las medidas adecuadas.

Los primeros estudios publicados de casos que cursaban con exposiciones óseas con sintomatología dolorosa en la mandíbula y en el maxilar aparecieron en el año 2003², los autores relacionaron el uso de bisfosfonatos con la aparición de necrosis ósea. A partir de este momento, diversos autores publicaron casos similares³⁻⁶. Durie y cols.,⁷ en 2005 publicaron los resultados de una revisión realizada por la Fundación Internacional Mieloma. Un total de 1.203 pacientes (904 con mieloma múltiple y 299 con cáncer de mama) participaron en la revisión. El 81% de los casos de los pacientes que manifestaban la lesión presentaba antecedentes de problemas dentales. Los resultados del estudio fueron que el 10% de los pacientes que recibieron ácido zoledrónico y el 4% de los pacientes que recibieron pamidronato desarrollaron osteonecrosis mandibular.

El criterio consensuado que existe a día de hoy descrito en la literatura⁸ en lo que al manejo de pacientes vinculados a bisfosfonatos se refiere son los siguientes: Antes de empezar el tratamiento se deberá hacer cualquier procedimiento quirúrgico necesario y los dientes con mal pronóstico deben ser extraídos. Durante el tratamiento únicamente deben hacerse controles, vigilar y ajustar las prótesis, en caso de ser necesario un tratamiento es preferible la endodoncia antes que la extracción.

En caso de que deba llevarse a cabo una cirugía se hará con profilaxis antibiótica de al menos 10 días siendo importante que todo cicatrice por primera intención sin dejar hueso expuesto en boca.

Una vez acabado el tratamiento deberán tomarse una serie de medidas en base al tipo de bisfosfonato (oral o intravenoso) que oscila entre 6 meses y un año antes de poder someter al paciente a cirugías o procesos invasivos.

Actualmente, no existe un protocolo o tratamiento estandarizado para los casos de osteonecrosis. Las pautas más predecibles de las que disponemos indican que responden adecuadamente con antibioterapia, siendo útil las penicilinas combinadas con irrigaciones locales de clorhexidina y desbridamiento de secuestros óseos. Lo que nos proponemos con este artículo no es un tratamiento de la patología in situ sino un

protocolo profiláctico que evite la patología siguiendo una serie de medidas y técnicas que explicaremos a continuación.

Los bisfosfonatos se suelen acompañar de suplementos como vitamina D y calcio, tanto el calcio como la vitamina D son elementos indispensables para mantener la integridad de las estructuras óseas. Es común que los pacientes que presentan estas patologías y que son tratados con bisfosfonatos continúen con fármacos inmunosupresores una vez acabado el tratamiento, lo que dificulta cualquier tratamiento odontológico que se quiera llevar a cabo a posteriori.

En el caso de este artículo la paciente sigue un tratamiento posterior a los bisfosfonatos con metotrexato, un fármaco usado en el tratamiento del cáncer y enfermedades autoinmunes que empezó a usarse en 1950. El metotrexato (MTX) se ha utilizado durante más de 25 años en el tratamiento de la artritis reumatoide, y en 1988 fue aprobado en Estados Unidos por la FDA (Administración de Alimentos y Medicamentos), para su uso en la artritis reumatoide del adulto. El MTX es un antimitótico que tiene efecto antiproliferativo e inmunosupresor. Como efectos secundarios puede presentar trombocitopenia, fibrosis hepática, pancitopenia, cirrosis, neumonía, sueño y mucositis, muy importante para el odontólogo.

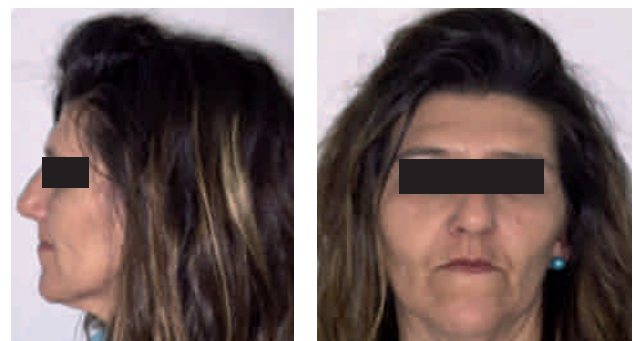Uno de los procedimientos más habituales en la práctica diaria como puede ser la extracción dental se convierte en una situación de riesgo ya que existe un gran número de pacientes tratados con los fármacos mencionados anteriormente. El tratamiento tanto quirúrgico como farmacológico de pacientes que presentan este perfil debe ser elegido estudiando bien cada caso y con unos criterios muy claros ya que su respuesta al tratamiento no es la de un paciente normal.

Aunque existe ya literatura al respecto⁹⁻¹⁰ este artículo pretende ser una herramienta para el clínico que se encuentre este tipo de pacientes en su práctica diaria y que pretenda seguir un protocolo preventivo ayudándose de plasma rico en factores de crecimiento (PRGF).

CASO CLÍNICO

Este caso se llevó a cabo en el máster de Periodoncia de la Universidad San Pablo CEU de Madrid. Paciente de 46 años fumadora de 10 cigarrillos/día, que estuvo en tratamiento por cáncer de mama durante 22 meses con Humira (BF oral) que finalizó hace 14 meses (Figuras 1 y 2). Actualmente la paciente está medicada con MTX y suplementos de Vitamina D y Calcio.

La paciente refiere que se le hicieron varias extracciones y trae la ortopantomografía previa (Figura 3), hecha hace un



Figuras 1 y 2. (La paciente refiere que se hicieron).

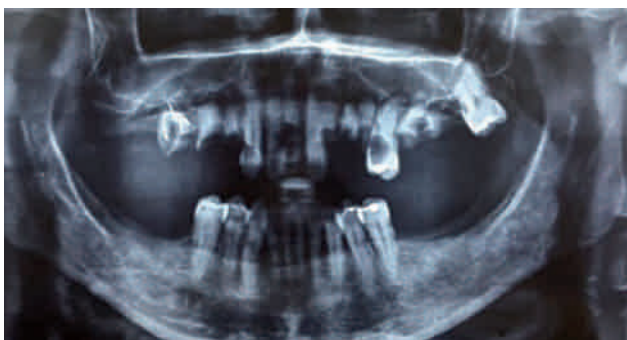

Figura 3. Se observan varios restos radiculares.

mes. Se observan varios restos radiculares en la arcada superior, todos los restos excepto 11, 21, 22 y 23 se habían extraído hace dos semanas y los alveolos correspondientes presentan una cicatrización lenta con ausencia de epitelización y signos de inicio de necrosis (Figura 4).

Este es un caso potencial de riesgo dado el historial médico de la paciente, por lo que le dimos un plan de tratamiento específico para su condición con el fin de conseguir una buena cicatrización en los alveolos que aun no se habían cerrado y proceder a la extracción de las piezas restantes ya que no eran mantenibles con plasma rico en factores de crecimiento (PRGF).

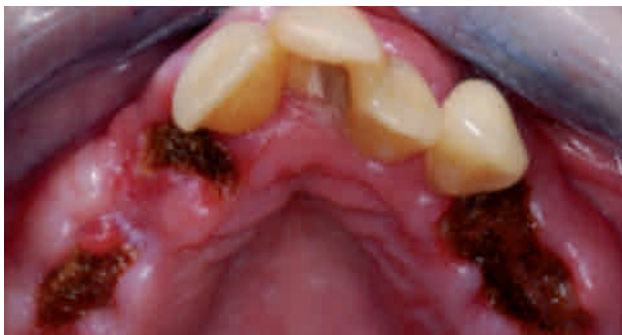

Figura 4. Este es un caso riesgo potencial.

Plan de tratamiento

Durante una semana la paciente siguió una pauta antibiótica de amplio espectro: Amoxicilina/Clavulanico 875/125 mg. Cuando la paciente vino a revisión al cabo de una semana los tejidos presentaban mejor aspecto con un color menos edematoso y sin signos de necrosis, varios de los alveolos se habían epitelizado correctamente (Figura 5). Le pautamos una semana de enjuagues de agua con sal (3 veces/día) y gel de Ácido hialurónico (Oddent) para que los alveolos se encontraran totalmente cerrados el día de las extracciones.

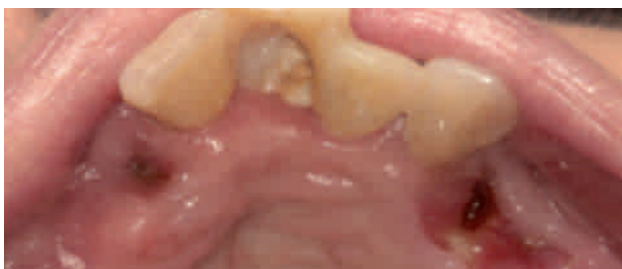

Figura 5. Pautamos una semana de enjuagues de agua con sal.

Tratamiento quirúrgico

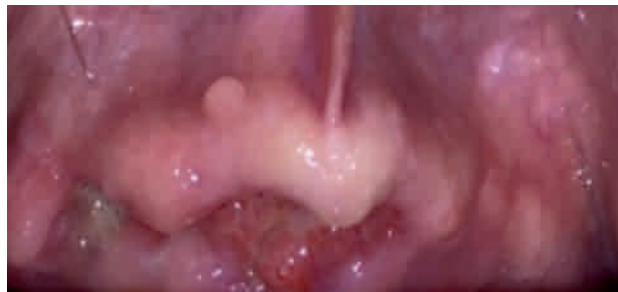
La paciente el día de la cirugía presentaba todos los alveolos de las extracciones anteriores epitelizados y un buen aspecto general de los tejidos. Se llevaron a cabo la extracción de las piezas restantes y se colocó posteriormente PRGF en los alveolos. Se suturó con vicryl 4.0 y no se prescribió ningún tipo de medicación a la paciente, con el fin de mantener los parámetros lo más similares posibles. Se hizo una prótesis completa removible para la paciente que se le entregó tras la cirugía con el fin de reemplazar la ausencia de piezas en la arcada superior de manera temporal y se ajustó minuciosamente para conseguir una buena adaptación y así impedir que pudiera retrasar o dificultar la cicatrización.

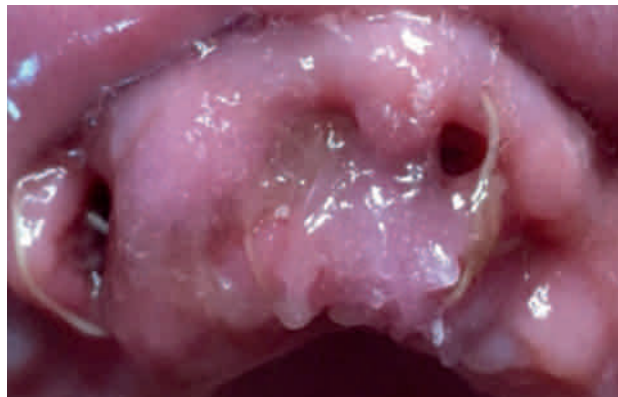

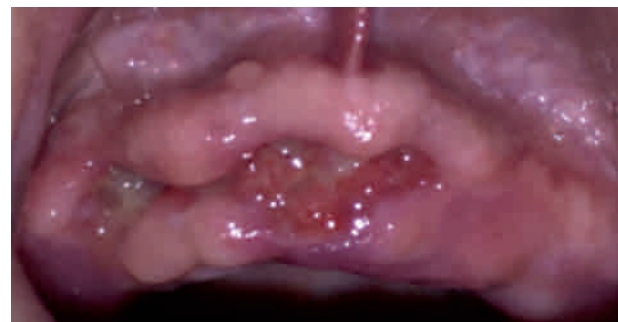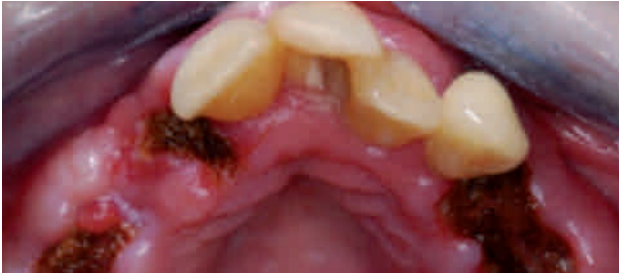Figura 6. Como acudió a la revisión.

La paciente acudió a revisión a los cinco días y presentaba una adecuada cicatrización (Figura 6), la diferencia entre la extracción sin PRGF y con PRGF es evidente, podemos observar que los tejidos están cicatrizando de manera satisfactoria en poco tiempo.

La paciente vino a revisión a los 7 días (Figuras 7 y 8) continua la epitelización de los tejidos al igual que el cierre mucoso que anteriormente no se habían logrado.



Figuras 7 y 8. Tras pasar dos semanas de las extracciones.



Figuras 9 y 10. Dos semanas después los alveolos están epitelizados han cicatrizado correctamente.

Tras pasar dos semanas de las extracciones se lleva a cabo la comparativa entre las dos situaciones. La primera, una extracción (sin complicaciones) tras dos semanas sin usar PRGF y sin medicación post extracción (Figura 9). La segunda una extracción (también sin complicaciones) tras dos semanas usando PRGF sin medicación post extracción (Figura 10). Dos semanas después los alveolos están epitelizados, han cicatrizado correctamente, se ha evitado una posible necrosis o complicación post quirúrgica al contrario que en el primer caso, la paciente está satisfecha y no ha perdido función, aun así mas adelante se valorará la opción de tratamiento con implantes. (Figuras 11 y 12).

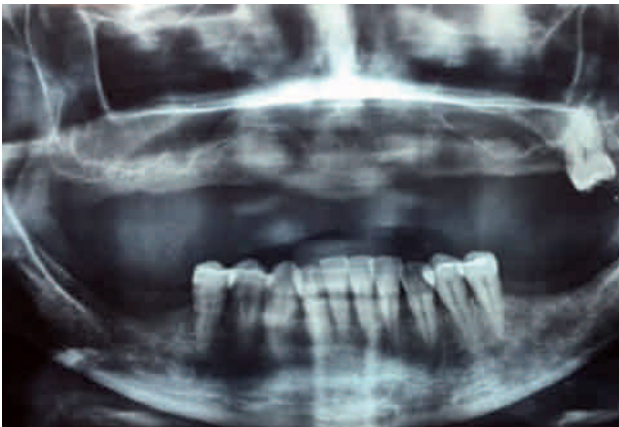
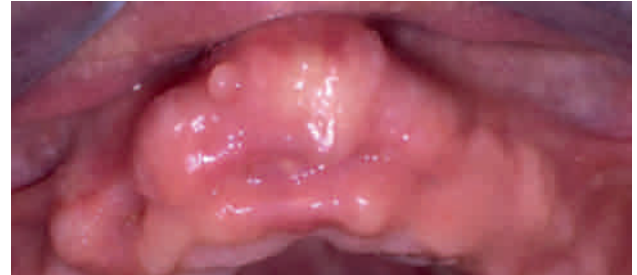

Imagen 11 y 12. Antes de la discusión.



DISCUSIÓN

Los odontólogos deben de ser cuidadosos a la hora de recoger los datos de la historia médica en pacientes de riesgo. El protocolo seguido en este caso ha presentado buenos resultados facilitando un buen cierre tisular. Sería conveniente realizar estudios para saber si es un protocolo predecible y poder llegar a conclusiones definitivas.

La mala cicatrización que presentaba la paciente tras la extracción convencional se debía al tratamiento con MTX, puesto que había una mala cicatrización y la paciente recibió un tratamiento con bifosfonatos hasta hace 14 meses existía un riesgo a posteriori de que desarrollara osteonecrosis.

El cierre tisular que se obtiene con el PRGF supone evitar complicaciones al no haber hueso expuesto o al menos minimizar el tiempo de una posible exposición. Con el fin de ser más efectivo siempre se puede combinar con otras terapias como antibióticos, geles de ácido hialurónico, enjuagues, clorhexidina, etc. El PRGF estimula la migración celular liberando los factores de crecimiento progresivamente logrando así menor morbilidad y consiguiendo una cicatrización más rápida.

Los estudios y casos publicados por Mozzati y cols.,⁸ y Anitua y cols.,¹¹ entre otros sugieren el uso de esta técnica como alternativa a los tratamientos convencionales en estos pacientes.

El sistema PRGF no presenta efectos secundarios por lo que muchos estudios lo avalan no solo en el tratamiento del alveolo post extracción sino que existen estudios de Anitua y cols.,¹¹ en los que se utiliza PRGF para tratar parestesias mandibulares en casos de osteonecrosis por bifosfonatos aparentemente con buenos resultados. Es importante que el profesional tenga en su mano una serie de opciones para intentar ofrecer a sus pacientes los tratamientos más exitosos y a la vez seguros posibles por lo que tras llevar a cabo este artículo sería interesante introducir este protocolo preventivo en el día a día con estos pacientes.

CONCLUSIÓN

El uso de PRGF en este caso ha demostrado presentar una superior cicatrización y una menor morbilidad en los alveolos post extracción en esta paciente.

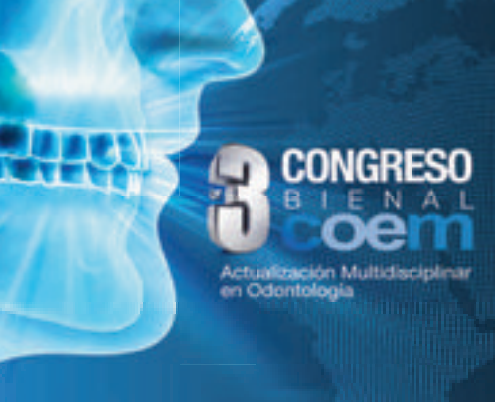Es de vital importancia identificar al paciente de riesgo y establecer un protocolo adecuado con el fin de minimizar riesgos y complicaciones.

Al no haber efectos secundarios, conseguir un cierre tisular superior, poderse combinar con otras terapias, presentar menor morbilidad y sobre todo al prevenir riesgos, los pacientes con este perfil deberían ser candidatos para este protocolo.



BIBLIOGRAFÍA

1. Assael L. A. A Time for Perspective on Bisphosphonates. *J Oral Maxillofac Surg* 2006; 64:877-9.
2. Marx RE. Pamidronate (Aredia) and zoledronate (Zometa) induced avascular necrosis of the jaws: a growing epidemic. *J Oral Maxillofac Surg* 2003;61:1115-7.
3. Magopoulos C, Karakinaris G, Telioudis Z, Vahtsevanos K, Dimitrakopoulos I, y cols., Osteonecrosis of the jaws due to bisphosphonate use. A review of 60 cases and treatment proposals. *Am J Otolaryngol* 2007;28: 158-63.
4. Chiandussi S, Biasotto M, Dore E, Cavalli E, Cova, M.A, Di Lenarda R. Clinical and diagnostic imaging of bisphosphonate-associated osteonecrosis of the jaws. *Dentomaxillofac Radiol* 2006;35: 236-43.
5. Marx RE. Pamidronate (Aredia) and zoledronate (Zometa) induced avascular necrosis of the jaws: a growing epidemic. *J Oral Maxillofac Surg* 2003;61:1115-7.
6. Berenson, J. R. Lichtenstein, A. Porter, L. Dimopoulos, M. A. Bordoni, R. George, S. y cols., Long-term pamidronate treatment of advanced múltiple myeloma patients reduces skeletal events. *Myeloma Aredia Study Group 1. J Clin Oncol* 1998;16: 593-02.
7. Durie, B G. M.; Katz, M. & Crowley, J. Osteonecrosis of the jaw and bisphosphonates. *N Engl J Med* 2005; 353: 99 -100.
8. Mozzati M, Gallezio G, Arata V, Pol R, Scoletta M. Platelet-rich therapies in the treatment of intravenous bisphosphonate-related osteonecrosis of the jaw: a report of 32 cases. *Oral Oncol* 2012; 48: 469-74.
9. Curi MM, Cossolin GS, Koga DH, Araujo SR, Feher O, dos Santos MO, y cols., Treatment of avascular osteonecrosis of the mandible in cancer patients with a history of bisphosphonate therapy by combining bone resection and autologous platelet-rich plasma: report of 3 cases. *J Oral Maxillofac Surg* 2007;65:349-55.
10. Anitua E, Sánchez M, Orive G, Andía I The potential impact of the preparation rich in growth factors (PRGF) in different medical fields. *Biomaterials* 2007;28: 4551-60.
11. Anitua E, Begoña L, Orive G. Treatment of hemimandibular paresthesia in a patient with bisphosphonate-related osteonecrosis of the jaw (BRONJ) by combining surgical resection and PRGF-Endoret. *J Oral Maxillofac Surg* 2012; 51(8): e 272-4.



PROGRAMA DE EVENTOS PARALELOS

10 y 11 de febrero de 2017

Kinépolis - Madrid

Dirigido a: Jóvenes dentistas • Estudiantes • Higienistas • Auxiliares • Protésicos • Comerciales



¿Brackets o alineadores? Cuéntame las diferencias.

Dra. Julia García Baeza.



Anorexia y bulimia. El paciente y el cuidado dental en los trastornos de la alimentación.

Dra. Débora R. Vilaboa.
Dra. María Angustias Salmerón.



Blanqueamientos. Aclarando dudas.

Dra. Isabel Giráldez.



La experiencia del paciente: lo que busca y lo que encuentra.

Comunicación y feed-back. ¿Qué piensa de ti tu jefe? ¿Y tú de él? ¿Nos lo contamos?

Momento Gabinete. No ha llegado el doctor, ¿qué hacemos con el paciente?

Eva Barranco.



Claves clínicas para identificar lesiones orales frecuentes.

Dra. Rocío Cerero.



La revolución digital. Claves para innovar en la clínica.

Dr. Ignacio Hernández Medrano.



Programa Paralelo: 25 €

Multidisciplinar

+ Paralelo: 75 €



BOPT. Fundamentos, procedimientos clínicos y de laboratorio.

Dr. Cristian Abad.



Fotografía digital. La clave.

Daniel Blanco.



Sedación consciente inhalatoria. El futuro ya está aquí.

Dr. Ángel Alcaide.



Eficiencia y rentabilidad del gabinete de higiene bucodental.

Sol Archanco.



La periodontitis, una enfermedad sistémica.

Dr. Miguel Carasol. Dr. David Herrera.
Alianza por la salud. COEM-SEPA.



La caries. Un nuevo camino por recorrer.

Dra. Patricia Gatón.



ELSA PUNSET

Clausurará el Congreso
Pequeñas revoluciones para la vida y el trabajo.



Si no eres colegiado COEM... ¡hazte Amigo COEM!

Hacerte amigo COEM es **GRATUITO** y con ello podrás disfrutar del Congreso a un precio muy especial



Apúntate en: www.coem.org.es/amigoscoem



INSCRÍBETE YA

Además, las primeras inscripciones participarán en el sorteo de **entradas VIP** al Congreso.

Información e inscripciones: www.coem.org.es/congreso2017



Ilustre Colegio Oficial de Odontólogos y Estomatólogos de la 1ª Región

Mauricio Legendre 38 - 28046 Madrid.
Tel. 91 561 29 05 / Fax: 91 563 28 30

#congresoCOEM @dentistascoem



CASO CLÍNICO



Colmenero Ruiz, Constantino
Odontólogo; Máster en Cirugía Bucal Hospital Universitario Príncipe de Asturias, Universidad de Alcalá de Henares (HUPA / UAH); Experto en Periodoncia e Implantes. Universidad Rey Juan Carlos (URJC); Titular Sistema Nacional de Salud; Profesor colaborador Máster en Cirugía Bucal HUPA / UAH.

Flores Gallardo, Arturo
Odontólogo; Máster en Cirugía Bucal URJC.

Villares López, David Enrique
Odontólogo; Alumno Máster de Cirugía Bucal HUPA / UAH.

Ripollés de Ramón, Jorge
Odontólogo; Especialista en implantes; Titular Sistema Nacional de Salud.

Serrano Sánchez, Víctor
Estudiante de odontología Universidad Complutense de Madrid.

Indexada en / Indexed in:

- IME
- IBECs
- LATINDEX
- GOOGLE ACADÉMICO

Correspondencia:

David Enrique Villares López.
c/ Pastora Imperio nº 3A piso 9ºA.
Tel.: 627 86 80 25
davide.villareslopez@gmail.com

Fecha de recepción: 7 de octubre de 2016.
Fecha de aceptación para su publicación:
29 de noviembre de 2016.

MANEJO DE TEJIDOS BLANDOS EN REGENERACIÓN/RECONSTRUCCIÓN ÓSEA MEDIANTE LA TÉCNICA QUIRÚRGICA "DOUBLE FLAP INCISION TECHNIQUE MODIFICADA". TÉCNICA DE PRESERVACIÓN DEL PERIOSTIO

Colmenero Ruiz, C., Flores Gallardo, A., Villares López, DE., Ripollés de Ramón, J., Serrano Sánchez, V. Manejo de tejidos blandos en regeneración/reconstrucción ósea mediante la técnica quirúrgica "Double Flap Incision Technique modificada". Técnica de preservación del periostio. *Cient. Dent.* 2016; 13; 3: 217-224.

RESUMEN

Introducción: Las técnicas implantológicas demandan la existencia de unas estructuras óseas adecuadas en calidad y cantidad para alojar las fijaciones oseointegradas de un modo predecible. En ocasiones, el sustrato óseo es insuficiente, por lo que son necesarias técnicas de reconstrucción/regeneración ósea que precisen de un cierre primario completo para asegurarnos que los fenómenos que conducirán a la formación de nuevo tejido óseo se sucedan. El objetivo de este estudio es mostrar una serie de ocho casos clínicos donde la "Double Flap Incision Technique modificada" nos sirve para reconstruir zonas de defecto óseo en la región mandibular posterior que limitaban la colocación de fijaciones oseointegradas.

Métodos: Se realiza un estudio prospectivo de ocho casos clínicos procedentes de nuestra práctica privada, con déficit óseo en la zona posterior mandibular en pacientes demandantes de un tratamiento rehabilitador con prótesis fija implantosoportada. En todos los casos se utilizó la denominada "Double Flap Incision Technique modificada" (DFITm).

Resultados: En todos los casos conseguimos un cierre primario completo a los 15 días y fue posible la colocación de los implantes en la zona regenerada con criterio protésicamente guiado.

Conclusión: La técnica de doble colgajo "Double Flap Incision Technique modificada" nos permite llevar a cabo un adecuado cierre primario sin tensión en casos que requieran una reconstrucción o regeneración ósea, evitando la aparición de dehiscencias que conllevarían al fracaso del tratamiento.

oral surgery
management of soft
tissues with a new
"DOUBLE FLAP INCISION
TECHNIQUE" A
PERIOSTEAL
PRESERVATION
TECHNIQUE

ABSTRACT

Introduction: Dental implants' techniques needed to appropriate high-quality bones structures which can support osteointegration bindings in a predictable way. Occasionally, bone substrate is not the suitable one, it is for that reason that we need bone reconstruction and regeneration techniques in which we have to make a complete wound healing in order to guarantee bone regeneration in a correct way. The aim of this article is to comment eight case reports in which we used "Double flap incision technique" to repair bone loss in posterior mandibular region.

Methods: We have carried out a pilot study in about eight cases reports whose patients had bone loss in posterior mandibular region and treated with a dental implants' repair treatment. "New Double Flap Incision Technique" was used in all the cases we report.

Results: We obtained an appropriate and complete wound healing in 15 days. In addition, dental implants were positioned in regenerated region correctly in all cases.

Conclusion: This "New Double Flap Incision Technique" provide us a way to obtain complete wound healing with no strain in cases which needed bone regeneration or reconstruction, avoid the presence of dehiscences which fail the treatment.

PALABRAS CLAVE

Injerto óseo; Aumento óseo alveolar; Colgajos quirúrgicos; Implantes dentales.

KEY WORDS

Bone transplantation; Alveolar ridge augmentation; Surgical flaps; Dental implants.

INTRODUCCIÓN

Las técnicas implantológicas demandan la existencia de unas estructuras óseas adecuadas en calidad y cantidad para alojar las fijaciones oseointegradas de un modo predecible. Cuando el sustrato óseo es insuficiente ya sea por un problema estético, por una circunstancia anatómica (seno maxilar neumatizado), por una circunstancia fisiológica (pérdida de volumen óseo secundaria a una extracción dentaria), o por secuelas de iatrogenias (retirada de implantes dentales infectados), nos obliga a recurrir a técnicas de regeneración o reconstrucción ósea¹⁻⁷.

En la actualidad contamos con una gran variedad de técnicas predecibles¹⁻⁷: injertos en bloque, láminas óseas o split block bone technique (SBBT), colgajos osteoperiosticos, injertos articulados, o técnicas de regeneración tisular guiada (RTG), entre otras. Cada profesional suele elegir entre todas ellas teniendo en cuenta, el tipo de defecto, la exigencia estética del caso y las características del paciente. Además, también intervienen otros factores como las preferencias del cirujano, el tipo de consulta (centro dental, centro hospitalario), o la opinión del paciente¹⁻⁵.

Independientemente de todas estas circunstancias la regeneración ósea acontecerá si la matriz construida destinada a transformarse en tejido óseo está perfectamente aislada del medioambiente oral. Es decir, precisamos de un cierre primario completo para asegurarnos que los fenómenos que conducirán a la formación de nuevo tejido óseo se sucedan.

Con este fin diversos autores han propuesto diferentes diseños de incisiones y colgajos^{7,12,15-25}. El doble colgajo o "Double Flap Incision Technique" (DFIT)^{9,10}, ha demostrado ser especialmente útil para la regeneración en la zona mandibular posterior con resultados comparables a otros abordajes, y por sus características, como mostraremos, parece especialmente útil en la clínica dental.

El presente trabajo es un estudio sobre una serie de ocho casos clínicos donde la "Double Flap Incision Technique modificada" nos sirve para reconstruir zonas de defecto óseo en la región mandibular posterior que limitaban la colocación de fijaciones oseointegradas.

MATERIAL Y MÉTODO

Se realiza un estudio prospectivo de ocho casos clínicos procedentes de nuestra práctica privada, con déficit óseo en la zona posterior mandibular en pacientes demandantes de un tratamiento rehabilitador con prótesis fija implantosoportada.

En cuanto a los criterios de selección de la muestra, ningún paciente presentaba patología o tratamientos que pudieran comprometer el resultado de la regeneración ósea (osteoporosis en tratamiento con bifosfonatos, diabetes descompensada, pacientes sometidos a tratamiento oncológico, fumadores de más de 10 cigarrillos al día). El rango de edad de los pacientes que participaron en el estudio fue entre 20 y 60 años.

En todos los casos se emplearon técnicas de regeneración con hueso autólogo obtenido a través de la misma incisión, bien de la línea oblicua externa o bien de la zona retromolar.

En cuatro defectos con componente vertical y horizontal se utilizó un injerto óseo laminado (SBBT) y se hizo una reconstrucción 3D similar a la técnica de Khoury⁴ (Figuras 1 y 2).

En tres defectos de componente horizontal se utilizó el bloque autólogo obtenido, sin laminar, y se fijó con microtornillos para ganancia ósea exclusivamente horizontal (Figuras 3 y 4).

En un defecto con componente vertical y horizontal se usó un bloque de hueso autólogo en la zona central, sin laminar, y se rellenaron las zonas laterales al injerto con una mezcla de hueso autólogo particulado con biomaterial bovino al 50% (Figuras 5, 6 y 7).

En todos los casos se utilizó la denominada "Double Flap Incision Technique modificada" (DFITm). Esta técnica quirúrgica aporta, respecto a otras técnicas, una mayor movilización del tejido epitelial y conectivo, favoreciendo el cierre primario sin tensión. Además, la preservación del periostio favorece la vascularización del injerto óseo y del colgajo realizado¹¹.

Para la comprensión de este doble colgajo es importante el conocimiento de la histología de la mucosa oral. En la parte más superficial está la capa epitelial, que se encuentra unida a una capa más profunda denominada lámina propia (tejido conectivo) gracias a la membrana basal. La frontera entre la lámina propia y el periostio está marcada por la capa submucosa, que no siempre se encuentra bien definida. Por tanto, a la hora de practicar esta técnica quirúrgica, realizamos dos planos, en el que el plano más superficial está compuesto por el tejido epitelial, membrana basal, lámina propia y submucosa, mientras que el plano más profundo consta exclusivamente de periostio^{12,13}.

En el diseño de la DFIT se realiza primero una incisión a espesor parcial supraperiostica con una descarga mesial, y se talla un colgajo mucoso. Tras este paso se realiza otro colgajo periostico, realizando una segunda incisión profundizando ahora hasta el hueso mandibular (Figura 8).

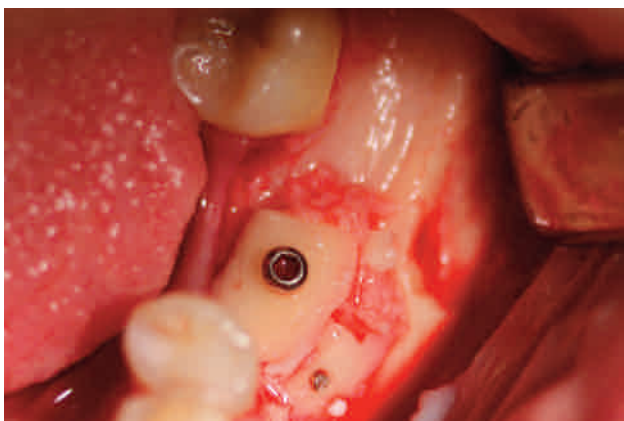


Figura 1. Reconstrucción ósea mediante técnica SBBT (Caso clínico 3).

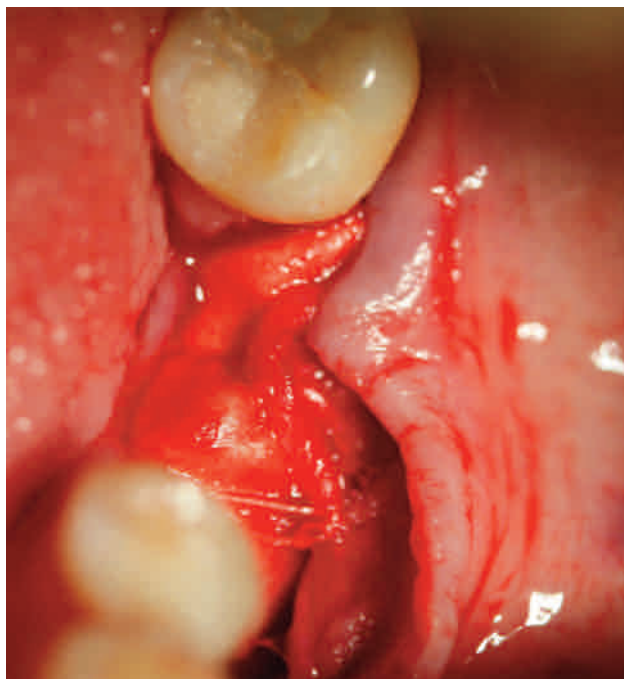


Figura 2. Cierre primario del plano perióstico del doble colgajo (Caso clínico 3).

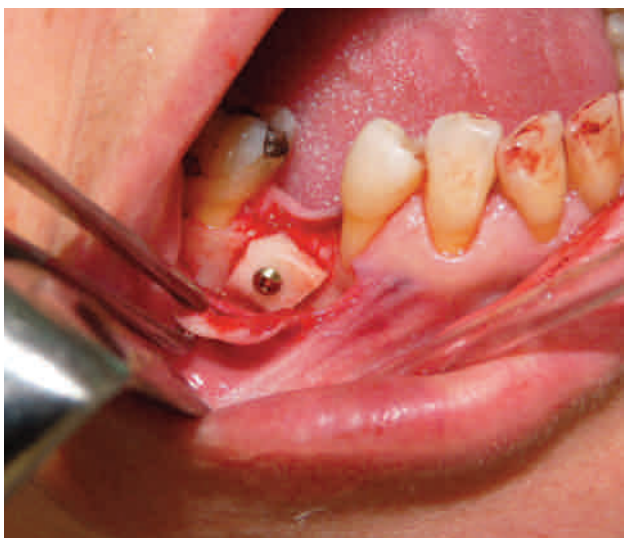

Figura 3. Injerto de hueso autólogo sin laminar fijado con microtornillo para ganancia ósea exclusivamente horizontal (Caso clínico 4).

Nosotros preferimos modificar la DFIT realizando primero una incisión mucoperióstica a espesor total, que se puede acompañar de una descarga mesial accesoria, elevamos el colgajo a espesor total e identificamos las estructuras que nos interesen, pudiendo acceder y observar de esta manera la rama mandibular y la línea oblicua externa, facilitándose con esta técnica la localización del foramen del nervio mentoniano.

Después realizaremos una incisión a 2 mm del borde del colgajo, siguiendo su contorno. Ésta deberá ser sólo perióstica, y liberaremos con un despegador como tipo Buser o Back Action el colgajo perióstico. Preferimos hacer esta modificación (DFITm) por ser un procedimiento más rápido y sencillo que el tallado del colgajo a espesor parcial, y sobre todo porque así minimizamos la posibilidad de fenestración o desgarro del colgajo mucoso que es, lógicamente, de espesor muy reducido (Figura 9).

Es recomendable hacer este doble colgajo al inicio de la cirugía, pues así conseguimos un correcto manejo hemostático y, de esta forma, la maniobra final de sutura y cierre de los dos planos se simplifica enormemente.

Como ya hemos mencionado, con este diseño de colgajo se obtiene un campo quirúrgico amplio con acceso a la línea oblicua externa y /o zona retromolar de la que se puede obtener fácilmente el injerto autólogo (Figuras 10, 11 y 12).

Tras este paso se realiza la técnica de regeneración ósea que seleccionemos, fijamos los injertos, y colocamos membranas reabsorbibles, existiendo argumentos favorables o no a la colocación de las mismas²⁶⁻³¹. Nosotros somos partidarios de su utilización para ayudar a mantener el volumen de tejido óseo regenerado, disminuir la reabsorción del mismo, ayudar a estabilizarlo en su posición inmovilizado y evitar la penetración de los tejidos blandos²⁶⁻³¹.

Finalmente procedemos a realizar con sutura reabsorbible de 4/0 el cierre del plano perióstico, manteniendo éste sobre la mayor superficie posible del injerto a cubrir. Suturamos con seda de 5/0 o monofilamento 5/0 el plano mucoso que desliza fácilmente sobre la zona a regenerar permitiendo un cierre cómodo y sin tensión del mismo. Mantenemos esta sutura al menos 15 días para asegurar el cierre primario completo de la herida y evitar la aparición de dehiscencias, que conllevarían a la exposición del material injertado. En todas las intervenciones el tiempo quirúrgico fue inferior a una hora (Figuras 2 y 12).

El cierre primario fue revisado a los 15 días, considerándose completo cuando se apreciaba ausencia de dehiscencias, signos de infección, inflamación o coloración anormales. Se exploró también la posible presencia de complicaciones neurológicas del nervio dentario inferior y mentoniano (anestesia, hipoestesia, parestesia, disestesia), así como la presencia de complicaciones infecciosas inmediatas.

A los 5 meses de la cirugía se realizó la reentrada para la colocación de los implantes, en la que se valoró el volumen y aspecto del tejido óseo regenerado (óptimo/aceptable/inadecuado), así como si permitía la colocación de los implantes en la zona regenerada con criterio protésicamente guiado calificado como correcto o no correcto, según la necesidad de reinjertar o realizar técnicas con implantes angulados (Figuras 13 y 14).

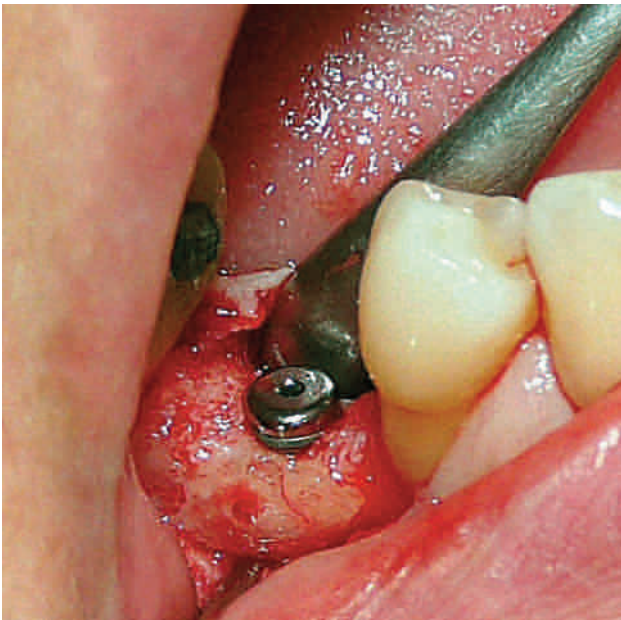

Figura 4. Reentrada y colocación del implante en la posición protodóncica más favorable (Caso clínico 4).

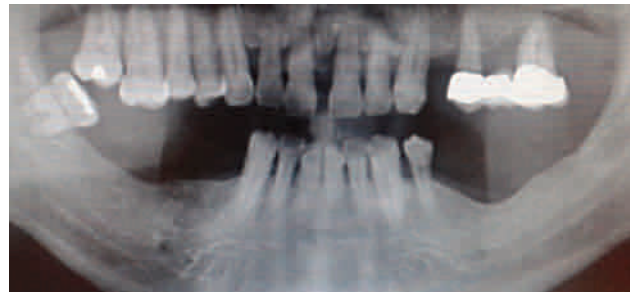

Figura 5. Situación inicial del defecto óseo vertical y horizontal en zona 34-36 (Caso clínico 2).

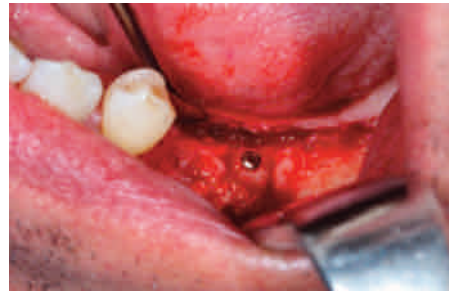

Figura 6. Situación en la reentrada de la zona regenerada con un bloque de hueso autólogo, obtenido de la línea oblicua externa, colocado en el centro del defecto y con un relleno lateral de hueso autólogo particulado mezclado con biomaterial bovino (Caso clínico 2).

RESULTADOS

En todos los casos conseguimos un cierre primario completo a los 15 días, no registrándose ninguna complicación neurológica o infecciosa (Tabla 1).

En siete casos el volumen del tejido óseo regenerado se consideró óptimo, y en un caso fue considerado aceptable, ya que aconteció una leve reabsorción del injerto producido por una pequeña exposición de la cabeza del tornillo de fijación de un bloque laminado (SBBT) en el cuarto mes postquirúrgico, que no impidió la colocación exacta de las fijaciones desde el punto de vista protodóncico (Figuras 15 A y B).

En todos los casos fue posible la colocación de los implantes en la zona regenerada con criterio protésicamente guiado, por lo que no fue necesario reinjertar o colocar los implantes de manera angulada en ningún caso intervenido (Figuras 16, 17 A y B, 18 A, B y C) (Tabla 2).

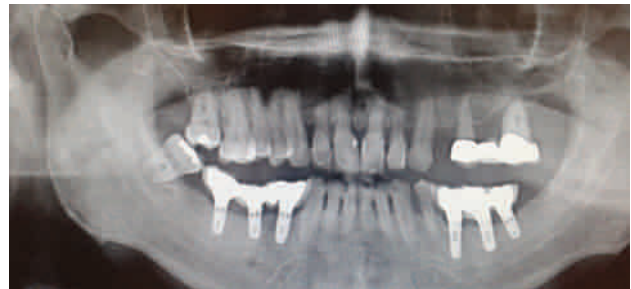

Figura 7. Ortopantomografía de seguimiento para el control de la regeneración e implantes a los dos años, sin reabsorción evidente (Caso clínico 2).

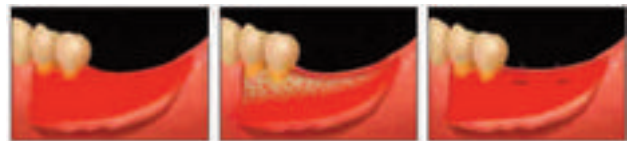

Figura 8. Diseño "Double Flap Incision Technique". Imagen redibujada del artículo de Ogata y cols.

Tabla 1. Fase de reconstrucción / regeneración ósea.

CASO	EDAD	TÉCNICA QUIRÚRGICA	TIPO DE DEFECTO	COMPLICACIONES NEUROLÓGICAS/INFECCIOSAS	CIERRE PRIMARIO (15 DÍAS)
1	45	Bloque no laminado	Horizontal	NO	SI
2	60	Bloque no laminado e injerto particulado (autólogo+bovino)	Horizontal y Vertical	NO	SI
3	42	SBBT	Horizontal y vertical	NO	SI
4	40	SBBT	Horizontal y vertical	NO	SI
5	50	Bloque no laminado	Horizontal	NO	SI
6	47	SBBT	Horizontal y vertical	NO	SI
7	60	SBBT	Horizontal y vertical	NO	SI
8	47	Bloque no laminado	Horizontal	NO	SI

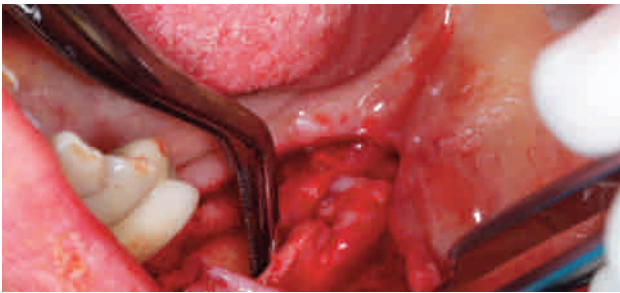


Figura 9. Imagen en la que se observa intraoperatoriamente el doble colgajo obtenido, observándose un plano mucoso y otro perióstico profundo.

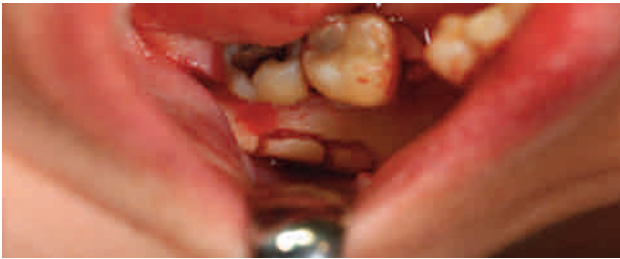

Figura 10. Con una única incisión obtenemos un campo operatorio que nos permite la obtención del material de injerto autólogo, así como su fijación para solucionar el defecto óseo presente (caso clínico 5).

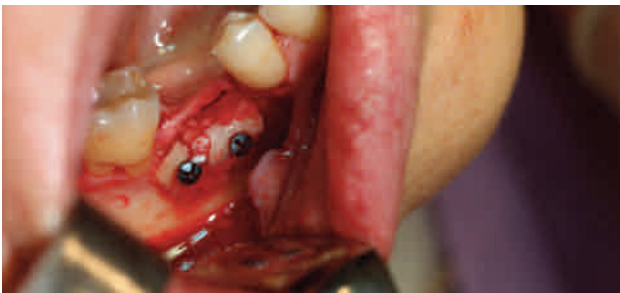

Figura 11. Fijación del material de injerto de hueso autólogo (Caso clínico 5).

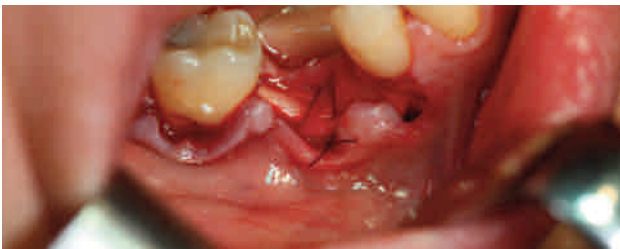

Figura 12. Sutura del plano perióstico del caso clínico mostrado en la figura 11 (Caso clínico 5).

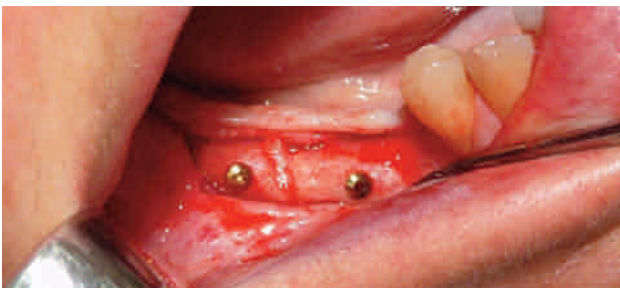

Figura 13. Reentrada en la que se aprecia el correcto estado de los injertos en bloque de hueso autólogo (Caso clínico 1).

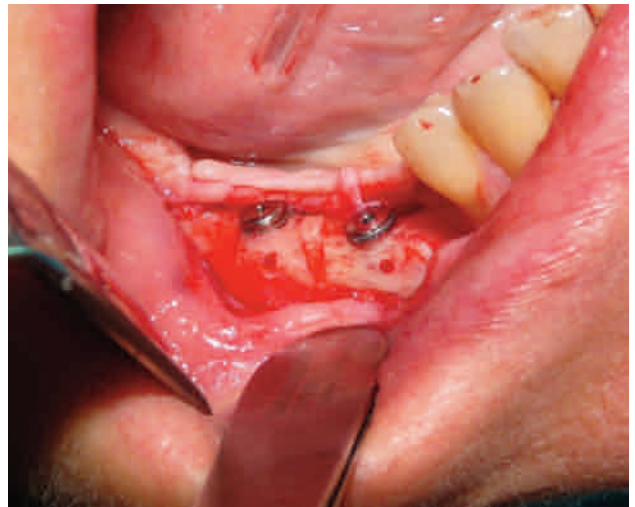

Figura 14. Colocación de los implantes en sus posiciones ideales, siguiendo criterios prostodóncicos, al tener un control directo sobre la disposición tridimensional de los injertos de hueso autólogo en la fase reconstructiva (Caso clínico 1).

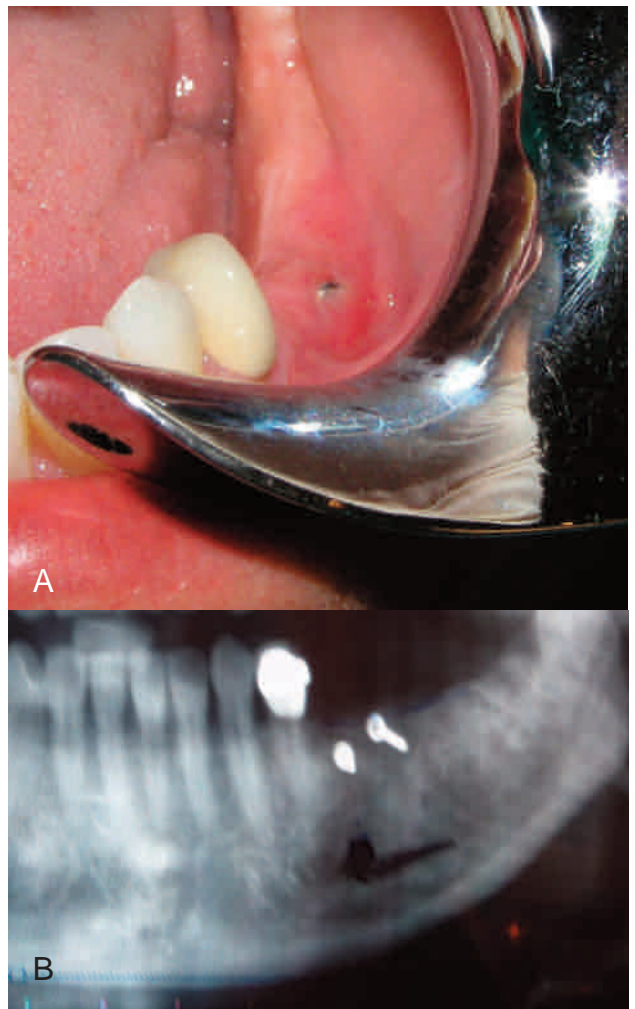


Figura 15. Caso clínico 7. A, imagen en la que se observa la mínima exposición de la cabeza del tornillo de fijación al cuarto mes postquirúrgico. B, imagen de control radiográfico al cuarto mes postquirúrgico.

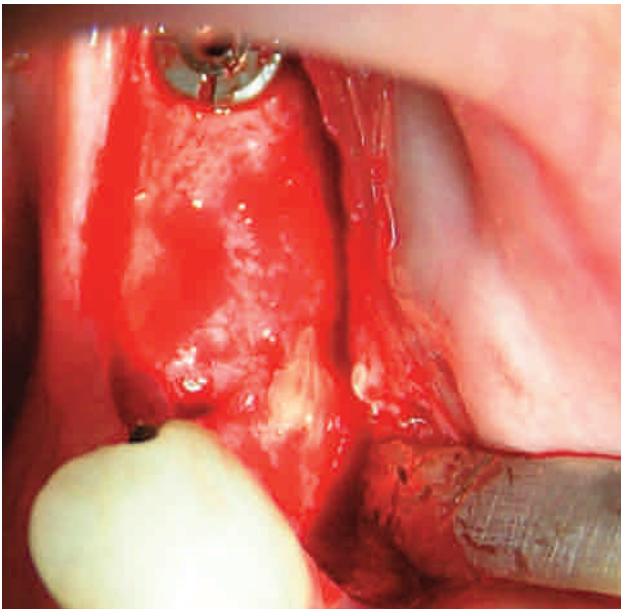


Figura 16. Reentrada que permite la colocación de los implantes en las posiciones predeterminadas con criterio protésico (Caso clínico 7).

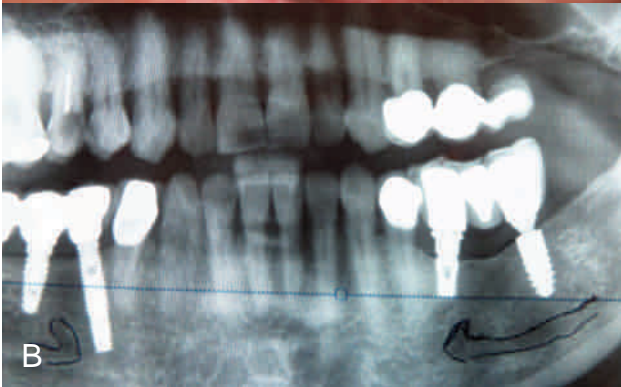
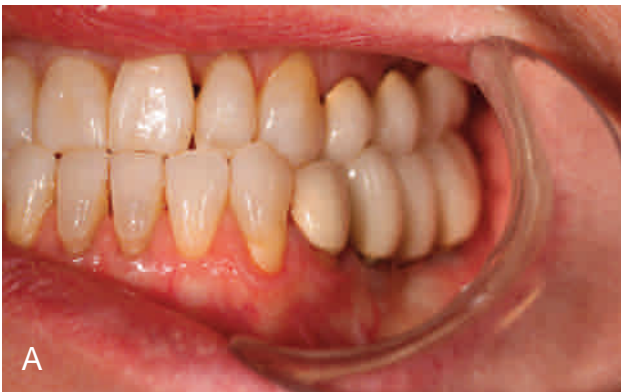

Figura 17. Caso clínico 7. A, control clínico a 4 años postquirúrgico (Implantes 3i Osseotite y Ankylos). B, imagen de control radiológica a 4 años postquirúrgico.

DISCUSIÓN

Las incisiones deben siempre buscar el máximo respeto anatómico de la vascularización del colgajo, siendo de especial importancia en la mandíbula por su peor irrigación, ya que es un hueso con mayor componente cortical, y debe cuidarse especialmente para evitar la exposición del material injertado. Esto presenta una

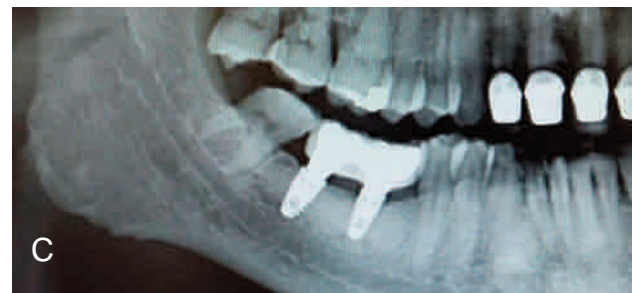
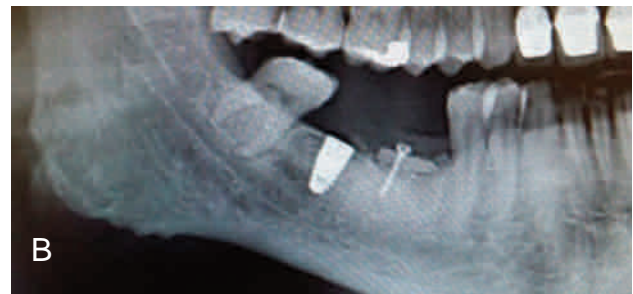
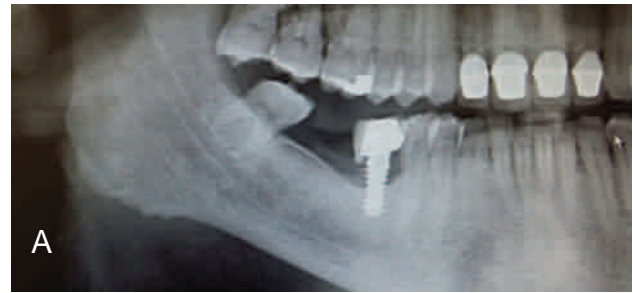Figura 18. Caso clínico 6. A, imagen radiográfica preoperatoria, en la que se decidió retirar el implante en zona 46, para posteriormente realizar una reconstrucción con injerto autólogo que permitiese subsanar el defecto óseo residual. B, imagen radiológica en la que se observa el injerto de hueso autólogo. C, imagen radiológica de control postquirúrgico a un año de seguimiento.

mayor importancia en pacientes fumadores y diabéticos por su conocida debilidad vascular y menor capacidad cicatricial³³.

Partiendo de esta premisa es posible diseñar todo tipo de colgajos en maxilar y mandíbula con el objetivo de permitir el acceso a la zona a regenerar y un cierre primario de óptima calidad. Distintos autores han realizado todo tipo de propuestas en la búsqueda de este objetivo: Langer 1990¹⁵ propone una técnica de abordaje palatino; Buser 1993¹⁶ y 1995¹⁷, Tinti y Parma-Benfenati 1995¹⁸, Fugazzotto 1999¹⁹ propone una incisión horizontal de 3-4 mm en el vestibulo bucal, apical a la descarga vertical y alejada de la misma; Khoury 1999³⁴ propone el abordaje en túnel consistente en la realización de dos incisiones, una mesial y otra distal, a través de las cuales se introducen dos bloques laminados para la reconstrucción de defectos óseos, estando especialmente indicada en sector posterior mandibular; Cranin 2002²⁰ evita realizar incisiones en el periostio, para lo cual realiza una incisión a espesor parcial por debajo de la línea mucogingival que facilita el avance coronal del colgajo; Sclar 2003²¹ propone una incisión horizontal biselada (45°-60°) en la base de las descargas verticales hacia el centro del colgajo; Herford 2011²² diseña un colgajo de tejido conectivo vascularizado mediante la realización de incisiones que van a separar el tejido blando, aumentando la cantidad del mismo, favoreciendo el cierre primario del campo operatorio; Ronda y

TABLA 2. Fase IMPLANTOLÓGICA

Caso	Valoración Reentrada	Nº Implantes (Integrados)	Valoración Prostodóncica
1	ÓPTIMO	46-47	CORRECTO
2	ÓPTIMO	34-35-36	CORRECTO
3	ÓPTIMO	36	CORRECTO
4	ÓPTIMO	46	CORRECTO
5	ÓPTIMO	45-46	CORRECTO
6	ÓPTIMO	46-47	CORRECTO
7	ACEPTABLE (LEVE REABSORCIÓN ÓSEA)	36-37	CORRECTO
8	ÓPTIMO	45	CORRECTO

Stacchi 2011²³ diseñan un colgajo de avance lingual; Steigmann 2012²⁴ diseña la técnica "periosteal pocket flap"; Park 2012²⁵ emplea la técnica PRI con una o dos descargas verticales con objeto de conseguir un mayor avance coronal; Restoy 2015⁷ para la realización de reconstrucciones extensas en maxilar superior con hueso de calota propone el empleo de un acceso y cierre con dos planos mediante la técnica invertida (Inverted Double Flap), similar a la propuesta por Kan 2016³⁵.

La DFITm ha demostrado mejores resultados que el colgajo de desplazamiento o reposición coronal. La principal ventaja de esta técnica quirúrgica es la conservación de la vascularización del periostio, evitándose así incisiones profundas en la submucosa. Por ello, se consigue un mayor avance coronal con menor morbilidad postoperatoria, disminuyendo la incidencia de dehiscencias, necrosis y exposición del material de regeneración/reconstrucción ósea⁸⁻¹⁰.

En lo que respecta a la menor morbilidad postoperatoria para el paciente, merece especial atención la menor inflamación y edema postoperatorio mostrado por los pacientes, al mejorar la preservación de la vascularización del periostio⁸⁻¹⁰.

Respecto a la técnica de tunelización³⁴, nuestra técnica parece aportar resultados prometedores que habría que confirmar con un estudio extenso comparativo ciego, especialmente nos parece útil y de elección en los casos de regeneración con reducido componente vertical o exclusivamente horizontal.

Dentro de las ventajas⁸⁻¹⁰ que presenta, mencionar la mayor seguridad intraoperatoria al tener visión directa y control del foramen del nervio mentoniano; mayor control de la posición del injerto y de la anatomía a regenerar, lo que es muy importante para la colocación posterior de los implantes con criterio prostodóncico al no ser una técnica ciega. Además, es una técnica quirúrgica menos invasiva al tener la zona donante en el mismo campo operatorio, ya que accedemos a ella con la misma incisión. También es un procedimiento que aunque requiera un manejo del tejido blando de forma delicada y experta, es en general más rápida, pues todos los casos se operaron en tiempo inferior a una hora, lo que la hace muy útil en los pacientes que son intervenidos exclusivamente con anestesia local.

Por último, destacar que en aquellos casos clínicos en los que el tejido blando es de reducido espesor estamos actualmente introduciendo modificaciones como el empleo de membranas dérmicas o finas láminas de tejido conectivo palatino que situamos a nivel suprapariostico.

CONCLUSIÓN

La técnica de doble colgajo "Double Flap Incision Technique modificada" nos permite llevar a cabo un adecuado cierre primario sin tensión en casos que requieran una reconstrucción o regeneración ósea, evitando la aparición de dehiscencias que conllevarían al fracaso del tratamiento. Además, esta técnica quirúrgica se puede realizar con mayor rapidez y seguridad que otras técnicas, ya que permite una buena visualización del campo operatorio, una precisa localización del foramen mentoniano y una adecuada colocación tridimensional de los injertos para la correcta disposición de los implantes siguiendo criterios prostodóncicos.



BIBLIOGRAFÍA

1. Espósito M, Grusovin MG, Felice P, Karatzopoulos G, Worthington HV, Coulthard P. Interventions for replacing missing teeth: horizontal and vertical bone augmentation techniques for dental implant treatment. *Cochrane Database of Systematic Reviews*. 2009, Issue 4. Art. No.: CD003607. DOI: 10.1002/14651858.CD003607.pub4.
2. Rochietta I, Fontana F, Simion M. Clinical outcomes of vertical bone augmentation to enable dental implant placement: A systematic review. *J Clin Periodontol* 2008; 35: 203-215.
3. Aghaloo TL, Moy PK. Wich hard tissue augmentation techniques are the most successful in furnishing bony support for implant placement?. *Int J Oral Maxillofac Implants* 2007; 22(suppl): 49-70.
4. Khoury F, Hanser T. Mandibular bone block harvesting from the retromolar region: A 10-year prospective clinical study. *Int J Oral Maxillofac Implants* 2015; 30: 688-697.
5. Jensen O. *The osteoperiosteal flap. A simplified approach to alveolar bone reconstruction*. Chicago: Quintessence Publishing Co Inc; 2010.
6. Restoy Lozano A, Domínguez-Mompell J.L, Infante Cossio P, Lara Chao J, Espin Galvez F, López Pizarro V.M. Reconstruction of mandibular vertical defects for dental implants with autogenous bone block grafts using a tunnel approach: clinical study of 50 cases. *Int J Oral Maxillofac Surg* 2015; 44: 1416-1422.
7. Restoy Lozano A, Domínguez-Mompell J.L, Infante Cossio P, Lara Chao J, López Pizarro V.M. Calvarial Bone Grafting for Three-Dimensional Reconstruction of Severe Maxillary Defects: A Case Series. *Int J Oral Maxillofac Implants* 2015; 30: 880-890.
8. Romanos GE. Periosteal Releasing incision for successful coverage of augmented sites. A technical note. *J Oral Implantol* 2010; 36(1): 25-30.
9. Ogata Y, Griffin TJ, Ko AC, Hur Y. Comparison of double-flap incisión to periosteal releasing incisión for flap advancement: A prospective clinical trial. *Int J Oral Maxillofac Implants* 2013; 28: 597-604.
10. Hur Y, Tsukiyama T, Yoon T, Griffin TJ. Double flap incision design for guided bone regeneration: A novel Technique and clinical considerations. *J Periodontol* 2010; 81: 945-952.
11. Greenstein G, Greenstein B, Cavallaro J, Elian N, Tarnow D. Flap advancement: Practical techniques to attain tension-free primary closure. *J Periodontol* 2009; 80: 4-15.
12. Kleinheinz J, Büchter A, Kruse-löslér B, Weingart D, Joos U. Incision design in implant dentistry based on vascularization of the mucosa. *Clin Oral Implants Res* 2005; 16: 518-523.
13. Garzón Bello IJ, Campos Muñoz A, Alamos Mingorance M, Sánchez Quevedo MC. Estudio de los marcadores de diferenciación epitelial en mucosa oral construida por ingeniería tisular. Tesis Doctoral. Universidad de Granada, 2009.
14. Marzal Gamarra C, Bagán Sebastián JV, Vera Sempere FJ. Estudio de la mucosa oral en pacientes que emplean colutorios. Tesis Doctoral. Universidad de Valencia. 2012.
15. Langer B, Langer L. Overlapped flap: A surgical modification for implant fixture installation. *Int J Periodontics Restorative Dent* 1990; 10: 208-215.
16. Buser D, Dula K, Belser UC, Hirt HP, Berthold H. Localized ridge augmentation using guided bone regeneration. I. Surgical procedure in the maxilla. *Int J Periodontics Restorative Dent* 1993; 13: 29-45.
17. Buser D, Dula K, Belser UC, Hirt HP, Berthold H. Localized ridge augmentation using guided bone regeneration. II. Surgical procedure in the mandible. *Int J Periodontics Restorative Dent* 1995; 15: 10-19.
18. Tinti C, Parma-Benfenati S. Coronally positioned palatal sliding flap. *Int J Periodontics Restorative Dent* 1995; 15: 298-310.
19. Fugazzotto PA. Maintenance of soft tissue closure following guided bone regeneration: Technical considerations and report of 723 cases. *J Periodontol* 1999; 70: 1085-1097.
20. Cranin AN. Implant surgery: The management of soft tissues. *J Oral Implantol* 2002; 28: 230-237.
21. Sclar AG. Surgical techniques for management of peri-implant soft tissues. In: *Soft Tissue Esthetic Considerations in Implant Therapy*. Chicago: Quintessence Books; 2003: 47-51.
22. Herford AS, Cooper TC, Maiorana C, Cicciu M. Vascularized connective tissue flap for bone graft coverage. *J Oral Implantol* 2011; 37: 279-285.
23. Ronda M, Stacchi C. Management of a coronally advanced lingual flap in regenerative osseous surgery: A case series introducing a novel technique. *Int J Periodontics Restorative Dent* 2011; 31: 505-513.
24. Steigmann M, Salama M, Wang HL. Periosteal pocket flap for horizontal bone regeneration: A case series. *Int J Periodontics Restorative Dent* 2012; 32: 311-320.
25. Park JC, Kim CS, Choi SH, et al. Flap extension attained by vertical and periosteal-releasing incisions: A prospective cohort study. *Clin Oral Implants Res* 2012; 23: 993-998.
26. De Stavola L, Tunkel J. A new approach to maintenance of regenerated autogenous bone volume: Delayed relining with xenograft and resorbable membrane. *Int J Oral Maxillofac Implants* 2013; 28: 1062-1067.
27. Jensen SS, Terheyden H. Bone augmentation procedures in localized defects in the alveolar ridge: Clinical results with different bone grafts and bone-substitute materials. *Int J Oral Maxillofac Implants* 2009; 24(suppl): 218-236.
28. Donos N, Kostopoulos L, Karring T. Alveolar ridge augmentation using a resorbable copolymer membrane and autogenous bone grafts. An experimental study in the rat. *Clin Oral Implants Res* 2002; 13: 203-213.
29. Chiapasco M, Abati S, Romeo E, Vogel G. Clinical outcome of autogenous bone blocks or guided bone regeneration with e PTFE membranes for the reconstruction of narrow edentulous ridges. *Clin Oral Implants Res* 1999; 10: 278-288.
30. Antoun H, Sitbon JM, Martínez H, Missika P. A prospective randomized study comparing two techniques of bone augmentation: Onlay graft alone or associated with a membrane. *Clin Oral Implants Res* 2001; 12: 632-639.
31. Proussaefs P, Lozada J. The use of resorbable collagen membrane in conjunction with autogenous bone graft and inorganic bovine mineral for buccal/labial alveolar ridge augmentation: A pilot study. *J Prosthet Dent* 2003; 90: 530-538.
32. Burchardt H. The biology of bone graft repair. *Clin Orthop Relat Res* 1983; 174: 28-42.
33. Khoury F, Hanser T, Khoury C, Neugebauer J, Terpelle T, Tunkel J, Zöller J. Bone augmentation in oral implantology. Chicago: Quintessence; 2010.
34. Khoury F. Augmentation osseuse et chirurgie implantaire. *Implant* 1999; 5: 221-37.
35. Kan B. A Flap Design for Alveolar Bone Augmentation: Inverted Double Flap. *Implant Dent* 2016; 25(4): 556-9.



PUESTA
AL DÍA

IMPLANTES CIGOMÁTICOS: UNA PUESTA AL DÍA

Serrano Sánchez, V.; García Sánchez, A.; Cano Durán, J. A.; Ripollés de Ramón, J.; Ordoñez Fernández, E.; Vaello Checa, I.
Implantes cigomáticos: una puesta al día. Cient. Dent. 2016; 13; 3: 225-233.



Serrano Sánchez, Víctor
Estudiante de 5º curso grado en Odontología. Colaborador del Departamento de Medicina de la Facultad de Medicina. Facultad de Odontología, Universidad Complutense de Madrid (UCM).

García Sánchez, Álvaro
Graduado en Odontología, Facultad de Odontología, UCM.

Cano Durán, Jorge A.
Graduado en Odontología, Facultad de Odontología, UCM.

Ripollés de Ramón, Jorge
Doctor en Odontología. Titular SNS. Colaborador del Departamento de Estomatología III. Facultad de Odontología, UCM. Profesor colaborador Máster de Cirugía Bucal e Implantes, Universidad de A Coruña (UC).

Ordoñez Fernández, Esther
Graduada en Odontología, Facultad de Odontología, UCM.

Vaello Checa, Iris
Estudiante de 5º curso grado en Odontología. Colaborador del Departamento de Medicina de la Facultad de Medicina. Facultad de Odontología, Universidad Complutense de Madrid (UCM).

Indexada en / Indexed in:

- IME
- IBECs
- LATINDEX
- GOOGLE ACADÉMICO

Correspondencia:

Víctor Serrano Sánchez
c/ Profesor Waksman 13 2º Izda.
28036 Madrid.
mail: vicser02@ucm.es
Tel. 662453165.

Fecha de recepción: 11 de noviembre de 2016.
Fecha de aceptación para su publicación:
16 de diciembre de 2016.

RESUMEN

Un maxilar con reabsorción ósea moderada o severa representa un reto para la implantología contemporánea. El tratamiento convencional con implantes no puede ser realizado en situaciones de pérdida ósea avanzada, ni en situaciones que impliquen proximidad del seno maxilar al lugar de la intervención, dado que no hay suficiente hueso para anclar los implantes sin la realización de técnicas de regeneración ósea.

El objetivo de este trabajo es estudiar la viabilidad de los implantes cigomáticos como alternativa a las técnicas de regeneración ósea, así como la técnica quirúrgica y sus variantes, complicaciones y la supervivencia.

La evaluación clínica indica un alto índice de supervivencia. Los resultados sugieren que la rehabilitación sobre implantes cigomáticos en grandes atrofas maxilares es segura y predecible, siendo una excelente alternativa a los injertos óseos. Por este motivo los implantes cigomáticos constituyen un posible nuevo "Gold Standard" para el manejo de la reabsorción ósea avanzada.

PALABRAS CLAVE

Implante cigomático; Atrofia maxilar; Reabsorción maxilar; Obturador palatino; Morfometría; Seno maxilar; Maxilectomía; Implante dental; Resección maxilar.

ZYGOMATIC IMPLANTS: AN UP-TO-DATE PATIENT

ABSTRACT

The severely atrophic maxilla represents a challenge for the contemporaneous implantology. Conventional treatment using dental implants can not be performed in situations where there is an advanced bone loss, neither in situations, involving extensive maxillary sinuses which lead to inadequate amount of bone tissue for the anchorage of implants without the performance of bone grafting techniques.

The aim of this paper is to study the viability of the use of zygomatic implants as an alternative to bone augmentation procedures. A revision of surgical techniques, variations, complications and survival is included.

Clinical assessment indicates a high survival rate. The reviewed results suggest that oral rehabilitation using zygomatic implants, in severely atrophic maxillas is a safe and predictable procedure. Being an excellent alternative to bone augmentation techniques, the use of zygomatic implants represents a possible new Gold Standard in the treatment of advanced bone resorption.

KEY WORDS

Zygomatic implant; Atrophic maxilla; Maxillary bone resorption; Palatal obturator; Morphometrics; Maxillary sinus; Maxillectomy; Dental implant; Maxilla resection.

INTRODUCCIÓN

Desde que surgió la implantología dental en los años 50, los implantes han ido cobrando más y más importancia, de forma que hoy en día el tratamiento restaurador con implantes constituye una excelente opción terapéutica, gracias a los últimos avances en materiales y técnicas.

Un maxilar con reabsorción ósea moderada o severa representa un reto para la implantología contemporánea. El tratamiento convencional con implantes representa un gran desafío en situaciones de pérdida ósea avanzada y en situaciones que impliquen proximidad del seno maxilar al lugar de la intervención, dado que no hay suficiente hueso para anclar los implantes sin la realización de técnicas de regeneración ósea.

Respecto a dichas técnicas el "Gold Standard" de los materiales de injerto es el hueso autólogo cortical y esponjoso (intraoral, de calota craneal o de la cresta ilíaca), por lo que es el más usado en la mayoría de los casos como material de injerto¹⁻³. Sin embargo, la limitada disponibilidad de zonas donantes intraorales, la morbilidad causada en dichas áreas, mayor tiempo operatorio y los costes añadidos, sumados a la rápida e impredecible reabsorción que pueden sufrir, son desventajas que deben ser tenidas en cuenta a la hora de planificar nuestro tratamiento.

Los implantes cigomáticos fueron desarrollados para situaciones de reabsorción maxilar severa que contraindicaban el uso de implantes convencionales. De esta forma, se elimina o minimiza la necesidad de realizar técnicas de aumento como las descritas anteriormente².

El tratamiento con implantes cigomáticos es predecible, con alto porcentaje de éxito y con un índice relativamente bajo de complicaciones, siempre y cuando sea realizado por cirujanos experimentados.

El propósito de este artículo es revisar la literatura de los últimos años sobre el abordaje con implantes cigomáticos, para una puesta al día de las tendencias más actuales, así como sus complicaciones y contraindicaciones.

HISTORIA DE LOS IMPLANTES CIGOMÁTICOS Y DISEÑO DEL IMPLANTE

En 1988 Branemark⁴ fue el primero en usar el hueso malar para la colocación de implantes largos en casos de resección maxilar de causa oncológica, defectos congénitos o trauma, como retención para obturadores maxilares. Posteriormente, fue Aparicio³ el primero en describir la técnica de rehabilitación de maxilares atróficos mediante implantes cigomáticos (Figura 1).

El implante original diseñado por Branemark tenía las características de un implante convencional, pero con una longitud y diámetro superior al mismo. Era un implante autorroscante de titanio con superficie mecanizada, con un rango de longitud que oscilaba entre 30 y 52,5 milímetros de largo y 4,5 mm de ancho⁵ y se insertaba desde la zona palatina del reborde alveolar del maxilar, en la región del segundo premolar a través del seno hasta el hueso malar⁶. La cabeza del implante comprendía una rosca interna para la conexión de pilares estándar. Posteriormente, la cabeza del implante fue angulada a 45°⁶.



Figura 1. Aspecto Macroscópico de un implante cigomático.

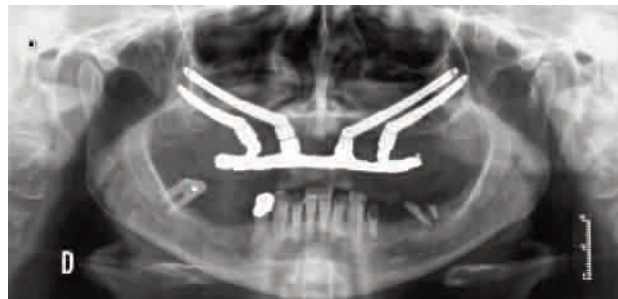

Figura 2. Radiografía panorámica tras la colocación de 4 implantes cigomáticos.

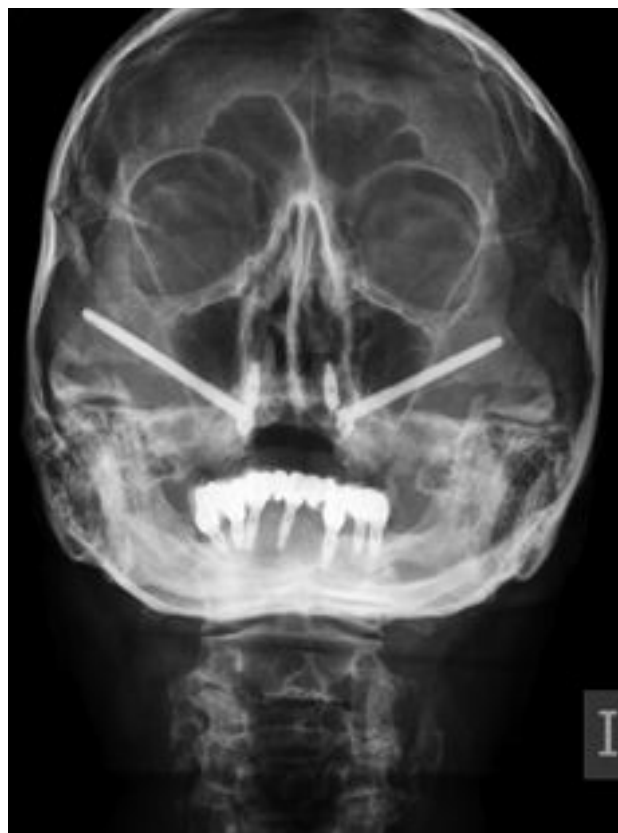

Figura 3. Proyección de Waters en la que se ven 2 implantes cigomáticos y 2 axiales.

Estudio preoperatorio

La cirugía de colocación de implantes cigomáticos es un procedimiento complejo que requiere de un estudio y planificación del caso muy minucioso, así como de una comunicación óptima entre todos los profesionales que formaran parte del proceso.

El paciente debe presentar un estado de salud general adecuado para que no se produzcan complicaciones. Esto se evaluará previo a la cirugía mediante la historia clínica, examen

y pruebas complementarias preoperatorias⁷.

Implicación de las distintas patologías sistémicas:

- Hipertensión arterial (HTA): En cuanto al procedimiento anestésico con vasoconstrictor en los pacientes hipertensos se recomiendan no usar más de 2 carpules con epinefrina al 1:100.000^{8,9}.
- Cardiopatía isquémica: se considera adecuado realizar los tratamientos quirúrgicos una vez han transcurrido de 4 a 6 semanas⁸.
- Antiagregantes: No está indicado suspender el tratamiento. En cuanto a los anticoagulantes, previo al tratamiento, es necesario realizar al paciente un control con IRN. La tendencia actual es no revertir la terapia anti-coagulante¹⁰.
- Endocarditis bacteriana: En pacientes con riesgo de endocarditis bacteriana, está indicado dar profilaxis anti-biótica⁷.
- Bisfosfonatos vía intravenosa, hay que esperar 6 meses por riesgo de osteonecrosis¹¹. También puede producirse osteoradionecrosis como consecuencia de la radiación en pacientes que están siendo tratados con radioterapia en regiones comprendidas en la cabeza y el cuello¹².

Otra patología a tener en cuenta es la diabetes no controlada, ya que la hiperglucemia, reduce la osteointegración de los implantes y predispone a infecciones¹³. En los pacientes con hepatopatías existe un déficit de la hemostasia, aumentando el riesgo de sangrado¹⁴.

Así mismo, todo tratamiento oral necesario debe realizarse antes de la intervención.

En el tratamiento con implantes cigomáticos el protocolo a seguir es^{7, 15-18}:

- Estudio radiográfico mediante radiografía panorámica, modelos de estudio y diseño de férula radiológica personalizada (Figuras 2 y 3).
- Estudio mediante una tomografía de haz cónico computarizada, en inglés Cone Beam Computerized Tomography (CBCT). El CBCT resulta crucial para evaluar el lugar de colocación de los implantes cigomáticos, el estado del seno maxilar y el volumen óseo. A partir de esta tomografía se puede hacer una reconstrucción tridimensional o un modelo estereolitográfico que puede servir para simular de forma virtual la cirugía que se va a realizar sobre el paciente.

Por último, existe una herramienta más para el estudio preoperatorio: el "Virtual Planning". Con ella, partiendo de los datos extraídos del CBCT previamente realizado, el cirujano podrá simular virtualmente la cirugía escogiendo tanto la posición como la longitud del implante que colocará¹⁹.

TÉCNICA QUIRÚRGICA

Anestesia

De acuerdo al protocolo original el procedimiento se realizaba bajo anestesia general, con intubación nasal. La tendencia actual es la de administrar anestesia local combinada con

sedación oral o intravenosa. Este procedimiento se recomienda si el cirujano tiene experiencia en este campo y si se espera realizar la cirugía en menos de una hora y media²⁰. Según Aparicio¹, este procedimiento resulta bien tolerado por el paciente, y la cirugía resulta más fácil al estar el paciente consciente²⁰.

La técnica original de colocación de implantes cigomáticos fue descrita por Branemark, y posteriormente, ha ido evolucionando e incorporando variaciones. Las 4 técnicas más destacadas son la de Branemark, la de Stella y Warner ("Sinus slot technique"), la técnica exteriorizada y la técnica ZAGA (Zygoma Anatomy-Guided Approach) de Aparicio.

Técnica clásica

La técnica clásica^{3, 21} consiste principalmente en la colocación de los implantes pasando a través del seno maxilar hasta alcanzar el arco cigomático. Para ello se comienza realizando una ventana en el hueso, de alrededor de 10 mm de anchura, en la pared lateral del seno y se diseña la membrana de Schneider despegándola de las paredes del seno, y se comienza con la secuencia de fresado. Cabe destacar que el propio Branemark admitía como parte del procedimiento la interrupción de la membrana sinusal. Después, se coloca el implante, originalmente de titanio mecanizado, con la ayuda de un motor o mediante un dinamómetro. Se coloca el tapón de cierre y se sutura el colgajo. La colocación del pilar, originariamente Branemark System de tipo estándar se lleva a cabo después de un período de cicatrización no inferior a 6 meses (Figura 4).

Actualmente existen estudios que describen las ventajas de diferentes variaciones respecto a la técnica descrita anteriormente²².

Sinus Slot Technique (Stella y Warner)

La técnica de Stella y Warner²³ surgió como una alternativa a la técnica clásica. Esta técnica permite la visualización directa de la base del hueso malar gracias a la apertura de una ventana en la pared lateral del seno maxilar más relacionada con el futuro trayecto del implante, lo que facilita el control de la posición del implante y elimina la necesidad de efectuar la ventana de acceso alto al seno maxilar como ocurría en la técnica de Branemark²¹.

Esta técnica permite la colocación del implante en una posición más axial, haciendo que la cabeza del implante emerja hacia vestibular, a nivel del primer molar, mejorando notablemente el resultado de la rehabilitación protésica²², frente a la técnica anterior cuya emergencia se encontraba en una posición más palatinizada²¹. Boyes-Varley presentaron ligeras modificaciones a la técnica de Stella incluyendo un instrumento posicionador del implante²⁴ (Figuras 5 y 6).

Técnica exteriorizada o extrasinusal

Esta técnica surgió más adelante como evolución de la técnica clásica, ya que en pacientes con concavidades muy pronunciadas en la pared lateral del seno esta técnica obligaba a colocar la emergencia del implante excesivamente hacia palatino²³⁻²⁷. La primera referencia en la literatura inglesa de esta técnica pertenece al grupo de Aparicio en Europerio Madrid 2005, tras su inicial publicación en 2006, el primer estudio de 3 años es publicado en 2008 por el mismo autor^{20, 28-32}.

Con esta técnica se consigue reducir la posición palatinizada del implante, mejorando tanto estética como biomecánica la prótesis^{20, 28-32}. En la cirugía se consigue una visión directa del implante, mejorando por tanto la visión del campo quirúrgico y una posición más favorable de la cabeza del implante con respecto a su futura rehabilitación, siendo a veces posible colocarla en la línea de la arcada maxilar³³ (Figura 7).

Los implantes son colocados externamente al hueso del maxilar superior, y se anclan únicamente en el malar. Con este abordaje, la mayor parte del implante se encuentra fuera del hueso y cubierto por tejido blando. Esta técnica exteriorizada presenta menos pasos quirúrgicos con respecto a las técnicas anteriores, es menos invasiva, reduce el tiempo quirúrgico y permite disminuir el cantiléver de la prótesis, ya que la emergencia del implante está a nivel del primer molar. Esta técnica permite también aumentar la longitud de la perforación del hueso malar, ampliando la superficie de contacto entre hueso-implante, promoviendo así una mayor estabilidad primaria³⁴⁻³⁵.

Técnica Zaga: The Zygoma Anatomy-Guided Approach

Tras promover la técnica extrasinusal o exteriorizada Aparicio hace un análisis de las diferentes variaciones anatómicas que se encuentran en el maxilar atrófico mediante el estudio de fotografías intra-operatorias y CBCT de 200 maxilares. Las conclusiones del estudio son dos: la primera que podemos clasificar el maxilar atrófico en cinco tipos diferentes; la segunda es que el 64% de los maxilares son asimétricos³⁰. En consecuencia, con estos hallazgos Aparicio³¹ hace una descripción de una técnica que no es ni intrasinusal como la original ni tampoco siempre exteriorizada, sino que se promueve una cirugía individualizada, adaptada a la anatomía del paciente.

La técnica ZAGA consigue un mejor diseño de la prótesis que será menos voluminosa y más higienizable ya que amanece en la cresta residual. Además, la técnica ZAGA disminuye drásticamente la posibilidad de complicaciones sinusales tardías disminuyendo o evitando la comunicación oro-sinusal²⁸⁻³². Las dos técnicas, original y ZAGA son comparadas en un estudio a largo plazo que incluye CBCT pre y post operatorio de todos los casos en el que se comprueba numéricamente que utilizando la técnica ZAGA se reduce la distancia del centro de la cabeza del implante al centro de la prótesis, así como la frecuencia de complicaciones sinusales, medidas estas últimas mediante un estricto criterio de éxito³² (Figuras 8 y 9).

La decisión respecto a la elección de una técnica sobre otra debe tener en cuenta la concavidad formada por el reborde alveolar, el seno maxilar y la región de hueso cigomático que recibe el implante. Cuando el maxilar superior está muy reabsorbido, esta concavidad es pequeña, por lo que podría ser empleada la técnica clásica. Cuando la reabsorción genera una gran concavidad, debe utilizarse la técnica exteriorizada de lo contrario puede utilizarse la intrasinusal, existiendo entre ambos varios estadios intermedios³¹.

Cirugía guiada

Se ha propuesto en este campo la utilización de férulas quirúrgicas para la realización de una cirugía guiada sin colgajo con implantes cigomáticos. Sin embargo, es recomendable tener una buena visión directa del hueso malar, para evitar la colocación de los implantes cerca de la órbita o incluso de su

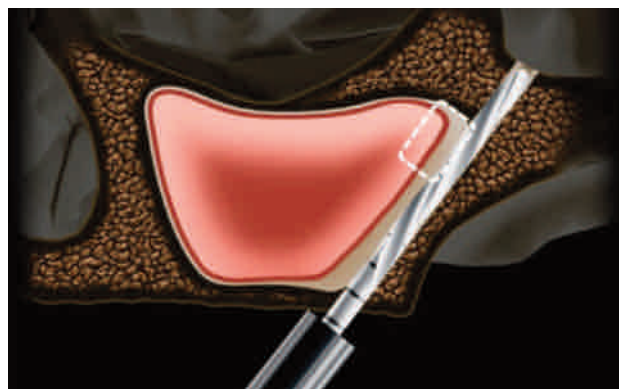

Figura 4. Esquema inserción (técnica clásica).

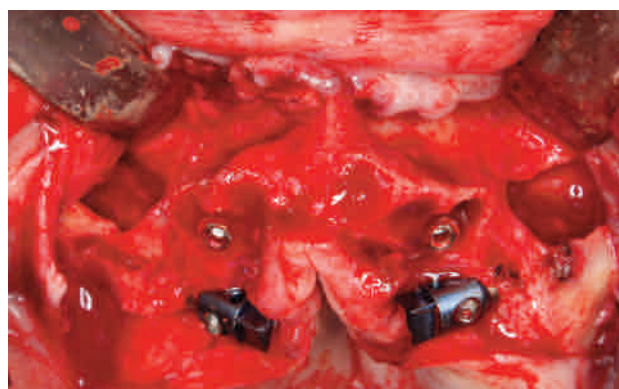


Figura 5. Vista oclusal tras la colocación de implantes cigomáticos.

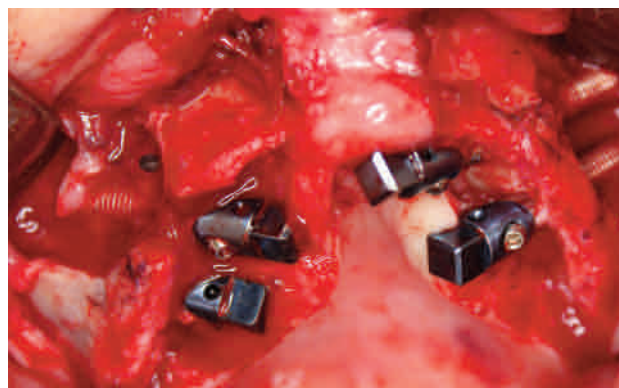


Figura 6. Vista oclusal tras la colocación de implantes cigomáticos.

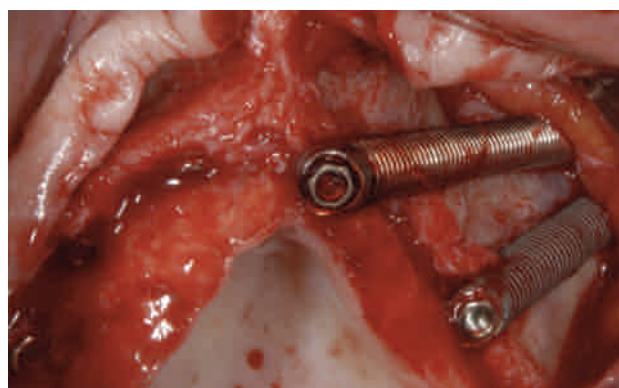


Figura 7. Procedimiento quirúrgico de la técnica extrasinusal.

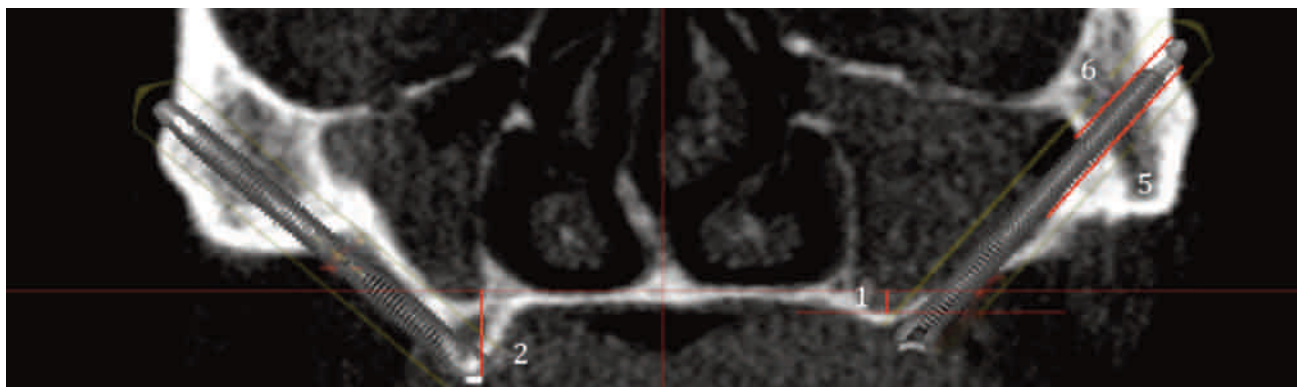


Figura 8. Protocolo ZAGA.

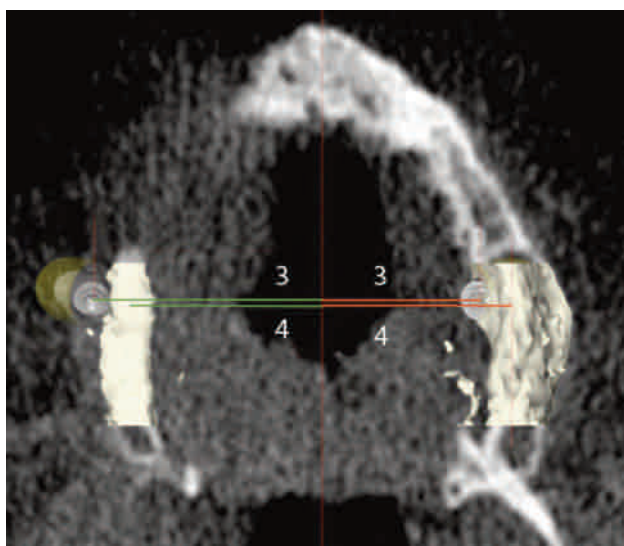


Figura 9. Protocolo ZAGA.

perforación, combinando la utilización de férulas quirúrgicas con la "sinus slot technique"²².

Schiroli y cols.,³⁶ propusieron una modificación de la cirugía guiada que se basaba en la realización de dos fases quirúrgicas, colocándose en la primera los implantes más anteriores, y en una segunda fase, se creaba una férula quirúrgica estabilizada por estos implantes, colocando los implantes cigomáticos guiados con la férula sin colgajo.

Chow y cols.,³⁷ recomiendan una combinación de ambas opciones, que es la utilización de férulas quirúrgicas basadas en el CBCT, asociadas a la elevación de la membrana sinusal, evitando así su perforación y minimizando los riesgos de producir una sinusitis maxilar.

En contraposición con el abordaje mediante férulas quirúrgicas se propone una navegación quirúrgica guiada por ordenador, dado que ofrece una visualización intra operatoria constante de la punta de la fresa. Esta técnica permite fresar con precisión, controlando la dirección del implante y comprobando la fidelidad de la férula quirúrgica respecto a las estructuras anatómicas^{22, 38}. Esta técnica permite mejorar la precisión del fresado, pero es un procedimiento caro, prolonga el tiempo de intervención y está limitada a los centros con el equipamiento adecuado a esta técnica²².

En todo caso la cirugía guiada o la cirugía robótica, para la colocación de implantes cigomáticos requieren siempre de apertura de colgajo para evitar el fresado de tejidos blandos, además debe de tenerse en cuenta que debido a la longitud de las fresas utilizadas, pequeños errores en el posicionamiento de la férula, o en la interpretación robótica, se pueden convertir en grandes variaciones de dirección que podrían afectar a estructuras vecinas de la importancia de la órbita ocular.

COMPLICACIONES

La rehabilitación mediante implantes cigomáticos, especialmente si están colocados en una posición extra maxilar, es relativamente nueva y difiere del tratamiento con implantes convencionales en una serie de aspectos tales como la biomecánica o el procedimiento clínico, por ello autores como Aparicio y Albrektsson han propuesto el llamado ZSC (Zygomatic Success Code) donde se especifican nuevos criterios de éxito o fracaso para su uso en implantes cigomáticos¹.

En la revisión sistemática de Chrcanovic y cols.,³⁹ (Tabla 1) se recogieron las principales complicaciones asociadas a la colocación de implantes cigomáticos. Se analizó un total de 2.402 implantes cigomáticos colocados en 1.145 pacientes en los

TABLA 1. COMPLICACIONES DETECTADAS EN LA COLOCACIÓN DE 2.402 IMPLANTES CIGOMÁTICOS EN 1.145 PERSONAS.

Complicación	Casos (n)	Incidencia (%)
Sinusitis	70	6'11%
Infección del tejido blando alrededor del implante	48	4'19%
Fístula oroantral	17	1'48%
Parestesia	15	1'31%
Remoción del implante por sinusitis recurrente	NM	-
Hematoma periorbitario	NM	-
Lesión orbitaria	NM	-
Déficit nervioso sensorial temporal	NM	-
Sangrado nasal moderado durante 1-3 días	NM	-
Penetración intracraneal inadvertido	NM	-

NM: No mencionado

Tabla 2. Supervivencia en implantes cigomáticos.

Autores	Publicado		Pacientes		Rango de edad de pacientes (media) (años)		Rango del periodo de seguimiento (media) (meses)		Implantes cigomáticos		Implantes adicionales		Colocados		Fallos		Período de fallo	
	Año	(n)	(años)	(media)	(años)	(media)	(meses)	Colocados	Fallos	Éxito (%)	Período de fallo	Colocados	Fallos	Período de fallo	Fallos	Período de fallo		
Branemark ⁴	1998	81	NM		12-120 (NM)		164	4	97.6	NM	NM	NM	NM	-				
Pareti et al. ²¹	2001	27	NM		12-144 (NM)		65	0	100	-	NM	NM	NM	-				
Bedrossian et al. ¹⁷	2002	22	NM		34 (34)		44	0	100	-	-	80	7	NM				
Boyes-Vailey et al. ²⁴	2003	45	NM		6-30 (NM)		77	0	100	-	-	NM	NM	-				
Nakai et al. ³³	2003	9	NM		17-47 (NM)		15	0	100	-	-	NM	NM	-				
Vrielinck et al. ⁵⁴	2003	29	37-71 (56.4)		3-24 (15)		67	3	95.5	Segunda fase de la cirugía (6 meses)	71	5	5	Segunda fase de la cirugía (6 meses)				
Al-Nawas et al. ²⁵	2004	24	NM		11-30.5 (19.9)		37	1	97.3	Pérdido en la fase de carga	NM	NM	NM	-				
Branemark et al. ⁶	2004	28	39-79 (58.3)		60-120 (NM)		52	3	94.2	2 pérdidas en la fase de conexión del pilar (6 meses), 1 en el seguimiento a 6 años	106	29	29	NM				
Ferrara and Stella ⁵⁵	2004	16	40-65 (NM)		NM		25	1	96	NM	55	0	0	-				
Hirsch et al. ⁵⁶	2004	66	35-77 (58)		12 (12)		124	3	97.6	3 fallos antes de la restauración protésica (6 meses)	NM	NM	NM	-				
Malevez et al. ⁵⁷	2004	55	22-79 (57) mujeres, 40-76 (62) hombres		6-48 (NM)		103	0	100	-	194	16	16	NM				
Schmidt et al. ³⁸	2004	9	47-85 (68.7)		0-84 (NM)		28	6	78.6	Segunda fase de la cirugía (6 meses)	10	3	3	Segunda fase de la cirugía (6 meses)				
Becktor et al. ²⁶	2005	16	29-77 (61.1)		9-69 (46.4)		31	3	90.3	2 a 6 meses, 1 a 37 meses	74	3	3	Entre la conexión del pilar y la carga definitiva				
Landés ⁵⁹	2005	12	24-79 (58)		14-53 (28.9)		28	3	89.3	1 en 1 año, 2 a los 2 años	23	1	1	NM				
Peñarrocha et al. ¹⁸	2005	5	29-75 (50.4)		12-18 (15)		10	0	100	-	18	0	0	-				
Alhgren et al. ⁶⁰	2006	13	49-73 (59)		11-49 (NM)		25	0	100	-	NM	NM	NM	-				
Aparicio et al. ²⁸	2006	69	38-82 (56)		6-60 (25.1)		131	0	100	-	304	2	2	1 después de la conexión del pilar, 27 meses en funcionamiento				
Bedrossian et al. ⁶¹	2006	14	NM(54.2)		12-34 (NM)		28	0	100	-	55	0	0	-				
Chow et al. ⁶²	2006	5	43-60 (49.8)		6-10 (NM)		10	0	100	-	20	0	0	-				
Farzad et al. ²⁷	2006	11	41-72 (57.6)		18-46 (33.1)		22	0	100	-	42	1	1	6 meses				
Zwahlen et al. ⁶³	2006	18	NM (63)		≥6 (NM)		34	2	94.1	Postoperatorio	NM	NM	NM	-				
Aghabegi and Bousdiras ²⁴	2007	4	NM		9-24 (NM)		8	0	100	-	14	0	0	-				
Davó et al. ⁶⁵	2007	18	44-74 (58)		6-29 (1.4)		36	0	100	-	68	3	3	NM				
Duarte et al. ⁴²	2007	12	NM		6 and 30 (NM)		48	2	95.8	1 at 6 meses, 1 at 30 meses	0	0	0	-				
Kahnberg et al. ⁶⁶	2007	60	35-77 (58)		36 (36)		145	5	96.6	3 fallos antes de la restauración protésica (6 meses), 1 a 2 años, 1 at 3 años	NM	NM	NM	-				
Peñarrocha et al. ⁶⁷	2007	21	31-75 (54.1)		12-45 (29)		40	0	100	-	89	2	2	1 a 1 meses, 1 a 2 meses				
Davó et al. ⁶⁸	2008	42	34-79 (57)		12-42 (20.5)		81	0	100	-	140	4	4	3 meses				
Maló et al. ⁶⁹	2008	29	32-75 (52.4)		6-18 (1.3)		67	1	98.5	12 meses	57	0	0	-				
Mozzati et al. ⁷⁰	2008	7	52-64 (56.8)		24 (24)		14	0	100	-	34	0	0	-				

cuales se detectaron las complicaciones que siguen: 70 casos de sinusitis, 48 casos de infección de tejido blando periimplantario, 15 casos de parestesia y 17 casos de fistulas oroantrales.

De especial interés es la incidencia de complicaciones de tipo sinusal como puede ser la sinusitis o la rinosinusitis. La sinusitis en pacientes con implantes cigomáticos debe ser diagnosticada de la misma manera que la sinusitis en pacientes no sometidos a tratamiento implantológico, pero con algunas particularidades. La mayoría de los pacientes tratados con implantes cigomáticos no sufren de patología sinusal. No está claro si los ratios de sinusitis en pacientes con implantes cigomáticos son mayores que en la población general. Respecto a los datos disponibles⁴⁰ la incidencia de sinusitis es del 6,6% para el protocolo convencional en dos fases, y un 2,8% para los casos de carga inmediata.

En último lugar, cabe destacar la importancia de las perforaciones del suelo de la órbita. Si bien es una complicación poco frecuente, se han descrito casos, como los reportados por Davó⁴¹ y Duarte⁴². En dichos estudios, durante el procedimiento quirúrgico se perforó el suelo de la órbita, lo que supuso la formación de un hematoma conjuntival, el cual se reabsorbió espontáneamente en una semana sin complicaciones sobreañadidas.

DISCUSIÓN

Balshi y cols.,⁴³ reportaron un ratio de supervivencia del 96% durante un seguimiento de 9 meses a 5 años. En contraste, Davó⁴⁴ reportó un ratio de supervivencia del 89,9% tras un seguimiento de 5 años. La investigación de Fernández y cols.,⁴⁵ obtuvo un ratio de supervivencia del 99,5% dado que sólo se reportó un fracaso, de un total de 244 implantes, en un período de 6 a 48 meses.

En la revisión de Pi Urgell⁴⁶ (tabla 2) se estudió la evolución de una muestra de 101 implantes cigomáticos, con un ratio de supervivencia de 96,04% comparable con resultados de otras publicaciones, tales como la de Branemark⁶ que encontró un ratio de supervivencia del 94,2% con un seguimiento de 5-10 años.

Si comparamos el porcentaje de supervivencia de implantes cigomáticos con los porcentajes de éxito obtenidos en implantes convencionales en áreas regeneradas, cabe mencionar los estudios de Hallman⁴⁷, Raghoobar⁴⁸ y Wallace⁴⁹ en los que se encontró un ratio de supervivencia del 90% en implantes convencionales colocados en hueso regenerado. En la misma línea cabe destacar el estudio de Leckholm y cols.,⁵⁰ que estudió un total de 781 implantes convencionales de tipo Branemark colocados simultáneamente con injertos óseos, encontrando un ratio de supervivencia del 80% después de 3 años.

En cuanto a las diferentes técnicas quirúrgicas, en el estudio *in vitro* de Wen⁵¹ no se observaron diferencias significativas en cuanto a la magnitud y distribución del estrés entre ninguna de las 3 técnicas descritas anteriormente. Sin embargo, los mejores resultados se obtuvieron en la técnica exteriorizada respecto a estas variables, dado que mostraban las menores cifras de estrés y deformación, tanto en hueso como implante. Hasta el momento el único estudio clínico que compara dos técnicas a largo plazo es el de Aparicio³² y utiliza criterios defi-

nidos¹ tanto para definir la presencia o ausencia de salud o problema sinusal, como para definir el éxito de un implante cigomático. Es interesante que además de demostrar claramente las ventajas de la técnica ZAGA, el código propuesto para definir el éxito de un implante cigomático, ZSC, por vez primera nos hace una reflexión sobre la consideración del estado de los tejidos blandos alrededor de la cabeza del implante y su uso como criterio de éxito. Esto se debe a que el uso inapropiado o la generalización de la técnica extrasinusal provoca frecuentes recesiones gingivales de efectos a largo plazo todavía desconocidos sobre la supervivencia del implante.

Al analizar la superficie de contacto hueso-implante, la técnica exteriorizada o extrasinusal presenta una mayor superficie de contacto que la conseguida mediante la técnica original. Además, dicha técnica aumenta la longitud del lecho, lo que implica una mayor estabilidad mecánica inicial respecto a otras técnicas³⁵.

Stella²³ afirma que la "Sinus Slot Technique" mejora la orientación del implante y reduce las molestias post operatorias. Sin embargo, Boyes-Varley²⁴ no está de acuerdo con dicha afirmación, debido a que una falta de visibilidad puede suponer una perforación de la pared posterior del seno.

Finalmente, cabe reseñar que el índice de satisfacción de los pacientes rehabilitados mediante implantes cigomáticos es alto. El estudio de Davó⁴¹, reflejó que la calidad de vida en cuanto a la salud oral de los pacientes totalmente edéntulos rehabilitados mediante implantes cigomáticos era similar a la de la población no edéntula, por lo que se considera un índice de éxito elevado. En este estudio se empleó el cuestionario OHIP-14⁵² (Oral Health Impact Profile) que analiza la percepción de la población sobre el impacto social de las alteraciones orales en su bienestar. Mediante 14 preguntas, se abordan siete dimensiones diferentes, como son los aspectos funcionales, psicológicos y sociales.

CONCLUSIONES

- Los implantes cigomáticos han demostrado mejorar los resultados clínicos comparado con los injertos óseos, y representan un posible nuevo "Gold Standard" en hueso maxilar comprometido.
- Esta técnica debe ser considerada como un procedimiento quirúrgico avanzado que requiere de un cirujano experimentado, ya que hay importantes estructuras anatómicas implicadas en el proceso.

AGRADECIMIENTOS

A los doctores Carlos Aparicio Magallón, Ricardo Ortega Aráñez y Jorge Calvo de Mora por su colaboración e iconografía



BIBLIOGRAFÍA

1. Aparicio C, Manresa C, Francisco K, Claros P, Alández J, González-Martín, Albrektsson T. Zygomatic implants: Indications, techniques and outcomes, and the Zygomatic succes code. *Periodontol* 2000 2014; 66: 41-58.
2. Sánchez Garcés M^a A, García Delaney C, Montserrat Bosch M, Díaz Campos, E, Nogueira Magalhaes P, Herranz Aparicio, J, Gay Escoda C. Revisión Bibliográfica de Implantología Bucofacial del año 2011. Segunda parte.
3. Aparicio C, Manresa C, Francisco K, Ouazzani W, Claros P, Potau JM. The long-term use of Zygomatic implants: A ten-year clinical and radiographic report. *Clin Implant Dent Relat Res* 2014; 16 (3): 447-459.
4. Branemark PI: Surgery and fixture installation. *Zygomaticus fixture clinical procedures*. Göteborg (Sweden): Nobel Biocare AB. 1998.
5. Aparicio C, Branemark PI, Keller EE, Olive J. Reconstruction of the premaxilla with autogenous iliac bone in combination with osseointegrated implants. *Int J Oral Maxillofac Implants* 1993; 8: 61-67
6. Branemark PI, Gröndahl K, Ohnell O, Nilsson P, Petruson B, Svensson B, Engstrand P, Nannmark U. Zygoma fixture in the management of advanced atrophy of the maxilla: Technique and long-term results. *Scand J Plast Reconstr Surg Hand Surg* 2004; 38: 70-85.
7. Fernández Ateca B, Colorado Bonnin M, Gay Escoda C. Implantes transcigomáticos. *Av Periodon Implantol* 2004; 16 (3): 129-141.
8. Arieta K. Manejo del paciente cardiológico previo a procedimientos odontológicos. Montevideo (Uruguay): Cardiomil. 2013.
9. Núñez Morillo S, Berini Aytés L, Gay Escoda C. Control del paciente hipertenso en la clínica odontológica. *RCOE* 1997; 2 (7): 541-548.
10. Quintero Parada E, Sabater Reclons MM, Chimenos Kustner E, López López J. Hemostasia y tratamiento odontológico. *Av Odontoestomatol* 2004; 20 (5): 247-261.
11. Capote C, Gabriela Mogensen M, Carolina Sánchez M, Adolfo Cedeño J. Consideraciones en el tratamiento odontológico de pacientes en terapia con bisfosfonatos. *Acta Odontol Venez* 2011; 49 (4): 1-7.
12. Herrera Herrera A, Díaz Caballero A, Herrera Barrios F, Fang Mercado LC. Osteorradionecrosis como secuela de la radioterapia. *Av Odontoestomatol* 2012; 28 (4): 175-180.
13. Mellado Valero A, Ferrer García JC, Herrera Ballester A, Labaig Rueda C. Effects of diabetes on the osseointegration of dental implants. *Med Oral Patol Oral Cir Bucal* 2007; 12: E38-43.
14. Téllez Ávila F, Chávez Tapia N, Torre Delgado A. Trastornos de la coagulación en el cirrótico. *Rev Invest Clin* 2007; 59 (2): 153-160.
15. Martínez Bravo A, Cuadrado de Vicente L, Canals Salinas C, García Pérez A. Consideraciones protésicas en prótesis sobre implantes cigomáticos. *Gaceta Dental* 2011; 223: 182-192.
16. García Gil I, Toledano Espinosa T, López Quiles J. Implantes cigomáticos. ¿Cuándo y cómo se pueden emplear?. *Cient Dent* 2014; 11 (3): 183-188.
17. Bedrossian E, Stumpel L, Beckely M, Indersano T. The zygomatic implant: Preliminary data on treatment of severely resorbed maxillae. *Int J Oral Maxillofac Implant* 2002; 17: 861-865.
18. Peñarrocha M, Uribe R, García B, Martí E. Zygomatic implants using the sinus slot technique. *Int J Oral Maxillofac Implants* 2005; 20: 788-792.
19. Gerardo P, Francesco B et al. Computer-Aided Rehabilitation of maxillary oncological defects using zygomatic implants: A defect-Based Classification. *J Oral Maxillofac Surg* 2015; 17: 11-20
20. Aparicio C, Ouazzani W, Hatano N. The use of zygomatic implants for prosthetic rehabilitation of the severely resorbed maxilla. *Periodontol* 2000 2008; 47: 162-171.
21. Parel SM, Brånemark PI, Ohnell LO, Svensson B. Remote implant anchorage for the rehabilitation of maxillary defects. *J Prosthet Dent* 2001; 86: 377-381.
22. Chrcanovic BR, Pedrosa AR, Custodio AL. Zygomatic implants. A critical review of the surgical techniques. *J Oral Maxillofac Surg* 2012; 39: 1119-1123.
23. Stella JP, Warner MR. Sinus slot technique for simplification and improved orientation of zygomaticus dental implants: A technical note. *Int J Oral Maxillofac Implants* 2000; 15: 889-893.
24. Boyes-Varley JG, Howes DG, Lownie JF, Blackbeard GA. Surgical modifications to the Branemark zygomaticus protocol in the treatment of the severely resorbed maxilla: A clinical report. *Int J Oral Maxillofac Implants* 2003; 18: 232-237.
25. Al-Nawas B, Wegener J, Bender C, Wagner W. Critical soft tissue parameters of the zygomatic implant. *J Clin Periodontol* 2004; 31: 497-500.
26. Becktor JP, Isaksson S, Abrahamsson P, Sennerby L. Evaluation of 31 zygomatic implants and 74 regular dental implants used in 16 patients for prosthetic reconstruction of the atrophic maxilla with cross-arch fixed bridges. *Clin Implant Dent Relat Res* 2005; 7: 159-165.
27. Farzad P, Andersson L, Gunnarsson S, Johansson B. Rehabilitation of severely resorbed maxillae with zygomatic implants: An evaluation of implant stability, tissue conditions, and patients opinion before and after treatment. *Int J Oral Maxillofac Implants* 2006; 21: 399-404
28. Ouazzani W, Arévalo X, Caro L, Codesal M, Fortes V, Franch M, Lundgren S, Muela R, Sennerby L, Aparicio C. Zygomatic implants: New surgery approach. *J Clin Periodontol* 2006; 33: 126-129.
29. Aparicio C, Ouazzani W, Aparicio A, Fortes V, Muela R, Pascual A, Codesal M, Barluenga N, Manresa C, Franch M. Extrasinus zygomatic Implants: Three year experience from a new surgical approach for patients with pronounced buccal concavities in the edentulous maxilla. *Clin Implant Dent Relat Res* 2010; 12 (1): 55-61.
30. Aparicio C. A proposed classification for zygomatic implant patients based on the zygoma anatomy guided approach (ZAGA): A cross-sectional survey. *Eur J Oral Implantol* 2011; 4 (3): 269-275.
31. Aparicio A. *Zygomatic Implants: the anatomy-guided approach*. (United Kingdom): Quintessence Publishing Co Ltd. 2012.
32. Aparicio C, Manresa C, Francisco K, Aparicio A, Nunes J, Claros P, Potau JM. Zygomatic implants placed using the zygomatic anatomy-guided approach versus the classical technique: A proposed system to Report rhino-sinusitis Diagnosis. *Clin Implant Dent Relat Res* 2014; 16 (5): 627-642.
33. M. Freedman, M. Ring, L. F. A. Stassen. Effect of alveolar bone support on zygomatic implants in an extra sinus position: A finite element analysis studie. *Int J Oral Maxillofac Surg* 2015; 44: 785-790.
34. Cordero EB, Benfatti CA, Bianchini MA, Bez LV, Stanley K, de Souza Magini R. The use of zygomatic implants for the rehabilitation of atrophic maxillas with 2 different techniques: Stella and extrasinus. *Oral Surg Oral Med Oral Pathol Oral Radiol Endod* 2011; 112: 49-53.
35. Corvello PC, Montagner A, Batista FC, Smidt R, Shinkai RS. Length of the drilling holes of zygomatic implants inserted with the standard technique or a revised method: A comparative study in dry skulls. *J Craniomaxillofac Surg* 2011; 39: 119-23.
36. Schirotli G, Angiero F, Silvestrini Biavati A, Benedicenti S. Zygomatic implant placement with flapless computer guided surgery: A proposed clinical protocol. *J Oral Maxillofac Surg* 2011; 69: 2979-2989.
37. Chow J, Wat P, Hui E, Lee P, Li W. A new

- method to eliminate the risk of maxillary sinusitis with zygomatic implants. *Int J Oral Maxillofac Implants* 2010; 25: 1233-1240.
38. Pellegrino G, Tarsitano A, Basile F, Pizzigallo A, Marchetti C. Computer-aided rehabilitation of maxillary oncological defects using zygomatic implants: A defect-based classification. *J Oral Maxillofac Surg* 2015; 73 (12): 2446e1-2446e11.
 39. Chrcanovic B, Nogueira Guimaraes MH. Survival and complications of zygomatic implants: A systematic review. *Oral Maxillofac Surg* 2013; 17: 81-93.
 40. Davó R. Sinus reactions to zygomatic implants. In: Aparicio C, editor. *The anatomy guided approach*. Berlin: Ed. Quintessence 2012; 59-76.
 41. Davó R, Pons O, Rojas J, Carpio E. Immediate function of four zygomatic implants: A one-year report of a prospective study. *Eur J Oral Implantol* 2010; 3(4): 1-12.
 42. Duarte LR, Filho HN, Francischone CE, Peredo LG, Brånemark PI. The establishment of a protocol for the total rehabilitation of atrophic maxillae employing four zygomatic fixtures in an immediate loading system: A 30-month clinical and radiographic follow-up. *Clin Implant Dent Relat Res* 2007; 9: 186-196.
 43. Balshi SF, Wolfinger GJ, Balshi TJ. A retrospective analysis of 110 zygomatic implants in a single-stage immediate loading protocol. *Int J Oral Maxillofac Implants* 2009; 24: 335-341.
 44. Davó R: Zygomatic implants placed with a two-stage procedure: A 5-year retrospective study. *Eur J Oral Implantol* 2009; 2: 115-124.
 45. Fernández H, Gómez Delgado A, Trujillo Saldarriaga S, Varón Cardona D, Castro Núñez J. Zygomatic implants: For the management of the severely atrophic maxilla: A retrospective analysis of 244 implants. *J Oral Maxillofac Surg* 2014; 72: 887-891.
 46. Pi-Urgel J, Revilla-Gutiérrez V, Gay-Escoda C. Rehabilitation of atrophic maxilla: A review of 101 zygomatic implants. *Med Oral Patol Oral Cir Bucal* 2008; 13 (6): E363-370.
 47. Hallman M, Hedin M, Sennerby L, Lundgren S. A prospective one-year clinical and radiographic study of implants placed after maxillary sinus floor augmentation with bovine hydroxyapatite and autogenous bone. *J Oral Maxillofac Surg* 2002; 60 (3): 277-284.
 48. Raghoobar GM, Timmenga NM, Vissink A. Maxillary bone grafting for insertion of endosseous implants: Results after 12-124 months. *Clin Oral Implants Res* 2001; 12 (3): 279-286.
 49. Wallace SS, Froum SJ. Effect of maxillary sinus augmentation on the survival of endosseous dental implants: A systematic review. *Ann Periodontol* 2003; 8 (1): 328-343.
 50. Leckholm U, Wannfors K, Isaksson S, Adielson B. Oral implants in combination with bone grafts: A 3 year retrospective multicenter study using the Branemark implant System. *Int J Oral Maxillofac Surg* 1999; 28: 181-187.
 51. Wen H, Guo W, Liang R, Xiang L, Long G, Wang T, Deng M, Tiann W. Finite element analysis of three zygomatic implant techniques for the severely atrophic edentulous maxilla. *J Prosthet Dent* 2014; 111: 203-215.
 52. Brennan DS, Spencer AJ. Dimensions of oral health related quality of life measured by EQ-5D+ and OHIP-14. *Health Qual Life Outcomes* 2004; 2: 35.
 53. Nakai H, Okazaki Y, Ueda M. Clinical application of zygomatic implants for rehabilitation of the severely resorbed maxilla: a clinical report. *Int J Oral Maxillofac Implants* 2003; 18: 566-570.
 54. Vrielinck L, Politis C, Schepers S, Pauwels M, Naert I. Image-based planning and clinical validation of zygoma and pterygoid implant placement in patients with severe bone atrophy using customized drill guides. Preliminary results from a prospective clinical follow follow-up study. *Int J Oral Maxillofac Surg* 2003; 32: 7-14.
 55. Ferrara ED, Stella JP. Restoration of the edentulous maxilla: the case for the zygomatic implants. *J Oral Maxillofac Surg* 2004; 62: 1418-1422
 56. Hirsch JM, Ohrenell LO, Henry PJ, Andreasson L, Brånemark PI, Chiapasco M, Gynther G, Finne K, Higuchi KW, Isaksson S, Kahnberg KE, Malevez C, Neukam FW, Sevetz E, Urgell JP, Widmark G, Bolind P. A clinical evaluation of the zygoma fixture: one year of follow-up at 16 clinics. *J Oral Maxillofac* 2004; Surg 62: 22-29
 57. Malevez C, Abarca M, Durdu F, Daelemans P. Clinical outcome of 103 consecutive zygomatic implants: a 6-48 months follow-up study. *Clin Oral Implants Res* 2004; 15: 18-22
 58. Schmidt BL, Pogrel MA, Young CW, Sharma A. Reconstruction of extensive maxillary defects using zygomatic implants. *J Oral Maxillofac Surg* 2004; 62: 82-89
 59. Landes CA. Zygoma implant-supported midfacial prosthetic rehabilitation: a 4-year follow-up study including assessment of quality of life. *Clin Oral Implants Res* 2005; 16: 313-325
 60. Ahlgren F, Størksen K, Tornes K. A study of 25 zygomatic dental implants with 11 to 49 months' follow-up after loading. *Int J Oral Maxillofac Implants* 2006; 21: 421-425
 61. Bedrossian E, Rangert B, Stumpel L, Indresano T. Immediate function with the zygomatic implant: a graftless solution for the patient with mild to advanced atrophy of the maxilla. *Int J Oral Maxillofac Implants* 2006; 21: 937-942
 62. Chow J, Hui E, Lee PK, Li W. Zygomatic implants: protocol for immediate occlusal loading: a preliminary report. *J Oral Maxillofac Surg* 2006; 64: 804-811
 63. Zwahlen RA, Grätz KW, Oechslin CK, Studer SP. Survival rate of zygomatic implants in atrophic or partially resected maxillae prior to functional loading: a retrospective clinical report. *Int J Oral Maxillofac Implants* 2006; 21: 413-420
 64. Aghabeigi B, Bousdras VA. Rehabilitation of severe maxillary atrophy with zygomatic implants: clinical report of 4 cases. *Br Dent J* 2007; 202: 669-675
 65. Davó R, Malevez C, Rojas J. Immediate function in the atrophic maxilla using zygoma implants: a preliminary study. *J Prosthet Dent* 2007; 97: S44-S51
 66. Kahnberg KE, Henry PJ, Hirsch JM, Ohrenell LO, Andreasson L, Brånemark PI, Chiapasco M, Gynther G, Finne K, Higuchi KW, Isaksson S, Malevez C, Neukam FW, Sevetz E Jr, Urgell JP, Widmark G, Bolind P. Clinical evaluation of the zygoma implant: 3 year follow-up at 16 clinics. *J Oral Maxillofac Surg* 2007; 65: 2033-2038
 67. Peñarocha M, García B, Martí E, Boronat A. Rehabilitation of severely atrophic maxillae with fixed implant-supported prostheses using zygomatic implants placed using the sinus slot technique: clinical report on a series of 21 patients. *Int J Oral Maxillofac Implants* 2007; 22: 645-650
 68. Davó R, Malevez C, Rojas J, Rodríguez J, Regolf J. Clinical outcome of 42 patients treated with 81 immediately loaded zygomatic implants: a 12- to 42-month retrospective study. *Eur J Oral Implantol* 2008; 1: 141-150
 69. Maló P, Nobre Mde A, Lopes I. A new approach to rehabilitate the severely atrophic maxilla using extramaxillary anchored implants in immediate function: a pilot study. *J Prosthet Dent* 2008; 100: 354-366
 70. Mozzati M, Monfrin SB, Pedretti G, Schierano G, Bassi F. Immediate loading of maxillary fixed prostheses retained by zygomatic and conventional implants: 24-month preliminary data for a series of clinical case reports. *Int J Oral Maxillofac Implants* 2008; 23: 308-314
 71. Landes CA, Paffrath C, Koehler C, Thai VD, Stübinger S, Sader R, Lauer HC, Piwowarczyk A. Zygoma implants for midfacial prosthetic rehabilitation using telescopes: 9-year follow-up. *Int J Prosthodont* 2009; 22: 20-32
 72. Bedrossian E. Rehabilitation of the edentulous maxilla with the zygoma concept: a 7-year prospective study. *Int J Oral Maxillofac Implants* 2010; 25: 1213-1221
 73. Bothur S, Garsten M. Initial speech problems in patients treated with multiple zygomatic implants. *Int J Oral Maxillofac Implants* 2010; 25: 379-384
 74. Stiévenart M, Malevez C. Rehabilitation of totally atrophied maxilla by means of four zygomatic implants and fixed prosthesis: a 6-40-month follow-up. *Int J Oral Maxillofac Surg* 2010; 39: 358-363
 75. Miglioranza RM, Coppede A, Dias Rezende RC, de Mayo T. Restoration of the edentulous maxilla using extrasinus zygomatic implants combined with anterior conventional implants: a retrospective study. *Int J Oral Maxillofac Implants* 2011; 26: 665-672
 76. Sartori EM, Padovan LE, de Mattias Sartori IA, Ribeiro PD Jr, de Souza G, Carvalho AC, Goiato MC. Evaluation of satisfaction of patients rehabilitated with zygomatic fixtures. *J Oral Maxillofac Surg* 2012; 70: 314-319

PREMIOS Y BECAS



Ilustre Colegio Oficial de Odontólogos y Estomatólogos de la 1ª Región

BECA DE INVESTIGACIÓN

Esta beca surge con la intención de sufragar, parcial o totalmente, los gastos de un proyecto de investigación presentado por un investigador novel y que constituya parte del trabajo conducente a obtener el título de Doctor.

Refleja nuestra apuesta por el desarrollo, el progreso y la excelencia en el día a día. Proyectos que tengan como objetivo posicionar a la Odontología en las más altas cotas de prestigio.

10.000 EUROS DE DOTACIÓN



Premio Anual a la Mejor PRESENTACIÓN DE FORMACIÓN ONLINE



3.000 EUROS DE DOTACIÓN

Plazo presentación de trabajos hasta el 15 de septiembre 2017

Premio Anual al Mejor ARTÍCULO CIENTÍFICO UNIVERSIDADES DE LA CAM

Podrán presentarse todos los trabajos de investigación original inéditos realizados por colegiados en el COEM y que se hayan desarrollado en el seno de una de las universidades con las que el Colegio haya suscrito convenio.

Dotado con **3.000 EUROS** al mejor trabajo y un segundo premio de **1.500 EUROS**





PUESTA
AL DÍA

Hemofilia y sus repercusiones en los tratamientos ODONTOLÓGICOS DE LA CAVIDAD Bucal

Sanz Alonso, J., Luis Ruíz Sáenz, P.Buesa Bárez, J. M.; Martín Ares M, Martínez González, J. M.;
Hemofilia y sus repercusiones en los tratamientos odontológicos de la cavidad bucal. Cient. Dent. 2016; 13; 3: 235-239.



Sanz Alonso, Javier
Profesor Asociado de Cirugía Bucal. Facultad de Odontología. UCM

Ruiz Sáenz, Pedro Luis
Responsable de la Unidad de Estomatología. Hospital Central de la Cruz Roja. Madrid

Buesa Bárez, José María
Profesor Asociado. Máster de Cirugía Bucal e Implantología. Hospital Virgen de la Paloma. Madrid.

Martín Ares, María
Profesora del Máster de Implantología Oral Avanzada. Universidad Europea de Madrid.

Martínez González, José María
Profesor Titular de Cirugía Maxilofacial. Facultad de Odontología. UCM.

Indexada en / Indexed in:
- IME
- IBECs
- LATINDEX
- GOOGLE ACADÉMICO

Correspondencia:
José M^a Martínez-González
Facultad de Odontología. UCM.
Pza. Ramón y Cajal s/n
Tfno.- 91 394 19 67
jmargo@ucm.es

Fecha de recepción: 23 de noviembre de 2016.
Fecha de aceptación para su publicación:
16 de diciembre de 2016.

RESUMEN

La Hemofilia A y B es un trastorno congénito de la coagulación catalogada como enfermedad rara debido a su baja prevalencia. El déficit de factor VIII y IX, que caracteriza a esta patología, constituye un factor de riesgo de hemorragia en los tratamientos odontológicos, especialmente en los quirúrgicos, que es necesario prevenir y manejar por el odontólogo responsable del paciente. Sin embargo las medidas a adoptar frente a un paciente hemofílico suelen ser desconocidas por la mayoría de profesionales, lo que conlleva una atención odontológica deficiente y por ende un detrimento de la salud oral de estos pacientes. El objetivo de este trabajo es exponer de forma sintetizada y actualizada las medidas locales y generales a adoptar en el tratamiento odontológico de los pacientes hemofílicos, sin olvidar la imprescindible colaboración con el hematólogo del paciente.

PALABRAS CLAVE

Hemofilia; Hemorragia; Tratamiento odontológico.

HEMOPHILIA AND ITS REPERCUSSIONS ON DENTAL TREATMENT OF THE ORAL CAVITY

ABSTRACT

Hemophilia A and B is a congenital coagulation disorder classified as a rare disease due to its low prevalence. The factor VIII and IX deficiency, which characterizes this pathology, is a risk factor for excessive bleeding in dental treatments, especially in surgical procedures, which are necessary to prevent and manage by the dentist. However the measures to be taken in front of a hemophilic patient are usually unknown by most professionals, which implies poor dental care and therefore a detriment to the oral health of these patients. The aim of this paper is to present in a synthesized and updated way, local and general measures to be adopted in the dental treatment of hemophilic patients, not forgetting the essential collaboration with the patient's hematologist.

KEY WORDS

Hemophilia; Hemorrhage; Dental treatment.

INTRODUCCIÓN

La hemofilia es un grupo de trastornos congénitos en la coagulación que determina, en casos severos, la aparición de hemorragias espontáneas. Considerada "la enfermedad Real" por su alta prevalencia en las monarquías europeas, es una enfermedad rara que representa, junto con la enfermedad de Von Willebrand, entre el 95-97% de los déficits de coagulación¹⁻³.

La práctica odontológica en estos pacientes, y más concretamente las intervenciones quirúrgicas bucales, presenta un alto riesgo de hemorragia intra y postoperatoria por lo que su prevención y manejo debe ser conocido por el profesional que va a realizar el tratamiento. El objetivo del presente trabajo es el de exponer un protocolo de manejo de los pacientes hemofílicos basado en la evidencia científica disponible hasta la actualidad.

ETIOLOGÍA Y CLASIFICACIÓN

La hemofilia es un conjunto de déficits congénitos en la coagulación ligados al corosoma X de tipo recesivo⁴. Según la literatura científica es considerada una enfermedad rara que afecta a más de 400.000 personas en todo el mundo y en la que, debido a su especial transmisión genética, las mujeres son normalmente portadoras asintomáticas, siendo los hombres los que expresan la sintomatología^{5,6}. Una mujer únicamente puede padecer hemofilia si su padre es hemofílico y su madre es portadora de la enfermedad, lo cual es extremadamente infrecuente.

La hemofilia puede ser distribuida en dos grandes tipos, la Hemofilia A (déficit de Factor VIII), más frecuente, que afecta al 80% de los pacientes hemofílicos, y la Hemofilia B (déficit de Factor IX) presente en el 20% restante. Se ha descrito también un tercer tipo extremadamente raro, la Hemofilia tipo C o déficit de factor XI, cuya escasa prevalencia hacen que no se considere en este trabajo. La Hemofilia A aparece en aproximadamente 1:5.000 hombres, mientras que el tipo B aparece en 1:30.000 si bien su prevalencia varía enormemente entre países desde el 1:1.000 al 1:20.000⁷⁻⁹. En estos dos tipos pueden establecerse tres grados de hemofilia en función de la actividad plasmática del factor de coagulación; severa (<1%), moderada (2-5%) y leve (6-40%)⁴.

MANIFESTACIONES CLÍNICAS

En general los pacientes con hemofilia presentan un sangrado de mayor duración, aunque no más profuso, que uno sin patología, pudiendo sufrir incluso hemorragias tardías debido a la inestabilidad del coágulo formado¹⁰.

Las principales manifestaciones clínicas de la hemofilia suelen aparecer en forma de hemorragias intraarticulares principalmente en codos, rodillas y tobillos, aunque también pueden verse afectados muñecas y hombros. Los signos iniciales de la hemartrosis en niños pueden ser una leve cojera y la tendencia a evitar el uso del miembro afectado¹¹. La gravedad de estas hemorragias depende del grado de hemofilia que se sufra, abarcando desde hemorragias espontáneas frecuentes en sus formas más graves, a hemorragias secundarias a traumatismos o cirugías en los casos leves como se recoge en la Tabla 1.

Tabla 1. Manifestaciones clínicas en función del grado de hemofilia

Grado	Nivel de factor de coagulación	Episodios hemorrágicos
Leve	6-40% normal ó 6-40 IU dL-1 (0,06-0,40 IU mL-1)	Hemorragia con traumatismos o cirugía mayor. Sangrado espontáneo raro.
Moderada	2-5% normal ó 2-5 IU dL-1 (0,02-0,05 IU mL-1)	Hemorragia prolongada con traumatismos o cirugía menor. Sangrado espontáneo ocasional.
Severa	<1% normal ó <1 IU dL-1 (<0,01 IU mL-1)	Hemorragias articulares y musculares espontáneas

TRATAMIENTO

Concentrados de factores de coagulación

El tratamiento de la hemofilia se basa en la administración de concentrados de factores de coagulación VIII y IX que compensan la carencia de los mismos que presentan los enfermos y su utilización supuso un aumento de la calidad y expectativa de vida de los pacientes hemofílicos¹². Introducidos en el tratamiento de la hemofilia en la década de los 70, los primeros concentrados de factores de coagulación se obtenían a partir de múltiples donaciones de sangre humana y hasta 1986 no eran sometidos a procedimientos de inactivación de virus para evitar la transmisión de enfermedades¹. Esto condujo a que en 1982 la infección por el virus del Síndrome de Inmunodeficiencia Adquirida (SIDA) acabara con la vida de un paciente hemofílico por primera vez¹³. En 1989 se detectó el virus de la Hepatitis C en un paciente hemofílico sometido a este tratamiento¹⁴. Afortunadamente los modernos concentrados son mucho más puros y sufren procesos de inactivación de virus por lo que los riesgos de transmisión de enfermedades son inexistentes. Además desde los años 90 se emplean los concentrados de factor VIII y IX recombinante obtenidos a partir de células animales modificadas genéticamente para producir factor de coagulación humano no existiendo recomendación alguna por parte de la Federación Mundial de Hemofilia sobre la preferencia de empleo de éstos últimos sobre los concentrados de plasma tradicionales⁶⁻¹¹.

Las guías internacionales recomiendan el uso de concentrados de factores de coagulación para todas las intervenciones quirúrgicas invasivas, sin embargo este tratamiento no está exento de complicaciones, y al alto coste de los concentrados de factor recombinante se une el desarrollo de anticuerpos inhibidores de los factores^{15,16}. Los anticuerpos han sido encontrados en entre un 8% y un 20% de los pacientes con hemofilia A severa y en entre un 2,5% a un 16% con hemofilia B¹⁷. El control necesario para su detección debe realizarse siempre que se vaya a someter al paciente a una intervención quirúrgica o tratamiento odontológico, o cuando la respuesta homeostática tras la administración del factor de coagulación sea pobre¹¹.

Desmopresina (Desamino-8-D-Arginina Vasopresina)

La hormona antidiurética sintética o desmopresina, estimula la formación de factor VIII y factor de Von Willebrand endógeno

en pacientes con Hemofilia A y Enfermedad de Von Willebrand^{18,19}. Reconocida como una alternativa efectiva a los concentrados de factores, presenta importantes ventajas sobre ellos al no entrañar riesgo de desarrollo de anticuerpos inhibidores ni de transmisión de enfermedades, y tener un coste considerablemente menor²⁰.

Está contraindicada en pacientes con patología isquémica cardíaca y en menores de dos años, figurando entre sus efectos adversos taquicardia leve, hipotensión y enrojecimiento facial¹⁰.

Los tratamientos repetidos con desmopresina pueden traducirse en una disminución de su efectividad debido al agotamiento de las reservas endoteliales junto con una acusada retención de líquido e hiponatremia¹⁹.

Agentes antifibrinolíticos

Los fármacos como el ácido tranexámico y el épsilon-aminocaproico son inhibidores del plasminógeno que bloquean la proteólisis del coágulo de fibrina¹⁶. Su uso está indicado como medida local o sistémica para prevenir hemorragias postoperatorias como se verá más adelante.

REPERCUSIONES ODONTOLÓGICAS

Es razonable pensar que los trastornos congénitos de la coagulación, como la hemofilia, constituyen un factor de riesgo para enfermedades dentales como caries, gingivitis, periodontitis y la consiguiente pérdida ósea, debido al uso inadecuado de los elementos de profilaxis por el miedo de los pacientes a provocarse hemorragias²¹. Sin embargo, Zaliuniene y cols.,²² en 2014 demostraron que la prevalencia de caries, gingivitis y periodontitis en pacientes hemofílicos es la misma que en pacientes sin enfermedad, si bien estos mismos autores encontraron, también en un trabajo de 2014, un menor índice de caries en niños hemofílicos respecto a los sanos²³. A pesar de estas afirmaciones, la calidad de los estudios epidemiológicos sobre la salud oral de los pacientes hemofílicos es escasa, y así lo afirman el trabajo de Zaliuniene y cols.,²² en 2014 y la revisión de la literatura de Hitchings²⁴ en 2011.

La atención odontológica en pacientes hemofílicos está, por tanto, únicamente condicionada por el riesgo de hemorragia intra y postoperatoria pero como demuestra el trabajo de Schaffer y cols.,²⁵ de 2016 realizado en el 70% de los Centros de Tratamiento de la Hemofilia (HTCs por sus siglas en inglés) de EE.UU, esta atención a los pacientes hemofílicos es deficiente, debido principalmente a la falta de conocimientos de los odontólogos para su manejo. Para evitar este hecho existen diferentes guías o protocolos de tratamiento odontológico de los pacientes hemofílicos de las que a continuación se ofrece una síntesis que permite una correcta atención dental a estos pacientes.

Las diferentes medidas terapéuticas a adoptar dependerán del riesgo de hemorragia que implique el tratamiento odontológico que se va a llevar a cabo y, en cualquier caso, es recomendable que dicho tratamiento se realice a primera hora de la mañana y a comienzos de la semana para poder controlar más fácilmente al paciente y las posibles hemorragias postoperatorias²⁷. Se deben adoptar medidas generales para minimizar el traumatismo accidental de la mucosa oral como el manejo cuida-

doso de los eyectores de saliva, la retirada de las cubetas de impresión y la colocación de las placas radiográficas^{17,28}. Por último, es obligado señalar que el tratamiento odontológico se deberá realizar siempre con el conocimiento previo y siguiendo las pautas administradas por el hematólogo responsable del paciente. Así mismo todas las consideraciones que se recogen a continuación aparecen de forma resumida en la Tabla 2.

En aquellos casos con un riesgo elevado de hemorragia, como el que se espera de tratamientos quirúrgicos o implantológicos es necesario administrar concentrados de factores de coagulación hasta alcanzar unos niveles plasmáticos óptimos. En el año 2013 Srivastava y cols.,²⁶ publicaron una Guía para el Manejo de la Hemofilia en la que recomiendan unos porcentajes

Tabla 2. SÍNTESIS DEL MANEJO ODONTOLÓGICO DE LOS PACIENTES HEMOFÍLICOS

Tratamiento odontológico sin riesgo de hemorragia	Antes del tratamiento:
	• Interconsulta con hematólogo
	• No necesario administrar concentrado de factor
	• Preparar medidas hemostáticas locales por si fuesen necesarias
	Tratamiento odontológico:
	• A primera hora del día y a comienzos de la semana
	• Anestesia con vasoconstrictor
	• Evitar si es posible bloqueo anestésico dentario inferior e infiltración lingual
	• Tratamiento lo más atraumático posible y en usa sola sesión
	Post-tratamiento:
Ácido tranexámico si fuese necesario	
Tratamiento odontológico con riesgo de hemorragia	Antes del tratamiento:
	• Interconsulta con hematólogo
	• Comprobar % factor de coagulación en plasma
	• Si % < 50-80 administrar concentrado de factor 1 hora antes del tratamiento
	• Desmopresina en Hemofilia A leve 1 hora antes del tratamiento
	• Preparar medidas hemostáticas locales
	Tratamiento odontológico:
	• A primera hora del día y a comienzos de la semana
	• Comprobar % factor de coagulación antes de comenzar tratamiento (recomendado 50-80%)
	• Anestesia con vasoconstrictor
	• Evitar si es posible bloqueo anestésico dentario inferior e infiltración lingual
	• Tratamiento lo más atraumático posible y en una sola sesión
	• Sutura reabsorbible
	• Medidas hemostáticas locales
	• Esponja de fibrina
• Gasa con ác.tranexámico	
Post-tratamiento:	
• De 1 a 5 días mantener concentrado de factor	
• 3 días con ác. Tranexámico en intervalos de 10 mins. cada hora, dos y tres horas	

TABLA 3. TÉCNICA ANESTÉSICA Y NECESIDAD DE ADMINISTRACIÓN PREVIA DE CONCENTRADO DE FACTOR

Con Concentrado de Factor previo	Sin Concentrado de Factor previo
Bloqueo dentario inferior	Intraligamentosa
Infiltración lingual	Intrapapilar
	Infiltración vestibular

de factor de coagulación para poder llevar a cabo una intervención quirúrgica menor como puede ser una exodoncia o la colocación de implantes dentales. Estos autores recomiendan unos niveles plasmáticos de Factor VIII (en caso de pacientes con Hemofilia A) y Factor IX (Hemofilia B) de entre el 50% y el 80% el día de la intervención, que debe mantenerse en valores de entre el 30% y el 80% durante el postoperatorio, más especialmente en formas moderadas y severas de hemofilia. Parece existir unanimidad en que la administración de estos concentrados se realice una hora antes del tratamiento^{5,29}. Si bien existe algún trabajo, como el de Peisker y cols.,⁶ en el que lo hacen media hora antes con buenos resultados. En cuanto a su duración los concentrados deben mantenerse entre 1 y 5 días tras el tratamiento^{26,29}.

La desmopresina está indicada únicamente en pacientes con hemofilia A leve, Frachon y cols.,⁵ utilizan 0,3 µg/kg de peso por vía intravenosa una hora antes del tratamiento sin que aparezca sangrado postoperatorio.

Debido al alto coste de los concentrados de factores de coagulación es recomendable realizar todos los tratamientos dentales posibles en una sola sesión para evitar una nueva administración de factor^{11,29}.

Además, el desarrollo de anticuerpos frente a estos concentrados determina una tendencia que persigue minimizar su uso en los tratamientos dentales y complementarlo, por medidas hemostáticas locales³⁰. Diversos protocolos de tratamiento han sido descritos en la literatura empleando satisfactoriamente tratamiento sistémico, agentes antifibrinolíticos y medidas hemostáticas locales^{31,32}. Peisker y cols.,⁶ y Piot y cols.,²⁰ utilizan 20 mgrs/Kg de peso de ácido tranexámico por vía oral cada 8 horas desde el momento de la extracción durante entre 7-10 días.

La administración oral puede ser sustituida por la tópica mordiendo una gasa impregnada en ácido tranexámico durante 10 minutos cada hora el primer día, cada dos horas el segundo día y cada tres horas el tercer y último día.

Frachon y cols.,⁵ proponen este último protocolo debido a su sencillez y a que permite que el paciente controle la zona intervenida los días siguientes a la extracción. A pesar de lo anterior, la Revisión Cochrane de 2015 sobre el uso de antifibrinolíticos no encuentra justificación sobre su eficacia debido al escaso número de estudios analizados³³.

Las medidas hemostáticas locales se completan con esponjas de celulosa oxidada, de gelatina reabsorbible y adhesivos de cianocrilato³⁴.

En relación a la técnica anestésica, la infiltración de anestésicos locales con vasoconstrictor debe ser de elección en estos pacientes debido a la hemostasia adicional que proporcionan, sin que exista preferencia por el tipo de anestésico a emplear²⁶. En cuanto a la técnica utilizada, existe consenso en la literatura a la recomendación propuesta por Brewer y cols.,³⁵ en 2003 de administrar concentrados de factores de coagulación para el bloqueo anestésico del nervio dentario inferior y la infiltración anestésica lingual. La explicación a este hecho radica en el riesgo de hemorragia en la musculatura adyacente por la riqueza vascular de la zona de inyección, que podría comprometer la vía aérea por la formación de hematomas en los espacios retromolar y pterigoideo, en el caso del bloqueo dentario inferior, o en la región sublingual en el supuesto de infiltración lingual^{11,17,23}. La infiltración anestésica vestibular, intraligamentosa, papilar e intraósea se han descrito por algunos autores como Zaliuniene y cols.,²³ como alternativas más seguras al bloqueo dentario inferior y no requieren de la administración de concentrados de factores previa³⁵ como aparece en la Tabla 3. Por último, es recomendable evitar los tratamientos odontológicos bajo anestesia general cuanto sea posible por el riesgo de desencadenar un hematoma laríngeo durante la intubación que comprometa la vía aérea⁵.

Para finalizar, la sutura de la herida y el material empleado también ha estado sometida a cierta controversia. Por un lado se encuentra la idea de que ésta es innecesaria, sobre todo en alveolos pequeños y más si cabe debido a que su retirada se produce cuando la cobertura proporcionada por los concentrados de factores se ha perdido¹⁰. Por otro lado autores como Peisker y cols.,⁶ o Francho y cols.,⁵ defienden el uso de material de sutura reabsorbible en todos los casos, lo que permite por un lado mantener en el alveolo el hemostático local (esponja de celulosa oxidada, etc.) al mismo tiempo que evita la necesidad de retirarla.



BIBLIOGRAFÍA

1. Schramm W. The history of haemophilia – a short review. *Thromb Res.* 2014; 134 (11): S5-S9.
2. Mannucci PM, Tuddenham EGD. The hemophilias: from royal genes to gene therapy. *N Engl J Med* 2001; 344:1773-9.
3. Mannucci PM. Hemophilia: treatment options in the twenty first century. *J Thromb Haemost* 2003; 1:1349-55.
4. White GC 2nd, Rosendaal F, Aledort LM, Lusher JM, Rothschild C, Ingerslev J. Factor VIII and Factor IX Subcommittee. Definitions in hemophilia. Recommendation of the scientific subcommittee on factor VIII and factor IX of the scientific and standardization committee of the International Society on Thrombosis and Haemostasis. *Thromb Haemost* 2001; 85:560.
5. Frachon X, Pommereuil M, Berthier AM, Lejeune S, Hourdin-Eude S, Quéro J, et al. Management options for dental extraction in hemophiliacs: a study of 55 extractions (2000–2002). *Oral Surg Oral Med Oral Pathol Oral Radiol Endod* 2005; 99:270-5.
6. Peisker A, Raschke GF, Schultze-Mosgau S. Management of dental extraction in patients with Haemophilia A and B: A report of 58 extractions. *Med Oral Patol Oral Cir Bucal* 2014; 19(1):e55-60.
7. Bolton-Maggs PH, Pasi KJ. Haemophilias A and B. *Lancet.* 2003; 361:1801-9.
8. European Organisation for Rare Diseases (EURORDIS). Rare diseases: understanding this public health priority. 2005
9. La Regina M, Nucera G, Diaco M, Procopio A, Gasbarrini G, Notaricola C, et al. Familial Mediterranean fever is no longer a rare disease in Italy. *Eur J Hum Genet* 2003;11(1):50-6.
10. Anderson JA, Brewer A, Creagh D, Hook S, Mainwaring J, McKernan A, et al. Guidance on the dental management of patients with haemophilia and congenital bleeding disorders. *Br Dent J* 2013; 215(10):497-504.
11. Giangrande PLF. Management of haemophilia. *Paed Child* 2015; 25(8): 350-3.
12. Rosendaal FR, Smit C, Briët E. Hemophilia treatment in historical perspective: a review of medical and social developments. *Ann Hematol* 1991; 62:5-15.
13. Centers for Disease Control, Prevention. Epidemiological notes and reports Pneumocystis carinii pneumonia among persons with hemophilia A. *MMWR Morb Mortal Wkly Rep* 1982; 31:365-7.
14. Choo QL, Kuo G, Weiner AJ, Overby LR, Bradley DW, Houghton M. Isolation of a cDNA clone derived from a blood-borne non-A, non-B viral hepatitis genome. *Science* 1989; 244:359-62.
15. Stubbs M, Lloyd J. A protocol for the dental management of von Willebrand's disease, Haemophilia A and Haemophilia B. *Aust Dent J* 2001; 46:37-40.
16. Bajkin BV, Rajic NV, Vujkov SB. Dental extraction in a Hemophilia patient without factor replacement therapy: A case report. *J Oral Maxillofac Surg* 2012; 70:2276-7.
17. Brewer A, Correa ME. Guidelines for dental treatment of patients with inherited bleeding disorders. *World Federation of Hemophilia. Treatment of Hemophilia. Monograph No 40.* 2006.
18. Mannucci P M. Desmopressin (DDAVP) in the treatment of bleeding disorders: the first twenty years. *Haemophilia* 2000; 6(1): 60-7. Erratum in: *Haemophilia* 2000; 6: 595.
19. Mannucci P M, Ruggeri Z M, Pareti F I, Capitanio A. 1-Deamino-8-d-arginine vasopressin: a new pharmacological approach to the management of haemophilia and von Willebrand's disease. *Lancet* 1977; 309:869-72.
20. Piot B, Sigaud-Fiks M, Huet P, Fressinaud E, Trossaert M, Mercier J. Management of dental extraction in patients with bleeding disorders. *Oral Surg Oral Med Oral Pathol Oral Radiol Endod* 2002; 93:247-50.
21. Ziebolz D, Stuhmer C, Hornecker E, Zapf A, Mausberg RF, Chenot JF. Oral health in adult patients with congenital coagulation disorders – a case control study. *Haemophilia* 2011; 17:527-31.
22. Zaliuniene R, Peculiene V, Brukiene V, Aleksejuniene J. Hemophilia and oral health. *Stomatologija* 2014; 16(4):127-31.
23. Zaliuniene R, Aleksejuniene J, Peculiene V, Brukiene V. Dental health and disease in patients with haemophilia – a case control study. *Haemophilia* 2014; 20(3): e194-8.
24. Hitchings EJ. The oral health of individuals with haemophilia: a review of the literature. *N Z Dent J.* 2011; 107(1): 4-11.
25. Schaffer R, Duong ML, Wachter B, Arana E, Frances D. Access to dental care for people with bleeding disorders: survey results of hemophilia treatment centers in the U.S. *Spec Care Dentist* 2016; 36 (6): 295-299.
26. Srivastava A, Brewer AK, Mauser-Bunschoten EP, Key NS, Kitchen S, Llinas A, et al. Guidelines for the management of hemophilia. *Haemophilia* 2013; 19:1-47.
27. Malmquist JP. Complications in oral and maxillofacial surgery: Management of hemostasis and bleeding disorders in surgical procedures. *Oral Maxillofac Surg Clin North Am* 2011; 23:387-94.
28. Hewson ID, Daly J, Hallett KB, Liberali SA, Scott CL, Spaile G, et al. Consensus statement by hospital based dentists providing dental treatment for patients with inherited bleeding disorders. *Aust Dent J* 2011; 56: 221-6.
29. Morimoto Y, Yoshioka A, Imai Y, Fukutsuji S, Inagake K, Horita S, et al. Haemostatic management of multiple tooth extraction in patients with haemophilia. *Asian J Oral Maxillofac Surg* 2008; 20: 184-8.
30. Hewson I, Makhmalbaf P, Street A, McCarthy P, Walsh M. Dental surgery with minimal factor support in the inherited bleeding disorder population at the Alfred Hospital. *Haemophilia* 2011; 17:e185-8.
31. Zanon E, Brandolin B, Saggiolato G, Bacchi C. Complex dental extractions in a patient with severe Haemophilia A and inhibitors treated with activated prothrombin complex concentrate. *Blood Transfus* 2012; 10:225-7.
32. Hewson ID, Makhmalloaf P. Management of third molar removal with a single dose of recombinant Factor IX (BeneFIX) and local measures in severe Haemophilia B. *Aust Dent J* 2010; 55:322-4.
33. Van Galen KP, Engelen ET, Mauser-Bunschoten EP, Van Es RJ, Schutgens RE. Antifibrinolytic therapy for preventing oral bleeding in patients with haemophilia or Von Willebrand disease undergoing minor oral surgery or dental extractions. *Cochrane Database Syst Rev* 2015; 24(12).
34. Adornato M C, Penna K J. Haemostatic technique. Using a splint in oral bleeding. *N Y State Dent J* 2001; 67: 24-5.
35. Brewer AK, Roebuck EM, Donachie M, Hazard A, Gordon K, Fung D, et al. The dental management of adult patients with haemophilia and other congenital bleeding disorders. *Haemophilia* 2003; 9 (6):673-7.



CONSENTIMIENTOS INFORMADOS

La herramienta que establece la **confianza en la relación dentista-paciente**

El COEM pone a disposición de sus colegiados 10 modelos de consentimientos informados explicativos de los principales tratamientos:

obtención, blanqueamiento, endodoncia, extracción dental, implante, periodoncia, prótesis fija, prótesis removible, ortodoncia y odontopediatría.

Se trata de unos consentimientos únicos ya que incluyen ilustraciones con la explicación en un lenguaje sencillo y un diseño atractivo para que el paciente pueda comprender perfectamente en qué consiste el tratamiento y firme el consentimiento adecuadamente.


Además, estos consentimientos están también a disposición de los colegiados en **inglés, chino, rumano y árabe.**

¿Sabes cómo conseguirlos?

Los 10 modelos de consentimientos informados están a disposición de los colegiados a través de la web www.coem.org.es. Pueden solicitarse en formato impreso en papel autocopiativo a través de un formulario. Se ofrecen en paquetes de **50 unidades** por tratamiento, cada paquete tiene un coste de **10 euros** (+IVA + gastos de envío). En cada envío pueden solicitarse hasta 4 paquetes.

También, en la misma web, existe la opción gratuita de descargarse cada consentimiento en formato pdf e imprimirlo directamente en su clínica.

Para dudas de carácter jurídico sobre los consentimientos informados se ha creado el correo electrónico consentimientos@coem.org.es que está a disposición de los colegiados.





NORMAS DE PUBLICACIÓN DE LA REVISTA CIENTÍFICA DENTAL

La Revista del Ilustre Colegio Oficial de Odontólogos y Estomatólogos de la Iª Región (Científica Dental) publicará artículos de tipo científico o práctico sobre Odontología. El Comité Editorial seguirá de forma estricta las directrices expuestas a continuación. Los artículos que no se sujeten a ellas serán devueltos para corrección, de forma previa a la valoración de su publicación.

Los artículos remitidos a esta revista deberán ser originales, no publicados ni enviados a otra publicación, siendo el autor el único responsable de las afirmaciones sostenidas en ellos. Se debe enviar una foto de calidad del primer firmante y una dirección postal y/o de correo electrónico a la que dirigir la correspondencia.

TIPOS DE ARTÍCULOS

1. Artículos originales, que aporten nuevos datos clínicos o de investigación básica relacionada con la especialidad. La estructura se detalla a continuación en el apartado "Presentación y estructura de los trabajos".

2. Comunicaciones cortas. Publicación de trabajos adecuadamente resumidos con extensión máxima de una página.

3. Casos clínicos. Serán publicados en esta sección casos clínicos poco frecuentes o que aporten nuevos conceptos terapéuticos que puedan ser de utilidad. Deben contener documentación clínica e iconográfica completa pre, postoperatoria y del seguimiento, así como explicar de forma clara el tratamiento realizado. El texto debe ser conciso y las citas bibliográficas limitarse a las estrictamente necesarias. Resultarán especialmente interesantes secuencias fotográficas de tratamientos multidisciplinarios de casos complejos o técnicas quirúrgicas. El Vocal de la Comisión Científica encargado de la sección orientará al autor sobre la selección y calidad del material fotográfico. El número de figuras no debe superar las 30.

4. Temas de actualización / puesta al día y revisiones bibliográficas, que su-

pongan la actualización de un tema concreto, desde un punto de vista crítico, científico y objetivo. Las tablas o figuras no deberán ser superiores a 30. Se recomienda que las citas bibliográficas no superen las 40. Se sugiere a los autores interesados en colaborar en este apartado, contactar con el Vocal correspondiente de la Comisión Científica para consultar la adecuación y originalidad del tema propuesto.

5. Trabajos presentados al Premio Profesor Dr. D. Pedro Ruiz de Temiño Malo, que sean merecedores del mismo; así como aquellos otros cuya publicación, dado su interés, estime oportuna el Comité de Asesores de la revista Científica Dental.

6. Trabajos de investigación o revisión bibliográfica que hayan sido presentados a la Convocatoria de Becas de Formación Continuada del Ilustre Colegio Oficial de Odontólogos y Estomatólogos de la Iª Región y que, como establecen las bases de la citada convocatoria, se hallen en posesión del Colegio pudiendo éste último publicarlos sin autorización expresa de sus autores. En el trabajo presentado deberá figurar el nombre del centro y/o institución donde haya sido realizado.

7. Preguntas a un experto. Consultas de tipo científico o acerca de casos clínicos, nuevas tendencias y/o propuestas terapéuticas, materiales de nuevo desarrollo, etc. Se remitirán a la Secretaría de Redacción debiendo identificarse su autor con firma y número de colegiado. Las preguntas serán contestadas por el experto correspondiente en cada materia y se publicarán en Científica Dental de

forma anónima para preservar la intimidad del colegiado que las formula, si así lo desea.

8. Cartas al director, que ofrezcan comentarios o críticas constructivas sobre artículos previamente publicados u otros temas de interés para el lector, con un máximo de 500 palabras y 3 autores. Deben ser escuetas, centradas en un tema específico y estar firmadas. Las citas bibliográficas, si existen, aparecerán en el texto entre paréntesis y no serán superiores a 6. En caso de que se viertan comentarios sobre un artículo publicado en esta revista, el autor del mismo dispondrá de derecho de réplica.

9. Artículos seleccionados de otras publicaciones nacionales o internacionales que la revista Científica Dental publicará cuando el interés de los mismos justifique su publicación duplicada.

10. Foto Clínica. Debe constar de una o varias imágenes de un caso clínico de especial relevancia, junto a un comentario y/o explicación del caso cuya extensión debe estar en torno a las 500 palabras. Las imágenes deberán presentarse en formato JPG de alta calidad.

AUTORES

Únicamente serán autores aquellos individuos que hayan contribuido significativamente en el desarrollo del artículo y que, en calidad de tales, puedan tomar pública responsabilidad de su contenido. Su número no será, de acuerdo a los criterios de la AMA, salvo en casos excepcionales, superior a 4 (Barclay WR, Southgate Mt, Mayo RW. Manual for Authors and Editors: Editorial Style and Manuscript Preparation. Lange Medical Publication. Los Altos, California 1981). Se entiende por contribución significativa aquella que dé cumplimiento a las condiciones que se especifican a continuación: 1) participar en el desarrollo del concepto y diseño del trabajo, o el análisis y la interpretación de los datos; 2) contribuir a la redacción o revisión fundamental del artículo; colabo-

rar en la supervisión final de la versión que será publicada. La simple participación en la adquisición de fondos o en la recopilación de datos no justifica la autoría del trabajo; tampoco es suficiente la supervisión general del grupo de investigación. Los vocales pueden requerir a los autores que justifiquen su calidad de tales. A las personas que hayan contribuido en menor medida les será agradecida su colaboración en el apartado de agradecimientos; sus nombres serán enviados en página independiente. Todos los autores deben firmar la carta de remisión que acompañe el artículo, como evidencia de la aprobación de su contenido y aceptación íntegra de las normas de publicación de la revista Científica Dental. El autor principal deberá mandar su foto tipo carnet en formato digital (JPG).

AUTORIZACIONES EXPRESAS DE LOS AUTORES A CIENTÍFICA DENTAL

Los autores que envíen sus artículos a Científica Dental para su publicación, autorizan expresamente a que la revista lleve a cabo las siguientes actuaciones:

- i) Reproducir el artículo en la página web de la que el Colegio es titular, así como publicarlo en soportes informáticos de cualquier clase (CD-Rom, DVD, entre otros).
- ii) Publicar el artículo en otros idiomas, tanto en la propia Científica Dental como en la página web del Colegio, para lo cual será necesaria la previa conformidad del autor con la traducción realizada.
- iii) Ceder el artículo a otras revistas de carácter científico para su publicación, en cuyo caso el artículo podrá sufrir las modificaciones formales necesarias para su adaptación a los requisitos de publicación de tales revistas.

PRESENTACIÓN Y ESTRUCTURA DE LOS TRABAJOS

Los trabajos deben ser presentados en soporte digital (CD/DVD), con las

páginas numeradas correlativamente. Las imágenes que formen parte del trabajo deberán ser adjuntadas en el CD o DVD en formato JPG, siempre en alta calidad. El autor debe conservar una copia del original para evitar irreparables pérdidas o daños del material.

En los trabajos presentados deberá reflejarse la existencia de algún tipo de subvención y/o apoyo por parte de casas comerciales.

La revista sigue el sistema de publicaciones de Vancouver (revisado 1997). El estilo y estructura recomendada viene detallado en: Comité Internacional de Editores de Revistas Médicas. Requisitos de uniformidad para manuscritos presentados a revistas biomédicas. Med Clin (Bar) 1991; 97:181-86. También publicado en Periodoncia 1994; 4:215-224. www.icmje.org

1. Estructura de publicación para los artículos originales:

La primera página debe contener: 1) el título del artículo y un subtítulo no superior a 40 letras y espacios, en castellano e inglés; 2) el nombre y dos apellidos del autor o autores, con el (los) grado(s) académico(s) e institución(es) responsables; 3) la negación de responsabilidad, si procede; 4) el nombre del autor responsable de la correspondencia sobre el manuscrito; y 5) la(s) fuente(s) de apoyo en forma de subvenciones, equipo o fármacos; 6) la dirección postal completa y de correo electrónico a la que poder remitir la correspondencia por parte de los lectores de la revista Científica Dental. **Resumen y palabras clave:** una página independiente debe contener, un resumen estructurado del contenido del mismo, no superior a 250 palabras que se estructurará en los siguientes apartados en los trabajos de investigación: introducción (fundamento y objetivo), métodos, resultados y conclusiones (consultar: Novedades Editoriales (Editorial). Periodoncia 1994: 4:145-146). Debajo del resumen, se deben citar e identificar como tales de 3 a 10 pa-

labras clave o frases cortas, y separadas por (;). Se deben utilizar los términos del Medical Subject Headings (MeSH) del Index Medicus. El resumen y las palabras clave vendrán en español e inglés.

El texto del artículo se comenzará en página aparte y contendrá los siguientes apartados:

Introducción: debe incluir los fundamentos y el propósito del estudio, utilizando las citas bibliográficas estrictamente necesarias. No realizar una revisión bibliográfica exhaustiva, ni incluir datos o conclusiones del trabajo que se publica.

Material y métodos (Pacientes y métodos en estudios en seres humanos): será presentado con la precisión que sea conveniente para que el lector comprenda y confirme el desarrollo de la investigación. Métodos previamente publicados como índices o técnicas deben describirse sólo brevemente y aportar las correspondientes citas, excepto que se hayan realizado modificaciones en los mismos. Los métodos estadísticos empleados deben ser adecuadamente descritos, y los datos presentados de la forma menos elaborada posible, de manera que el lector con conocimientos pueda verificar los resultados y realizar un análisis crítico. En la medida de lo posible, las variables elegidas deberán serlo cuantitativamente, las pruebas de significación deberán presentar el grado de significación y, si está indicado la intensidad de la relación observada y las estimaciones de porcentajes, irán acompañadas de su correspondiente intervalo de confianza. Se especificarán los criterios de selección de individuos, aleatorización, sistemas doble ciego empleados, complicaciones de tratamientos y tamaños muestrales. En los ensayos clínicos y estudios longitudinales, los individuos que abandonan los estudios deberán ser registrados y comunicados. Se especificarán los programas informáticos empleados y se definirán los términos estadísticos, abreviaturas y símbolos utilizados.

Ensayos clínicos con seres humanos y animales: en los artículos sobre ensayos clínicos con seres humanos y animales de experimentación, deberá confirmarse que el protocolo ha sido aprobado por el Comité de Ensayos Clínicos y de Experimentación Animal del Centro, y que el estudio ha seguido los principios de la Declaración de Helsinki de 1964, revisada en 2008.

Resultados: aparecerán en una secuencia lógica en el texto, tablas o figuras, no debiendo repetirse en ellas los mismos datos. Se procurará resaltar las observaciones importantes.

Discusión: resumirá los hallazgos, relacionando las propias observaciones con otros estudios de interés y señalando las aportaciones y limitaciones de unos y otros.

Conclusiones: extraídas de los datos del trabajo y evitando escrupulosamente afirmaciones gratuitas.

Agradecimientos: únicamente se agradecerá, con un estilo sencillo, su colaboración a personas que hayan hecho contribuciones sustanciales al estudio, debiendo disponer el autor de su consentimiento por escrito. Los agradecimientos irán en página aparte.

Bibliografía: Las citas bibliográficas, las mínimas necesarias, deben ser numeradas correlativamente en el orden en que aparezcan en el texto, tablas y leyendas de la figuras, siendo identificadas en los mismos por números arábigos entre paréntesis. Se recomienda seguir el estilo de los ejemplos siguientes, que está basado en el Index Medicus. Manuscritos aceptados pero no publicados pueden ser incluidos en la lista bibliográfica, colocando (en prensa) detrás del nombre abreviado de la revista. Artículos no aceptados aún pueden ser citados en el texto, pero no en la bibliografía. Se emplearán los nombres abreviados de las revistas de acuerdo al Journals Data Bases the Pubmed. Es recomendable evitar el uso de resúmenes como re-

ferencias y está totalmente prohibido utilizar "observaciones no publicadas" y "comunicaciones personales". Se mencionarán todos los autores si son menos de seis, o los tres primeros y cols., cuando sean siete o más. El listado bibliográfico debe ser corregido por el autor, comparándolo con la copia en su poder. La bibliografía irá en página aparte.

EJEMPLOS.

1. ARTÍCULO EN UNA REVISTA:

Zabalegui J, Gil JA, Zabalegui B. Magnetic resonance imaging as an adjunctive diagnostic aid in patient selection for endosseous implants: preliminary study. *Int. J. Oral Maxillofac Implant* 1990;3:283-287.

Cuando el autor es una sociedad o corporación: FDI/OMS. Patrones cambiantes de salud bucodental e implicaciones para los recursos humanos dentales: Parte primera. Informe de un grupo de trabajo formado por la Federación Dental Internacional y la Organización Mundial de la Salud. *Arch Odontomatol* 1986;2:23-40.

2. LIBROS O MONOGRAFÍAS:

Autor personal:

Domenech JM, Riba Md. Una síntesis de los métodos estadísticos bivariantes. Barcelona: Herder, 1987.

Capítulo de un libro:

Barnes A. Prevalence of periodontal disease. En: Frandsen A, editor. *Public Health Aspects of Periodontal Disease*. Chicago: Quintessence Books, 1984:21-23.

3. PUBLICACIÓN DE UNA ENTIDAD O CORPORACIÓN:

Instituto Nacional de Estadística. Censo de población de 1981. Resultados por Comunidades Autónomas. Madrid: INE, Artes gráficas, 1986.

4. TESIS DOCTORAL O TESINA DE LICENCIATURA:

López Bermejo MA. Estudio y evaluación de la salud bucodentaria de

la Comunidad de la Universidad Complutense. Tesis Doctoral. Universidad Complutense de Madrid, Facultad de Medicina. Madrid; 1988.

Para referencias que no puedan ser encajadas dentro de los ejemplos propuestos es recomendable consultar: Comité Internacional de Editores de Revistas Médicas. Requisitos de uniformidad para manuscritos presentados a revistas biomédicas. *Med Clin (Bar)* 1991;97:181-186. También publicado en *Periodoncia* 1994;4:215-224.

Tablas: deben presentarse en hojas independientes numeradas según su orden de aparición en el texto con números arábigos. Se emplearán para clarificar puntos importantes, no aceptándose la doble documentación bajo la forma de tablas y figuras. Su localización aproximada en el texto puede ser indicada por una nota marginal entre paréntesis. Los títulos o pies que las acompañen deberán explicar perfectamente en contenido de las mismas.

Figuras: serán consideradas figuras todo tipo de fotografías, gráficas o dibujos. Deberán clarificar de forma importante el texto y su número estará reducido a un máximo de 30. Se les asignará un número arábigo, según el orden de aparición en el texto, siendo identificadas por el término abreviado figura (s), seguido del correspondiente guarismo. Los pies o leyendas de cada una deben ir mecanografiados y numerados en una hoja aparte. Las fotografías se enviarán en papel, de un tamaño de 127 por 173, en todo caso nunca mayores de 203 por 254, por triplicado, identificadas por una etiqueta en el dorso que indique el nombre del autor y el número y orientación de la figura. Únicamente en caso de que los autores pretendan publicar varias fotografías en un bloque deben enviarse montadas, separando cada foto con tira adhesiva blanca de 3 mm. y rotulándose con letras adhesivas mayúsculas, negras y de un tamaño de 18 puntos en el ángulo superior izquierdo. Si la foto es muy oscura la letra se colocará sobre un

círculo blanco adhesivo de 1 cm. de diámetro. Los dibujos deben tener calidad profesional y estar realizados en tinta china o impresora láser con buen contraste. Las figuras podrán enviarse como fotografías, diapositivas o en formato electrónico de alta resolución, aceptándose en este último caso los formatos eps y tiff a 300 ppp.

Abreviaturas y unidades de medida: sólo deberán ser empleadas abreviaturas estándar universalmente aceptadas; consultar *Units, Symbols and Abbreviations*. The Royal Society of Medicine. London. Cuando se pretenda acortar un término frecuentemente empleado en el texto, la abreviatura correspondiente, entre paréntesis, debe acompañarle la primera vez que aparezca el mismo. Los dientes se numerarán de acuerdo al sistema de la *Federation Dentaire Internationale: two-digit system of designation teeth*. *Int Dent J* 1971; 21(1):104-106 y los implantes siguiendo la misma metodología, es decir citando el número correspondiente al diente de la posición que ocupan, y añadiendo una "i" minúscula (ej.: un implante en la posición del 13 será el 13i). No serán usados números romanos en el texto. Los nombres comerciales no serán utilizados salvo necesidad, en cuyo caso la primera vez que se empleen irán acompañados del símbolo ®. Se utilizará el sistema métrico decimal para todas aquellas mediciones de longitud, altura, peso y volumen. La temperatura se medirá en grados centígrados, y la presión sanguínea en milímetros de mercurio. Para los valores hematológicos y bioquímicos se utilizará el sistema métrico de acuerdo al *Internacional System of Units*.

2. Estructura de publicación para comunicaciones cortas

Serán aceptadas para publicación rápida. Su extensión estará limitada a una página impresa de la revista. No será necesaria la estructura descrita para los artículos originales. Las comunicaciones cortas deberán llevar

un resumen y las citas bibliográficas estarán reducidas al mínimo.

3. Estructura de publicación para el resto de colaboraciones

Los trabajos presentados a la Convocatoria de Becas de Formación Continuada así como los presentados al Premio Dr. D. Pedro Ruiz de Temiño Malo se regirán para su elaboración por las normas expresamente citadas en dichas convocatorias.

Para el resto de colaboraciones la estructura es flexible, debiéndose respetar los requisitos mínimos respecto a número de páginas, citas bibliográficas, tablas y figuras, etc. que se citan expresamente para cada uno de ellos en el apartado referido a Tipos de Artículos.

PROCEDIMIENTOS DE REVISIÓN Y PUBLICACIÓN

Todos los artículos aceptados para publicación serán propiedad del Ilustre Colegio Oficial de Odontólogos y Estomatólogos de la Iª Región.

El primer firmante del artículo recibirá las pruebas para su corrección, la cual debe hacer en un plazo no superior a 48 horas. Únicamente se pueden realizar mínimas correcciones sobre el contenido del manuscrito original sin incurrir en un coste extra.

DIRECCIÓN DE REMISIÓN

El material publicable previamente indicado, así como anuncios de importantes reuniones científicas y otras informaciones de interés, deberá ser enviado a:

Científica Dental

Jefa de Redacción.

Mauricio Legendre, 38.
28046 Madrid. Fax: 91 563 28 30.

E-mail: revista@coem.org.es.



EL SEGURO DE AUTO
DE A.M.A
SEGUNDO MEJOR
VALORADO DEL SECTOR

Fuente: Índice Stiga JUNIO 2016
de Experiencia de Cliente ISCX

Hasta un

60%^{*} bonificación

en su seguro de Automóvil

- ✓ NUEVOS SERVICIOS DE ITV Y GESTORÍA
- ✓ AMPLIA RED DE TALLERES PREFERENTES
- ✓ REPARACIÓN Y SUSTITUCIÓN DE LUNAS A DOMICILIO
CON DESCUENTOS DE UN 50% POR NO SINIESTRALIDAD
- ✓ PÓLIZAS DE REMOLQUE
- ✓ LIBRE ELECCIÓN DE TALLER
- ✓ ASISTENCIA EN VIAJE 24 HORAS DESDE KILÓMETRO CERO
- ✓ PERITACIONES EN 24-48 HORAS
- ✓ RECURSOS DE MULTAS
- ✓ DECLARACIÓN DE SINIESTROS POR TELÉFONO E INTERNET



A.M.A. MADRID

Via de los Poblados, 3. Edificio nº 4-A Tel. 913 43 47 00 amacentral@amaseguros.com

A.M.A. MADRID (Villanueva)

Villanueva, 24 Tel. 914 31 06 43 villanueva@amaseguros.com



A.M.A. MADRID (Hilarión)

Hilarión Eslava, 50 Tel. 910 50 57 01 hilarion@amaseguros.com

www.amaseguros.com
902 30 30 10

Síguenos en     

(* Promoción válida para presupuestos de nueva contratación, realizados hasta el 28 de febrero de 2017. No acumulable a otras ofertas. Consulte condiciones en su oficina provincial A.M.A.



THE 3RD INTERNATIONAL SYMPOSIUM ESTHETIC, RESTORATIVE & IMPLANT DENTISTRY

16 y 17 DE JUNIO DE 2017 / BARCELONA

PALAU DE CONGRESSOS DE CATALUNYA

PRECIOS

- General antes del 30 de abril de 2017 **450 €**
- General a partir del 1 de mayo de 2017 **495 €**
- Estudiante antes del 30 de abril de 2017 **180 €**
- Estudiante a partir del 1 de mayo de 2017 **200 €**

Precios con IVA incluido. Programa sujeto a posibles cambios.

OFERTA 350€

SOCIOS SEPES

INSCRIPCIONES REALIZADAS
antes del 30 de abril de 2017



Información e inscripciones:
Tel. + 34 91 517 87 88
www.symposiumquintessence2017.com

 **QUINTESSENCE**
& Advanced Esthetic Seminars