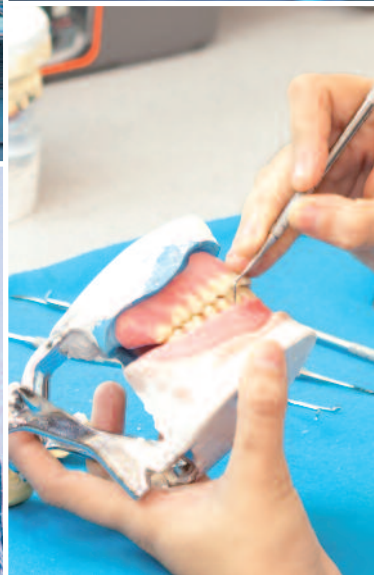
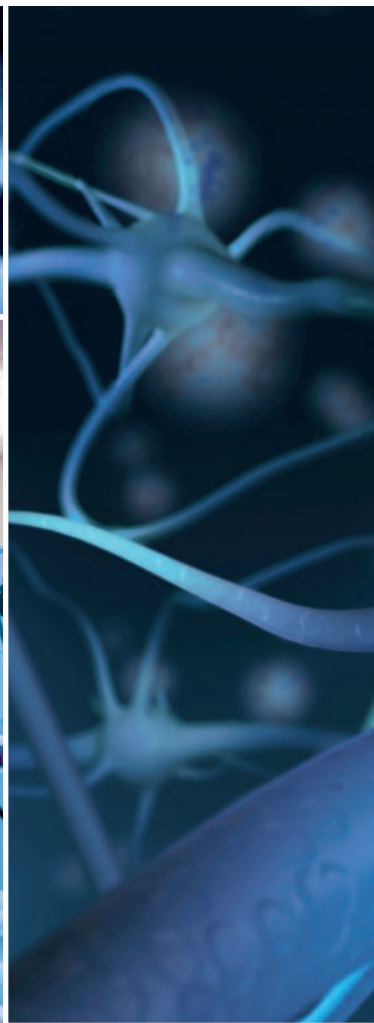
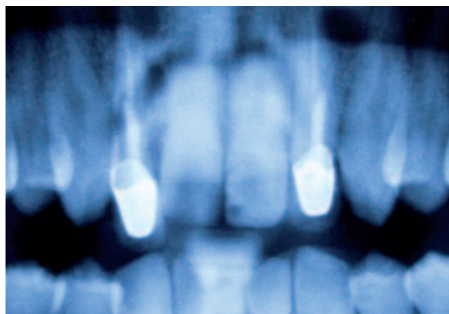


REVISTA CIENTÍFICA DE FORMACIÓN CONTINUADA

CIENTÍFICA DENTAL

www.coem.org.es

Indexada en / Indexed in: IME (Índice Médico Español), IBECs, LATINDEX y GOOGLE ACADÉMICO



7

Revisión bibliográfica

"Districción alveolar para la colocación de implantes. Revisión de la literatura"

21

Foto clínica

"Manifestaciones clínicas de un paciente HIV+: periodontitis necrosante y sarcoma de Kaposi"

29

Puesta al día

"Turismo, deportes de riesgo y barodontalgia"

45

Entrevista entre expertos

La Dra. Gloria Saavedra Marbán entrevista al Dr. Manuel Joaquín de Nova García

69

Pregunta a un experto

La Dra. Marisa Martínez García responde sobre el uso de implantes en pacientes en tratamiento con bisfosfonatos

75

Puesta al día

Sialoendoscopia en las patologías obstructivas de las glándulas salivales

coem 

Ilustre Colegio Oficial de Odontólogos y Estomatólogos de la Iª Región

MAYO-JUNIO-JULIO-AGOSTO 2012

ISSN 1697-6398 volumen 9 - número 2



innovar

*“Mudar o alterar algo,
introduciendo novedades”.*

Programas Máster en Odontología

Para nosotros innovar significa renovarse. Por eso, en la Universidad CEU San Pablo contamos con los mejores programas máster en el área de odontología, para todos aquellos que quieren afrontar su futuro con un valor diferencial, porque saben que con una buena preparación podrán alcanzar sus metas.

Universidad CEU San Pablo. Donde la excelencia académica y la formación integral son nuestra razón de ser.

Programas Máster

- *Máster Oficial en Dolor Orofacial y Disfunción Cráneomandibular*
- *Máster Oficial en Cirugía Oral Avanzada e Implantología*
- *Máster Propio en Endodoncia y Restauradora Dental Avanzada*
- *Máster Propio en Ortodoncia y Ortopedia Dentomaxilar*

CEU es obra de la Asociación Católica de Propagandistas

Más información

www.posgrado.uspceu.es

902 222 555



CEU

*Universidad
San Pablo*

In Veritate Libertas

REVISTA CIENTÍFICA DE FORMACIÓN CONTINUADA

CIENTÍFICA DENTAL

EDITOR

Ilustre Colegio Oficial de Odontólogos y Estomatólogos de la 1ª Región

DIRECTOR

Jesús Calatayud Sierra

SUBDIRECTOR

José Santos Carrillo Baracaldo

JEFA DE REDACCIÓN

Nuria Velasco Sanz

COMITÉ EDITORIAL

Ricardo Fernández González

José Ramón Molinos Granada

Antonio Montero Martínez

Eugenio Grano de Oro Cordero

José Vicente Sanz Casado

Rafael Gómez Font

Juan López-Quiles Martínez

Juan Manuel Prieto Setién

Luis Flores Legasa

José Santos Carrillo Baracaldo

Pepa Calvo Box

Jaime Jiménez García

María Luisa Somacarrera Pérez

Marcela Bisheimer Chemez

Antonio Bowen Antolín

David García Baeza

Gloria Saavedra Marbán

Javier Cremades Aparicio

Dolores Oteo Calatayud

Manuel Bratos Morillo

Juan Arias Romero

Rosario Garcillán Izquierdo

Luciano Badanelli Rubio

Antonio Lorente Pérez-Sierra

Carmen Mariscal de Gante Ruzafa

Indexada en / Indexed in:

- IME
- IBECs
- LATINDEX
- GOOGLE ACADÉMICO

Título clave: Cient.Dent.

www.coem.org.es

e-mail:

revista@coem.org.es
colmadrid@coem.org.es
ccientifica@coem.org.es
presidente.coem@coem.org.es
comdeontologica@coem.org.es

Edita: Ilustre Colegio Oficial de Odontólogos y Estomatólogos de la 1ª Región.

Tel.: 91 561 29 05

e-mail: marketingcoem@coem.org.es

Suscripción anual (3 números): 36,62 €/año

Números sueltos: 15 €/unidad.

Tirada de este número: 7.700 ejemplares

Publicidad:

Departamento de Publicidad de Star Ibérica, S.A.

Tel.: 91 654 67 92

publicidad@stariberica.com

Publicación autorizada por el Mº de Sanidad como soporte válido: 23/04-R-CM

© 2004

D. Legal: M-12333-2004

ISSN: 1697-6398

Producción Gráfica:

Running Producción, S.A.

Avda. de la Victoria, 56 - Tel.: 91 372 87 84

Distribución:

Apamara, S.L.

Bascañuelos, 13 Nave K - Tel.: 91 798 85 84

Los estudios, opiniones y/o manifestaciones efectuadas en los artículos insertados en la presente revista, así como la publicidad contenida en la misma, son exclusiva responsabilidad de sus autores o empresas que se publicitan.

En cualquier caso, los estudios, las opiniones y/o manifestaciones efectuadas así como las publicidades insertadas no han sido ni adoptadas, ni aprobadas ni consensuadas de ningún modo por la Junta de Gobierno, por lo que no deben tomarse, en ningún caso, como actos propios del Colegio Oficial de Odontólogos y Estomatólogos de la 1ª Región, quien a estos efectos queda exonerado de cualquier responsabilidad que pudiera derivarse al respecto, ni garantiza la exactitud de los datos incluidos ni acepta responsabilidad alguna por el uso que se haga posteriormente de los mismos.

DE LA MISMA MANERA, LAS OPINIONES Y HECHOS CONSIGNADOS EN CADA ARTÍCULO EN LA REVISTA SON DE EXCLUSIVA RESPONSABILIDAD DE SUS AUTORES. EL COLEGIO NO SE HACE RESPONSABLE, EN NINGÚN CASO, DE LA CREDIBILIDAD Y AUTENTICIDAD DE LOS TRABAJOS PUBLICADOS.

TRATAMIENTO DE DATOS DE CARÁCTER PERSONAL

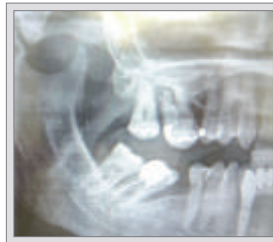De acuerdo con lo establecido en la Ley Orgánica 15/1999, de 13 de Diciembre, de Protección de Datos de Carácter Personal, se les informa que sus datos serán tratados e incorporados a un fichero titularidad del Ilustre Colegio de Odontólogos y Estomatólogos de la 1ª Región, utilizándose para la gestión del envío de la revista, así como el envío de información sobre actividades o asuntos relacionados con la odontología. Puede ejercitar sus derechos de acceso, rectificación, cancelación y oposición dirigiéndose a las dependencias del Colegio, sito en la C/ Vitruvio, nº 32, 28006 Madrid, mediante solicitud debidamente cumplimentada, que está a su disposición en el Colegio.



Premios Revista CientíficaDental

- Mejor Artículo Científico
- Mejor Caso Clínico
- Mejor Primera Publicación (Autor Novel)

DESTACADOS



Caso clínico. "¿Síndrome de Eagle, síndrome estilohioideo o síndrome carotideo? Aportación de ocho casos"

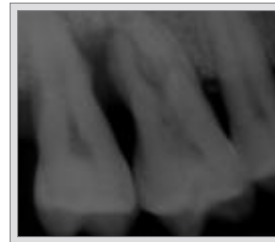
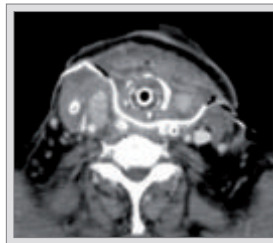

Foto clínica. Manifestaciones clínicas de un paciente HIV+: Periodontitis Necrosante y Sarcoma de Kaposi.



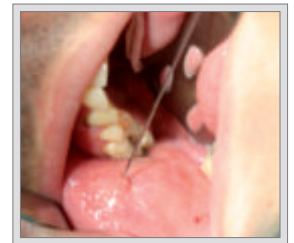Entrevista entre expertos. La Dra. Gloria Saavedra entrevista al Dr. Manuel Joaquín de Nova sobre odontología en niños con necesidades especiales.



Caso clínico. "Mediastinitis desecudente necrotizante de causa odontogénica"



Pregunta a un experto. ¿Constituyen los tratamientos por bisfosfonatos en mujeres con osteoporosis un riesgo real en nuestras terapias de implantes?



Caso clínico. "Hemangioma arteriovenoso en región geniana derecha"



¿Quieres anunciarte en
CientíficaDental?
Infórmate llamando al **91 654 67 92**
o en **publicidad@stariberica.com**

sumario

EDITORIAL	5
REVISIÓN BIBLIOGRÁFICA	7
DISTRACCIÓN ALVEOLAR PARA LA COLOCACIÓN DE IMPLANTES. REVISIÓN DE LA LITERATURA NAVAL NAVARRO JL., LOUGHNEY GONZÁLEZ A., HERGUETA XIMÉNEZ C., CAPARRÓS ESPINOSA M., FERNÁNDEZ DOMÍNGUEZ M.	
CASO CLÍNICO	13
¿Síndrome de Eagle, síndrome estilohioideo o síndrome carotideo? Aportación de ocho casos LOUGHNEY GONZÁLEZ A., MARTÍN LUNA M., GOYOAGA SÁNCHEZ E., FERNÁNDEZ DOMÍNGUEZ M.	
FOTO CLÍNICA	21
Manifestaciones clínicas de un paciente HIV+: Periodontitis Necrosante y Sarcoma de Kaposi SERRANO SÁNCHEZ-REY, C., RUBIO RAMÍREZ, L., CUESTA GIL, M., PIZARRO MUÑOZ, C.	
REVISIÓN BIBLIOGRÁFICA	23
Lesión del nervio lingual tras exodoncias de terceros molares inferiores. Revisión sistemática PÉREZ FABREGA J., LECO BERROCAL M.I., BARONA DORADO C., MARTÍNEZ GONZÁLEZ J.M.	
PUESTA AL DÍA	29
Turismo, deportes de riesgo y barodontalgia ÁLVAREZ QUESADA C., DE LAS HERAS VERCHER B., CARRILLO SÁNCHEZ P., GRILLE ÁLVAREZ C.	
REVISIÓN BIBLIOGRÁFICA	35
Polimorfismos de la Interleukina 1 (IL-1) en la periodontitis: revisión de la literatura PIÑAS CABALLERO, L., PÉREZ AGUILAR, M., CABALLÍN GARCÍA, A.	
ENTREVISTA ENTRE EXPERTOS	45
DR. MANUEL JOAQUÍN DE NOVA GARCÍA DRA. GLORIA SAAVEDRA MARBÁN	
CASO CLÍNICO	49
Hemangioma cavernoso. A propósito de un caso TÉLLEZ BARRAGÁN, MARÍA CLAUDIA; DÍAZ PALOMO, FELICIDAD; MARTÍN SANJUÁN, CARMEN; TEMPRANO MAROTO M., GARCÍA VICENT G.	
REVISIÓN BIBLIOGRÁFICA	55
Medidas de inclinación de la trayectoria condílea y del ángulo de Bennet de la población occidental, actualización y revisión bibliográfica GARCÍA CAÑAS, P., BRANDÍN DE LA CRUZ, N., DEL RÍO HIGHSMITH, J.	
CASO CLÍNICO	63
Mediastinitis descendente necrotizante de causa odontogénica. A propósito de un caso RODRÍGUEZ - ORTEGA, L.; RODRÍGUEZ PANIAGUA, J.M.; SANTOS MARINO, J.; LECO BERROCAL, I.; MARTÍNEZ - GONZÁLEZ, J.M.	
PREGUNTA A UN EXPERTO	69
¿Constituyen los tratamientos por bisfosfonatos en mujeres con osteoporosis un riesgo real en nuestras terapias de implantes? GÓMEZ FONT, RAFAEL, MARTÍNEZ GARCÍA, MARISA.	
CASO CLÍNICO	71
Hemangioma arteriovenoso en región geniana derecha. A propósito de un caso ARRIBAS MARTÍN, AI.; PÉREZ CORRAL, I.; LOUGHNEY GONZÁLEZ, A.; FERNÁNDEZ DOMÍNGUEZ, M.; PEZZI, M.	
PUESTA AL DÍA	75
Sialoendoscopia en las patologías obstructivas de las glándulas salivales LIZAUER AJURIA B., BARONA DORADO C., LECO BERROCAL I., FERNÁNDEZ CÁLIZ F., MARTÍNEZ-GONZÁLEZ JM ^a .	

CONTENTS

EDITORIAL	5
BIBLIOGRAPHIC REVIEW	7
ALVEOLAR DISTRACTION FOR IMPLANT PLACEMENT. A REVIEW OF THE LITERATURE NAVAL NAVARRO JL., LOUGHNEY GONZÁLEZ A., HERGUETA XIMÉNEZ C, CAPARRÓS ESPINOSA M., FERNÁNDEZ DOMÍNGUEZ M.	
CLINICAL CASE	13
Eagle's syndrome, stylohyoid syndrome or carotid syndrome? Contribution of eight cases LOUGHNEY GONZÁLEZ A, MARTÍN LUNA M, GOYOAGA SÁNCHEZ E, FERNÁNDEZ DOMÍNGUEZ M.	
CLINICAL PHOTO	21
Clinical manifestation of an HIV+ patient: Necrositing Periodontitis and Kaposi 's Sarcoma SERRANO SÁNCHEZ-REY, C.; RUBIO RAMÍREZ, L.; CUESTA GIL, M.; PIZARRO MUÑOZ, C.	
BIBLIOGRAPHIC REVIEW	25
Damage to lingual nerve following extraction of third lower molars: systematic review PÉREZ FABREGA J., LECO BERROCAL M.I., BARONA DORADO C., MARTÍNEZ GONZÁLEZ J.M.	
TOPIC OF UPDATE	31
Tourism, high risk sports and barodontalgia ÁLVAREZ QUESADA C., DE LAS HERAS VERCHER B., CARRILLO SÁNCHEZ P., GRILLE ÁLVAREZ C.	
BIBLIOGRAPHIC REVIEW	37
Interleukin 1 (IL-1) polymorphisms in periOdontitis: review Of the literature PIÑAS CABALLERO, L.; PÉREZ AGUILAR, M.; CABALLÍN GARCÍA,	
Interview among experts	47
DR. MANUEL JOAQUÍN DE NOVA GARCÍA DRA. GLORIA SAAVEDRA MARBÁN	
CLINICAL CASE	51
Cavernous Haemangioma. A case report TÉLLEZ BARRAGÁN, MARÍA CLAUDIA; DÍAZ PALOMO, FELICIDAD; MARTÍN SANJUÁN, CARMEN; TEMPRANO MAROTO M., GARCÍA VICENT G.	
BIBLIOGRAPHIC REVIEW	57
Condylar path inclination and bennet angle in western population, update and literature review GARCÍA CAÑAS, P., BRANDÍN DE LA CRUZ, N., DEL RÍO HIGHSMITH, J.	
CLINICAL CASE	65
Descending necrotising mediastinitis of odontogenic origin A case report RODRÍGUEZ - ORTEGA, L.; RODRÍGUEZ PANIAGUA, J.M.; SANTOS MARINO, J.; LECO BERROCAL, I.; MARTÍNEZ - GONZÁLEZ, J.M.	
QUESTION TO AN EXPERT	71
Do treatments using bosphosphonates in women with osteoporosis constitute a true risk in our implant therapies? GÓMEZ FONT, RAFAEL, MARTÍNEZ GARCÍA, MARISA.	
CLINICAL CASE	75
Arteriovenous hemangioma of the right-hand genial region. A case report ARRIBAS MARTÍN, AI.; PÉREZ CORRAL, I.; LOUGHNEY GONZÁLEZ, A.; FERNÁNDEZ DOMÍNGUEZ, M.; PEZZI, M.	
TOPIC OF UPDATE	75
Sialoendoscopy in obstructive pathologies of salivary glands LIZAUR AJURIA B., BARONA DORADO C., LECO BERROCAL I., FERNÁNDEZ CÁLIZ F., MARTÍNEZ-GONZÁLEZ JM ^º .	



EDITORIAL

Un número que despertará TODO VUESTRO INTERÉS

Queridos compañeros y lectores habituales:

Tras unas vacaciones con crisis económica, pero no de trabajos científicos, la presente revista aparece cargada de una gran variedad de artículos de revisión y casos clínicos que no dudamos obtendrán todo vuestro interés.

En el trabajo de Naval y colaboradores nos presentan una revisión y puesta al día de las técnicas de distracción alveolar aludiendo a sus principales ventajas e inconvenientes respecto a otras técnicas, que como éstas buscan la recuperación del hueso perdido, imprescindible para una parte importante de la rehabilitación con implantes.

En el caso clínico de Loughney y colaboradores se aborda el denominado síndrome de la apófisis estiloides, que aunque es relativamente poco frecuente parece interesante que el odontólogo recuerde su existencia puesto que su sintomatología, a veces poco clara, se puede confundir con otros procesos de naturaleza estomatológica. Agradecemos por lo tanto la aportación de estos ocho casos clínicos.

La foto clínica presentada por Serrano y colaboradores se refiere a un paciente VIH positivo en el que se recuerda la asociación típica de sarcoma de Kaposi con importantes repercusiones orales. En este caso se aportan unas magníficas imágenes de lesiones maculares y nodulares, como de la periodontitis necrotizante.

En el trabajo de revisión de Pérez Fábrega y colaboradores sus autores relacionan la influencia de la posición del tercer molar inferior con la posible lesión del nervio lingual inferior y cuáles son los principales factores de riesgo que deben ser tenidos en cuenta para evitarla.

La puesta al día de la profesora Carmen Álvarez nos muestra una original revisión sobre la barodontalgia, sus posibles causas y con qué tipo de actividades, especialmente deportivas, puede relacionarse.

Laura Piñas y colaboradores en su revisión bibliográfica abordan la relación demostrada entre los polimorfismos de la IL-1 y la severidad de la enfermedad periodontal, así como su relación con la sintomatología clínica derivada.

En la entrevista entre expertos la doctora Gloria Saavedra y el profesor Joaquín de Nova se aborda la problemática de los pacientes infantiles con necesidades especiales. Se comentan desde las necesidades formativas hasta las económicas que deberían ser programadas para mejorar el trato de estos pacientes.

María Claudia Téllez y colaboradores presentan un curioso caso clínico de hemangioma polilobulado en la zona labial vestibular y mentoniana que no impidió la realización de unas extracciones simples sin complicaciones.

En la revisión bibliográfica de Pablo García y colaboradores se realiza una actualización y puesta al día de las medidas de inclinación de la trayectoria condilea y del ángulo de Bennet en un grupo de población occidental, resaltando su importancia cuando se quieren realizar tratamientos de prótesis con un correcto ajuste de la oclusión del paciente.

Lara Rodríguez-Ortega en el caso clínico presentado de una mediastinitis de origen odontogénico nos alerta sobre la importancia derivada de realizar un correcto diagnóstico y tratamiento de las infecciones de origen dentario, ya que en muchas ocasiones sus posibles consecuencias son infravaloradas pudiendo comprometer la vida del paciente.

En la pregunta a un experto la Dra. Marisa Martínez responde al Dr. Gómez Font sobre un tema de alta importancia en la planificación de pacientes en tratamiento con bisfosfonatos. De alguna forma se desmitifica la tendencia a no tratar estos pacientes para "evitar problemas".

Arribas Martín y colaboradores abordan el diagnóstico y tratamiento de un hemangioma arteriovenoso de la región geniana derecha, ofreciendo en el artículo una detallada iconografía del procedimiento quirúrgico aplicado.

Por último, Bárbara Lizaur y colaboradores en su revisión nos resaltan la importancia del procedimiento de sialoendoscopia como poco agresivo y capaz de sustituir en múltiples ocasiones de litiasis de las glándulas salivales la cirugía tradicional.

Un saludo.



Dr. José Santos Carrillo Baracaldo

Subdirector de la revista Científica Dental del Ilustre Colegio Oficial de Odontólogos y Estomatólogos de la I Región.

ADVANCED IMPLANTOLOGY PROGRAM

Experto en implantología estética, regeneración y periodoncia avanzadas

19-20 de Octubre 2012

Diagnóstico y planificación de casos complejos. Estudio multidisciplinar 3D.

23-24 de Noviembre 2012

Cirugía plástica periodontal combinada con estética conservadora.

14-15 de Diciembre 2012

Cirugía plástica periimplantaria y remodelado de tejidos blandos. Microcirugía.

18-19 Enero 2013

Colocación de implantes en sector estético. Carga inmediata. Impresión Digital.

15-16 Febrero 2013

Técnicas quirúrgicas complejas avanzadas en implantología

4-8 de Marzo

Semana intensiva en New York University.



LA FORMACIÓN QUE BUSCABAS PARA PERFECCIONAR TU PRÁCTICA.

- Conoce todo aquello de la cirugía avanzada y periodoncia que te falta, para perfeccionar tu práctica diaria.
- Llega mas allá de la simple colocación de implantes, aprendiendo a realizar una planificación multidisciplinar completa con las últimas tecnologías.
- Este curso ofrece la oportunidad de realizar técnicas de cirugía avanzada sobre pacientes, al implantólogo que quiere tratar casos complejos.
- El equipo docente esta formado por profesionales de reconocido prestigio que te ayudarán a dar un salto cualitativo a tus tratamientos.
- Prácticas reales en pacientes con asesoramiento de los mejores profesionales.
- Diploma oficial de New York University.

Plazas limitadas a 20 asistentes.

- * Precio por módulo: **750€**
Precio reducido para inscripciones **antes del 31 de julio 600€**
y **antes del 15 de septiembre 700€**
Módulo en Nueva York : **2.000 €**

Organiza:



Contacto: Tlfno: **916 613 587** de 10.30 a 13.30 - 15.30 a 20.30
formacionavanzada@beyourselfcenters.com

Colaboradores:





REVISIÓN BIBLIOGRÁFICA

DISTRACCIÓN ALVEOLAR PARA LA COLOCACIÓN DE IMPLANTES. REVISIÓN DE LA LITERATURA

Naval Navarro JL., Loughney González A., Hergueta Ximénez C., Caparrós Espinosa M., Fernández Domínguez M.
Distracción alveolar para la colocación de implantes. Revisión de la literatura. *Cient. Dent.* 2012; 9; 2: 00-00.



Naval Navarro, JL.

Ldo. en Odontología. Alumno del Máster en Cirugía Oral Avanzada e Implantología de la Universidad San Pablo-CEU Madrid.

Loughney González, A.

Coordinadora del Máster en Cirugía Oral Avanzada e Implantología USP-CEU Madrid. Máster en Cirugía Bucal e Implantología. Profesora de la facultad de medicina USP-CEU Madrid. Lda. en Odontología

Hergueta Ximénez, C.

Lda. en Odontología. Alumna del Máster en Cirugía Oral Avanzada e Implantología de la Universidad San Pablo-CEU Madrid.

Caparrós Espinosa, M.

Profesora del Máster en Cirugía Oral Avanzada e Implantología USP-CEU Madrid. Máster en Implantología Oral y Prótesis Implantosoportada. Lda. en Odontología.

Fernández Domínguez, M.

Jefe de servicio de Cirugía Oral y Maxilofacial del grupo Hospitales de Madrid. Director Dpto. de Odontología USP-CEU Madrid. Director Máster Cirugía Oral Avanzada e Implantología.

Indexada en / Indexed in:

- IME
- IBECs
- LATINDEX
- GOOGLE ACADÉMICO

Correspondencia:

Jose Luis Naval
C/ Jerez nº 3 ático. 28016 Madrid

Fecha de recepción: 27 de abril de 2012.
Fecha de aceptación para su publicación:
3 de mayo de 2012.

RESUMEN

Introducción: La distracción alveolar es un procedimiento en el cual el hueso alveolar y la mucosa subyacente son regenerados. Los bajos porcentajes de predictibilidad en regeneración vertical y horizontal de otras técnicas ha incrementado el interés acerca de esta técnica para aumentar el volumen óseo para la posterior colocación de implantes.

Material y métodos: Se realizó una revisión bibliográfica de la literatura científica publicada. Se seleccionaron 31 artículos y se descartaron 14 por no ceñirse a nuestros criterios de inclusión estudios con un seguimiento mayor a un año en inglés publicado entre los años 1996-2011.

Resultados: La literatura aporta un aumento de volumen óseo medio desde 3 a 15 mm. con un porcentaje de supervivencia de los implantes colocados sobre hueso distraído de un 97%. Estudios publicados muestran una gran cantidad de complicaciones atribuidas a la falta de conocimiento de esta técnica.

Conclusiones: El porcentaje de éxito de los implantes colocados en hueso distraído es similar al obtenido en hueso nativo. De las técnicas de aumento óseo es la técnica mediante la cual se ha obtenido una mayor ganancia, sin embargo no es una técnica exenta de complicaciones. Se necesitan una mayor cantidad de estudios controlados a largo plazo para evaluar diferentes parámetros como: reabsorción ósea post-distracción, factores estéticos relacionados con el tejido blando y con la restauración protésica final.

ALVEOLAR DISTRACTION FOR IMPLANT PLACEMENT. A REVIEW OF THE LITERATURE

ABSTRACT

Introduction: Alveolar distraction is a procedure for the regeneration of alveolar bone and the underlying mucous membrane. Low predictability rates for vertical and horizontal regeneration in other techniques has increased interest in this technique in order to increase bone volume prior to placing implants.

Material and methods: A bibliographical review of the published scientific literature was carried out. 31 articles were selected and 14 were discarded as they did not meet our criteria for inclusion as studies with at least one year follow up published in English from 1996-2011.

Results: The literature reports average increased bone volume from 3 to 15mm with a survival rate for implants inserted into distracted bone of 97%. The published studies demonstrate a large number of complications attributed to a lack of understanding of this technique.

Conclusions: The success rate for implants inserted in distracted bone is similar to that obtained in native bone. Of all the techniques for increasing bone volume it is the one that has obtained the largest increases, however it is not a technique free from complications. More long-term controlled studies are required to assess different parameters, such as: post-distracted bone re-absorption, aesthetic factors relating to soft tissue and the final prosthetic restoration.

PALABRAS CLAVE

Distracción alveolar; Implantes dentales; Regeneración ósea guiada; Aumento de reborde.

KEY WORDS

Alveolar distraction; Dental implants; Guided bone regeneration; Increasing alveolar ridge.

INTRODUCCIÓN

La rehabilitación implanto-protésica en pacientes edéntulos parciales o totales ha llegado a ser un tratamiento predecible a largo plazo en las últimas décadas, con una media de éxito para los implantes dentales mayor al 90%²⁴.

Existen múltiples causas que explican la pérdida ósea en sentido horizontal y en sentido vertical entre las cuales se encuentran: enfermedad periodontal, traumatismos alveolodentarios asociados a pérdidas dentarias, extracciones dentales traumáticas o prótesis dentales mucosoportadas⁸.

En numerosas ocasiones, la pérdida ósea dificulta o imposibilita la colocación de implantes. Esto hace que sean necesarias técnicas quirúrgicas complementarias para restablecer la anatomía y poder colocar las fijaciones en una posición ideal. Los primeros antecedentes que se tienen acerca de la distracción ósea datan de 1869 pero, el concepto de distracción ósea alveolar como tal, fue introducido por Gavriil Ilizarov en 1950 en terapia ortopédica².

Posteriormente, se aplicó a mandíbulas, utilizando los principios básicos propuestos por Ilizarov²: La ley tensión-estrés y la influencia de la carga mecánica y el aporte vascular. Actualmente, muchos estudios han demostrado que la técnica de distracción alveolar es un tratamiento efectivo y predecible para el aumento vertical de las crestas alveolares disminuidas.

La distracción es una técnica de regeneración ósea que se basa en el desplazamiento de un fragmento de hueso respecto a otro de forma progresiva con el objetivo de estimular la neoformación ósea en el gap. Originariamente, esta técnica, era aplicable a huesos largos pero se descubrió que se podía utilizar de manera predecible en huesos de menor tamaño como el maxilar y la mandíbula. De forma complementaria a la osteogénesis, se ha comprobado que también, se produce una histiogénesis, es decir, formación de tejido blando relacionado con la velocidad en la distracción⁸.

Existen numerosas ventajas que justifican la utilización de esta técnica como pueden ser: la ausencia de zona donante, la rapidez, ganancia de hueso obtenida, menor probabilidad de infección, la obtención de tejido blando o un menor tiempo de espera para la osteointegración y carga de los implantes⁸.

Como inconvenientes al uso de esta técnica se encuentran: la dificultad en el control del vector de dirección del segmento que se quiere distraer, el elevado coste económico del tratamiento, el riesgo de secuestro óseo del fragmento distraído y la fibrointegración⁸.

La literatura aporta ganancias desde cinco a quince milímetros de hueso utilizando la técnica de distracción alveolar. El tiempo de espera para la colocación de implantes en un paciente sometido a distracción alveolar es de 2-3 meses por lo que se reduce el periodo de osificación respecto a otras técnicas regenerativas como pueden ser la regeneración ósea guiada con xenoinjerto o los injertos en bloque. El tiempo ideal para la colocación de los implantes sería entorno a la octava semana post-distracción. Una colocación de las fijaciones más temprana puede disminuir el éxito de los resultados²⁴.

Se han conseguido ganancias óseas de 8 mm. en sentido vertical, por lo que respecta a ganancia en sentido horizontal son pocos los autores que hacen referencia a ello. En la poca literatura existente acerca de la ganancia ósea en sentido horizontal se consiguió aumentar el reborde alveolar en sentido transversal en valores comprendidos en un rango de 0,5-3,5 mm.

Es cierto que después de varios años de experiencia utilizando esta técnica, existen aún ciertas dudas en distintos parámetros como pueden ser: la técnica quirúrgica, el tipo de distractor utilizado o la mínima cantidad de hueso disponible para realizar la distracción. La escasa evidencia acerca de los protocolos que se deben utilizar y la cantidad de hueso que se puede obtener.

La calidad de hueso obtenida y la cantidad de hueso reabsorbido tras la colocación de los implantes tiene valores similares a los obtenidos en el hueso nativo. El éxito de los implantes colocados en áreas sometidas a distracción alveolar supera el 90%, por lo que se puede decir que esta técnica es altamente predecible²⁴.

MATERIAL Y MÉTODOS

Se realizó una revisión bibliográfica de la literatura publicada para su estudio y análisis. Para ello, se utilizaron bases de datos tipo: Pubmed, Science Direct y Compludoc con las

siguientes palabras clave: "Distracción alveolar, implantes dentales, Regeneración ósea guiada y aumento de reborde". Se obtuvieron 45 artículos y se descartaron 14 por no ceñirse a nuestros criterios de inclusión que fueron estudios con un seguimiento mayor de 1 año y publicaciones comprendidas entre los años 1996 y 2011 y en inglés.

RESULTADOS Y DISCUSIÓN

La distracción ósea se define como la creación de hueso neoformado y tejido blando después de un desplazamiento gradual y controlado de un fragmento óseo obtenido mediante osteotomía¹⁻³.

Ilizarov y cols.², fueron los primeros en utilizar esta técnica en terapia ortopédica basándose en dos principios: la ley tensión-estrés y la influencia de la carga mecánica y el aporte vascular. Siguiendo los principios de Ilizarov y cols.² se empezó a aplicar en hueso maxilar y mandíbula².

Existe consenso en la literatura a la hora de describir cuales son las indicaciones en las que se debe utilizar esta técnica: atrofia severa de la cresta edéntula, defectos que comprometen la colocación óptima del implante, crestas estrechas donde la distracción horizontal puede aplicarse y conseguir el movimiento vertical de dientes anquilosados donde el desplazamiento ortodóncico es imposible o no ha sido satisfactorio⁴.

La distracción ósea alveolar se considera una excelente opción de tratamiento para el aumento óseo en pacientes que requieren de la colocación de implantes y presentan severas reabsorciones óseas⁵. Los distractores más utilizados son los intraorales y los extraorales a pesar de que algunos autores afirman obtener buenos resultados con implantes distractores y con movimientos ortodóncicos. Un estudio de Uckan y cols.⁶, que comparaba distractores intra y extraóseos concluyó que los intraóseos presentaban desventajas cuando el segmento supera los 10 mm. de altura para mantener el vector de distracción correcto debido a la inclinación a través del eje longitudinal e indicaba los mecanismo extraóseos para rebordes finos y estrechos⁶.

Bilbao y cols.⁷ muestran las ventajas de la distracción alveolar coincidiendo con la revisión realizada por Cano y cols. en 2006: ausencia de morbilidad en zona donante, menor riesgo de exposición de tejido duro, menor riesgo de reabsorción de injerto, mayor obtención de volumen óseo, inclusión de dientes e implantes en fragmento distraído, reducción de tiempo de consolidación de fragmento y tiempo de tratamiento. Esta técnica no está exenta de complicaciones descritas ampliamente en la literatura: fractura de segmento distraído, consolidación prematura, reabsorción de fragmento distraído, dehiscencias, inestabilidad del distractor, pérdida del vector de dirección, alteraciones neurológicas y un elevado coste⁷⁻⁸.

Numerosos estudios han descrito las tres fases fundamentales

existentes en toda distracción ósea que ayudan a entender el porqué de un tratamiento más rápido²⁻³⁻⁹⁻¹⁰.

Fase de latencia: Estudios realizados por Samchukov y cols.¹¹ recomiendan una duración de una semana. En esta fase se observa un aumento del colágeno y la aparición de nuevos capilares sanguíneos.

Fase de distracción: Periodo en el cual se aplica tensión al fragmento distraído y se forma tejido óseo inmaduro. La angiogénesis incrementa, lo que apoya la teoría de que la tensión favorece la osificación intramembranosa como bien demostraron Jazrawi y cols.¹² en un estudio experimental.

Fase de consolidación: Maduración y corticalización del hueso regenerado, su duración varía entre 3 y 5 semanas pero hasta un año no se obtienen características idénticas al hueso inicial. En esta fase se expresan de manera considerable las BMP-2 y BMP-4. Estudios realizados por Radomisli y cols.¹³, Mehrara y cols.¹⁴ explican de manera exhaustiva los cambios moleculares que ocurren en la fase de consolidación de la distracción ósea.

Con respecto a la cantidad y frecuencia de distracción ósea existen numerosos estudios algunos, de ellos contradictorios, donde se relaciona que la cantidad y frecuencia influye en la calidad de hueso neoformado. Ueda y cols.¹⁵ demostraron en estudios realizados sobre tibias de rata que una distracción de 0,5 mm./día durante 5 días produce tejido cartilaginoso mientras que un rango de 1 mm./día durante 5 días produce osificación intramembranosa con una formación más rápida de hueso nuevo¹⁵. Ilizarov y cols.² concluían que la frecuencia de distracción debe ser continua mientras que autores como Chiapasco¹⁶ aplicaban más de un procedimiento de distracción distribuyendo la cantidad diaria en dos sesiones de 0,5 mm. o en 3 sesiones de 0,3 mm. Existe controversia entre los autores ya que la cantidad de distracción influye en la diferenciación celular y en la producción de matriz extracelular. De este modo, aplicando rangos de distracción elevados se disminuía la expresión de osteocalcina que favorece la consolidación celular¹⁷.

El protocolo en estudios realizados por Hidding y cols.¹⁸, recomienda aplicar los siguientes procedimientos: activación del distractor después de una semana tras el periodo de latencia permitiendo la cicatrización de los tejidos blandos y la revascularización de los segmentos distraídos. Una vez alcanzado el volumen óseo deseado, se mantiene el distractor inactivo durante 2'6 meses. Cualquier protocolo de distracción debe incluir este periodo de espera después de la intervención quirúrgica, así como considerar una sobrecorrección ósea de más del 25%, teniendo en cuenta la reabsorción postoperatoria⁵.

Una de las complicaciones más frecuentes de la distracción alveolar es la pérdida del vector de dirección. Son numerosos los autores que han estudiado esta complicación. Se ha observado que para una elongación de 1 mm. existe un

desplazamiento lateral del distractor de 0,25 mm. manifestándose clínicamente mediante una reabsorción del hueso adyacente a las zonas de anclaje o transmitiendo fuerzas inapropiadas a los cóndilos¹⁹. Chin y cols.²⁰, demostraron que un incorrecto desplazamiento del fragmento en el maxilar puede producir una deficiencia del hueso vestibular que imposibilitaría la colocación de implantes tras la distracción.

Samchukov y cols.¹⁹ aconsejan el uso de distractores que mantengan la elongación ósea paralela al vector de dirección. Autores como Gaggl y cols.²¹ plantean la necesidad de realizar un estudio estereolitográfico tridimensional previo para valorar cual es el vector de distracción más adecuado, permitiendo determinar con más exactitud, el lugar exacto donde va ubicado el distractor para posteriormente colocar el implante y la prótesis en el lugar más favorable.

El grupo de Herford y cols.²² es el que más énfasis ha hecho en la corrección del vector de distracción mediante una serie de técnicas muy bien descritas en el tercer congreso internacional de distracción craneofacial celebrado en Bolonia en 2001.

El protocolo de distracción en sentido vertical, es un procedimiento que en la actualidad se encuentra bien documentado y se considera un tratamiento predecible en comparación con la distracción ósea en sentido horizontal²³. La ganancia ósea vertical media es de 8 mm. se encontraron valores en la literatura revisada desde 3 a 15 mm. siendo esta técnica superior a cualquier otro método de regeneración alveolar.

Existe evidencia científica con respecto a que la consolidación ósea completa juega un rol muy importante en la integración y función de los implantes colocados en hueso distraído. La maduración del hueso alveolar ocurre aproximadamente a los 3 meses. Se considera un factor fundamental para el éxito y supervivencia de los implantes. Estudios de Chiapasco y cols.²⁴ realizados sobre mandíbulas humanas demuestran que a los 3 meses se obtiene un hueso muy consolidado mientras que a los 2 meses se observa una gran cantidad de tejido conectivo.

Por lo tanto, la colocación de implantes en hueso distraído que no ha consolidado, pondrá en peligro la integración del implante mientras que un periodo de consolidación prolongado compromete la estabilidad del hueso periimplantario.

En 1992 Orbay y cols. sugirieron que excesivos periodos sin carga podían conducir a hueso atrófico, sin embargo la duración del periodo de osteointegración entre la colocación de la fijación y la carga protésica parece no influir en el mantenimiento del hueso periimplantario²⁵⁻²⁶. Estudios de Chiapasco²⁴ indican que la osteointegración, mantenimiento de volumen obtenido y resorción ósea de los implantes colocados tras una distracción alveolar ocurre como en el hueso nativo no regenerado. Por lo tanto se obtienen valores de supervivencia en la colocación de implantes cercanos al 100%.

En cuanto a la fase protésica, después de realizar el procedimiento de distracción ósea, Mazzonetto y cols.²⁷ sugieren un tiempo de espera para la colocación de la prótesis definitiva de 3 meses, mientras que Jensen y cols.²⁸ proponen un tiempo de espera de 6 meses y Chiapasco y cols.²⁴ un período de reposo de 12 meses. Estos periodos de integración de los implantes no difieren mucho de los que se emplean en los protocolos de regeneración ósea alveolar. En cuanto a la colocación de prótesis provisionales, Rachmiel y cols.²⁹ no recomiendan su uso ya que podría favorecer la reabsorción ósea y comprometer el resultado final de la distracción. Durante el periodo activo de distracción y el periodo de consolidación el hueso regenerado no alcanza su madurez de forma completa.

Chiapasco y cols.³⁰ realizaron un estudio en el cual comparaban dos técnicas para el aumento de hueso vertical: hueso autólogo en bloque versus distracción alveolar. Concluyen que no existen diferencias significativas entre los parámetros clínicos periimplantarios, el índice de supervivencia, éxito de los implantes y la reabsorción ósea alrededor de los implantes colocados en zonas en las que se ha realizado previamente una técnica u otra. Pero, sin embargo, se observó una mayor reabsorción ósea antes de la colocación de los implantes en zonas con previo injerto de hueso autólogo en bloque comparado con zonas sometidas a distracción ósea alveolar.

Del mismo modo Chiapasco y cols. compararon la distracción ósea, con la regeneración ósea guiada. Demostraron una mayor pérdida en la cresta tras la carga protésica a los 3 años en hueso sometido a regeneración ósea guiada³¹.

En la literatura todavía no existen datos suficientes que evalúen factores estéticos como puede ser la pérdida de papila o de su pérdida de altura o la proporción que queda entre el implante y la corona. Son necesarios para el futuro estudios con seguimiento a largo plazo que evalúen los beneficios, limitaciones y efectos de la distracción alveolar en comparación con otras opciones de aumento vertical del hueso atrófico.

Dichos resultados revelarían si los implantes colocados en un hueso distraído se comportan de manera diferente bajo carga funcional que implantes colocados tras una regeneración ósea o un injerto en bloque tipo onlay.

CONCLUSIONES

Dentro de las limitaciones de este estudio, en cuanto al procedimiento de distracción ósea se puede concluir que es una técnica predecible de aumento alveolar en sentido vertical. Es un procedimiento sensible a la técnica, de elevado coste económico y no exento de complicaciones. El porcentaje medio de supervivencia de los implantes colocados en zonas distraídas es del 96%, similar al de los implantes colocados en hueso nativo.

La duración de la fase de consolidación parece ser el factor más importante para determinar la duración de todo el tratamiento y el funcionamiento posterior de los implantes colocados.

Se necesitan más estudios con un seguimiento a largo plazo,

que tengan como objetivos evaluar la reabsorción ósea post-distracción, tasa de éxito de los implantes con carga protésica funcional en esas zonas y/o la estabilidad del tejido blando a ese nivel. Se adoptará una actitud expectante ante nuevas aportaciones clínicas y científicas sobre estas posibles líneas de investigación.



BIBLIOGRAFÍA

1. Cope JB, Samchukov ML, Chersakin AM. Mandibular distraction osteogenesis: a historic perspective and future directions. *Am J Orthod Dentofac Orthop* 1999;115:448-60.
2. Ilizarov G. The tension-stress effect on the genesis and growth of tissues. Part I. The influence of stability of fixation and soft tissue preservation. *Clin Orthop Rel Res* 1989;238:249-81.
3. Ilizarov G. The tension-stress effect on the genesis and growth of tissues. Part II. The influence of the rate and frequency of distraction. *Clin Orthop Rel Res* 1989;239:263-85.
4. Urbani G, Consolo U, Lombardo G. Alveolar bone distraction for implant placement. *Craniofacial distraction osteogenesis*. St Louis: Mosby; 2001. 423-32.
5. Kanno T, Mitsugi M. Overcorrection in vertical alveolar distraction osteogenesis for dental implants. *Int J Oral Maxillofac Surg* 2007;36(5):398-402.
6. Uckan S, Oguz Y, Bayram B. Comparison of intraosseous and extraosseous alveolar distraction osteogenesis. *J Oral Maxillofac Surg*. 2007;65(4):67 1-4.
7. Bilbao A. Regeneración del proceso alveolar:distracción ósea. *Rev Esp Cirug Oral Maxilofac* 2002;24:298-303.
8. Cano J, Bascones A. Osteogenic alveolar distraction: A review of the literature. *Oral Surg Oral Med Oral Pathol Oral Radiol Endod* 2006;101:11-28.
9. Hollinger JO, Buck DC, Bruder SP. Biology of bone healing: its impact on clinical therapy. Chicago: Quintessence;1999 17-53.
10. Cope JB, Samchukov ML. Regenerate bone formation and remodeling during mandibular osteodistraction. *Angle Orthod* 2000;70:99-111.
11. Samchukov ML, Cope JB. Biological basis of new bone formation under the influence of tension stress. *Craniofacial distraction osteogenesis*. St Louis: Mosby;2001.21-52.
12. Jazrawi LM, Majeska RJ, Klein ML, Kugel E, Stromberg L, Einhorn TA. Bone and cartilage formation in an experimental model of distraction osteogenesis. *J Orthop Trauma* 1998;12:111-6.
13. Radomislj TE, Moore DC, Barrach HJ, Keeping HS, Ehrlich MG. Weight-bearing alters the expression of collagen types I and II, BMP2/4 and osteocalcin in the early stages of distraction osteogenesis. *J Orthop Res* 2001;19:1049-56.
14. Mehrara BJ, Rowe NM, Steinbrech DS, Dudziak ME, Saadeh PB, Mc Carthy JG, et al. Rat mandibular distraction osteogenesis: II. Molecular analysis of transforming growth factor beta-1 and osteocalcin gene expression. *Plast Reconstr Surg* 1999;103:536-47.
15. Ueda M. Biological basis of distraction osteogenesis. Second International congress on cranial and facial bone distraction process. Bologna: Monduzzi 1999:3-8.
16. Chiapasco M, Zanziboni M, Boisco M. Augmentation for the rehabilitation of deficient edentulous ridges with oral implants. *Clin Oral Research* 2006;17 Suppl 2: 136-59.
17. Meyer U, Meyer T, Vosshans Joos U. Decreased expression of osteocalcin and osteonectin in relation to high Straits and decreased mineralization in mandibular distraction osteogenesis. *J Cranio Surg* 1999;27:222-7.
18. Hidding J, Zoller JE, Lazar F. Micro and macrodistraction of the jaw. A sure method of adding new bone. *Mund Kiefer Gesichtschir* 2000;4:432-447.
19. Samchukov ML, Cope JB, Harper RP, Ross JD. Biomechanical considerations of mandibular lengthening and widening by gradual distraction using a computer model. *J Oral Maxillofac Surg* 1998;56:51-9.
20. Chin M. Alveolar distraction: endosseous, self-retaining devices. Second International congress on cranial and facial bone distraction process. Bologna;1999.9-16.
21. Gaggioli A, Schultes G, Santler G, Karcher H. Three-dimensional planning of alveolar ridge distraction by means of distraction implants. *Comp Aid Surg* 2000;5:35-41.
22. Herford A, Audia F, Stucki-McCornick S. Alveolar distraction osteogenesis and vector control. Third International congress on cranial and facial bone distraction processes. 2001.
23. Takahashi T, Funaki K, Shintani H, Haruoka T. Use of horizontal alveolar distraction osteogenesis for implant placement in a narrow alveolar ridge: a case report. *Int J Oral Maxillofac Implants*. 2004;19(2):29 1-4.

24. Chiapasco M, Lang NP, Bosshardt DD. Quality and Quantity of bone following alveolar distraction osteogenesis in the human mandible. *Clin Oral Implants Res.* 2006;17(4):394-402.
25. Orbay GL, Frankel VH, Kummer FJ. The effect of wire configuration on the stability of the Ilizarov external fixator. *Clin Orthop Relat Res.* 1992; 279-299.
26. Orbay JL, Frankel VH, Finkle JE, Kummer FJ. Canine leg lengthening by the Ilizarov technique. A biomechanical, radiologic, and morphologic study. *Clin orthop Res.* 1992;(278):265-73.
27. Mazzone R, Allais de Maurette M. Radiographic evaluation of alveolar distraction osteogenesis: análisis of 60 cases. *J Oral Maxillofac Surg* 2005; 63(12):1708-11.
28. Jensen OT, Cockrell R, Kuhike L, Reed C. Anterior maxillary alveolar distraction osteogenesis: a prospective 5-year clinical study. *Int J Oral Maxillofac Implants* 2002;17(1):52-68.
29. Rachmiel A, Srouji S, Peled M. Alveolar ridge augmentation by distraction osteogenesis. *Int J Oral Maxillofac Surg* 2001;30(6):510-7.
30. Chiapasco M, Zanziboni M, Rimondini L. Autogenous onlay bone grafts vs. alveolar distraction osteogenesis for the correction of vertically deficient edentulous ridges: a 2-4 year prospective study on humans. *Clin Oral Implants Res* 2007;18(4):432-40.
31. Chiapasco M, Zanziboni M, Rimondini L. Alveolar distraction osteogenesis vs. vertical guided bone regeneration for the correction of vertically deficient edentulous ridges: a 1-3 year prospective study on humans. *Clin Oral Implants Res.* 2004;15(1):82-95.



caso
CLÍNICO

¿SÍNDROME DE EAGLE, SÍNDROME ESTILOHIOIDEO O SÍNDROME CAROTIDEO? APORTACIÓN DE OCHO CASOS

Loughney González A., Martín Luna M., Goyoaga Sánchez E., Fernández Domínguez M.
¿Síndrome de Eagle, síndrome estiloideo o síndrome carotideo? Aportación de ocho casos. Cient. Dent. 2012; 9; 2: 00-00.



Loughney González, A.
Coordinadora del Máster en Cirugía Oral Avanzada e Implantología USP-CEU Madrid. Odontóloga. Máster en Cirugía Bucal e Implantología. Profesora en la facultad de Medicina USP-CEU Madrid.

Martín Luna, M.
Licenciada en Odontología. Alumna del Máster en Cirugía Oral Avanzada e Implantología USP-CEU Madrid.

Goyoaga Sánchez, E.
Licenciada en Odontología. Máster en Cirugía Oral Avanzada e Implantología USP-CEU Madrid.

Fernández Domínguez, M.
Director del Máster Oficial de Cirugía Oral Avanzada e Implantología USP-CEU. Jefe de Servicio de Cirugía Oral y Maxilofacial del grupo Hospital Madrid. Director del departamento de odontología en la USP-CEU Madrid.

Indexada en / Indexed in:

- IME
- IBECs
- LATINDEX
- GOOGLE ACADÉMICO

Correspondencia:

Tel.: 653 929 979
ailogo_8146@hotmail.com

Fecha de recepción: 9 de abril de 2012.
Fecha de aceptación para su publicación:
16 de abril de 2012.

RESUMEN

El síndrome de Eagle, también conocido como síndrome estiloideo, síndrome de arteria carótida o síndrome del proceso estiloideo alargado y osificado, fue descrito por el otorrinolaringólogo alemán W.W. Eagle en 1937. Se trata de un síndrome clínico que cursa con una elongación anormal de la apófisis estiloides y/o calcificación u osificación del ligamento estiloideo¹. Existe una asociación del síndrome con un traumatismo previo, una amigdalectomía, o con la pérdida de elasticidad de los tejidos blandos y tendones asociados a la edad².

Suele ser más frecuente en el sexo femenino^{3,4}. Se estima que el 85% de los casos acontecen en mujeres⁵. Del 4% al 28% de la población presenta una elongación de la apófisis estiloides pero solo del 4 al 10% de estos casos se acompañan de sintomatología asociada. Tan solo el 4% de la población posee un ligamento estiloideo calcificado⁶. La longitud normal de la apófisis estiloides está estimada en 2,5 centímetros, considerándose elongada cuando mide más de 3. Esta alteración anatómica suele ser bilateral pero los síntomas aparecen frecuentemente en un solo lado.

Fue el propio Eagle quien describió dos formas de presentación de este síndrome⁷.

Por un lado la clásica o la conocida como Síndrome de Eagle. Pacientes con dolor faríngeo persistente irradiado a oído y sensación de cuerpo extraño en la faringe, aumento de la salivación y dificultad en la deglución entre otros. Y por otro, pacientes con síndrome estilocarotideo, en los que la apófisis estiloides elongada mantiene contacto con la arteria carótida causando dolor en la región carotídea, ocular, frontal, otálgico y vértigo posicional entre otros. Cuando

EAGLE'S SYNDROME, STYLOHYOID SYNDROME OR CAROTID SYNDROME? CONTRIBUTION OF EIGHT CASES

ABSTRACT

Eagle's Syndrome is a clinical profile characterised by an abnormal elongation of the styloid process and/or a calcification of the stylohyoid ligament. It tends to be more frequent in the feminine sex and only 4 to 10% of all cases present clinical association, usually accompanied by pain and a sensation of having a foreign body in the farynx, increased salivation and difficulty swallowing, in patients who have been subject to an amygdalectomy. This pathology presents in three forms. The classical form, also known as Eagle Syndrome, the Carotid Artery or Stylo-carotid Syndrome and Stylohyoid Syndrome. Diagnosis is based on a detailed clinical history, a meticulous clinical exam, and, principally, on the appropriate radiological examination. The treatment selected depends, for some authors, on the severity of the clinical symptoms. For others, the surgical approach to the damage is limited to cases that resist pharmacological treatment based on local infiltrations of analgesics, corticosteroids and/or local anaesthetics.

Eight clinical cases are presented, three with the classical form of Eagle Syndrome, one with Stylo-carotid Syndrome and four with Stylohyoid Syndrome.

The majority of the cases were accidental radiographic discoveries. In this study is

se aprecia la calcificación y/o elongación del ligamento con ausencia de clínica se hablará de un síndrome estilohioideo.

La apófisis estiloides solo puede ser palpada en la fosa tonsilar cuando está elongada⁸. El diagnóstico se basa en una historia clínica detallada, un examen clínico minucioso y principalmente en una exploración radiológica adecuada⁸. Esto permite establecer un diagnóstico diferencial de este síndrome con la tendinitis temporal, síndrome de Ernest y la neuralgia atípica del trigémino⁵.

El tratamiento de elección depende, para algunos autores, de la severidad de la sintomatología clínica. Si es severa, el tratamiento será quirúrgico⁸. En casos leves o moderados el tratamiento de elección será farmacológico basado en infiltraciones locales de analgésico, corticoides y/o anestésicos locales⁹. El abordaje quirúrgico de la lesión queda limitado a casos refractarios al tratamiento farmacológico⁹⁻¹¹.

PALABRAS CLAVE

Síndrome de Eagle; Síndrome Estilohioideo; Síndrome Estilocarotídeo; Calcificación del ligamento estilohioideo; Elongación; Apófisis estiloides.

shown that alterations to the styloid process are not infrequent. Nevertheless, the failure to identify this anatomical structure when assessing radiological tests means that this phenomena passes unnoticed.

KEY WORDS

Eagle Syndrome; Stylohyoid Syndrome; Stylocarotid Syndrome; Calcification of the stylohyoid ligament; Elongation; Styloid process.

CASOS CLÍNICOS

Se presenta una serie de ocho casos clínicos de pacientes con calcificación y elongación del ligamento estilo-hioideo.

CASO 1

Mujer, 64 años de edad, con hipercolesterolemia, tratada con simvastatina®, acude al servicio de Cirugía Maxilofacial del hospital Montepíncipe tras visitar a un otorrinolaringólogo y un neurólogo que no consiguen resolver la sintomatología. Durante la anamnesis, la paciente refiere prurito faríngeo, odinofagia, disfagia, cefaleas y sensación de cuerpo extraño en la faringe de más de un año de evolución.

En el examen extraoral, no se aprecia asimetría facial. Durante la exploración intraoral se observan las dos amígdalas. La paciente refiere dolor a la palpación a nivel de la fosa tonsilar izquierda. La apertura bucal se considera dentro de la normalidad, entre 35-40 mm.

Se solicita una radiografía tipo Ortopantomografía para un correcto diagnóstico. La panorámica revela la calcificación y elongación del ligamento estilo-hioideo izquierdo que mide 5,2 centímetros. De acuerdo a la asociación de los hallazgos radiológicos y los síntomas presentes se diagnosticó un síndrome de Eagle (Fig. 1).

El tratamiento de elección fue farmacológico ya que la apertura no estaba comprometida y la clínica asociada era moderada. Se administró como antiinflamatorio Celestone® inyectable a nivel local con una dosis inicial de 0,4 mg intra-

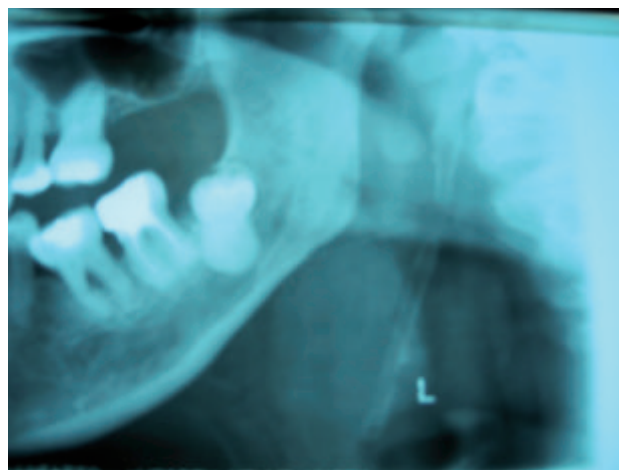

Fig. 1. Síndrome de Eagle.

muscular una vez al día a la espera de su evolución. La paciente mejoró significativamente al tercer día de tratamiento por lo que al día siguiente, 4º día, se le redujo la dosis a la mitad y al 5º día no se le suministró nada. Se le recomendó evitar giros repentinos de cabeza y descartar ejercicios físicos que implicasen cambios posturales bruscos de cabeza y cuello. En el momento actual, permanece asintomática.

CASO 2

Mujer de 40 años, sin antecedentes médicos relevantes, acude a la clínica odontológica universitaria del Hospital de Madrid Suchil alertada por haber percibido, en la mucosa alveolar del 36, una tumefacción sólida. Se solicita una radiografía

panorámica que revela la presencia de un resto radicular del 36. Como hallazgo radiológico casual, se observa una elongación y calcificación del ligamento estilo-hioideo izquierdo (Fig. 2a). Mide 4,5 centímetros. El derecho se encuentra parcialmente osificado (Fig. 2b). La paciente no presenta sintomatología asociada. La palpación de la fosa tonsilar no aporta ningún dato relevante. Se cita para una revisión al año y permanece asintomática. La ausencia de clínica en una paciente con calcificación del complejo estilohioideo conduce al diagnóstico de síndrome estilohioideo.

CASO 3

Varón, 26 años de edad, acude al servicio de cirugía bucal de Hospital de Madrid Suchil derivado por su odontólogo general para valorar la exodoncia del 48. Se le realiza una radiografía panorámica donde se aprecia un síndrome estiloide bilateral, con elongación y calcificación segmentaria de ambos ligamentos estilohioideos. El derecho mide 5 centímetros y el izquierdo 6. A la anamnesis, el paciente refiere al menos un episodio de migraña anual durante los últimos cinco años, odinofagia, disfagia y amigdalectomía hace 10 años.

Durante la exploración intraoral, al palpar la fosa amigdalina, se desencadena un dolor de gran intensidad pero no se con-

sigue palpar el proceso estiloide. Se infiltra anestésico local 1 ml de lidocaina al 2% en la fosa amigdalina de forma bilateral, lo que alivia significativamente el dolor. Estas dos evidencias clínicas nos hacen filiar la patología como un síndrome del proceso estiloide alargado y osificado. Se prescribe Diclofenaco 50 mg. 1 /8 horas durante 7 días y omeprazol 20 mg. uno al día. Se recomienda reposo cervical en caso de cefalea, evitar en lo posible movimientos cervicales bruscos y ejercicios de rehabilitación cervical.

Actualmente no presenta clínica alguna ni refiere episodios de migraña en el último año. Este caso reúne síntomas de ambas formas de síndrome de Eagle, aunque el hecho de haber sido sometido a una amigdalectomía, hace declinar el diagnóstico hacia la forma clásica de esta patología (Fig. 3a, 3b).

CASO 4

Mujer de 62 años, acude al servicio de cirugía bucal de un centro asociado al Máster, para valorar la posibilidad de una rehabilitación implantosoportada. Aporta una ortopantomografía de hace un año. Se detecta una elongación bilateral de los procesos estiloides y la presencia de una calcificación segmentaria en el lado derecho.

Durante la anamnesis, la paciente refiere migrañas que han sido tratadas farmacológicamente durante varios años con Tramadol®. Añade que abandonó dicho tratamiento hace ya

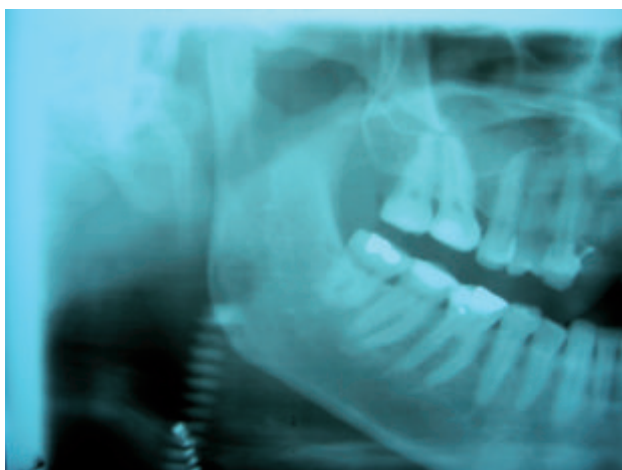


Fig. 2 a. Calcificación del ligamento izquierdo.

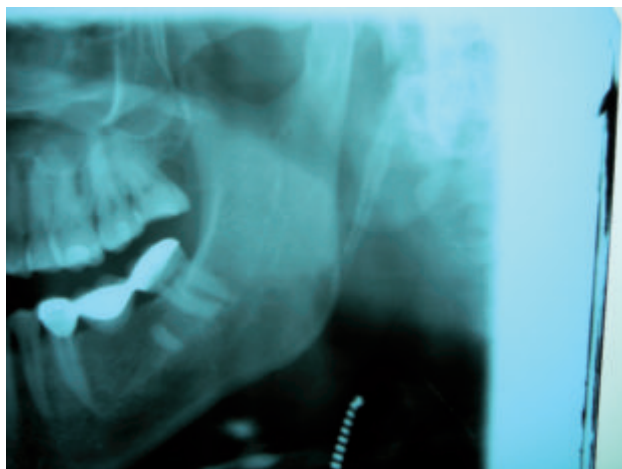

Fig. 2 b. Osificación parcial del ligamento derecho.

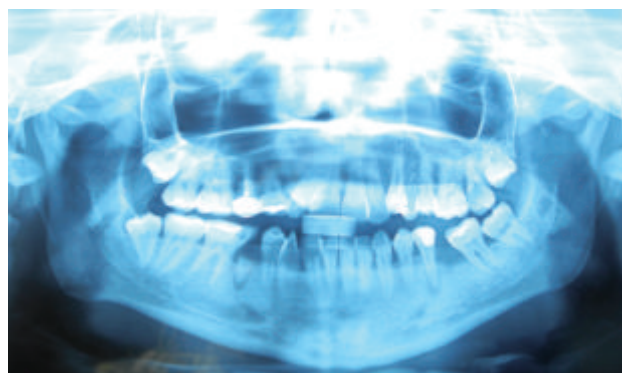


Fig. 3 a. Síndrome de Eagle.

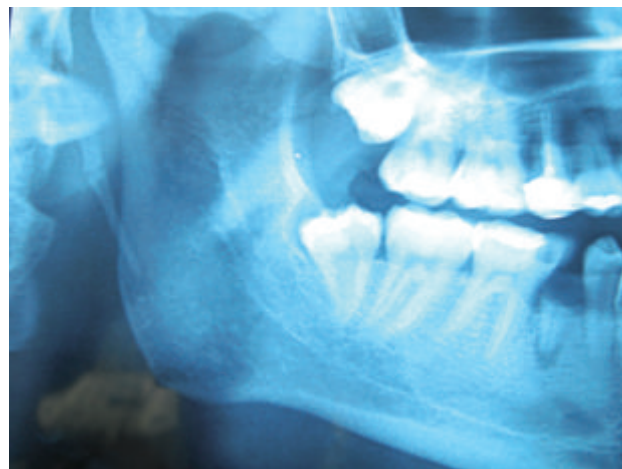

Fig. 3 b. Síndrome estiloides.

un año por no mejorar su sintomatología. Además, padece fibromialgia controlada con lbandronato®. La paciente relata mareos y exacerbación del dolor con los movimientos bruscos de cabeza, cervicalgia derecha, sequedad de garganta, vértigos y leves pérdidas auditivas. Fue sometida a una amigdalectomía hace 50 años. La apertura bucal no está limitada. La palpación de la fosa amigdalina no desencadena dolor ni aporta ningún dato relevante.

Se le prescribe una prueba diagnóstica complementaria tipo radiografía lateral de cráneo y tomografía computerizada para confirmar el diagnóstico de sospecha de síndrome estilocarotídeo y descartar un posible compromiso con la arteria carótida ya que la paciente presenta vértigos y mareos. Por razones económicas rechaza realizarse dichas pruebas. Debido a la fibromialgia, la paciente ha tomado analgésicos y antiinflamatorios durante largos periodos de tiempo. Actualmente no los está tomando y se muestra reacia a iniciar un nuevo tratamiento mediante infiltración local con corticoides (Fig. 4).

CASO 5

Mujer de 56 años acude al servicio de cirugía bucal de la Clínica Odontológica Universitaria de Hospital Madrid Suchil para un control radiológico de osificación de un tratamiento implantológico que se realizó en otra clínica hace un año en el sector antero-inferior. Se le prescribe una radiografía panorámica que revela la presencia de una elongación de un centímetro y calcificación del ligamento estilo-hioideo derecho. La paciente no

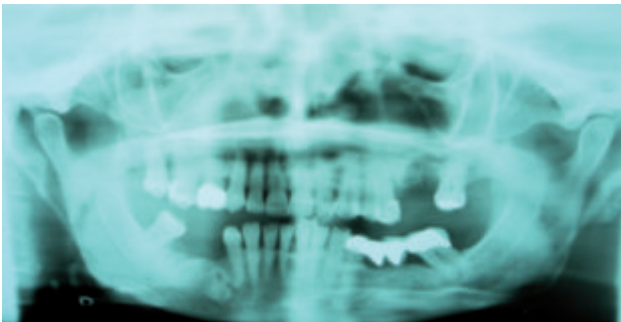


Fig. 4. Posible síndrome carotídeo.

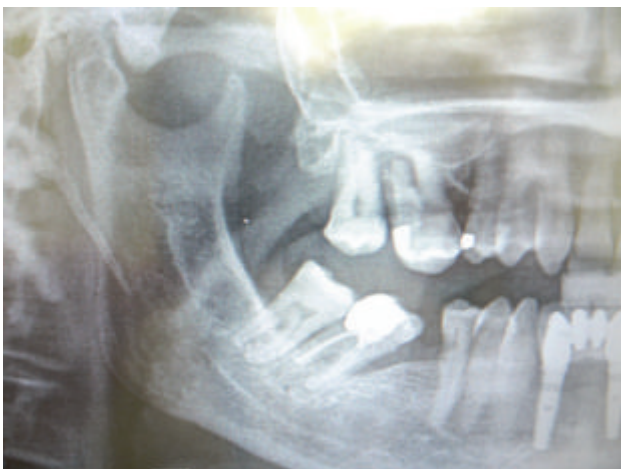

Fig. 5. Síndrome estilohioideo.

refiere sintomatología alguna relacionada con el hallazgo radiológico. Por otro lado, la palpación de la fosa amigdalina no aporta ningún dato relevante. Se filia en un síndrome estilohioideo. Se le cita al año para una revisión, la situación se mantiene estable (Fig. 5).

CASO 6

Mujer, 39 años de edad, es remitida al máster de Cirugía Oral Avanzada e Implantología de la Universidad San Pablo CEU para valorar la exodoncia del 48. En la ortopantomografía solicitada para valorar la relación del cordal con el nervio dentario inferior se aprecian un quiste odontogénico en el 27 que invade el seno maxilar y un síndrome de Eagle izquierdo. El proceso estiloide mide 5 centímetros. Durante la anamnesis refiere un incremento en la salivación desde hace aproximadamente seis meses. Se le prescribe Diclofenaco 50 mg. 1 /8 horas durante 7 días y Omeprazol 20 mg. uno al día. Al año acude a revisión y permanece asintomática (Fig. 6).

CASO 7

Mujer de 60 años acude a consulta para valorar una rehabilitación implantoretenida en el primer cuadrante. La ortopantomografía revela la calcificación y elongación del ligamento estilo-hioideo derecho (4,5 cm). e izquierdo (3,5 cm). Ni la anamnesis, ni la exploración extraoral, ni la intraoral mediante la palpación de la fosa amigdalina manifiestan clínica. A nivel intraoral, se evidencia la ausencia de 15 y 16. Se informa a la paciente del hallazgo y se adopta una actitud expectante ante el síndrome estilohioideo (Fig. 7).

CASO 8

Mujer de 57 años acude a consulta para valorar su estado intraoral de una forma general y distintas alternativas de tratamiento y rehabilitación. En la prueba diagnóstica complementaria de rutina se evidencia un quiste, probablemente de retención mucosa por su imagen cupuliforme en el seno izquierdo a nivel del 26 y una elongación del proceso estilohioideo izquierdo con calcificación segmentaria que mide

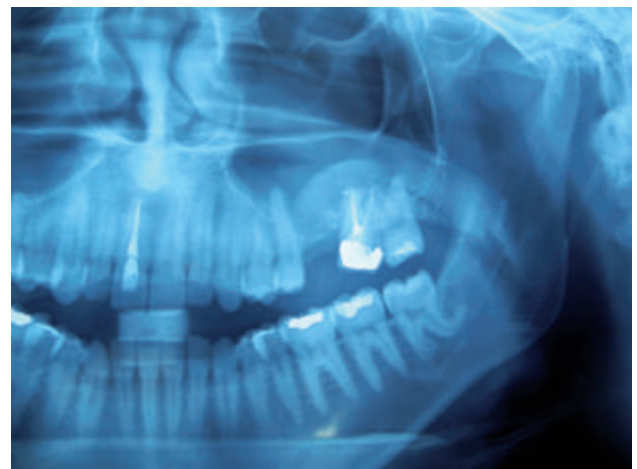


Fig. 6. Síndrome de Eagle bilateral.

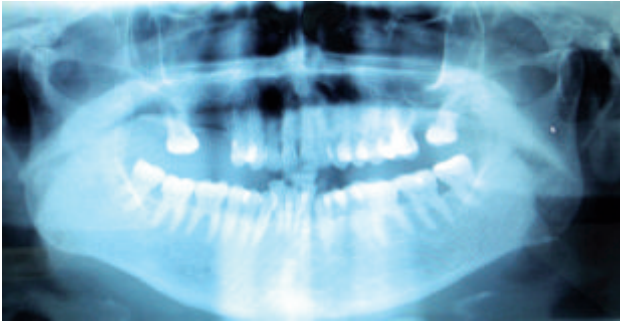


Fig. 7. Elongación y calcificación bilateral del proceso estilohioideo.

4 centímetros. No presenta clínica alguna, por lo tanto, se filia como un síndrome estilo-hioideo (Fig. 8).

En todos los casos se recomendó evitar giros bruscos del cuello, traumas cervicales, realizar ejercicios de rehabilitación cervical, masaje y reposo cervical en casos de reagudización²⁶. Estas recomendaciones son fundamentales para evitar las recidivas tras el tratamiento farmacológico.

DISCUSIÓN

El síndrome de Eagle fue descrito por primera vez por el otorrinolaringólogo alemán W.W. Eagle en 1937. Se caracteriza por la presencia de dolor en la región de cabeza y cuello debido a un alargamiento y/o calcificación del ligamento estilohioideo.

Embriológicamente, el proceso estiloideo, como el hueso hioideo y sus ligamentos, son derivados del segundo arco branquial. Debido a su origen embriológico, el cartílago retiene una zona embriológica con potencial de crecimiento y maduración ósea.

Clínicamente, este síndrome puede presentarse de dos formas diferentes. La clásica se caracteriza por dolor espástico, persistente en la faringe, odinofagia, disfagia y sensación de cuerpo extraño en la faringe en pacientes que pueden haber sido sometidos a amigdalectomía, con una apófisis de más de 3 centímetros o una calcificación del ligamento estilo-hioideo.

En la segunda forma, llamada síndrome de la arteria carótida, el proceso estilohioideo puede no estar osificado pero el extremo de la apófisis estiloideas está desviado e irrita las arterias carótidas que se encuentran a cada lado de este

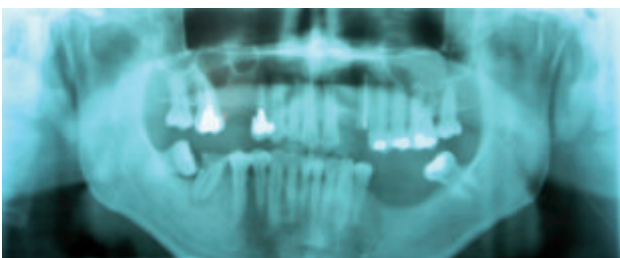


Fig. 8. Calcificación segmentaria del ligamento.

proceso¹¹. Predomina el dolor a lo largo del trayecto de la arteria afectada acompañado frecuentemente de dolor ocular y cefalea parietal que pueden llevar a diagnósticos incorrectos como cefalea o migrañas. El dolor se acentúa con los movimientos de cabeza que pueden producir, en algunos casos, ataques isquémicos transitorios¹². Se pueden presentar vértigos y síncope¹³. El origen de la sintomatología es la compresión de la arteria carótida externa o interna debido a la elongación del proceso estiloideas.

En ausencia de clínica se habla del síndrome estilohioideo.

En la literatura, existen numerosas teorías que explican la patogenia idiopática, congénita o adquirida de este síndrome. La existencia de una metaplasia o hiperplasia reactiva asociada a una osificación del tejido fibrocartilaginoso del ligamento estilohioideo, casi siempre debido a un traumatismo previo, como una amigdalectomía, es una de ellas¹⁴. De los ocho casos presentados, encontramos dos amigdalectomizados. Para otros, el dolor es causado por compresión del nervio glosofaríngeo por una apófisis estiloideas elongada. En pacientes asintomáticos, pueden observarse calcificaciones segmentarias del complejo estilohioideo formado por la apófisis estiloideas, el ligamento estilohioideo y el cuerno del hueso hioideo. Esta situación clínica se denomina síndrome estilohioideo para diferenciarla del verdadero Eagle en el cual debe haber amigdalectomía previa.

Muchos autores consideran al síndrome de Eagle característico de la edad adulta, pero también puede presentarse en adolescentes. En edades jóvenes, se suele observar una mayor fibrosis del ligamento que suele ser asintomática. Con el tiempo ocurre su calcificación que puede ir o no acompañada de los síntomas clásicos⁵. De hecho, Castillo y cols. aseveran que los casos sintomáticos sobrepasan los 40 años de edad.

Cinco de los ocho casos que se exponen en esta publicación sobrepasan los 40 años, y los otros tres son menores o iguales a 40. Concretamente, el tercer caso presentado corresponde a un paciente joven de 26 años de edad lo que aporta singularidad al caso.

Según algunos autores, el síndrome de Eagle es más frecuente en el sexo femenino⁴, encontrando algunos una proporción de 3:1³. Otros indican que el 85% de los casos acontecen en mujeres. Por otro lado, Neto y cols. en 1999 no encuentran predilección de este síndrome por el sexo⁶.

Tan solo uno de los ocho casos expuestos afecta a un varón, por lo que se subraya su mayor incidencia en el sexo femenino.

El diagnóstico se basa en la realización de una historia clínica y exploración física correctas junto con las pertinentes pruebas radiológicas complementarias¹⁵. Cabe destacar que no existe sintomatología patognomónica de este síndrome. La palpación intraoral del proceso estiloideas a nivel de la fosa tonsilar solo es posible cuando este está elongado. Se debe realizar con la boca entreabierta y causa dolor⁵. Además, la palpación de la

punta de la apófisis estiloides suele exacerbar los síntomas existentes¹⁶, como ocurre en el caso 1 y 3. Por otro lado, la anestesia local de esta zona es de gran ayuda diagnóstica y debe eliminar temporalmente la sintomatología referida por el paciente. Esta actitud terapéutica es la que se escogió en el tercer caso clínico que se expone.

Múltiples estudios han revelado la importancia del análisis radiográfico en el diagnóstico de esta patología¹⁷ siendo la ortopantomografía uno de los más importantes medios diagnósticos de la elongación del proceso estiloides^{18,11}. Esta prueba diagnóstica complementaria fue la escogida en todos los casos que se presentan, salvo en el caso 4 en el que la paciente rechazó una prueba más específica para descartar un posible compromiso carotídeo. La longitud media del proceso estiloides es de 2,5 centímetros, considerándose elongado cuando mide más de 3 centímetros⁶. En el primer caso mide 5,2 cm., 4,5 cm. en el segundo, 5 cm. el derecho y 6 el izquierdo en el tercer caso, 4,5 cm. el derecho y 5 el izquierdo en el caso cuatro, 3,5 cm. en el 5, 5 cm. en el sexto, 4,5 cm. el derecho y 3,5 cm. el izquierdo del caso siete y 4 cm. en el caso ocho. Sin embargo, existen dificultades en las mediciones ya que no todos los equipos de radiografías panorámicas están calibrados para observar las zonas laterales de la radiografía. Por lo que la panorámica constituye una ayuda inicial en la apreciación de una apófisis estiloides elongada, pero su grado de distorsión puede inducir a errores¹⁹. La tomografía axial computerizada permite medir adecuadamente y con dosis bajas de radiación los procesos estiloides, al permitir la adquisición de imágenes en los planos axial y coronal¹⁹. Sin embargo, su elevado coste la descarta como prueba rutinaria. También es posible el diagnóstico a través de una radiografía lateral de cráneo con técnica para tejidos blandos del cuello, aunque suelen ser difíciles de evaluar por la falta de precisión de la imagen obtenida. Este tipo de pruebas se descartaron en todos los casos presentados por la buena respuesta al tratamiento farmacológico o la falta de sintomatología asociada al síndrome, excepto en el caso cuatro donde la paciente rehusó realizárselas.

Si el tratamiento farmacológico no es suficiente, la tomografía computerizada con reconstrucción tridimensional resulta muy útil para la planificación quirúrgica del caso si esta fuera necesaria²⁰. Además facilita la comunicación con el paciente. Por el contrario existe una subestimación de la longitud de la apófisis estiloides en las radiografías transversales en dos dimensiones donde incluso en el plano coronal, las imágenes no son por lo general paralelas a dicha apófisis²⁰. Por tanto, estas pruebas radiológicas son insuficientes para planificar el abordaje quirúrgico de la lesión.

El diagnóstico diferencial se debe establecer con la neuralgia del glosofaríngeo, el Síndrome de Ernest, el Síndrome Pseudoestilohioideo y el Síndrome Doloroso Cervical Anterior. Deben ser igualmente incluidas la neurálgia trigeminal, esfenopalatina, laríngea superior y geniculada, los tumores faríngeos y de base de lengua y la faringoamigdalitis crónica¹¹.

El diagnóstico diferencial con la neuralgia del glosofaríngeo es

imprescindible en ambas formas de síndrome de Eagle. En muchas ocasiones, los síntomas pueden ser confundidos con los presentes en el desorden temporomandibular, tales como el dolor facial, sensación de cuerpo extraño en la faringe, limitaciones en los movimientos de cabeza, cuello y apertura bucal, otalgia, cefalea y disfagia⁶.

El tratamiento de elección depende de la severidad de la sintomatología. Para casos de intensidad media, la prescripción de fármacos es lo indicado³. Palesty y cols., realizaron infiltraciones locales de anestesia y corticoesteroides en 14 pacientes diagnosticados con síndrome de Eagle. Obtuvieron mejoras estadísticamente significativas en la disminución del dolor y la apertura bucal. Esta pauta fue la escogida en los casos sintomáticos^{1,3}. Estos resultados sugieren una alteración inflamatoria circundante al proceso estiloides que afecta a las estructuras musculotendinosas, lo que puede ser la fuente del dolor⁶. Se pautan del mismo modo analgésicos y antiinflamatorios²⁰.

El tratamiento definitivo es quirúrgico (estiloidectomía), pero solo debe contemplarse ante el fracaso del tratamiento con infiltraciones anestésicas a través del polo inferior de la celda amigdalina. Se han descrito dos vías de abordaje: la transoral u orofaríngea como describió inicialmente Eagle, y la transcervical hasta el espacio parafaríngeo¹⁵. Torres y cols. recomiendan en 2008 la técnica transoral por la facilidad en el abordaje, el menor tiempo quirúrgico, la ausencia de complicaciones infecciosas postoperatorias y el menor riesgo de lesionar las ramas marginales del nervio facial³. Sin embargo, el acceso extraoral permite una mejor visibilidad del campo quirúrgico y un menor riesgo de infección de los espacios profundos del cuello^{15,21}. El láser y el ultrasonido están siendo utilizados, sin embargo los resultados son aún inconclusos⁵.

CONCLUSIONES

El síndrome de Eagle es una alteración del proceso estilohioideo donde este mide más de 3 centímetros, puede estar calcificado o solo elongado. Puede ser uni o bilateral, es más frecuente en el sexo femenino y en mayores de 40 años. Debe ser diagnosticado en base a la sintomatología del paciente y al exámen radiológico tipo ortopantomografía o TAC. La mayoría de los casos constituyen hallazgos radiológicos casuales en búsqueda de patología cervical o de rinofaringe. En este estudio se evidencia que la elongación/calcificación del proceso estilohioideo no es infrecuente. La falta de identificación de esta estructura anatómica a la hora de valorar las pruebas radiológicas hace que este fenómeno pase desapercibido.

Clínicamente, este síndrome puede presentarse de dos formas diferentes. La clásica se caracteriza por dolor faríngeo persistente, odinofagia, disfagia y sensación de cuerpo extraño en la faringe en pacientes que pueden haber sido sometidos a amigdalectomía. En la segunda forma, llamada síndrome de la arteria carótida, predomina el dolor a lo largo del trayecto de la arteria afectada acompañado frecuente-

mente de dolor ocular y cefalea parietal que pueden llevar a diagnósticos incorrectos como cefalea o migrañas. El dolor se acentúa con los movimientos de cabeza que pueden producir, en algunos casos, ataques isquémicos transitorios. Pueden además presentarse vértigos y síncope.

En líneas generales la aparición de clínica asociada es poco

común, por lo tanto la mayoría de las veces se hablará de un síndrome estiloideo.

Si aparecen síntomas el tratamiento de elección es el farmacológico, se basa en inyecciones de corticoides, administración de analgésicos y antiinflamatorios tipo AINE por vía oral.



BIBLIOGRAFÍA

1. Bafageeh SA. Eagle síndrome: classic and carotid artery types. *J Otolaryngol* 2000; 29(2):88.
2. Mortellaro C. et al. Eagle's syndrome: importance of a corrected diagnosis and adequate surgical treatment. *J Craniofac Surg* 2002; 13(6):755-8.
3. Mendelsonh A, et al. Heterogeneity in the clinical presentation of Eagle's syndrome. *Otolaryngology-Head and Neck Surgery* 2006; (134):389-393.
4. Rizzatti-Barbosa CM, Ribeiro MC, Silva-Concilio LR, Di Hipolito O, Ambrosano GM. Is an elongated stylohyoid process prevalent in the elderly? A radiographic study in a Brazilian population. *Gerodontology* 2005; 22(2): 112-5.
5. Omnell KH, Gandhi C, Omnell ML. Ossification of the human styloid ligament: A longitudinal study. *Oral Surg Oral Med Oral Pathol Oral Radiol Endo* 1998; 85(2):226-32.
6. Cantin LM, Suazo GI, Venegas RB, Zavando MD, Muñoz CR. Síndrome de Eagle bilateral. Reporte de un caso. *Int J Odontostomatol* 2007; 1(2):141-145.
7. Eagle WW. The symptoms, diagnosis and treatment of the Elongated Styloid process *Am Surg* 1962; 28: 1-5.
8. Alcalde RE, Ueyama Y, Nishiyama A, Mizuguchi T, Matsumura T, Kishi K. Diagnostic imaging of Eagle's syndrome: report of three cases. *Oral Radiol* 1994; 10(2): 143-48.
9. Giuseppina F, Giulio G, Fabrizio F, Roberto B, Dario M. The Long Styloid Process syndrome or Eagle's syndrome. *J Craniomaxillofac Surg* 2000; 28:123.
10. Feldman V. Eagle's syndrome: a case of symptomatic calcification of the stylohyoid ligaments. *J Can Chiropr Assoc* 2003; 47(1).
11. Prasad KC, Kamath MP, Reddy KJ, Raju K, Agarwal S. Elongated styloid process (Eagle's syndrome), a clinical study. *J Oral Maxillofac Surg.* 2002; 60(2):171-5.
12. Dao A, Karnezis S, Lane JS, Fujitani RM, Saremi F. Eagle syndrome presenting with external carotid artery pseudoaneurysm. *Emerg Radiol.* 2011; 18:263-5.
13. Slavin KV. Eagle syndrome: entrapment of the glossopharyngeal nerve? Case report and review of the literature. *J Neurosurg* 2002; 97:216-8.
14. Rodríguez Vázquez JF, Mérida-Velasco JR, Verdugo López S, Sánchez-Montesinos I, Mérida-Velasco JA. Morphogenesis of the second pharyngeal arch cartilage (Reichert's cartilage) in human embryos. *J Anat* 2006; 208(2):179-89.
15. Murtagh RD, Caracciolo JT, Fernandez G. CT findings associated with Eagle syndrome. *AJNR Am J Neuroradiol* 2001; 22: 1401-1402.
16. Rechtweg JS, Wax MK. Eagle syndrome: a review. *Am J Otolaryngol* 1998; 19: 316-321.
17. Murthy PS, Hazarika P, Mathai M. Elongated styloid process: an overview. *Int. J Oral Maxillofac Surg* 1990; 19(4): 230-1.
18. Blomgren K, Qvarnberg Y, Valtonen H. Spontaneous fracture of an ossified stylohyoid ligament. *J Laryngol Otol* 1999; 113(9):854-5.
19. Monsour PA, Young WG. Variability of the process and stylohyoid ligament in panoramic radiographs. *Oral Surg Oral Med Oral Pathol* 1986; 61(5):522-6.
20. Deepika R, Rajesh G, Sriram R. Eagle syndrome. *Indian J Radiol Imaging* 2009; 19(2):107-108.
21. Chouvel P, Rombaux P, Philips C, Hamoir M. Styloid chain ossification: choice of the surgical approach. *Acta Otorhinolaryngol Belg* 1996; 50(1):57-61.

Sistema **Damon**: Una nueva dimensión ortodóncica

PRESENTADO POR

Dr. David González Zamora

IMPARTIDO POR

Dr. Rafael García Espejo

Abordará, entre otros, los siguientes temas:

- **Actualidad** del sistema de autoligado pasivo. Principales ventajas del mismo comparado con las mecánicas clásicas convencionales.
- **Fundamentos** y beneficios de la biomecánica de baja fricción.
- **Problema sagital**, transversal, vertical, apiñamiento dentario, extracciones, pacientes límite, ...

Para más información sobre el programa consultar:

www.ormcoeuropa.com

www.masterdamon.com

28
SEPTIEMBRE
2012
MADRID

**CAMBIO
DE SEDE**
COLEGIO DE
MÉDICOS DE
MADRID



**CURSO
GRATUITO**

**PLAZAS
LIMITADAS**

PARA INSCRIBIRSE* LLAMAR A:

Eva Rino. T: 630 377 236. eva.rino@ormcoeuropa.com

Verónica Hernández. T: 650 458 865. veronica.hernandez@ormcoeuropa.com

HORARIO

De 9:00 a 19:00 h

*No se podrá acceder a la reunión sin haberse inscrito previamente.



SEDE

Colegio Oficial de Médicos de Madrid

C/ Santa Isabel, 51. 28012 MADRID

ORGANIZA

OrmcoTM



FOTO
CLÍNICA



Serrano Sánchez-Rey, Cristina

Magister en Periodoncia por la U.C.M. Práctica privada en periodoncia e implantes en Ciudad Real.

Rubio Ramírez, Lourdes

Especialista universitario en Medicina Oral. Práctica privada en periodoncia y medicina oral en Ciudad Real.

Cuesta Gil, Matías

Cirujano maxilofacial. Jefe de Servicio de Cirugía Maxilofacial del Hospital General de Ciudad Real.

Pizarro Muñoz, Crescencia

Médico estomatólogo. Práctica privada en Ciudad Real.

Indexada en / Indexed in:

- IME
- IBECS
- LATINDEX
- GOOGLE ACADÉMICO

Correspondencia:

Cristina Serrano Sánchez-Rey
C/ Ramón y Cajal, 3, 2º A
13001 Ciudad Real

Fecha de recepción: 13 de marzo de 2012.
Fecha de aceptación para su publicación:
23 de abril de 2012.

MANIFESTACIONES CLÍNICAS DE UN PACIENTE HIV+: PERIODONTITIS NECROSANTE Y SARCOMA DE KAPOSI

Serrano Sánchez-Rey, C., Rubio Ramírez, L., Cuesta Gil, M., Pizarro Muñoz, C.
Manifestaciones clínicas de un paciente HIV+: Periodontitis necrosante y sarcoma de Kaposi. *Cient. Dent.* 2012; 9; 2: 00-00.

RESUMEN

Las lesiones orales asociadas a la infección por VIH/SIDA pueden aparecer como manifestaciones tempranas o tardías de la enfermedad, existiendo una estrecha relación entre la carga vírica, el recuento de linfocitos T CD4 y las lesiones orales. La afectación periodontal en pacientes infectados por VIH es frecuente y variable, pudiendo cursar con eritema gingival lineal, enfermedades periodontales necrosantes y/o una aceleración en la evolución de la periodontitis crónica del adulto¹. El sarcoma de Kaposi es la neoplasia maligna más frecuentemente asociada a VIH/SIDA. Es un tumor maligno vascular bien diferenciado, que se relaciona con el virus del herpes humano 8 (VHH8). Aparece en la cavidad oral en un 20% de los afectados, siendo el paladar la localización más frecuente, seguido de las encías y el dorso de la lengua². Su presentación habitual es la de una o varias lesiones maculares o nodulares de color rojo-violáceo que pueden estar ulceradas. Deberemos realizar el diagnóstico diferencial con entidades clínicamente parecidas como el hemangioma, el nevus pigmentado o el melanoma. El diagnóstico definitivo se obtendrá a través del examen anatomopatológico. El tratamiento consiste en la escisión quirúrgica y quimioterapia local o generalizada. Se ha observado que con la administración de tratamientos antirretrovirales de gran actividad (TARGA) la incidencia del sarcoma de Kaposi se ha reducido de forma notable.

PRESENTACIÓN DEL CASO

Paciente de 42 años, que acude al periodoncista, remitido por su dentista general para tratar sus encías. En la historia clínica refiere que es VIH+, y que abandonó los antirretrovirales "por su cuenta" hace cinco años; no es fumador, ni tiene otros antecedentes médicos de interés.

A la exploración presenta exodoncia reciente de incisivos inferiores debido a una progresión rápida de la enfermedad periodontal (Fig. 1). Se realizó exploración de mucosas orales y tejidos blandos observándose dos lesiones asintomáticas localizadas en paladar y de tiempo de evolución desconocido: una lesión macular en zona palatina izquierda, de color rojo-violáceo, de 7 mm de diámetro (Fig. 2), y otra lesión tumoral-nodular de color azul-violáceo en la región palatina derecha^{1,4-6}, a nivel del primer y segundo molar superiores derechos (Fig. 3). A la vitropresión, no se observó cambio de coloración. En la exploración periodontal el paciente presentaba una periodontitis necrosante, localizada sobre todo en molares (Fig. 4). Se observaban de forma característica, áreas con pérdida ósea inicial-moderada, frente a otras con pérdida ósea severa (6-8 mm de profundidad de sondaje)³. Se realizó radiografía periapical del 16-17 (Fig. 5) para descartar relación entre la tumoración palatina y la profundidad de sondaje (8 mm.) en la que se observaba pérdida ósea severa en molares frente a inicial-moderada en premolares^{3,5,6}, no observando otras alteraciones radiológicas. El paciente fue remitido al servicio de Cirugía Maxilofacial del hospital general de Ciudad Real, con el diagnóstico de presunción de sarcoma de Kaposi, que fue sustentado en el posterior estudio anatomopatológico, con lo que fue trasladado al Servicio de Medicina Interna para establecer protocolo de tratamiento.

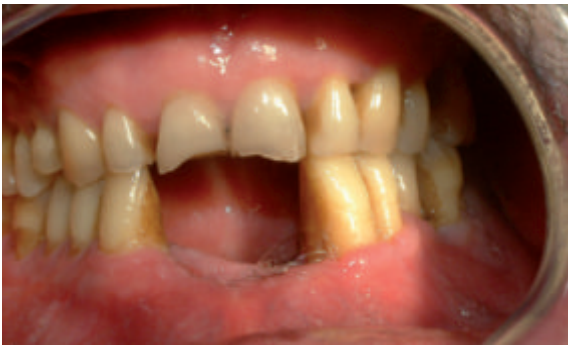

Fig. 1. Vista frontal en la que se observan las exodoncias recientes debido a la evolución rápida de la periodontitis

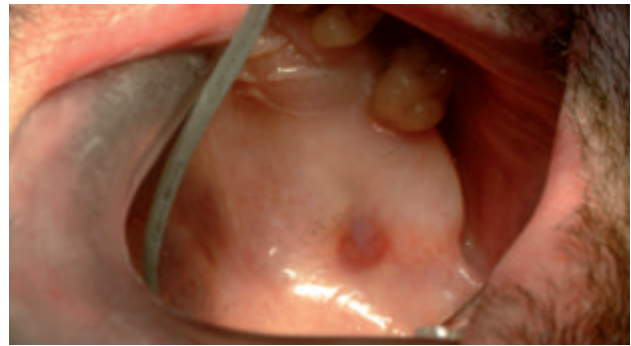


Fig. 2. Lesión macular rojo-violácea localizada en la región palatina izquierda compatible con un sarcoma de Kaposi.⁴⁻⁶

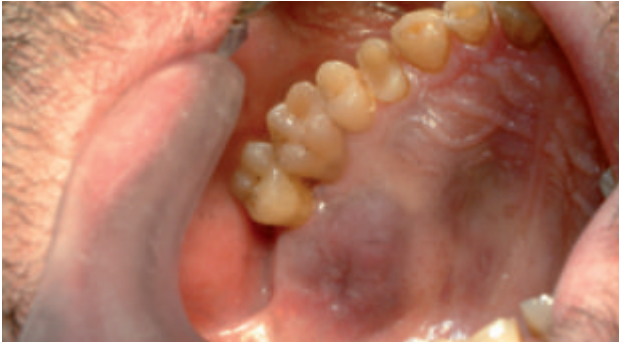

Fig. 3. En la zona palatina derecha, se observa una lesión tumoral-nodular de color azul-violáceo.⁴⁻⁶

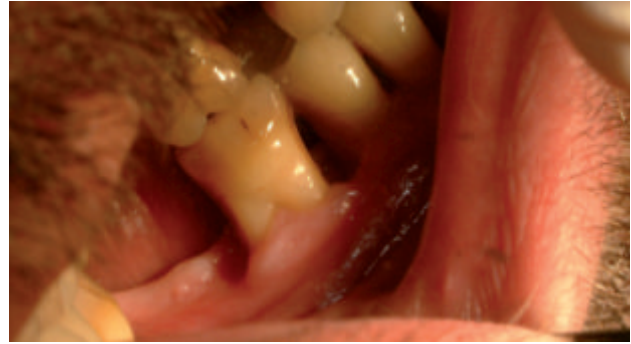

Fig. 4. Detalle en el que se observa periodontitis necrosante en primer molar inferior (46), con papilas invertidas.³

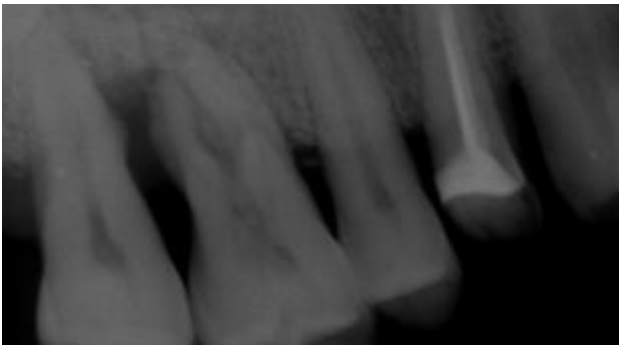


Fig. 5. Radiografía periapical de zona 14-17 en la que observamos áreas de pérdida ósea moderada con patrón horizontal y localizada avanzada en 16-17, característico de las periodontitis necrosantes.³



BIBLIOGRAFÍA

1. Mataftsi M, Skoura L y Sakellari D. HIV infection and periodontal diseases: an overview of the post-HAART era. *Oral Dis* 2011;17(1):13-25.
2. Yin MT, Dobkin JF y Grbic JT. Epidemiología, patogenia y tratamiento de la infección por virus de la inmunodeficiencia humana en pacientes con enfermedad periodontal. *Periodontology* 2000 (Ed Esp) 2008;18:39-57.
3. Novak MJ. Necrotizing ulcerative periodontitis. *Ann Periodontol* 1999;4(1):74-77.
4. Ramírez-Amador V, Anaya-Saavedra G, Martínez-Mata G. Kaposi's sarcoma of the head and neck: A review. *Oral oncology* 2010;46:135-145.
5. Lausten LL, Ferguson BL, Barber BF y Cobb CM. Oral Kaposi sarcoma associated with severe alveolar bone loss: Case report and review of the literature. *J Periodontol* 2003;74:1668-75.
6. Chen R, Patel S, Mandel L. Oral manifestations in untreated HIV patient. *N Y State Dent J* 2011;77(5):58-60.



REVISIÓN BIBLIOGRÁFICA



Pérez Fábrega, Jesús
Odontólogo. Máster de Cirugía Bucal e Implantología. Hospital Universitario de Madrid.

Leco Berrocal, M^a Isabel
Profesora Asociada de Odontología de la Universidad Europea de Madrid. Profesora del Máster de Cirugía Bucal e Implantología del Hospital de Madrid.

Barona Dorado, Cristina
Profesora Asociada de Cirugía Bucal Facultad de Odontología, UCM. Subdirectora del Máster de Cirugía Bucal e Implantología. Hospital Universitario de Madrid.

Martínez González, Jose M^a
Profesor Titular de Cirugía Bucal. Facultad de Odontología, UCM. Jefe de Servicio de Cirugía Bucofacial e Implantología. Hospital Universitario de Madrid.

Indexada en / Indexed in:

- IME
- IBECs
- LATINDEX
- GOOGLE ACADÉMICO

Correspondencia:
Jesús Pérez Fábrega
C/ San Leonardo, nº 37, 7º 1
04004 Almería.
jpfabrega@hotmail.com

Fecha de recepción: 23 de marzo de 2012.
Fecha de aceptación para su publicación:
27 de marzo de 2012.

Lesión del nervio lingual Tras exodoncias de terceros molares inferiores. Revisión sistemática

Pérez Fábrega J., Leco Berrocal M.I., Barona Dorado C., Martínez González J.M.
Lesión del nervio lingual tras exodoncias de terceros molares inferiores. Revisión sistemática. Cient. Dent. 2012; 9; 2: 00-00.

RESUMEN

Introducción: La lesión del nervio lingual en la cirugía del tercer molar inferior es una complicación relativamente frecuente. Por ello, el odontólogo debe conocer qué situaciones pueden influir sobre un aumento en la frecuencia de damnificación de dicho nervio.

Objetivos: Establecer la frecuencia de lesión del nervio lingual tras exodoncias de terceros molares e identificar los principales factores de riesgo, así como su evolución y el periodo de tiempo donde se producen un mayor número de recuperaciones nerviosas.

Material y método: Se ha realizado una revisión bibliográfica realizando una búsqueda en la base de datos de PubMed, obteniéndose un total de 24 artículos comprendidos entre los años 1988 y 2011. Las variables analizadas fueron la edad, sexo, posición del tercer molar, retracción del colgajo lingual, realización de ostectomía y odontosección, la técnica lingual split y el número de reparaciones nerviosas en función del tiempo transcurrido desde el inicio de la lesión.

Resultados: La frecuencia obtenida de la lesión fue de un 3,54 % encontrándose relación estadísticamente significativa para las variables: posición, retracción del colgajo lingual, realización de ostectomías, la técnica lingual split. Por el contrario no se encontró relación para el sexo y la realización de odontosección. El 83,5% de los pacientes presentaban recuperación nerviosa a los tres meses del inicio de la lesión.

Conclusión: La posición distoangular, la retracción del colgajo lingual, la realización de ostectomías y la técnica lingual split conllevan un aumento del riesgo de lesión del

DAMAGE TO LINGUAL NERVE FOLLOWING EXTRACTION OF THIRD LOWER MOLARS: SYSTEMATIC REVIEW

ABSTRACT

Introduction: Damage to the lingual nerve during surgery on the third lower molar is a relatively frequent complication. The dentist should therefore be aware of what situations may influence an increase in the frequency of damage to that nerve.

Aims: Establish the frequency of damage to the lingual nerve during extraction of third molars and identify the principal risk factors, as well as the evolution and the period of time within which most nervous recovery takes place.

Material and Method: A bibliographic review was conducted with a PubMed search, obtaining a total of 24 articles published between 1988 and 2011. The variables analysed were age, sex, position of the third molar, lingual flap retraction, the carrying out of ostectomies and tooth sectioning, the lingual split technique and the number of recoveries of the nerve according to the time passed from when the damage occurred.

Results: The frequency obtained for the damage was 3.54 %, with a statistically significant relationship being found for the following variables: position, retraction of the lingual flap, conducting ostectomies, the lingual split technique. On the contrary, no relationship was found for sex nor for tooth sectioning. 83.5% of the patients showed nervous recovery three months after the damage occurred.

Conclusion: Distoangular position, retraction of the lingual flap, ostectomies and the lingual

nervio lingual en la cirugía del tercer molar inferior. El mayor número de recuperaciones se presentan durante los tres primeros meses.

PALABRAS CLAVE

Lesión del nervio lingual; Cirugía tercer molar inferior.

split technique carry an increased risk of damage to the lingual nerve in surgery on the third lower molar. The majority of cases presented recovery present within the first three months.

KEY WORDS

Damage to lingual nerve; Surgery third lower molar.

INTRODUCCIÓN

El nervio lingual (NL) se considera como la estructura dominante en el triángulo retromolar, por lo que toda maniobra quirúrgica sobre dicha zona, como podrían ser las extracciones de terceros molares inferiores (TM), suponen un aumento en el riesgo de lesión de dicho nervio. Esto se debe a que el trayecto anatómico que recorre el NL transcurre sobre la región de este diente. Autores como Tolstunov y cols.¹ describieron que la distancia horizontal existente entre el NL y la cortical lingual del TM oscila entre 0-7 mm. mientras que la distancia vertical del NL sobre la cresta alveolar del TM podría ir desde 2 mm. por encima hasta 14 mm. por debajo de ella.

Dada esta relación entre TM y NL se puede entender como una complicación frecuente de exodoncias de TM la lesión de dicho nervio, así Carmichael y cols.² han descrito una frecuencia de hasta el 15%. Por ello, el odontólogo debe conocer qué situaciones de riesgo están implicadas durante las extracciones de TM para poder así minimizar los daños posibles sobre el nervio.

Según la bibliografía encontrada, autores como Baqain y cols.³ y Jerjes y cols.⁴, entre otros, han propuesto situaciones favorables de lesión del NL tras exodoncias de TM y se ha descrito una relación para variables tales como: la edad y sexo del paciente, la posición y grado de erupción del TM, la maniobra quirúrgica seleccionada, puesto que se han considerado que la retracción del colgajo lingual, la realización de ostectomía y odontosección pueden influir también en el aumento de daño nervioso.

Por todo esto, nos planteamos como objetivos de nuestro estudio realizar una revisión de la literatura para identificar la frecuencia de lesión del NL tras extracciones de TM, determinar los principales factores de riesgo y analizar el periodo de tiempo tras, el inicio de la lesión, donde se producen un mayor número de reparaciones.

MATERIAL Y MÉTODOS

Para la realización de la revisión bibliográfica nos servimos de la base de datos de PubMed utilizando las siguientes palabras clave: Lingual nerve injury AND third molar surgery.

La selección de nuestros artículos se realizó siguiendo los siguientes criterios de inclusión: Todos aquellos artículos com-

prendidos entre 1988 y 2011, que hicieran referencia a la frecuencia de lesión del NL tras exodoncias de TM, con datos suficientes para analizar al menos dos de nuestras variables a estudiar y en los que no se realizara un tratamiento de la lesión mediante microcirugía.

De los 164 artículos encontrados se descartaron 140, de ellos 110 no guardaban relación directa con el objetivo de nuestro estudio, 20 eran revisiones bibliográficas, 5 no cumplían nuestros criterios de inclusión y los 5 restantes fue imposible su recogida, con lo cual nuestra muestra bibliográfica final fue de 24 artículos comprendidos entre los años 1988 y 2011.

El cálculo de la frecuencia de lesión del NL tras exodoncias de TM se realizó examinando el número total de cirugías y lesiones obtenidas a lo largo de 24 artículos que hacían referencia a ella.

Los factores de riesgo tomados en nuestro estudio, fueron seleccionados siguiendo los patrones de estudio encontrados en la literatura, y se analizaron:

- *La edad*: se calculó la edad media de los pacientes que presentaron lesión del NL así como en los que no presentaron.
- *El sexo*.
- *La posición del TM*, siguiendo la clasificación de Winter: mesioangulado (MA), distoangulado (DA), horizontal (H) o vertical (V).
- Factores de riesgo relacionados con la técnica quirúrgica: *la retracción del colgajo lingual, la realización de ostectomía, odontosección y la técnica lingual split* (técnica en la que se realiza la exéresis de la cortical lingual para la extracción del TM).

Para nuestro tercer objetivo se calculó el *número de recuperaciones nerviosas en relación con el tiempo* pasado desde el inicio de la lesión y para realizar un mejor control de la evolución de las lesiones se establecieron periodos de tiempo de 3 meses del inicio de la lesión, entre 3 a 6 meses, de 6 meses a 1 año, de 1 a 2 años. Para el estudio de esta variable no se seleccionaron artículos en los que en sus estudios se realizaron tratamientos con microcirugía reparadora.

Los resultados obtenidos dentro de los factores de riesgo fueron analizados estadísticamente a través del programa informático Statistical Package for the Social Sciences

(SPSS), Versión 17.0. Después del análisis descriptivo de las variables se realizaron el test de la chi cuadrado, el test de Fisher y el test de la homogeneidad, aplicando un p-valor del 0,01 y del 0,05.

RESULTADOS

Para la determinación de la frecuencia de lesión del NL se obtuvo una muestra de 16.628 pacientes donde se realizaron un total de 20.205 exodoncias de TM, de las cuales, 716 pre-

TABLA 1: FRECUENCIA DE LESIÓN DEL NERVIOS LINGUAL

Autores	Muestra	Exodon.	Lesiones	Frec.
Carmichael ² FA ²	825	1.339	200	15%
Baqain ZH ³	321	443	11	0,40%
Jerjes W ⁴	3.236	3.236	57	1,80%
Renton T ⁵	1.384	2.134	23	1,00%
Amorim Gomes AC ⁶	55	110	5	5,54%
Cheung LK ⁷	3.595	4.338	30	0,69%
Middlehurst RJ ⁸	30	60	7	11,60%
Benediktsdóttir IS ⁹	388	388	2	0,51%
Chossegros C ¹⁰	130	254	0	0%
Bataineb AB ¹¹	741	741	19	2,60%
Jerjes W ¹²	1.087	1.087	71	6,50%
Güllicher D ¹³	687	1.106	23	2,10%
Gargallo-Albiol J ¹⁴	300	300	4	1,33%
Appiah-Anane S ¹⁵	362	504	1	0,19%
Berge TI ¹⁶	204	204	1	0,49%
Robinson PP ¹⁷	200	200	4	2%
Greenwood M ¹⁸	150	300	32	10,66%
Rood JP ¹⁹	790	790	70	8,86%
Robinson PP ²⁰	771	771	29	3,76%
Pogrel MA ²¹	41	50	1	0,50%
Bell GW ²²	219	300	1	0,33%
Mason DA ²³	602	1.040	120	11,50%
Malden NJ ²⁴	206	260	1	0,40%
Pogrel MA ²⁵	250	250	4	1,60%
TOTAL	16.628	20.205	716	3,54%

sentaron lesión del NL, obteniendo una frecuencia de 3,54%²⁻²⁵ (Tabla 1).

Respecto a la edad se registraron un total de 5.034 pacientes, con una edad media de 28,1 años. La edad media de los pacientes con lesión del NL fue de 28,7 años, frente a los 24,7 años en los pacientes que no presentaron lesión⁵⁻⁷.

Un total de 8.436 pacientes fueron seleccionados para evaluar el sexo como factor de riesgo, de ellos 3.478 (41%) eran hombres y 4.987 (59%) eran mujeres. Los hombres presentaron un total de 39 lesiones mostrando una frecuencia del 1,12%, mientras que en las mujeres se encontró un total de 68 y una frecuencia del 1,36%. No se encontraron diferencias estadísticamente significativas ($p=0,373$)^{3,4,7-10}.

Para determinar la relación entre la posición del TM y lesión del NL, se registraron un total 9.963 TM. De ellos, 4.567 eran MA, 2.441 V, 1.766 H y 1.189 DA. El número de lesiones recogidas para cada grupo fue de 100, 46, 62 y 44 respectivamente. Por tanto, la frecuencia más elevada se dio en TM que tenían un patrón distalizado (3,70%), seguida de los horizontales (3,51%), mesializados (2,19%) y verticales (1,88%)^{2-4,7,11}. Estadísticamente podemos afirmar que la lesión del NL por extracción de TM difiere según la posición de este último siendo la posición distalizada la que mayor riesgo conlleva ($p<0,001$) (Fig. 1).

Al analizar la *retracción del colgajo lingual*, se obtuvieron un total de 10.662 exodoncias de cordales inferiores. De ellas, 4.069 cirugías fueron realizadas con retracción del colgajo lingual, mientras que las 6.192 cirugías restantes fueron realizadas sin retracción. El primer grupo presentó 136 lesiones y una frecuencia de 3,34% mientras que el segundo mostró 102 y 1,65% respectivamente^{3,6-8,10-15,17,18,20-22}. Estadísticamente, se encontraron diferencias significativas entre la retracción del colgajo lingual y lesión del NL ($p<0,001$) (Tabla 2).

De 2.073 cirugías realizadas con *ostectomía* se evidenciaron 57 lesiones del NL con una frecuencia del 2,74% mientras que de un total de 4.961 exodoncias en las que no se realizó ostectomía, la frecuencia de lesión fue del 0,92% (46 lesiones)^{3,7,11,13,19}. En esta variable también se muestra una relación estadísticamente significativa entre la realización de ostectomía y lesión del NL ($p<0,001$) (Tabla 3).

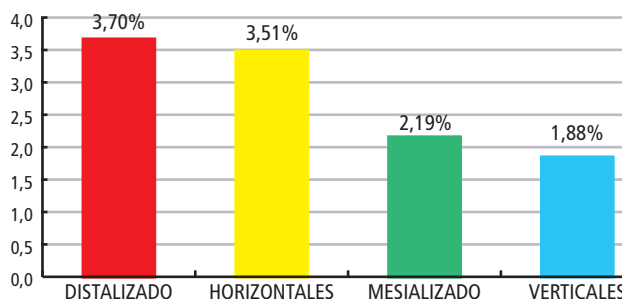


Fig. 1: Frecuencia de lesión del nervio lingual y posición del tercer molar.

TABLA 2: RETRACCIÓN DEL COLGAJO LINGUAL Y LESIÓN DEL NERVIJO LINGUAL

Autores	Colgajo lingual	Exodoncias	Lesión	Frec.
Baqain ZH ³	Sí	110	10	9,09%
	No	299	1	0,33%
Amorim Gomes AC ⁶	Sí	55	5	9,09%
	No	55	0	0%
Cheung LK ⁷	Sí	1.427	13	0,91%
	No	2.911	17	0,58%
Middlehurst RJ ⁸	Sí	60	7	11,60%
	No	0	0	0%
Chossegros C ¹⁰	Sí	116	0	0%
	No	138	0	0%
Bataineb AB ¹¹	Sí	216	12	5,60%
	No	525	7	1,30%
Jerjes W ¹²	Sí	0	0	0%
	No	1.087	71	6,50%
Güllicher D ¹³	Sí	1.106	23	0,27%
	No	0	0	0%
Gargallo-Albiol J ¹⁴	Sí	158	3	2,11%
	No	15	1	0,63%
Appiah-Anane ¹⁵	Sí	0	0	0%
	No	362	1	0,27%
Robinson PP ¹⁷	Sí	90	3	3,33%
	No	110	1	0,90%
Greenwood M ¹⁸	Sí	300	32	10,66%
	No	0	0	0%
Robinson PP ²⁰	Sí	378	23	6,90%
	No	393	3	0,80%
Pogrel MA ²¹	Sí	50	1	0,50%
	No	0	0	0%
Bell GW ²²	Sí	3	1	33,30%
	No	297	0	0%

TABLA 3: RELACIÓN ENTRE LESIÓN DEL NERVIJO LINGUAL Y OSTEOTOMÍA

Osteotomía	Exodoncias	Lesiones	Frec.
Sí	2.073	57	2,74%
No	4.961	46	0,92%
TOTAL	7.034	103	-

En cuanto a la variable *odontosección*, se obtuvieron un total de 3.267 exodoncias en las que se realizó frente a 2.348 en las que no fue necesario. El número de lesiones de extracciones realizadas con odontosección fue de 39 frente a 26 en las que no se practicó, mostrando así una frecuencia de lesión del 1,19% para el primer grupo y el 1,10% para el segundo^{3,6,7,11}. No encontrándose diferencias estadísticamente significativas entre ambos grupos (p=0,801).

Para el análisis de la realización de la *técnica lingual split* como factor de riesgo se seleccionaron un total de 1.886 cirugías de TM. En 707 cirugías, realizadas mediante *lingual split*, se recogieron un total de 107 lesiones, siendo 15,10% el valor de su frecuencia, mientras que de 1.179 extracciones en las que no se realizó se encontraron 90 lesiones con una frecuencia del 7,63%^{8,19,23}. Estadísticamente encontramos que el *lingual split* actúa como factor de riesgo del lesión del NL (p<0,001) presentando un riesgo 2,2 veces mayor.

En el número de recuperaciones en relación con el tiempo se registraron 205 lesiones, donde 171 (83,5%) presentaron recuperación en los tres primeros meses, 31 (15%) de los tres a los seis meses, 2 (1%) de seis meses a un año y por último 1 (0,5%) de uno a dos años del inicio de la lesión^{3,6-8,11,13,14,16,20,23-25} (Fig. 2).

DISCUSIÓN

Los valores observados en la literatura respecto a la frecuencia de lesión del NL tras exodoncias de TM, presentaron una gran variabilidad, oscilando desde un 0% para Chossegros y cols. (10), hasta a un 15% para Carmichael y cols.². La frecuencia obtenida en nuestra revisión es de 3,54% y se asemeja a la mostrada por Bataineb y cols. y Robinson y cols.^{11,20}. En nuestra opinión consideramos bastante improbable que se presente una frecuencia nula de lesión del NL durante la exodoncia del TM, ya que creemos que este resultado tan mínimo, es debido a que Chossegros y cols. calcularon la frecuencia sobre gérmenes dentarios pero no en TM con completa formación radicular.

Referente al sexo coincidimos con autores tales como Baqain y cols.³ y Cheung y cols.⁷ al no encontrar relación entre el sexo

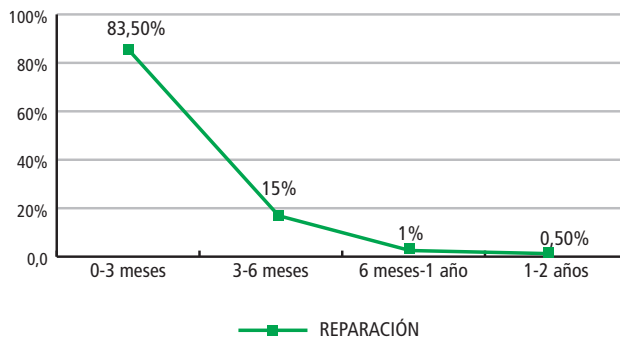


Fig. 2: Recuperación nerviosa en el tiempo.

y lesión del NL. Jerjes y cols.⁴, sin embargo, sí encontraron dicha relación, definiendo a los hombres como más propensos a dicha lesión.

En relación a la posición del TM consideramos al igual que Cheung y cols.⁷, la posición distoangulada seguida de la horizontal como las principales posiciones favorecedoras de un aumento del riesgo. Con esto se demuestra lo que ha sido sugerido por autores como Baqain y cols.³, Jerjes y cols.⁴, y Bataineb y cols.¹¹, al considerar que este tipo de dientes requieren un mayor grado de ostectomía pudiendo ser esta, la causa del daño nervioso. Otros autores consideran un patrón horizontal como la posición que ofrece mayor riesgo^{2,4,26} pero tal y como mostramos en nuestra revisión la frecuencia es similar con los distoangulados.

En cuanto a la retracción del colgajo lingual ha sido un tema controvertido en las dos últimas décadas. Gomes y cols.⁶, Gargallo-Albiol y cols.¹⁴ y Pichler y cols.²⁷ defienden en sus estudios, cómo la retracción del colgajo lingual representa un factor de riesgo de lesión del NL durante la extracción de TM. Sin embargo, autores como Pogrel y cols.²⁵ comentan que la retracción del colgajo lingual mejora el acceso a la zona quirúrgica y puede simplificar la extracción, no observando en sus estudios ningún caso de lesión nerviosa permanente. Según los resultados mostrados en esta revisión, hemos de decir que coincidimos con los autores antes mencionados^{6,14,27}, ya que también consideramos la retracción del colgajo lingual como factor de riesgo.

Coincidimos con algunos autores^{3,11,13} en cuanto a la relación encontrada entre ostectomía y lesión nerviosa. De modo que a mayor ostectomía distal aumenta la probabilidad de daño del NL, aunque para Cheung y cols.⁷ dicha relación no existe.

Referente a la odontosección a pesar de mostrar una mayor frecuencia de lesión del NL en el grupo de pacientes en los que si se realizaban, no se encontró relación estadísticamente significativa. Por ello estamos de acuerdo con el estudio realizado por Cheung y cols.⁷, pero no coincidimos con Baqain y cols.³, ni Bataineb y cols.¹¹, ya que ellos sí consideraron la odontosección como factor de riesgo.

La técnica lingual split, se consideró como una maniobra quirúrgica que aumenta considerablemente la frecuencia de damnificación del NL. En este punto estamos de acuerdo con Rood¹⁹ y Mason²³, ya que sus valores son bastante similares a los nuestros. En cambio, no coincidimos con Middlehurst y cols.⁸ que encontró en su estudio mayor frecuencia cuando no se realizaba esta técnica, alegando que el lingual split disminuye el tiempo de la cirugía y evita la tensión de los tejidos durante la misma.

El número de reparaciones en función del tiempo pasado desde inicio de la lesión, mostró su pico más elevado en el periodo comprendido entre los tres primeros meses decreciendo conforme va pasando el tiempo. En este apartado coincidimos con todos los autores revisados^{3,6-8,11,13,14,16,17,23-25}, ya que también consideran que el mayor número de reparaciones se dan en los primeros meses.



BIBLIOGRAFÍA

1. Tolstunov L. Lingual nerve vulnerability: risk analysis and case report. *Compendium*. 2007;28:28-32.
2. Carmichael FA, Macgowan DA. Incidence of nerve damage following third molar removal: A west of Scotland Oral Surgery Research Group Study. *Br J Oral Maxillofac Surg*. 1992;30:78-82.
3. Baqain ZH, Abukaraky A, Hassoneh Y, Sawair F. Lingual nerve morbidity and mandibular third molar surgery: A prospective study. *Med Princ Pract*. 2010;19:28-32.
4. Jerjes W, Nhembe F, McCarthy E, Hamdoon Z, Kalkani M, Banu B, Hopper C. Risk factors associated with injury to the inferior alveolar and lingual nerves following third molar surgery-revisited. *Oral Surg Oral Med Pathol Oral Radiol Endod*. 2009;109:335-45.
5. Renton T, Mcgurk M. Evaluation of factors predictive of lingual nerve injury in third molar surgery. *Br J Oral Maxillofac Surg*. 2001;39:423-8.
6. Amorim Gomes AC, Do Egito Vasconcelos BC, Dias de Oliveira e Silva E, Ferreira da Silva LC. Lingual nerve damage after mandibular third molar surgery: A randomized clinical trial. *J Oral Maxillofac Surg*. 2005; 63:1443-6.
7. Cheung LK, Leung YY, Chow LK, Wong MCM, Chan EKK, Fok H. Incidence of neurosensory deficits and recovery after lower third molar surgery: A prospective clinical study of 4338 cases. *J Oral Maxillofac Surg*. 2010;39:320-6.
8. Middlehurst RJ, Barker GR, Rood JP. Postoperative morbidity with mandibular third molar surgery: A comparison of two techniques. *J Oral Maxillofac Surg*. 1988;46:474-6.
9. Benediktsdóttir IS, Wenzel A, Petersen JK, Hintze H. Mandibular third molar removal: Risk indicators for extended operation time, postoperative pain, and complications. *Oral Surg Oral Med Oral Pathol Oral Radiol Endod*. 2004;97:438-46.
10. Chossegros C, Guyot L, Cheynet F, Belloni D, Blanc JL. Is lingual nerve protection necessary for lower third molar gementectomy? A prospective study of 300 procedures. *Int J Oral Maxillofac Surg*. 2002;31:620-4
11. Bataineb AB, McGowan DA. Sensory nerve impairment following mandibular third molar surgery. *J Oral Maxillofac Surg*. 2001; 59:1012-7.
12. Jerjes W, Swinson B, Moles DR, El-Maaytah M, Banu B, Upile T, Kumar M, Al Khawalde M, Vourvachis M, Hadi H, Kumar S, Hopper C. Permanent sensory nerve impairment following third molar surgery.: A prospective study. *Oral Surg Oral Med Oral Pathol Oral Radiol Endod*. 2006; 102:e1-e7.
13. Gülicher D, Gerlach KL. Sensory impairment of the lingual and inferior alveolar nerve following removal of impacted mandibular third molars. *Int J Oral Maxillofac Surg*. 2001; 30:306-12.
14. Gargallo-Albiol J, Buenechea-Imaz R, Gay Escoda C. Lingual nerve protection during surgical removal of lower third molars. *Int J Oral Maxillofac Surg*. 2000; 29:268-71.
15. Appiah-Anane S, Appiah-Anane MG. Protection of the lingual nerve during operations on the mandibular third molar: A simple method. *Br J Oral Maxillofac Surg*. 1997; 35:170-2.
16. Berge TI, Boe OE. Predictor evaluation of postoperative morbidity after surgical removal of mandibular third molars. *Acta Odontol Scand*. 1994; 52:162-9.
17. Robinson PP, Loescher AR, Smith KG. The effect of surgical technique on lingual nerve damage during lower third molar removal by dental students. *Eur J Dent Educ*. 1999; 3:52-5.
18. Greenwood M, Langton SG, Rood JP. A comparison of broad and narrow retractors for lingual nerve protection during lower third molar surgery. *Br J Oral Maxillofac Surg*. 1994; 32:114-7.
19. Rood JP. Permanent damage to inferior alveolar and lingual nerves during the removal of impacted mandibular third molars. Comparison of two methods of bone removal. *Br Dent J*. 1992; 172:108-10.
20. Robinson PP, Smith KG. Lingual nerve damage during lower third molar removal: A comparison of two surgical methods. *Br Dent J*. 1996; 180: 456-61.
21. Pogrel MA, Lee JS, Muff DF. Coronectomy: a technique to protect the inferior alveolar nerve. *J Oral Maxillofac Surg*. 2004; 62:1447-52.
22. Bell GW. Use of dental panoramic tomographs to predict the relation between mandibular third molar teeth and the inferior alveolar nerve. Radiological and surgical findings, and clinical outcome. *Br J Oral Maxillofac Surg*. 2004; 42(1):21-7.
23. Mason DA. Lingual nerve damage following lower third molar surgery. *Int J Oral Maxillofac Surg*. 1988; 17:290-4.
24. Malden NJ, Maidment YG. Lingual nerve injury subsequent to wisdom teeth removal: A 5 years retrospective audit from a high street dental practice. *Br Dent J*. 2002; 193:203-5.
25. Pogrel MA, Golgman KE. Lingual flap retraction for third molar removal. *J Oral Maxillofac Surg*. 2004; 62:1125-30.
26. Queral-Godoy E, Valmaseda-Castellón E, Berini-Aytés, Gay Escoda C. Frequency and evolution of lingual nerve lesions following lower third molars extraction. *J Oral Maxillofac Surg*. 2006; 64:402-7.
27. Pichler JW, Ross Beirne O. Lingual flap retraction and prevention of lingual damage associated with third molar surgery: A systematic review of the literature. *Oral Surg Med Oral Pathol Oral Radiol Endod*. 2001; 91:395-401.



PUESTA
AL DÍA

TURISMO, DEPORTES DE RIESGO Y BARODONTALGIA

Álvarez Quesada C., De las Heras Vercher B., Carrillo Sánchez P., Grille Álvarez C.
Turismo, deportes de riesgo y barodontalgia. *Cient. Dent.* 2012; 9; 2: 00-00.



Álvarez Quesada, C.
Dra. en Medicina y Cirugía. Especialista en Estomatología. Prof. Titular del Departamento de Odontología. Facultad de Ciencias Biomédicas. Universidad Europea de Madrid.

De las Heras Vercher, B.
Odontóloga. Prof. Ayudante UEM.

Carrillo Sánchez, P.
Odontólogo. Prof. Ayudante UEM.

Grille Álvarez, C.
Licenciada en Medicina y Cirugía. UCM.

Indexada en / Indexed in:

- IME
- IBECS
- LATINDEX
- GOOGLE ACADÉMICO

Correspondencia:

carmen.alvarez@uem.es
Departamento de Odontología.
Facultad de Ciencias Biomédicas.
Universidad Europea de Madrid.
Urbanización el Bosque. Calle del
Tajo S/N. Villaviciosa de Odón.
Madrid 28670

Fecha de recepción: 26 de marzo de 2012.
Fecha de aceptación para su publicación:
22 de abril de 2012.

RESUMEN

Se podría definir la barodontalgia, como dolores dentarios que surgen ante un disbarismo, por la incapacidad de la cámara pulpar para adecuar su presión interna ante cambios de la presión ambiental, tanto en ambientes hipo como hiperbáricos. Hay numerosas hipótesis al respecto y numerosos factores involucrados. En este trabajo realizamos una revisión y puesta al día en este tema.

PALABRAS CLAVE

Barodontalgia.

TOURISM, HIGH RISK SPORTS AND BARODONTALGIA

ABSTRACT

Barodontalgia could be defined as dental pain occurring following a dysbarism, due to the incapacity of the pulp chamber to adjust its internal pressure in response to changes to ambient pressure, both in hyper and hypobaric conditions. There are a number of hypotheses and a number of different factors are involved. This study provides a review and an update on the issue.

KEY WORDS

Barodontalgia.

INTRODUCCIÓN Y ANTECEDENTES HISTÓRICOS

El término barodontalgia se utiliza para explicar un dolor dental debido a cambios repentinos de la presión atmosférica, ya sea por aumento o por disminución de esta, como puede ocurrir al bucear o estar en un avión en el momento del ascenso o descenso. La barodontalgia es el resultado de la combinación de dos factores fundamentales, por un lado la variación de presión (tanto positiva como negativa) y por otro lado de las características anatómicas especiales de la cámara pulpar, en la que encontramos un tejido ricamente innervado que está rodeado de unas paredes duras e inextensibles¹. Ante un aumento o disminución de la presión, la pulpa experimenta una incapacidad de adaptación, que en combinación con otros factores añadidos, provocaría dolor, que en ocasiones es tan intenso que pone en peligro la consciencia del sujeto. Otra definición del término podría ser, dolor dental resultante de la incapacidad de la cámara pulpar para equilibrar su presión interna tras los cambios producidos por las variaciones de presión ambiental²⁻¹¹.

Se podría definir la barodontalgia, como dolores dentarios que surgen ante un disbarismo, por la incapacidad de la cámara pulpar para adecuar su presión interna ante cambios de la presión ambiental, tanto en ambientes hipo como hiperbáricos.

El dolor es el síntoma principal, pudiendo ser agudo o sordo, y siendo en la mayoría de los casos de aparición brusca y de gran intensidad, pudiendo producir incapacidad física y mental en momentos que se requiere un alto grado de concentración lo que implica un alto riesgo para la vida del piloto y posibles riesgos de accidentes (que podrían poner en peligro las vidas de los pasajeros y tripulantes)¹¹, en el mar son los buceadores profesionales y los aficionados^{12,13}, también submarinistas, sus tripulaciones¹⁴⁻¹⁷, aunque hoy día también se está observando en las actividades lúdicas como pilotos aéreos de vuelos sin motor, pilotos de helicópteros⁴, parapente, paracaidismo, etc., es por esto que aunque esta patología presenta una baja prevalencia, de alrededor del 2%, se sigue estudiando al respecto¹ (Tabla 1).

TABLA 1. DEPORTES Y ACTIVIDADES DE RIESGO

Aéreos	Marinos	Terrestres
Pilotos aeroespaciales	Buceadores	Escaladores
Pilotos, personal de aerolíneas y pasajeros	Submarinistas	Alpinistas
Pilotos de helicópteros	Pilotos y personal de submarinos	Esquiadores
Acróbatas aéreos		Espeleólogos
Parapente, ala delta...		
Vuelo sin motor		
Paracaidistas		

Esta patología se conoce desde muchos años; ya en el siglo XIII, Rustigiano y otros escritores hablaban de los problemas referidos por Marco Polo en sus viajes y expediciones por la Ruta de la Seda, durante sus etapas de ascenso y descenso por las montañas del Tíbet. En 1590 el Padre Acosta y otros religiosos describían en sus tratados los primeros síntomas de lo que posteriormente se denominó el “Mal agudo de montaña”. En 1736 Ulloa habla de los síntomas ocurridos en hombres y animales en las expediciones por los Andes Bolivianos. Este “Mal agudo de Montaña” se debe a la disminución de la presión atmosférica con la altitud, pudiendo variar con los cambios meteorológicos, las estaciones del año y la latitud; se produce una hipoxia, que podría por diversos mecanismos producir endotelina I (la cual afecta a las células del tejido muscular y a sus enzimas, produciendo vasoconstricción y esta a su vez a nivel dentario pudiera producir la barodontalgia). Esta afección ha sido referida con diversos nombres en múltiples expediciones y recorridos de aventura, así como en el accidente aéreo producido en los Andes Chilenos al estrellarse un avión en el cual viajaban deportistas famosos.

Más tarde se empezaron a realizar ascensos en los primeros globos aerostáticos siendo sus primeros pilotos-tripulantes el Marqués de Arlandes y el Dr. Pilatre du Rozier lanzándose a la conquista del aire abordo de un globo en 1783 en Francia (construido por los hermanos Joseph Michele y Jacques Etienne Montgolfier) donde ya se comenzaba a hablar de la “patología del vuelo” (producida por las diferencia de altura, la velocidad y el movimiento) sumándose más tarde los primeros vuelos en aeroplanos (que producían aceleraciones, vibraciones y descompresiones rápidas) siendo en 1903 uno de estos vuelos pioneros el realizado por los hermanos Wright. Así fueron iniciando los albores de lo que posteriormente sería una nueva especialidad, la Medicina Aeronáutica¹¹.

En el campo de la odontología, Garsaux y Strochl fueron los pioneros en mencionar cuadros clínicos de aerodontalgia en 1932, (cuadros de barotraumas dentales en pilotos desde los orígenes de la aviación) son Dreyfos y Armstrong los que introducen el término aerodoncia (consistente en fuertes y violentos dolores incapacitantes aparecidos en vuelos, los cuales eran reproducidos de manera experimental en las cámaras de descompresión). Un término relativo a esta patología fue acuñado por Orban y Ritchey en 1945, pero el término actual de barodontalgia fue descrito como tal por Adler en 1964, haciendo la puntualización de que podía darse en ambientes hiperbáricos como hipobáricos (subacuático y aeronáutico)¹².

En 1946 en la reunión de la A.D.A. este dolor fue el tema más discutido, aunque la II Guerra Mundial había terminado, se disponía de numerosos estudios y trabajos donde se demostraba la gran problemática sufrida en sus dotaciones de vuelo. Esta sintomatología se ha seguido estudiando y comprobando en numerosos estudios realizados a grandes poblaciones en bases militares, en conflictos bélicos, en bases aéreas y navales en diversos países^{1,11,14,19-25}.

Según estudios realizados en astronautas Neil Amstrong y otros pilotos aeroespaciales afirman que durante un vuelo a gran altitud el cuerpo (también los dientes) se encuentra sometido a tres situa-

ciones anormales, disminución de la presión atmosférica, bajo porcentaje de oxígeno en el ambiente y un descenso de la temperatura atmosférica, al igual que refieren también los pilotos durante las pruebas de simulación en cabinas especiales²⁶⁻²⁸; todo esto podría conllevar alteraciones físicas o químicas en la pulpa y tejidos periodontales, llegando a producir dolor. Podría añadirse también las variaciones de velocidad y las fuerzas G (ingravidez, microgravedad) disminución del peso que también generarían cambios musculares y de la circulación e irrigación sanguínea que podrían a su vez generar variaciones en el desarrollo de los procesos de nutrición y reparación de las estructuras orofaciales que podrían colaborar a la diseminación de cuadros infecciosos persistentes en esta área.

La gravedad de la barodontalgia depende del deterioro de la salud dental y de la duración del estrés barométrico²⁹. Los materiales dentales también se afectan por la presión, como por ejemplo los cementos de vidrio ionomero, así como también los de fosfato de zinc usados como cementos para la fijación de prótesis, que presentan más microfracturas que los cementos formados por resinas compuestas^{30,31}.

HIPÓTESIS DE LA BARODONTALGIA

Esta patología conocida desde hace tiempo ha sido largamente estudiada y comentada; se han elaborado numerosas teorías que han intentado con más o menos éxito explicar su etiopatogenia, sin haberse confirmado ni desmentido ninguna de ellas. Hoy en día es un tema que sigue estando en el terreno de la investigación y las hipótesis.

Se han realizado numerosos estudios al respecto en grandes poblaciones del ejército y bases militares, en pilotos, en buzos, en deportistas, en animales de experimentación, también estudios *in vitro*, con los cuales se han podido desarrollar diferentes teorías^{3,21,32-35}. Muchas veces las hipótesis son mixtas o compartidas.

A continuación expondremos las hipótesis más relevantes sobre la barodontalgia:

- a) Hipótesis barotraumática: los gases atrapados en el diente por alteraciones pulpares, abscesos, necrosis, endodoncias incompletas, caries, afecciones periapicales, materiales restauradores mal adaptados, pueden afectar en el ascenso la forma expansiva comprimiendo la circulación y terminales nerviosas y en el descenso producir contracción, de ambas maneras el tejido pulpar puede provocar dolor dentario.
- b) Hipótesis aeroembólica: por la diferencia de presiones producidas por la compresión y descompresión se pueden liberar burbujas de gases que pueden alterar la circulación a nivel pulpar, provocando pulpitis, hemorragias, edemas, necrosis... produciendo el dolor a nivel dentario.
- c) Hipótesis del descenso de la temperatura: el frío produce vasoconstricción con lo que hay variaciones del flujo sanguíneo a nivel de la microcirculación pulpar que pueden producir dolor, al igual que el aumento de temperatura, es decir, el calor produce una vasodilatación que podría dar congestión a nivel pulpar y también provocar cambios y dolor.

- d) Hipótesis de las aceleraciones: se observaron en personal de vuelo sometidos a diferentes aceleraciones (positivas o negativas). Esto se cree que es debido a la fuerza centrífuga que junto con otros factores (movimientos mandibulares, contracción muscular, presiones en ATM, etc.), puede producir una variación del flujo sanguíneo en sentido ascendente, que lleva a congestión pulpar, lo cual puede producir dolor dentario.
- e) Hipótesis del estrés: el estrés produce liberación de catecolaminas, las cuales juegan un papel vasomotor y modificador de la circulación pulpar, que junto con otros factores como la contracción muscular y de la ATM, también pueden producir dolor dental.
- f) Hipótesis de la hipoxia: el déficit de oxígeno produce irritación nerviosa y alteraciones como la disminución en el aporte sanguíneo a los tejidos por lo que puede producir dolor.
- g) Hipótesis del dolor referido y las barodontalgias en dientes sin patología previa: los nervios alveolares superiores discurren muy cerca del seno y cuando hay inflamación o cambios de presión puede producirse dolor, el cual es difícil diferenciar del dolor pulpar de un diente o grupo dentario sin patología previa.
- h) Hipótesis de los tics, traumatismos oclusales y alteraciones de la ATM: las parafunciones como mordisqueos, rechinamientos, bruxismo, malas oclusiones, protusiones, retrusiones, sobremordidas y fuerzas oclusales excesivas pueden producir cambios pulpares que conducen al dolor.
- i) Hipótesis de las vibraciones: como cuando utilizamos los instrumentos rotatorios cerca de la pulpa, cuadros de bruxismo o en otras afecciones periodontales, se puede producir dolor dentario.
- j) Hipótesis de la implicación dentinaria: las presiones pueden producir movimientos en los fluidos a nivel de los túbulos dentinarios pudiendo producir un edema y congestión a nivel pulpar lo que conduce a dolor, dado que la cámara pulpar y sus elementos quedan comprimidos en el canal.
- k) Hipótesis de los cambios circulatorios pulpares: los cambios circulatorios debidos a la presión alteran junto con otros factores la circulación a nivel pulpar donde las arterias son terminaciones si hay inflamación o congestión; a estos niveles se produce dolor debido al aumento de presión.
- l) Hipótesis mixta: en la cual se relacionan lesiones vasculares preexistentes con otros tipos de factores generales (alteraciones cardíacas, respiratorias,...) con factores locales (a nivel pulpar, enfermedades, tratamientos) que conllevan la aparición de dolor.

CLASIFICACIÓN DE LA FEDERACIÓN DENTAL INTERNACIONAL

Los clasifica en cuatro grupos basados en signos y síntomas, y da el diagnóstico y las recomendaciones para las intervenciones terapéuticas para cada tipo³²⁻³⁶ (Tabla 2).

TABLA 2. CLASIFICACIÓN DE LAS BARODONTALGIAS

Tipos	1	2	3	4
Síntomas	Momentáneo. Dolor durante el ascenso (descompresión) y asintomático en el descenso (compresión)	Dolor durante el ascenso (descompresión) y asintomático en el descenso (compresión)	Dolor durante el ascenso (descompresión) y asintomático en el descenso (compresión)	Dolor severo, persistente, después de ascenso (descompresión) o descenso (compresión)
Signos clínicos	Caries o restauración con base inadecuada. Diente vital y a Rx no patología	Caries profunda o mala restauración. Diente vital o no vital y a Rx no patología	Caries o mala restauración. Diente no vital y a Rx si hay patología	Caries o mala restauración. Diente no vital y a Rx patología definida
Diagnóstico	Pulpitis aguda	Pulpitis crónica	Necrosis pulpar	Absceso periapical
Tratamiento	Sedación, relleno temporal seguido de dos semanas. Hacer base y restauración permanente. Terapia de los canales pulpares si es irreversible	Terapia de los canales pulpares	Terapia de los canales pulpares o extracción del diente si no es restaurable	Terapia de los canales pulpares y/o cirugía o extracción del diente si no es restaurable

FACTORES QUE FAVORECEN EL DESARROLLO DEL PROCESO

Son muchos los factores que pueden estar involucrados en la etiología y muchas veces concurren varios a la vez^{1,2,5,21}, al igual que es de vital importancia realizar diagnósticos diferenciales con res-

pecto al origen del dolor; si este es de origen odontogénico, pulpar, periapical (Tabla 3), diferenciar las manifestaciones clínicas con respecto a las pulpitis reversibles (Tabla 4) y entre las barodontalgias también diferenciar los distintos tipos (Tabla 5).

A continuación enumeramos varios de los factores etiológicos más frecuentes:

TABLA 3. CARACTERÍSTICAS DIFERENCIALES DEL ORIGEN DEL DOLOR

Dolor de origen Odontogénico	Dolor de origen Pulpar	Dolor Periapical
<p>La dentina es uno de los tejidos más sensibles del cuerpo, pero no se han encontrado fibras nerviosas en la parte media y externa. Los estímulos externos en la dentina llegan a la parte interna de la pulpa donde si hay fibras, para ello hay varias teorías :</p> <ul style="list-style-type: none"> - La de la conducción donde las terminales nerviosas dentro de los túbulos que contactan con los odontoblastos se estimulan por estímulos externos - La de la transducción donde los odontoblastos pueden funcionar como células receptoras, aunque no tiene mucha validez ya que se necesitarían sinapsis químicas del odontoblasto con las fibras nerviosas y no es así - La hidrodinámica; un estímulo puede dar dolor gracias al movimiento de los fluidos dentro de los túbulos, y esto altera las terminales nerviosas 	<p>La defensa de la pulpa es de vital importancia, la estimulación de las fibras nerviosas pasan hacia el sistema nervioso y se estimula la liberación de neuropéptidos, que son los que regulan la microcirculación, mediadores de la inflamación y se asocian a la producción de dentina terciaria; esta respuesta regula la reparación de la pulpa y la dentina. La vasoconstricción inducida por el S. Simpático disminuye la excitabilidad de las fibras nerviosas mielínicas A (de conducción rápida) de la pulpa pero no de las fibras C amielínicas (de conducción lenta). La presión influye, hay una correlación entre el aumento de presión y la inflamación pulpar, ya que se comprimen fibras nerviosas, bloqueando a las A pero no a las C, que son las que son responsables del dolor en la pulpitis. La severidad del dolor se relaciona con el estado pulpar de inflamación aguda, crónica o necrosis. Hay sustancias capaces de producir dolor como las sustancias algésicas (endógenas como la bradiquinina y las prostanglandinas); el dolor puede ser causado igualmente por estímulos mecánicos y térmicos. Un estímulo da respuesta mediante sustancias vasoactivas que estimulan el dolor. Un dolor referido es provocado por estímulos que actúan sobre las fibras C.</p>	<p>La región periapical está compuesta por cemento (tejido conjuntivo mineralizado y avascular) ligamento periodontal (fibras de Sharpey entran en el cemento, con el índice de renovación y remodelado más alto del organismo) y hueso alveolar (con componente vascular y nervioso). Hay en esta zona fibras nerviosos mielínicas y amielínicas y fibras nerviosas propioceptivas. La reacción periapical se produce cuando llega la agresión; se produce inflamación y disolución de tejidos por la autólisis de las proteínas, hay necrosis y los microorganismos cruzan el foramen apical y el organismo intenta bloquear la infección. Se puede dar pulpitis aguda o crónica, produciendo exudado, edema, hemorragia y dolor cuando la presión externa comprime las fibras nerviosas, pudiendo, si la infección es agresiva, producir un absceso periapical.</p>

TABLA 4. DIFERENCIAS EN EL DIAGNÓSTICO DE BARODONTALGIA Y PULPITIS REVERSIBLE

	Barodontalgia	Pulpitis reversible
Manifestaciones clínicas	En maniobras de descompresión, en ascensos, donde hay liberación de gases o en descensos donde hay gran variación de presiones	No hay antecedentes de dolor espontáneo, suele ser de carácter leve o moderado, provocado por estímulos como el frío, el dulce, el tacto, que se suprimen al retirar el estímulo
Examen clínico y causas	Pruebas de sensibilidad positivas. Las causas pueden ser aumento de presión, vasodilatación, restauraciones con gaps, filtraciones, liberación de gases que comprimen la pulpa...	Pruebas de sensibilidad positivas. Las causas pueden ser caries, traumas, abrasiones, etc.
Examen radiográfico	Restauraciones mal adaptadas, caries, endodoncias mal terminadas. Si el origen no es dental el diente se verá sano	No hay cambios aparentes, periápice sano
Tratamiento	Encontrar la causa y realizar el tratamiento operatorio o endodóntico	Eliminar la causa y restaurar adecuadamente el diente

TABLA 5. DIAGNÓSTICO DIFERENCIAL DE LAS BARODONTALGIAS AÉREAS

Según el tipo de dolor	Según el momento de aparición	Según la altura de aparición
- será sordo en pulpa necrótica sin reacción ápica	durante el descenso - pulpa necrótica sin infección apical - barosinusitis - diente sano - dientes incluidos	a 2.000 metros para una pulpitis sub – aguda
- será violento en caso de caries y pulpitis	durante el ascenso - pulpitis y caries	a 2.300 metros para pulpitis aguda
	durante la etapa de crucero - reacción apical	a 6.000 metros para pulpitis crónica

- Caries
- Fractura de cúspides
- Falta de integridad en las restauraciones
- Patología periapical
- Infecciones crónicas periapicales
- Restos radiculares
- Dientes incluidos
- Quistes
- Sinusitis
- Cirugías recientes
- Abscesos
- Tratamientos endodónticos incompletos
- etc.

CONCLUSIONES

Aun sigue quedando sin explicación el por qué algunas personas sufren barodontalgias y otras con igual patología no las sufren. Se piensa que es debido a una susceptibilidad individual a los cambios de presión. Por otro lado, en el mismo individuo el comportamiento de cada diente es diferente, por eso se necesitan nuevos estudios para aclarar las dudas a este respecto.

De todas modos, lo más recomendable sería realizar un examen odontológico preventivo de forma periódica, así se podrían evitar que durante los viajes turísticos que implican traslados donde se puede sufrir el estrés barométrico, la práctica de deportes de riesgo aéreos, marítimos o terrestres se pueda desarrollar este tipo de patología con cuadros odontológicos muy dolorosos^{1,14,19,21,23}.

Como medida de prevención se deben desarrollar tratamientos odontológicos restaurativos, endodónticos y quirúrgicos según cada caso y paciente.

Se suspenderán este tipo de actividades si hay presencia de necesidades terapéuticas odontológicas o hay toma de tratamientos médicos, para evitar este tipo de patología.



BIBLIOGRAFÍA

1. Zadik Y. Dental barotrauma. *Int J Prosthodont.* 2009; 22(4):354-357.
2. Zadik Y. Barodontalgia. *J Endod.* 2009; 35(4):481-485.
3. JOE Editorial Board. Pain and anxiety control: an online study guide. *J Endod.* 2008; 34 (5 suppl): e 165-179.
4. Boggia R. The ups and downs of barodontalgia. *Br Dent J:* 1998; 184(5): 209.
5. Seltzer S., Boston D. Hypersensitivity and pain induced by operative procedures and the "cracked tooth" síndrome. *Gen Dent.* 1997; 45(2): 148-159.
6. Weine SF. Tratamiento Endodóntico. Ed Harcourt Brace Ed España S.A. 5º Ed. Madrid 1997.
7. Nielsen A, Holmstrup P, Praetorius F. Barodontalgia. *Tandlaegebladet.* 1986; 90 (5): 211-216.
8. Wingo HH. Barodontalgia: etiology and treatment. *J Ky Dent Assoc.* 1980; 32 (4): 13-15.
9. Hodges FR. Barodontalgia at 12,000 feet. *J Am Dent Assoc.* 1978; 97 (1): 66 - 68.
10. A Toothache called " Barodontalgia "Dent Stud. 1970; 48 (4): 21.
11. Gonzalez Santiago MM, Machuca Porillo MC, Bullon Fernandez P. Hipotesis fisiopatológicas de las barodontalgias. *J Appl Physiol.* 1983; 54: 1188-1194.
12. García Rebollos R, Vega del Barrio JM, Lorenzo Bueno JC. Barodontalgias. estudio experimental en perros. *Sanid Mil* 2008; 64 (3): 167-176.
13. González Santiago MM, Martínez-Sahuquillo A, Bullon-Fernández P. Incidence of barodontalgias and their relation to oral / dental condition in personnel with responsibility in military flight. *Med Oral.* 2004; 9(2): 98-105 92-98.
14. Weiner R. Barodontalgia: Caught between the clouds and the waves. *J Mass Dent Soc.* 2002; 51 (3): 46-49.
15. Zadik Y, Druckers S. Diving dentistry: a review of dental implications of scuba diving. *Aust Dent J.* 2011; 56(3): 256-271.
16. Coggins LJ. Barodontalgia: in relation to scuba divers. *J Okla Dent Assoc.* 1985; 75 (4): 15-16.
17. Rottman K. Barodontalgia: a dental consideration for the scuba diving patients. *Quintessence Int Dent Dig.* 1981; 12 (9): 979-982.
18. Goethe WH, Bater H, Laban C. Barodontalgia and barotrauma in the human teeth: finding in navy divers, frogmen, and submariners of Federal Republic of Germany. *Mil Med.* 1989; 154 (10): 491-495.
19. Kollmann W. Incidence and posible causes of dental pain simulated high altitude flights. *J Endod.* 1993; 19 (3): 154-159.
20. Seoane JM, Aguado A, Romero MA, Jimenez A, Mombiedro R, Ortiz S. Barodontalgia: current status dental aspects. *Rev Actual Odontoestomatol Esp.* 1990; 50 (398): 39-43.
21. Zadik Y. Barodontalgia: what have we learned in the past decade?. *Oral Surg, Oral Med, Oral Pathol, Oral Radiol Endod.* 2010, 109 (4): 65-69.
22. Holowatyj RE. Barodontalgia among flyers: a review of seven cases. *J Can Dent Assoc.* 1996; 62 (7): 578-58.
23. Zadik Y. Aviation dentistry; current concepts and practice. *Br Dent J.* 2009; 10;206(1): 11-16.
24. Jensen J. Barodontalgia among Danish Figther pilots. *Tandlaegebladet.* 1984; 88 (20): 726-729.
25. Keiser-Nielsen S, Johanson G., Soilheim T. The dental X ray file of crew members in the Scandinavian Airlines system (SAS). *Aviat Space Environ Med.* 1981; 52 (11 pt 1): 691-695.
26. Senia ES, Cunningham KW, Marx RE. The diagnostic dilemma of barodontalgia. Report of two cases. *Oral Surg, Oral Med, Oral Pathol.* 1985; 60 (2): 212-217.
27. Rauch JW. Barodontalgia-dental pain related to ambient pressure change. *Gen Dent.* 1985; 33 (4): 313-315.
28. Zadik Y. Barodontalgia due to odontogenic inflammation in the jawbone. *Aviat Space Environ Med.* 2006; 77(8): 864-866.
29. Zadik Y, Chapnik L, Goldstein L. In Flight barodontalgia: analisis of 29 cases in military aircrew. *Aviat Space Environ Med.* 2007; 78(6): 593-596.
30. Lyons KM, Rodda JC, Hood JA. Barodontalgia: a review, and the influence of simulated diving on microleakage and on the retention of full cast crowns. *Mil Med.* 1999; 164 (3): 221-227.
31. Scheper WA, Lobbezoo F, Eijkman MA. Oral problems in divers. *Ned Tijdschr Tandneelkd.* 2005; 112 (5): 168-172.
32. Robichaud R, McNally ME. Barodontalgia as a differential diagnosis: symptoms and findings. *J Can Dent Assoc.* 2005; 71(1): 39-42.
33. Brandt MT. Oral and maxillofacial aspects of diving medicine. *Mil Med.* 2004; 169(2): 137-141.
34. Ferjentsik E., Aker F. Barodontalgia: a system of classification. *Mil Med.* 1982; 147 (4). 299, 303 - 304.
35. Carlson OG, Halverson BA, Triplett RG. Dentin permeability under hyperbaric conditions as a posible cause of barodontalgia. *Undersea Biomed Res.* 1983; 10 (1): 23-28.
36. Woodmansey K. Class II Barodontalgia: a review and report of a case. *Gen Dent* 2008; 56(7): e 39-42.



REVISIÓN
BIBLIOGRÁFICA



Piñas Caballero, Laura
Odontóloga. Clínica Eduardo
Anitua, Vitoria.

Pérez Aguilar, Mariano
D.U.E., instrumentista cirugía
maxilofacial, Guadalajara.

Caballín García, Armando
Odontólogo. Práctica Privada
Madrid. Profesor Odontología
Legal y Forense, URJC
(Alcorcón), Madrid.

Indexada en / Indexed in:

- IME
- IBES
- LATINDEX
- GOOGLE ACADÉMICO

Correspondencia:
C/ Júpiter, 7. Urb. Las Villas
19162 Pioz (Guadalajara)

Fecha de recepción: 3 de mayo de 2012.
Fecha de aceptación para su publicación:
24 de mayo de 2012.

POLIMORFISMOS DE LA INTERLEUKINA 1 (IL-1) EN LA PERIODONTITIS: REVISIÓN DE LA LITERATURA

Piñas Caballero, L.; Pérez Aguilar, M.; Caballín García, A. Polimorfismos de la Interleukina 1 (IL-1) en la periodontitis: revisión de la literatura. *Cient. Dent.* 2012; 9; 2: 00-00.

RESUMEN

Introducción

El objetivo principal de la revisión fue determinar la asociación entre los polimorfismos de la interleukina 1 (IL-1) y la posible repercusión de los mismos en la severidad de la enfermedad periodontal.

Material y método

Se realizó una búsqueda bibliográfica de revisiones sistemáticas y estudios longitudinales publicados desde 1990 hasta el año 2011 sobre los polimorfismos de la IL-1 en las bases de datos: PubMed, EMBASE y Cochrane.

Resultados

De los artículos revisados que tratan de establecer correlación entre los polimorfismos de la IL-1 y la enfermedad periodontal, 24 fueron estudios longitudinales y 1 un estudio retrospectivo. De los 25 estudios, 9 establecen relación entre diferentes variables clínicas y los polimorfismos de la IL-1. Los 16 restantes intentan relacionar la presencia de ciertos polimorfismos de la IL-1 con la presencia y/o ausencia de periodontitis.

Discusión

Existe una relación demostrada entre los polimorfismos de la IL-1 y la severidad de la enfermedad periodontal constada en numerosos estudios por el empeoramiento de las variables clínicas. En cuanto a la repercusión del tratamiento periodontal no quirúrgico sobre los pacientes IL-1 positivos no parece existir una gran diferencia de evolución comparado con los sujetos IL-1 negativos, ni tampoco en la pérdida ósea a largo plazo. La repercusión sobre la influencia de los polimorfismos de la IL-1 en la flora

INTERLEUKIN 1 (IL-1) POLYMORPHISMS IN PERIODONTITIS: REVIEW OF THE LITERATURE

ABSTRACT

Introduction

The principal aim of the review was to determine the association between interleukin 1 (IL-1) and periodontitis, and the possible repercussions of the same for the severity of periodontal disease.

Material and method

A bibliographic search was conducted, looking for systematic reviews and longitudinal studies published between 1990 and 2011 into IL-1 polymorphisms, in the following databases: PubMed, EMBASE and Cochrane.

Results

Of the articles reviewed that sought to establish a correlation between IL-1 polymorphisms and periodontal disease, 24 were longitudinal studies and 1 was a retrospective study. Of the 25 studies, 9 established a relationship between different clinical variables and the IL-1 polymorphisms. The remaining 16 sought to relate the presence of certain polymorphisms to IL-1 with the presence and/or absence of periodontitis.

Discussion

There is a demonstrated relationship between IL-1 polymorphisms and the severity of the periodontal disease, recorded in numerous studies as the worsening of the clinical variables. In terms of the repercussion of non-surgical periodontal treatment in IL-1

bacteriana es un tema sobre el que no existe demasiada evidencia científica aún.

Conclusiones

Existe una relación avalada por varios estudios que demuestra que los polimorfismos de la IL-1 se encuentran asociados con la periodontitis crónica, sobre todo los IL-1B. Hay una cierta controversia en los estudios revisados acerca de si la asociación de estos polimorfismos con otros factores de riesgo reconocidos para la enfermedad periodontal como el tabaco podrían agravar o desencadenar de forma más precoz la periodontitis crónica. En la periodontitis agresiva en cambio, no existen apenas evidencias de que los polimorfismos de la IL-1 jueguen un papel importante y los pocos que existen muestran una mayor asociación con el polimorfismo IL-1 A.

PALABRAS CLAVE

Polimorfismo; IL-1; Enfermedad periodontal.

positive patients, there does not seem to be a great difference in evolution, or long term bone loss, compared to IL-1 negative subjects. The repercussions of the influence of IL-1 polymorphisms on bacterial flora is an issue about which there is, as yet, not much scientific evidence.

Conclusions

There is a relationship, backed up by a number of studies that demonstrate that IL-1 polymorphisms, particularly IL-B, are associated with chronic periodontitis. There is some controversy in the studies reviewed as to the association of these polymorphisms with other factors recognised as risk factors for periodontal disease, such as tobacco which could aggravate or act as a trigger for the earlier onset of chronic periodontitis. On the other hand, in aggressive periodontitis there is hardly any evidence that IL-1 polymorphisms play an important role. What little evidence there is indicates that there is a greater association with the polymorphism IL-1 A.

KEY WORDS

Polymorphism; IL-1; Periodontal disease.

INTRODUCCIÓN

Periodontitis: concepto y etiopatogenia

La periodontitis se define como una infección asociada a microorganismos patógenos presentes en la microbiota subgingival que afectan a las estructuras de soporte del diente^{1,2}. Presenta una prevalencia mundial del 10-15% y según la velocidad y severidad de su evolución se diferencian dos tipos: periodontitis crónica y periodontitis agresiva¹⁻⁴.

Las bacterias periodontopatógenas constituyen el agente etiológico primario de las periodontitis, pero el riesgo de padecer la enfermedad periodontal no es el mismo para todos los pacientes, aunque las bacterias se encuentren presentes en todos ellos¹. Numerosos estudios han constatado la variabilidad en la susceptibilidad del huésped ante la agresión bacteriana: Lindhe *et al*⁵. En 1978 sobre animales evidenció una gran variación individual en el rango de aparición de inflamación gingival ante unas mismas características. Widemann *et al*⁶ en 1979 trabajó el mismo tema sobre 62 pacientes a los que eliminaron los procedimientos de higiene oral observando como existían ocho personas resistentes que no desarrollaron gingivitis a pesar de la higiene deficiente. Estas observaciones en gingivitis concuerdan también con la periodontitis según confirman los estudios de Loe *et al*⁷. En las plantaciones de Sri Lanka donde frente a un ambiente semejante de nula higiene oral se observaban tres patrones diferentes de periodontitis: individuos que apenas desarrollaban la enfermedad (11%), individuos que desarrollaron un patrón medio (80%) e individuos con una progresión rápida y severa de la enfermedad (8%).

Todos estos trabajos, y algunos posteriores apuntan al hecho de que las características del huésped están involucradas en definir un patrón de susceptibilidad que sufrirá al mismo tiempo modificaciones en las características típicas de la enfermedad como son la inflamación o la respuesta inmunológica a través de los factores ambientales y características propias del paciente. Los principales factores ambientales que pueden generar variaciones en el desarrollo y severidad de la enfermedad son: nutrición y estatus socioeconómico^{8,9,10}.

Los principales factores dependientes del paciente son: enfermedades sistémicas con repercusión periodontal como la diabetes, hábito tabáquico y estrés psicosocial^{1,8,9}.

Por estas razones, la periodontitis es considerada como una enfermedad compleja cuyo fenotipo es determinado por los rasgos genéticos con una gran influencia de los factores ambientales y etiológicos⁸. Los factores genéticos tendrían una función modificadora específica junto a los agentes etiológicos primarios (bacterias periodontopáticas) y los factores moderadores del medio ambiente, cuya interacción conduciría a la manifestación clínica de la salud/enfermedad del periodonto^{8,9,10}.

Periodontitis: clasificación

Según los criterios establecidos por la clasificación periodontal de la Workshop Internacional 1999, la periodontitis puede clasificarse en agresiva y crónica. Posteriormente cada uno de estos tipos de periodontitis se subdivide en localizada o generalizada en función de la afectación. En esta misma clasificación se definen los criterios diagnósticos para cada una de las dos entidades que se detallan a continuación:

Periodontitis agresiva:

Existen una serie de características primarias o comunes, que deben darse en todos los pacientes para que sea diagnosticada una periodontitis agresiva. Estas características son las siguientes:

- Los pacientes, excepto por la presencia de periodontitis, están clínicamente sanos.
- Rápida pérdida de inserción y rápida destrucción de hueso.
- Agregación familiar.

Además de estas características comunes para la periodontitis agresiva en general, existen características particulares para cada uno de sus dos tipos:

– Periodontitis agresiva localizada:

- Comienzo circumpuberal.
- Localizada en primeros molares/incisivos, con pérdida de inserción interproximal en al menos dos dientes permanentes, uno de los cuales es un primer molar, y que afecta a no más de otros dos dientes, aparte de los primeros molares e incisivos.
- Se asocia frecuentemente con *A. actinomycetemcomitans* y con deficiencias en la función neutrófila.

– Periodontitis agresiva generalizada:

- Normalmente afecta a sujetos por debajo de los 30 años, pero pueden ser mayores.
- Pérdida de inserción interproximal generalizada que afecta como mínimo a tres dientes permanentes además de los primeros molares e incisivos.
- Se asocia frecuentemente con *A. actinomycetemcomitans* y *P. gingivalis*.
- Se asocia frecuentemente con deficiencias en la función neutrófila.
- Se asocia frecuentemente con una baja respuesta de anticuerpos séricos contra los patógenos
- Forma de pérdida de inserción y de hueso de naturaleza episódica.

Periodontitis crónica:

La periodontitis crónica se diferencia de la agresiva fundamentalmente en la evolución. El curso clínico es mucho más lento y la afectación suele ser desigual, afectándose distintos grupos dentarios de forma no ordenada.

La periodontitis crónica se clasificará a su vez en localizada y generalizada en función a las zonas afectadas y en leve, moderada y severa en función de la intensidad.

– Localizada/Generalizada:

- Localizada cuando la afectación es de menos del 30%.
- Generalizada cuando la afectación es de más del 30%.

– Gravedad:

- Leve: pérdida de inserción clínica 1-2 mm.
- Moderada: pérdida de inserción clínica de 3-4 mm.
- Severa: pérdida de inserción mayor o igual a 5 mm.

Bases de la transmisión genética de las enfermedades

Tradicionalmente se han dividido las enfermedades con base genética en dos grupos: transmisión simple o herencia mendeliana y transmisión compleja, en función a la forma en que los genes contribuyen a la transmisión de la enfermedad¹⁰.

La herencia simple o mendeliana es aquella que se transmite de forma monofactorial, siendo generalmente un locus de un gen el determinante del fenotipo que da lugar a la patología sin mediación de agentes externos. Esta transmisión se realiza de forma autosómica dominante, autosómica recesiva o ligada al cromosoma X, siendo la prevalencia de estos procesos mendelianos muy baja 0,1%¹⁰. Un ejemplo de patología dental que se transmite mediante herencia mendeliana es la amelogénesis imperfecta¹⁰.

La herencia compleja es mucho más prevalente, representando aproximadamente un 1% en el total de la población. Este tipo de transmisión es el resultado de la interacción de múltiples y diferentes loci en distintos genes, jugando los factores ambientales un papel importante en el desarrollo de la patología precipitando la aparición o modificando el curso de forma sustancial⁹. Un ejemplo de patología dental que se transmite mediante este tipo de herencia es la periodontitis^{8,10}.

Métodos de análisis para identificar la base genética de una enfermedad

Los genetistas utilizan diferentes métodos para demostrar las bases genéticas de una patología. Algunos de ellos realizan una identificación muy general mientras que otros facilitan la identificación precisa de ciertas variantes genéticas que causan o contribuyen al desarrollo de la patología¹⁰.

Los métodos de análisis genéticos más utilizados en la actualidad son los siguientes:

• Agregación familiar:

Cuando en una misma familia aparecen varios casos de una enfermedad y este patrón de herencia familiar se repite en varias familias de forma similar puede considerarse que existe una agregación familiar. Esta forma de análisis genético únicamente indica una posible transmisión para posteriormente realizar estudios en mayor profundidad sobre el tema, siendo por lo tanto un primer paso de screening para algunas patologías¹⁰.

• Estudios en gemelos:

Los gemelos homocigóticos son una gran herramienta para

realizar este tipo de estudios, al portar la misma carga genética y complementarlos con la afectación de los factores ambientales a la susceptibilidad genética individual cuando estos gemelos son sometidos a la influencia de factores ambientales diferentes¹⁰.

- Análisis de segregación:

Los genes son transmitidos de padres a hijos de forma predecible mediante las leyes de Mendel. Los estudios de análisis de segregación analizan los modelos de transmisión basados en estas leyes e identifican las rutas predecibles para diferentes patologías sin intentar encontrar el gen o genes causantes¹⁰.

- Estudios de "Linkage" genético:

Los estudios genéticos de Linkage se utilizan para conseguir determinar localizaciones cromosómicas concretas. Se basan en el hecho de que algunas localizaciones se transmiten del mismo modo generación tras generación. Los genetistas pueden aplicar análisis cuantitativos que les permiten fabricar un mapa cromosómico donde lograr identificar posiciones que serán utilizadas como primer paso para estudiar un gen determinado y las posibles mutaciones sobre ese gen que propiciarán la aparición de una patología¹⁰.

- Estudios de asociación:

Cuando la transmisión genética de una enfermedad se realiza de forma compleja encontrándose múltiples genes asociados influenciados por factores ambientales de forma importante es muy difícil poder aislar un gen específico responsable. Para este tipo de patologías, como por ejemplo la periodontitis, los estudios de linkage no son muy efectivos.

Los estudios de asociación buscan coincidencias genéticas en dos grupos: estudios de población determinada con la patología estudiada y estudios de coincidencia en familias donde la enfermedad tiene una elevada incidencia¹⁰.

Polimorfismo genético Vs. Mutación

Las diferentes formas de un gen se definen como variantes alélicas o alelos. Cuando un alelo específico alcanza una frecuencia de al menos un 1% en la población general se le considera un "polimorfismo genético". En cambio, cuando la variación del alelo es muy poco frecuente y no está presente en varios individuos se denomina "mutación". Las mutaciones son consideradas variaciones alélicas anormales que generan variaciones en el fenotipo. Los polimorfismos en cambio son considerados variaciones normales de la población que pueden dar lugar o no a variaciones en el fenotipo. Generalmente, los polimorfismos participan en el desarrollo de la patología pero no existe una relación de causalidad directa, es decir no hay una relación clara entre la presencia del alelo polimórfico y el desarrollo de la enfermedad, aunque si predispone a ella en muchas ocasiones¹¹.

La forma más frecuente de mutación que da origen a los poli-

morfismos es mediante la sustitución de un nucleótido en la transmisión en el par guanina-citosina o en el par adenina-tiamina. Estos cambios se denominan "polimorfismos de un único nucleótido"¹². Este tipo de polimorfismos pueden no tener ningún tipo de repercusión o una gran repercusión orgánica en función del punto del gen en el que se produzca la sustitución¹¹.

El segundo grupo de polimorfismos genéticos son los que se producen por inserciones o deleciones. Se generan cuando un par simple de nucleótidos es insertado en lugar erróneo o eliminado (delección). La forma más frecuente es la repetición de nucleótidos, lo que se conoce con el nombre de "mini-satélites". Suelen consistir en la repetición de 2,3 o 4 nucleótidos en un número variable de ocasiones^{11,12}.

Principales polimorfismos asociados con la enfermedad periodontal

Son muchos los estudios que correlacionan diferentes polimorfismos de distintas citocinas con la enfermedad periodontal. La mayoría de ellos se centran en la IL-1, por ser la interleukina que ha demostrado tener una mayor importancia en cuanto a predisposición genética a desarrollar la enfermedad. Dentro de los estudios sobre los polimorfismos de la IL-1, encontramos una relación con mayor frecuencia para la periodontitis crónica que para la agresiva⁹⁻¹³.

La interleukina 1 (IL-1) es un potente agente antiinflamatorio liberado por los macrófagos, plaquetas y células endoteliales. El gen que codifica esta citokina se encuentra asignado al cromosoma 2q13-21. El papel de esta interleukina ha sido objeto de numerosas investigaciones debido principalmente a que las fases activas de la enfermedad periodontal producen un aumento de los niveles de IL-1A y de IL-1B. La interleukina más predominante en los tejidos periodontales es la IL-1B y debido a sus múltiples propiedades proinflamatorias tiene un papel especialmente relevante en la patogénesis de esta enfermedad⁸.

Conocer si un paciente presenta polimorfismos de la IL-1 relacionados con la enfermedad periodontal nos aporta mucha información sobre la posibilidad de padecer una periodontitis ya que existe una fuerte asociación entre estos polimorfismos y la enfermedad periodontal. La presencia de estos polimorfismos nos orientará sobre la susceptibilidad del individuo aunque esta predisposición se ve modulada por numerosos factores ambientales y dependientes del paciente como hemos descrito anteriormente. La determinación de la presencia de estos polimorfismos la podemos objetivar mediante el test genético de susceptibilidad periodontal (PST)⁸.

Otros polimorfismos asociados con la enfermedad periodontal son los de la IL-6, IL-10, TGF-β1, TNF-α, TNF-β, Antígeno del sistema mayor de histocompatibilidad (HLA) para los antígenos A9, B15, A28 y DR4 y polimorfismos del receptor de la vitamina D^{8,13}.

MATERIAL Y MÉTODO

Se realizó una búsqueda bibliográfica de revisiones sistemáticas y estudios longitudinales publicados desde 1990 hasta el año 2011 sobre los polimorfismos de la IL-1 en las bases de datos: PubMed, EMBASE y Cochrane.

Una vez recuperados los artículos, se revisaron las bibliografías de los mismos con el fin de obtener estudios adicionales que no hubiesen sido localizados mediante la búsqueda inicial.

Se diseñó una hoja de extracción de datos y los resultados fueron extraídos de cada uno de los estudios de forma individual.

RESULTADOS

De los artículos revisados que tratan de establecer correlación entre los polimorfismos de la IL-1 y la enfermedad periodontal, 24 de ellos son estudios longitudinales y 1 es un estudio retrospectivo.

De los 25 estudios, 9 establecen relación entre diferentes variables clínicas y los polimorfismos de la IL-1. Los 16 restantes intentan relacionar la presencia de ciertos polimorfismos de la IL-1 con la presencia y/o ausencia de periodontitis.

En las tablas 1 y 2 se muestran las características de cada uno de estos estudios de forma detallada.

TABLA 1. POLIMORFISMOS DE LA IL-1 Y SU CORRELACIÓN CON LAS VARIABLES CLÍNICAS DE LA ENFERMEDAD PERIODONTAL

Autor	Año	País	Casos	Controles	Tipo Periodontitis	IL-1	Variables clínicas	Resultado
Komatsu <i>et al.</i> ¹⁴	2008	Japón	113 p.c.	108 sanos	Crónica	IL-1 (general)	Dientes remanentes, PD, CAL, BOP, pérdida ósea	• Variables clínicas peores en pacientes IL-1+ (sin significación estadística).
Yoshie <i>et al.</i> ⁸	2007	Japón	11 fumadores con p.c.	38 no fumadores con p.c.	Crónica	IL-A IL-B	Dientes remanentes, PD, CAL, BOP	• No diferencias significativas entre IL-1A+/IL-1B+ tras el tratamiento periodontal en las variables comparado IL-1- • En IL-1A+/IL-1B+ el BOP baseline era mayor.
Drozdik <i>et al.</i> ¹⁶	2006	Polonia	20 p.a.g. (IL-1+) 32 p.c.g. (IL-1+)	52 sanos	Crónica/ Agresiva	IL-1A IL-1B	API, MSBI, PD, CAL	Fumar + IL-1 positivo multiplica x12 riesgo de P. crónica y x10 P. agresiva.
Kowalski <i>et al.</i> ¹⁷	2006	Polonia	7 IL-1+	9 IL-1-	Crónica generalizada	IL-A+B	PD, CAL, SBI, SPI, microbiología	• IL-1 ^a +B positivo: aumento de la bolsa, aumento del CAL y mayor porcentaje de bolsas de +4mm. • IL-1 ^a +B positivo: carga bacteriana más elevada excepto (Prevotella Intermedia).
Agerbaek <i>et al.</i> ¹⁸	2006	Suiza	151 IL-1+	170 IL-1-	Crónica/Agresiva	IL-1 (general)	Microbiología, PD, BOP	• IL-1- mayor carga bacteriana que los IL-1+, aunque la clínica en ambos era semejante.
Berdeli <i>et al.</i> ¹⁹	2006	Turquía	52 p.a. 51 p.c.	190 sanos	Crónica/Agresiva	IL-1 (general)	PPD, CAL, BOP, OHI	• IL-1+ y periodontitis crónica mayor sangrado en BOP. • Relación entre IL-1+ y periodontitis (aguda y crónica conjunta).

TABLA 1. POLIMORFISMOS DE LA IL-1 Y SU CORRELACIÓN CON LAS VARIABLES CLÍNICAS DE LA ENFERMEDAD PERIODONTAL (CONT.)

Autor	Año	País	Casos	Controles	Tipo Periodontitis	IL-1	Variables clínicas	Resultado
Meisel <i>et al.</i> ²⁰	2003	Alemania	395 IL+	690 IL-	Crónica/Agresiva	IL-1A IL-1	PD,CAL,BP,OHI, dientes remanentes	<ul style="list-style-type: none"> • Pacientes IL-1+ fumadores mayor porcentaje de localizaciones de CAL > 4mm. • IL-1+ y tabaco mayor pérdida dentaria
Laine <i>et al.</i> ²¹	2001	Alemania	53 fumadores con p.c. 53 no fumadores con p.c.	53 sanos no fumadores	Crónica	IL-1A IL-1B	Microbiología	<ul style="list-style-type: none"> • No diferencia estadísticamente significativa entre IL+ y fumar • Relación significativa entre IL+ y periodontitis crónica
Cattabriga <i>et al.</i> ²²	2001	Italia	23 p.c. y p.a. IL-1+	37 p.c. y p.a. IL-1-	Crónica/Agresiva	IL-1 (general)	Pérdida ósea	<ul style="list-style-type: none"> • No diferencias entre IL-1+ e IL-1 – en cuanto a la pérdida ósea en pacientes tratados durante 10 años con tto perio clásico.

TABLA 2. POLIMORFISMOS DE LA IL-1 Y SU ASOCIACIÓN CON LA PERIODONTITIS

Autor	Año	País	Casos	Controles	Tipo Periodontitis	IL-1	G. Racial	Resultados
Abhijeet <i>et al.</i> ²³	2010	India	43 p.c. 54 p.a.	101 sanos	Crónica/Agresiva	IL-1A IL-1B	Indios	<ul style="list-style-type: none"> • Asociación significativa entre IL-1B y p. crónica.
Gurumoorthy <i>et al.</i> ²⁴	2009	India	30 p.c.	31 sanos	Crónica	IL-1B	Indios	<ul style="list-style-type: none"> • No asociación entre IL-1B y periodontitis crónica aunque la cifra de IL-1B+ en los casos es elevada.
Guzeldemir <i>et al.</i> ²⁵	2008	Turquía	31 p.a.	31 sanos	Agresiva	IL-1A IL-1B	Caucásicos	<ul style="list-style-type: none"> • Asociación significativa entre IL-1^a y periodontitis agresiva.
Fiebig <i>et al.</i> ²⁶	2008	Alemania Holanda	415 p.c. y p.a.	501 sanos alemanes 373 sanos holandeses	Crónica/Agresiva	IL-1A IL-1B	Caucásicos	<ul style="list-style-type: none"> • No asociación entre IL-1+ y p. agresiva.
Moreira <i>et al.</i> ²⁷	2007	Brasil	55 p.a. 67 p.c.	41 sanos	Crónica/Agresiva	IL-1A IL-1B	Caucásicos	<ul style="list-style-type: none"> • Asociación significativa entre IL-1A en pacientes No fumadores.
Wagner <i>et al.</i> ²⁸	2007	Alemania	97 p.c.	97 sanos	Crónica	IL-1 (general)	Caucásicos	<ul style="list-style-type: none"> • No asociación polimorfismos IL-1 con P. crónica.
Agrawal <i>et al.</i> ²⁹	2006	India	30 p.c.l. 30 p.c.m. 30 p.c.g.	30 sanos	Crónica	IL-1A IL-1B IL-1A+B	Indios	<ul style="list-style-type: none"> • Asociación significativa entre IL-1A+B conjunto y periodontitis crónica grave.

TABLA 2. POLIMORFISMOS DE LA IL-1 Y SU ASOCIACIÓN CON LA PERIODONTITIS (CONT).

Autor	Año	País	Casos	Controles	Tipo Periodontitis	IL-1	G. Racial	Resultados
Sakellari <i>et al.</i> ³⁰	2006	Grecia	56 p.c. 46 p.a.	90 sanos	Crónica/Agresiva	IL-1 ^a IL-1B	Caucásicos	• No relación significativa entre periodontitis crónica, agresiva e IL-1+
Brett <i>et al.</i> ³¹	2005	Inglaterra	51 p.a. 57 p.c.	100 pacientes al azar (algunos con ep leve)	Crónica/Agresiva	IL-1 ^a IL-1B	Caucásicos	• Asociación significativa entre IL-1B y p. agresiva.
Moreira <i>et al.</i> ³²	2005	Brasil	46 p.a. 52 p.c.	31 sanos	Crónica/Agresiva	IL-1A IL-1B	Caucásicos	• Asociación entre IL-1B y periodontitis crónica.
López <i>et al.</i> ³³	2005	Chile	110 p.c.l. 110 p.c.m. 110 p.c.s	101 sanos	Crónica	IL-1A IL-1B	Caucásicos	• IL-1A mayor número en casos que controles sin significación. • Asociación significativa entre IL-1B y periodontitis crónica.
Quappe <i>et al.</i> ³⁴	2004	Chile	36 p.a.	75 sanos 75 estado perio desconocido	Agresiva	IL-1A IL-1B	Caucásicos	• Asociación significativa entre polimorfismos IL-B y periodontitis agresiva.
Li <i>et al.</i> ³⁵	2004	China	122 p.a.	95 sanos	Agresiva	IL-1A IL-1B	Asiáticos	• No asociación entre IL-1 (A y B) y periodontitis agresiva. • Si significación cuando se hace distribución por sexos entre IL-1A y periodontitis agresiva en hombres.
Anussathien <i>et al.</i> ³⁶	2003	Tailandia	29 p.c.l. 25 p.c.s. 26 p.a.	43 sanos	Crónica/Agresiva	IL-1A IL-1B	Asiáticos	• No asociación entre IL-1A y B con la periodontitis crónica y agresiva.
Mc. Devitt <i>et al.</i> ³⁷	2000	EEUU	44 p.c.	46 sanos	Crónica	IL-1 (general)	Multiracial: caucásicos, asiáticos y afro-ame	• Relación significativa entre IL-1+ y casos de periodontitis más graves. • Relación significativa entre tabaco + IL-1+ con periodontitis crónica
Walker <i>et al.</i> ³⁸	2000	EEUU	37 p.a.	104 randomizados población	Agresiva	IL-1A IL-1B	Afro-ame	• No relación entre IL-1A / IL-1B y p.a. • Gran prevalencia de IL-1B+ en la población afroamericana (84%)

DISCUSIÓN

Existe una relación demostrada entre los polimorfismos de la IL-1 y la severidad de la enfermedad periodontal constada en numerosos estudios por el empeoramiento de las variables clínicas como aumento de la profundidad de las bolsas, aumento promedio del CAL, mayor porcentaje de bolsas ≥ 4 mm. y aumento del BOP^{14,17,19}. Algunos autores afirman además que la unión de estos polimorfismos y el tabaco empeoran aún más las variables anteriormente citadas^{20,16}, hecho no demostrado en el estudio de Laine *et al.*²¹ En cuanto a la repercusión

del tratamiento periodontal no quirúrgico sobre los pacientes IL-1 positivos no parece existir una gran diferencia de evolución comparado con los sujetos IL-1 negativos, ni tampoco en la pérdida ósea a largo plazo^{15,21}. La carga microbiológica de los pacientes con periodontitis y polimorfismos de la IL-1 parece ser un punto con gran controversia. Mientras que algunos autores afirman que tienen una mayor carga bacteriana los pacientes IL-1 positivos y por ello la enfermedad periodontal en ellos puede ser más agresiva¹⁷, otros afirman que estos pacientes presentan una menor carga bacteriana con una repercusión periodontal mayor por lo que el polimorfismo

podría ser un factor agravante de las condiciones al margen de la carga bacteriana¹⁷.

Los estudios que únicamente correlacionan la presencia de los polimorfismos con alguno de los tipos de periodontitis (crónica o agresiva) son más numerosos²³⁻³⁸. Los resultados de estos trabajos son heterogéneos, sobre todo en lo que concierne a la periodontitis agresiva, existiendo algunos que correlacionan los polimorfismos IL-1 A con la periodontitis agresiva^{25,27} y otros con la periodontitis crónica³³ y por último el estudio de Li et al.³⁵ que únicamente encuentra la asociación de estos polimorfismos con la periodontitis agresiva en varones chinos. Otros estudios sin embargo como los trabajos de Brett et al³¹ y Quappe et al³⁴ asocian los polimorfismos de la IL-1B con la periodontitis agresiva y por último encontramos estudios que demuestran que no existe asociación entre los polimorfismos IL-1 y la periodontitis agresiva^{26,30,35,36,38}.

La asociación de la periodontitis crónica con los polimorfismos de la IL-1B parece encontrarse más clara, siendo varios los estudios que lo afirman^{23,24,32,33}. No hemos encontrado ningún estudio que correlacione los polimorfismos IL-1A y la periodontitis crónica directamente aunque si existen algunos que correlacionan a la IL-1 en general, donde se encontraría englobada la fracción 1^{28,37}.

Por último, existe una relación significativa entre la asociación de los polimorfismos conjuntos IL-1 A y B con la periodontitis crónica, sobre todo las formas más severas^{17,19,29}.

De todos los estudios analizados solo uno que intentaba correlacionar polimorfismos de IL-1 A y B con periodontitis crónica y aguda no consiguió establecer asociación con ninguna de las dos, aunque si lo hace con otros polimorfismos como TNF alfa³⁰.

En cuanto a las etnias, se ha demostrado que los polimorfismos de la IL-1 1-A y 1-B son un factor de riesgo para desarrollar periodontitis crónica en caucásicos, brasileños e indios, no encontrándose esta asociación para afroamericanos ni para sujetos chinos en general, sí para los varones en particular, lo que podría explicarse debido a que la prevalencia de estos polimorfismos en la población china es muy baja y a que en los afroamericanos son excesivamente comunes (aproximadamente un 84% de los afroamericanos presentan estos polimorfismos)³¹⁻³⁸.

CONCLUSIONES

Existe una relación avalada por varios estudios que demuestra que los polimorfismos de la IL-1 se encuentran asociados con la periodontitis crónica, sobre todo los IL-1B. Hay una cierta controversia en los estudios revisados acerca de si la asociación de estos polimorfismos con otros factores de riesgo reconocidos para la enfermedad periodontal como el tabaco podrían agravar o desencadenar de forma más precoz la periodontitis crónica.

En algunas razas los polimorfismos de la IL-1 presentan un riesgo significativo para desarrollar periodontitis como los caucásicos y los indios. Otras razas como la china y afroamericana no presentan esta asociación.

En la periodontitis agresiva en cambio, no existen apenas evidencias de que los polimorfismos de la IL-1 jueguen un papel importante y los pocos que existen muestran una mayor asociación con el polimorfismo IL-1 A.



BIBLIOGRAFÍA

1. AAP. Position paper (AAP): The pathogenesis of periodontal diseases. *J periodontol* 1999;70:457-70.
2. AAP. Position paper (AAP): Diagnosis of periodontal diseases. *J Periodontol* 2003;74:1237-47.
3. Armitage GC. Development of a classification system for periodontal diseases and conditions. *Ann Periodontol* 1999;4:1-6.
4. AAP. Position paper (AAP): Epidemiology of periodontal diseases. *J Periodontol* 2005;76:1406-19.
5. Lindhe J, Ericsson I. Effect of ligature placement and dental plaque on periodontal tissue breakdown in the dog. *J Periodontol*. 1978;49:343-50.
6. Wiedemann W, Ketterle A, Naujoks R. [Dental studies on the protective effect of breast feeding] *Dtsch Zahnärztl Z*. 1979;34:427-9.
7. Loe H, Anerud A, Boysen H, Morrison E. Natural history of periodontal disease in man. Rapid, moderate and no loss of attachment in Sri Lankan laborers 14 to 46 years of age. *J Clin Periodontol*. 1986;13: 431-45.
8. Yoshie H, Kobayashi T, Tai H, Galicia JC. The role of genetic polymorphism in periodontitis. *Periodontology* 2000. 2007;47:102-132.
9. Huynh-Ba G, Lang N.P., Tonetti M.S., Salvi G.E. The association of the composite IL-1 genotype with periodontitis progression and/or treatment outcomes: a systematic review. *J Clin Periodontol* 2007;34:305-17.
10. Kinane DF, Hart TC. Genes and Gene Polymorphisms Associated With Periodontal Disease. *Crit Rev Oral Biol Med* 2003;14:430.
11. Loos B, John R, Laine M. Identification of genetic risk factors for periodontitis and possible mechanisms of action. *J Clin Periodontol* 2005; 32 (Suppl 6):159-79.
12. Schork NJ, Fallin D, Lanchbury JS. Single nucleotide polymorphisms and the future of genetic epidemiology. *Clin Genet* 2000;58:250-64.
13. Nikolopoulos G, Dimou N, Hamdrakas S, Bagos P. Cytokine gene polymorphisms in periodontal disease: a meta-analysis of 53 studies including 4178 cases and 4590 controls. *J Clin Periodontol* 2008;35:754-67.
14. Komatsu Y, Galicia JC, Kobayashi T, Yamakaki K, Yoshie H. Association of interleukin-1 receptor antagonist +2018 gene polymorphism with Japanese chronic periodontitis patients using a novel genotyping method. *Int J Immunog* 2008;35:165-70.
15. Yoshie H, et al. Salivary Enzyme Levels After Scaling and Interleukin-1 Genotypes in Japanese Patients With Chronic Periodontitis. *J Periodontology* 2007;78:498-593.
16. Drozdziak A, Kurzawski M, Safronow k, Banach J. Polymorphism in interleukin-1B gene and the risk of periodontitis in a Polish population. *Advances Med Sciences* 2006;51:suppl 1.
17. Kowalski J, Gorska R, Dragan M, Kozak I. Clinical State of the patients with periodontitis IL-1 polymorphism and pathogens in periodontal pocket- is there a link? (An introductory report). *Adv Med Sci* 2006; 51 (Supp 1):9-12.
18. Agerbaek MR, Lang NP, Persson R. Microbiological composition associated with interleukin-1 gene polymorphism in subjects undergoing supportive periodontal therapy. *J Periodontol* 2006;8:1397-1402.
19. Berdeli A, Emingil G, Gurkan A, Atilla G, Kose T. Association of the IL-1RN2 with periodontal diseases. *Clinical Biochem* 2006;39:357-62.
20. Meisel P, et al. The Interleukin-1 Polymorphism, smoking, and the risk of periodontal disease in the population-based SHIP study. *J Dent Res* 2003;82(3):189-93.
21. Laine ML, et al. Polymorphisms of the interleukin-1 gene family, oral microbial pathogens, and smoking in adult periodontitis. *J Dent Res* 2001;80(8):1695-99.
22. Cattabriga M, Rotundo R, Muzzi L, Nieri M, Verrochi G, et al. Retrospective evaluation of the influence of the Interleukin-q genotype on radiographic bone levels in treated periodontal patients Over 10 Years. *J Periodontol* 2001;72(6):767-773.
23. Abhijeet Shete A, Joseph R, Vijayan N, Srinivas L, Banerjee. Association of single nucleotide gene polymorphism at interleukin-1B+3954, -511, and -31 in chronic periodontitis and aggressive periodontitis in dravidian ethnicity. *J Periodontol* 2010;81:62-69.
24. Gurumoorthy K, Doraisamy N, Padmalatha O, Sheeja V, Sankari M, Anandan B. Analysis of the association between interleukin 1B (+3954) gene polymorphism and chronic periodontitis in a simple of the south Indian population. *J Ind Dent Res* 2009;20:37-40.
25. Guzeldemir E, Gunhan M, Ozcelik O, Tastan H. Interleukin-1 and tumor necrosis factor- α gene polymorphisms in Turkish patients with localized aggressive periodontitis. *J Oral Sci* 2008;50(2):151-59.
26. Fiebig A, Jepsen S, Loos B, Scholz C, Schafer C, et al. Polymorphisms in the Interleukin-1 (IL1) gene cluster are not associated with aggressive periodontitis in a large Caucasian population. *Genomics* 2008;92:309-15.
27. Moreira PR, Costa JE, Gomez RS, Gollub KJ, Dutra WO. The IL1A (-889) gene polymorphism is associated with chronic periodontal disease in a sample of Brazilian individuals. *J Periodont Res* 2007;42:23-30.
28. Wagner J, Kaminsky WE, Aslanidis C, Moder D, Hiller KA, et al. Prevalence of OPG and IL-1 gene polymorphisms in chronic periodontitis. *J Clin Periodontol* 2007;34:823-27.
29. Agrawal AA, Kapley A, Yeltiwar R, Purohit J. Assessment of single nucleotide polymorphism at IL-1A+4845 and IL-1B+3954 as genetic susceptibility test for chronic periodontitis in maharashtrian ethnicity. *J Periodontol* 2006;77:1515-21.
30. Sakellari D, Katsares V, Georgiadou M, Kouvatzi A, Arsenakis M, Konstantinidis A. No correlation of five gene polymorphisms with periodontal conditions in a Greek population. *J Clin Periodontol* 2006;33:765-70.
31. Brett PM, Zygogianni P, Griffiths GS, Tomaz M, Parkar M, D'Aiuto FD, Tonetti M. Functional Gene Polymorphisms in Aggressive and Chronic Periodontitis. *J Dent Res* 2005;84(12):1149-53.
32. Moreira PR, de Sá AR, Xavier GM, Costa JE, Gomez RS, et al. A functional interleukin-1 β gene polymorphism is associated with chronic periodontitis in a sample of Brazilian individuals. *J Periodont Res* 2005;40:306-11.
33. López N, Jara L, Valenzuela C. Association of Interleukin-1 polymorphisms with periodontal disease. *J Periodontol* 2005;76:234-43.
34. Quappe L, Jara L, López N. Association of Interleukin-1 Polymorphism with aggressive periodontitis. *J Periodontol* 2004;11:1509-15.

35. Li QY, Zhao HS, Meng HX, Zhang L, Xu L, et al. Association analysis between Interleukin-1 family polymorphisms and generalized aggressive periodontitis in a chinese population. *J Periodontol* 2004;75(12):1627-35.
36. Anussathien O, Sukboon A, Sithiphong P, Teanpaisan R. Distribution of interleukin 1B and IA genetic variations in a thai population group. *J Periodontol* 2003;12:1796-802.
37. Mc. Devitt M, Wang HY, Knobelmann C, Newman MG, di Giovine F, et al. Interleukin-1 genetic association with pPeriodontitis in clinical practice. *J Periodontol* 2000;71:156-63.
38. Walker SJ, Van Dyke TE, Rich S, Kornman K, di Giovine FS, Hart TC. Genetic Polymorphisms of the IL-1 α and IL-1B Genes in African-American LJP Patients and an African-American Control Population. *J Periodontology* 2000;5:723-8.



ENTREVISTA ENTRE EXPERTOS

La Dra. Gloria Saavedra Marbán, vocal de Odontopediatría de la Comisión Científica del Ilustre Colegio Oficial de Odontólogos y Estomatólogos de la 1ª Región, entrevista al Dr. Manuel Joaquín de Nova García.



**DR. MANUEL JOAQUÍN
DE NOVA GARCÍA**

Profesor Titular de Odontopediatría.
Universidad Complutense
de Madrid (UCM).

Director del Título Propio de Especialista
en atención odontológica integrada en el
niño con necesidades especiales (UCM).

Profesor Colaborador en el Magíster de
Odontopediatría (UCM).



**DRA. GLORIA SAAVEDRA
MARBÁN**

Doctora en Odontología. Universidad
Complutense de Madrid (UCM).

Magíster en Odontopediatría (UCM).
Especialista en atención odontológica en
niños de alto riesgo biológico (UCM).

Profesora Asociada del Departamento de
Estomatología IV de la Facultad de
Odontología (UCM).

Profesora Colaboradora en el Magíster de
Odontopediatría (UCM).

¿Qué aspectos te hicieron inclinarte, dentro de las distintas ramas de la Odontología, a dedicarte a la atención odontológica infantil?

Cuando, echando la vista atrás, uno reflexiona acerca del camino recorrido, dos momentos importantes lo jalonan. El primero, relacionado con el “desvío” de la trayectoria marcada por la Medicina. Debo reconocer que la elección de la entonces especialidad de Estomatología tuvo poco de vocacional y mucho de reflexión, por lo que entrañaba de ruptura con el camino iniciado. La masificación y un ejercicio profesional muy alejado de la profesión liberal que pensábamos, decantaron la elección hacia una especialidad que aún gozaba de alguno de esos atributos.

Diferente fue la elección de la Odontopediatría como formación de Postgrado (Facultad de Odontología de la UCM), en cuya decisión recibimos una clara influencia a lo largo del periodo formativo. Mi gratitud hacia los maestros y profesores que al enseñarnos nos transmitieron su fuerte vocación, que claramente nos decantó en esta elección. Ya en aquellas fechas, supieron anticiparse a los aconteci-

mientos que aún hoy están por llegar, y diseñaron un programa formativo postgraduado muy completo, cuya duración de 2 años, parecía excesiva a la luz de los periodos formativos de entonces (la especialidad en Estomatología tenía la misma duración). Debemos además agradecerles su capacidad para estimular una vocación docente en la que no habíamos pensado.

Más vocacional, sin duda, la deriva hacia los niños “con problemas”, discapacitados como entonces les conocíamos y que hoy consideramos con necesidades especiales, derivadas de su condición sistémica. Tradicionalmente se ha venido considerando que el odontopediatra era el profesional mejor preparado para el tratamiento de todo tipo de pacientes, en edad infantil o no, que muestran un comportamiento poco colaborador. Sus habilidades en el control comportamental eran motivo suficiente para que le fueran derivados estos pacientes de difícil “acomodo” en las consultas tradicionales. La experiencia derivada de su trato nos aproximó a colectivos no solo de pacientes, también de profesionales con quienes compartimos intereses comunes.



A lo largo de tu experiencia profesional, desde que empezaste a dedicarte a la atención odontológica del niño con necesidades especiales, ¿qué cambios relevantes se han observado en este campo?

Nuestras primeras experiencias en la atención odontológica al niño con necesidades especiales estaban relacionadas con los niños con discapacidad (física, psíquica, sensorial), grupo que tradicionalmente se venía considerando como el gran olvidado desde el punto de vista de su salud oral. Hablo en pasado porque, afortunadamente, el interés de padres, asociaciones y profesionales van día a día desterrando esta aseveración.

El interés por los niños con “compromiso médico” obedece más al cambio que hemos observado en el perfil de los pacientes que atendemos y a la influencia de nuestra propia formación médica que con entusiasmo nos gusta retomar en el estudio de estos pacientes.

Uno de los cambios más notables en este sentido ha venido marcado por la mayor inquietud de la salud oral, por parte de colectivos de niños “medicamente comprometidos”. Sin duda en el origen de este cambio subyace la mayor interrelación entre los profesionales de las Ciencias de la Salud. Demandan atención dental cada vez con mayor frecuencia niños con enfermedades crónicas, complejas, enfermedades poco frecuentes, que reciben tratamientos de por vida. Este cambio trae aparejado nuevos retos para el Odontopediatra que debe incrementar su caudal de conocimientos médicos que le permitan atender a estos colectivos y facilitarle una mejor coordinación con los pediatras que les remiten.

¿Crees que continúa vigente la consideración de que se trata de colectivos “marginados” desde el punto de vista odontológico y que muchos profesionales prefieren no tratar en su consulta?

A través de los años de experiencia hemos constatado algunas realidades que, afortunadamente, van desmintiendo esta afirmación. Hay una mayor preocupación por parte de las personas implicadas en su salud por atender sus necesidades odontológicas. Este cambio obedece a un conjunto de factores, las Asociaciones de pacientes que agrupan a estos colectivos para una mejor defensa de sus intereses y que, fruto de la experiencia, ofrecen una información más detallada a los nuevos integrantes en relación con la mejora de su salud oral. Los profesionales que les atienden están cada vez más interesados en alcanzar unos estándares de calidad elevados. La propia Profesión Odontológica, cada vez más consciente de su responsabilidad, ha extendido no solo el conocimiento de la importancia de la salud oral, sino

que también ha asumido el desafío de contribuir a ella en unos colectivos en los que la palabra “rentabilidad” define mal la remuneración del profesional.

¿Cuáles son las necesidades odontológicas más importantes que nos demanda esta población de niños con necesidades especiales y qué consejos darías al profesional de la odontología para poder llevar a cabo una atención odontológica de estos niños?

Aun a riesgo de imprecisiones, en un colectivo en el que la individualización debe ser la primera premisa, en nuestra experiencia sus necesidades de atención dental son las habituales en pacientes infantiles (tratamientos conservadores, extracciones en ocasiones relacionadas con una guía/control eruptivo, sin descartar en los más colaboradores el tratamiento de la maloclusión). Tratamientos que básicamente llevamos a cabo en dos modalidades de atención: ambulatoria (en gabinete) con/sin medios auxiliares (control físico, sedación consciente), que empleamos en una mayoría de niños; y bajo anestesia general (en nuestro caso hospitalario), que reservamos para aquellos niños poco colaboradores y con grandes necesidades de atención. Para su selección se hace imprescindible atender a dos aspectos clave: primero, un estudio exhaustivo de la problemática sistémica (medicaciones, condiciones especiales, etc.) en base a una completa historia clínica y, segundo una detallada historia comportamental que refleje sus experiencias con otros profesionales de la salud y por supuesto odontológicos. Sin lugar a dudas es el factor comportamental el que generalmente inclina la decisión. Es frecuente que de las informaciones recogidas sea necesario llevar a cabo una interconsulta con el pediatra/especialista que nos permita resolver dudas y sobre todo descartar riesgos.

De lo anteriormente expuesto es fácil deducir que toda nuestra atención dental debe estar marcada por unas orientaciones/pautas preventivas que debemos extender a los padres y a todos los profesionales que les atienden, en forma de protocolos, cuya implantación redundará en la mejora y mantenimiento de su salud oral.

El tratamiento de niños con necesidades especiales es sin duda un área compleja por los condicionantes sistémicos de los pacientes. Dado que una labor importante de tu quehacer es la docencia, ¿piensas que es difícil de asumir sin una formación postgraduada? Ahora que cobran actualidad las Especialidades Odontológicas, ¿ves la atención al niño con necesidades especiales como una “superespecialidad”?

El desarrollo de una formación odontológica postgraduada específica obedece a unos condicionantes que no puede

contemplar en su conjunto la formación pregraduada, pero que tiene su germen en ella. El descubrimiento de áreas cuyas características y complejidad requieren de un desarrollo formativo ulterior, es el que atrae al estudiante de Grado hacia un complemento formativo que obtiene en la formación postgraduada. Por otro lado es imprescindible que el alumno de Grado tenga experiencias docentes que le permitan discernir cuándo llevar a cabo un tratamiento y en qué circunstancias este puede escapar a su competencia.

Consideramos que la atención a estos niños debe formar parte del quehacer del Odontopediatra, en cuya formación esta debe ser un área específica de gran relevancia. La diversidad y complejidad de los trastornos, su singularidad o la falta de protocolos específicos de atención, aunque aumentan las dificultades de su atención dental, representan desafíos a los que el Odontopediatra debe hacer frente con su propio esfuerzo por mejorar su formación. Esto no es óbice para que algunos profesionales finalmente centren una buena parte de su actividad en la atención a estos colectivos.

Desde nuestra humilde contribución con el Título Propio de la UCM: "Especialista en atención odontológica integrada en el niño con necesidades especiales", no podemos considerar que el interés por este área iguale al observado en otras de la Odontología, pero sin duda el componente vocacional de los licenciados que hasta la fecha han demandado esta formación ha contribuido a que poco a poco nuestros alumnos se hayan incorporado en puestos relevantes de la atención de la Sanidad Pública. Consideramos que el nivel de capacitación que alcanzan les hace buenos candidatos en esas Unidades asistenciales.

Hace poco leí un editorial en el que contemplabas con cierto pesimismo la formación del alumno de Grado en

relación con los pacientes especiales. Avanzada ya la implantación de este Plan de Estudios ¿has cambiado de opinión o la ves reforzada?

Efectivamente cuando escribí aquellas líneas se estaban elaborando las competencias que debían concurrir en el futuro perfil profesional del Graduado en Odontología, adscribiéndolas a las futuras disciplinas que las impartirían. En la facultad de Odontología dichas competencias quedaban "diluidas" sin que ninguna materia las aglutinase, haciendo por tanto más difícil la constatación de su adquisición por parte del alumno. Hace pocos días y pendiente de confirmación recibí la información de que en el último curso del Grado se está contemplado la posibilidad de que los alumnos tengan una experiencia directa en la atención a niños con necesidades especiales en un marco específico.

Finalmente, ¿crees que puede afectar la situación económica actual de nuestro país a la atención odontológica de estos pacientes?

Desafortunadamente la atención dental a estos pacientes no puede sustentarse en el interés de padres, cuidadores, pediatras, o en el voluntarismo de algunos profesionales. Las condiciones que en ocasiones se requieren para llevar a cabo la atención bucodental de estos pacientes hacen necesarias unas infraestructuras que precisan del apoyo institucional. Las diferentes Comunidades Autónomas han dado respuesta, hasta al momento, de un modo desigual a estas necesidades. La creación de Unidades específicas de atención bucodental está contribuyendo a esta mejora. En el horizonte se atisban cambios asociados al recorte de gastos, que esperamos tengan una repercusión menor en la atención bucodental a estos colectivos, que son los más necesitados de la Sanidad Pública.



caso
CLÍNICO



Téllez Barragán, María Claudia
Odontostomatóloga. Zona Oeste. Servicio Madrileño de Salud (Sermas).

Díaz Palomo, Felicidad
Higienista Dental. Zona Oeste. Sermas.

Martín Sanjuán, Carmen
Odontostomatóloga. Zona Centro. Sermas.

Temprano Maroto, María Dolores
Odontostomatóloga. Zona Norte. Sermas.

García Vicent, Germán
Odontostomatólogo. Servicio de Salud de Castilla La Mancha.

Indexada en / Indexed in:
- IME
- IBECs
- LATINDEX
- GOOGLE ACADÉMICO

Correspondencia:
María Claudia Téllez Barragán
C.S. Dr. Luengo Rodríguez
C/ Nueva York, 16
28938 Móstoles (Madrid)
ma.claudia@terra.es

Fecha de recepción: 16 de enero de 2012.
Fecha de aceptación para su publicación:
25 de abril de 2012.

Hemangioma cavernoso. A PROPÓSITO DE UN CASO

Téllez Barragán MC., Díaz Palomo F, Martín Sanjuán C.,
Temprano Maroto M. D., García Vicent G. Hemangioma cavernoso. A propósito de un caso. *Cient. Dent.* 2012; 9; 2: 00-00.

RESUMEN

Entre las anomalías vasculares se diferencian dos grandes grupos: Los tumores vasculares (hemangiomas) y las malformaciones vasculares (arteriovenosas, capilares y linfáticas). Generalmente se manifiestan en la cabeza y el cuello (80%). Razón por la que deben ser lesiones ampliamente conocidas en la práctica odontostomatológica.

La causa de las malformaciones arteriovenosas es desconocida, sin embargo estudios han revelado que pueden desarrollarse en el embarazo o poco después del nacimiento. Su aspecto clínico depende de la profundidad en la que se manifieste la lesión. Cuando se presenta de forma superficial su diagnóstico es sencillo, en la mayoría de los casos. Sin embargo en ocasiones, cuando se encuentra en planos profundos, y externamente están recubiertos por piel normal, se hacen necesarios exámenes complementarios para obtener un diagnóstico por imagen.

Los hemangiomas óseos mandibulares son tumores benignos pero peligrosos por el riesgo de ocasionar hemorragias profusas y shock hipovolémico tras la extracción dental.

Presentamos un caso clínico de hemangioma cavernoso en un hombre de 61 años de edad que acudió a la consulta de Odontología de Atención Primaria de la Comunidad de Madrid, con el fin de realizarse varias exodoncias.

PALABRAS CLAVE

Anomalías vasculares; Hemangioma cavernoso mandibular; Extracción dental.

cavernous Haemangioma. A case report

ABSTRACT

Among the vascular anomalies two large groups are differentiated: Vascular tumours (haemangiomas) and the Vascular Malformations (arteriovenous, capillaries, lymphatic), generally presenting in the head and neck (80%), for which reason they must be widely known lesions in odontostomatology practice.

The cause of arteriovenous malformations is unknown; however, studies have revealed that they may be developed during pregnancy or shortly after birth.

Their clinical appearance depends on the depth in which the lesion is located. When it presents superficially, its diagnosis is simple, in the majority of the cases. However, upon occasion, when they are found in deep planes, and are externally covered by normal skin, complementary examinations are necessary in order to obtain a diagnosis through imaging.

Osseous haemangiomas of the mandible are benign tumours but dangerous due to the risk of causing profuse haemorrhages and hypovolemic shock after dental extraction.

We present a clinical case of cavernous haemangioma in a man of 61 years of age who went to the Office of Primary Care Odontology of the Region of Madrid, for the purpose of performing several extractions.

KEY WORDS

Vascular anomalies; Mandibular cavernous hemangioma; Dental extraction.

INTRODUCCIÓN

Las anomalías vasculares se dividen según: Las características celulares, la apariencia clínica y su historia natural, esta clasificación, se aceptó durante la Biennial Meeting of the International Society for the study of vascular Anomalies¹.

Esta clasificación es la más usada y aceptada internacionalmente ya que puede ser validada y confirmada a nivel clínico, histológico molecular, bioquímico y radiológico, permitiendo un lenguaje común para la investigación y estudios comparativos².

Clasificación de las anomalías vasculares:

Tumores vasculares

- Hemangiomas
- Hemangioma congénito (hemangioma congénito rápidamente involutivo, hemangioma congénito no involutivo)
- Hemangioma infantil (superficiales, profundos, mixtos)

Otros

- Hemangioendotelioma kaposiforme
- Hemangioendotelioma de células fusiformes
- Angioma de penacho
- Hemangiopericitoma
- Granuloma Biogénico
- Angiosarcoma

Malformaciones vasculares

- Simples
- Capilares
- Venosas
- Linfáticas (macro y microquística)
- Arteriales
- Combinadas
 - Fístula arteriovenosa
 - Malformación arteriovenosa
 - Malformaciones capilovenosas (síndrome de Klippel-Trenaunay)
 - Malformación capilovenosa
 - Malformación linfaticovenosa
 - Malformación capiloarteriovenosa
 - Malformación capilolinfaticoarteriovenosas (síndrome de ParksWeber)

La malformación vascular es un hamartoma, compuesto de células endoteliales maduras que no proliferan ni involucionan. Es una anomalía estructural, compuesta de vasos displásicos

TABLA 1. DIFERENCIA ENTRE HEMANGIOMA Y MALFORMACIONES VASCULARES²

Hemangiomas	Malformaciones Vasculares
No están presentes en el nacimiento	Presentes al nacimiento
Evidentes a las 2-4 semanas de nacimiento	Evidentes desde el nacimiento
Involución espontánea	
Más frecuente en mujeres 3:1	Misma frecuencia por sexo
Proliferación celular endotelial rápida	Ciclo celular endotelial normal

que está presente, aunque pueda no manifestarse, al nacimiento³.

La malformación vascular muestra un crecimiento proporcionado con el niño. Los cambios físicos externos pueden explicarse por influencias exteriores, hemodinámicas u hormonales²⁻⁴.

Las malformaciones vasculares se subdividen en diferentes categorías según las características de su flujo y el tipo de vaso anómalo predominante:

- De flujo lento (capilar, venoso, linfático)
- Rápido (arterial, fístula arterio-venosa)

La malformación vascular puede ser simple con un único tipo de vaso anómalo (capilar, venoso, arterial, linfático) o combinado, con más de un tipo anómalo de vaso, pudiendo darse todo tipo de combinaciones complejas. Algunas de estas malformaciones son conocidas por su correspondiente epónimo como el síndrome de Klippel-Trenaunay-Weber (malformación capilar-venosa-linfática)⁴.

Su aspecto clínico depende de la localización dentro de la piel afecta. Los hemangiomas comunes son de tres tipos.

- Los hemangiomas superficiales conocidos como hemangiomas en fresa, porque recuerdan su aspecto, asientan en la dermis superficial y se presentan como placas.
- Nódulos de color rojo vivo o escarlata, abruptamente limitados, donde el color tan vivo de la lesión nos indica que está en fase proliferativa.
- Los hemangiomas profundos o cavernosos están localizados más profundamente, afectando la dermis profunda y tejido celular subcutáneo. Se aprecian como masas rojo azuladas con bordes no tan bien definidos, cubiertos por una piel normal. La piel que cubre al hemangioma cavernoso puede

tener pequeñas dilataciones vasculares que ayudan al diagnóstico. Pueden manifestarse hemangiomas con ambas características, superficiales y profundas.

La diferencia entre la variante capilar y cavernosa se da en la disposición de los vasos. En los capilares existe gran número de vasos sanguíneos separados por tejido conectivo y de tipo capilar, y en el cavernoso los espacios vasculares son grandes tortuosos e irregulares⁵.

CONSIDERACIONES ODONTOESTOMATOLÓGICAS DE LA LESIÓN

En cavidad oral, puede producir macroglosia si se localiza en lengua. Otras localizaciones son: encías, mucosa yugal y labios. Dado que la tumoración no está encapsulada su extirpación podría producir una gran hemorragia. La masticación y los microtraumatismos repetidos pueden hacer que se presenten úlceras que pueden sangrar repetidamente⁵.

Los hemangiomas de localización parotídea pueden comprimir el conducto auditivo externo produciendo una hipoacusia de transmisión que suele ser temporal, además puede presentarse compresión del nervio oftálmico cuando se encuentra el V par craneal afectado. La presión sobre el hueso puede alterar el hueso mandibular con la asimetría consiguiente⁶.

Las lesiones cutáneas profundas o intramusculares con frecuencia causan malestar, sobre todo al amanecer o al levantarse, probablemente como resultado de trombosis en el interior de la malformación. Las de localización intraoral pueden sangrar, distorsionar la dentición, causar problemas del habla u obstrucción de la vía aérea superior y de la faringe. Trombosis, tumefacción y dolor son comunes en todas las malformaciones venosas, y pueden agravarse en ciertas circunstancias como en el embarazo⁶.

Los hemangiomas óseos maxilares son tumores benignos pero peligrosos por el riesgo de ocasionar hemorragias tras las exodoncias. Deben sospecharse clínicamente ante el rezumamiento hemático en el surco gingival que no puede atribuirse a patología mucosa o enfermedad periodontal. Radiológicamente se presenta como masa radio-lúcida y afectan a mandíbula el doble de veces que a maxilar superior. Histopatológicamente, se trata casi siempre de hemangioma cavernoso y pocas veces de tipo capilar. El tratamiento es quirúrgico realizándose extirpación y taponamiento para cohibir la hemorragia, en situaciones extremas se procede a la ligadura de la carótida externa para salvar al paciente del shock hipovolémico⁷.

No obstante se ha registrado un caso en el que un adolescente fue intervenido para extracción de un tercer molar, y que en el transcurso de dicha cirugía se presentó una hemorragia es-

pontánea e incontrolable, que produjo la muerte del paciente, a pesar de que se le realizara ligadura bilateral de carótidas externas tres años antes de la extracción⁸.

Igualmente se ha publicado el caso en el que una niña de nueve años de edad, con dentición decidua e hiper movilidad, se sometió a extracción dental. La hemorragia se detuvo en dos días al realizar resección de hueso mandibular⁹.

La mayoría de los hallazgos son casuales radiográficos, sin dar clínica alguna, si bien es cierto que en otras ocasiones produce erosión y reabsorción de los dientes, (produciendo movilidad de los dientes afectados), desfiguración facial por la expansión asimétrica de lento crecimiento del maxilar o de la mandíbula, dolor o parestesias. Está descrito que pueda detectarse la pulsación del hemangioma a la auscultación o a la palpación de las tablas óseas adelgazadas, sangrado gingival espontáneo alrededor de los dientes de la zona o bien incluso puede debutar como una hemorragia tras la extracción de un diente, o por la realización de una biopsia de la lesión. Para evitar estos últimos accidentes es muy importante tener un diagnóstico de sospecha, apoyado en las pruebas de imagen¹⁰.

El diagnóstico diferencial debe de hacerse con otras lesiones con imagen radiológica similar, como: el quiste dental residual, queratoquiste odontogénico, quiste óseo aneurismático, ameloblastoma, mixoma odontogénico, granuloma de células gigantes, granuloma piógeno, granuloma periférico de células gigantes, hemangioendotelioma y hemangiopericitoma que son neoplasias malignas del endotelio y de los pericitos vasculares, respectivamente. Estas neoplasias son extremadamente celulares y representan proliferaciones de las células, más que de los propios vasos sanguíneos, como ocurre con los hemangiomas. Son bastante agresivos, tienden a desarrollarse en niños y adultos jóvenes y propenden a la recidiva, aunque las metástasis a distancias son raras¹¹⁻¹².

Existen varios aspectos controvertidos en el manejo de los hemangiomas¹³. Se trata de una patología con una escasa incidencia, de evolución variable y, difícilmente predecible. Existen diversos criterios para su tratamiento:

- Aquellos que defienden un manejo agresivo aseguran que con ello se minimizan los riesgos, dividen los tratamientos en: no específicos (cirugía, crioterapia), antiangiogénicos (corticoides, interferon) y antiproliferativos (quimioterapia, radioterapia). Deben ser sometidos a tratamiento aquellos hemangiomas que obstruyan el eje visual, la vía aérea, el canal auditivo y la región ano-genital, así como lesiones cutáneas muy diseminadas o con afectación visceral que puedan desembocar en insuficiencia cardíaca congestiva, hemorragia grave o trastornos de la coagulación.
- El tratamiento conservador considera que se consiguen mejores resultados cosméticos ya que la mayoría de hemangio-

mas son de curso autolimitado, es decir mantener una actitud expectante ante la lesión, y seguimiento del paciente analizando el tamaño de la lesión para determinar su crecimiento¹³.

Recientemente, se han utilizado los rayos láser para reducir el tamaño de los hemangiomas. Los rayos láser que emiten una luz amarilla destruyen los vasos en el hemangioma sin agredir la piel que está sobre este. En algunas ocasiones se usa una combinación de inyección de esteroides y terapia láser¹⁴.

CASO CLÍNICO

Paciente varón de 61 años de edad que acude a la consulta de odontología de Atención Primaria, con el fin de realizar la exodoncia de restos radiculares y molares con destrucción coronal, sin movilidad. Se trata de un paciente sin antecedentes médicos de interés y a la exploración extraoral se evidencia la presencia de un defecto vascular.

Características de la lesión

Gran masa polilobulada de márgenes bien definidos situada en mucosa vestibular izquierda del labio superior e inferior cruzando la línea media, con tamaño aproximado de 9 cm en eje largo y espesor de 2 cm. Hay otra masas similares afectando la mucosa palatina con un grosor aproximada de 2 cm. y otros dos focos de menor tamaño afectando a la mucosa lingual derecha de 25 mm. y en el margen mas inferior del músculo pterigoideo medial derecho (Fig. 1).

En el IV cuadrante clínicamente, se aprecia una superficie normal, sin abombamiento, sangrado o movilidad dental que nos haga sospechar de la presencia de una lesión, sin embargo la imagen radiográfica desvela una lesión de tamaño considerable. Por esta razón se hace imprescindible el estudio radiográfico (Fig. 2-4).

Se realizaron las exodoncias simples de: 34, 35 y 37 con el instrumental habitual para este fin. Una vez estudiada la imagen radiográfica se valora el escaso riesgo de hemorragia por las características óseas de la mandíbula del III cuadrante. Las extracciones se realizaron con intervalos de tiempo suficiente para evitar la provocación de sangrado excesivo.

Debido a la pérdida de elasticidad en la comisura labial izquierda, la apertura de la cavidad oral se encontraba disminuida, dificultando de esta manera el acceso al campo operatorio.

RESULTADO

Una vez realizada la extracción se realizó suave compresión y se procedió a la colocación de esponjostán® (esponja de gelatina absorbente hemostática) en el alveolo. No se presentó ninguna complicación.

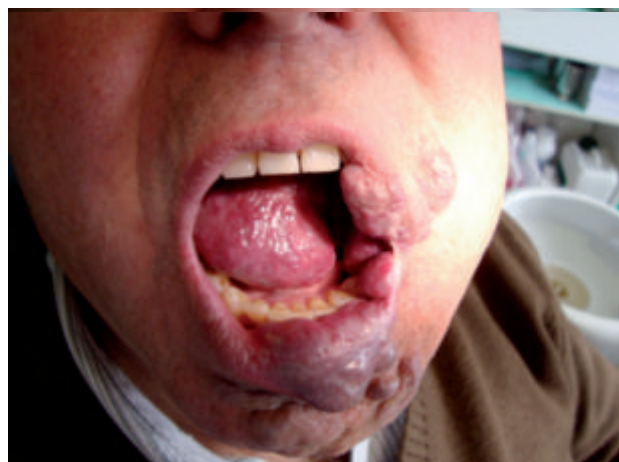

Fig. 1. Imagen frontal.

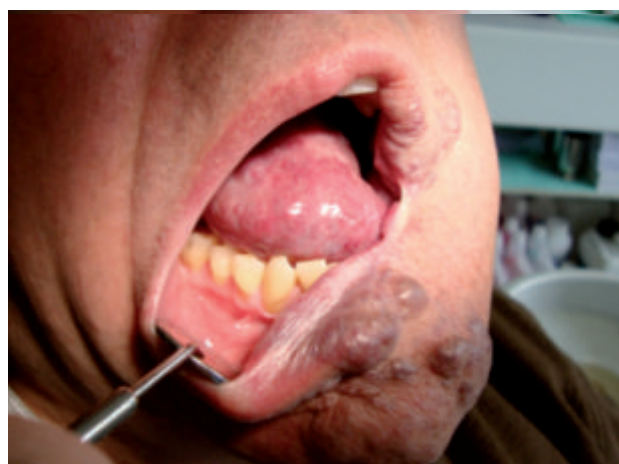

Fig. 2. Imagen derecha IV cuadrante (aparentemente normal. Sin abombamiento de la tabla alveolar, vestibular ni lingual).

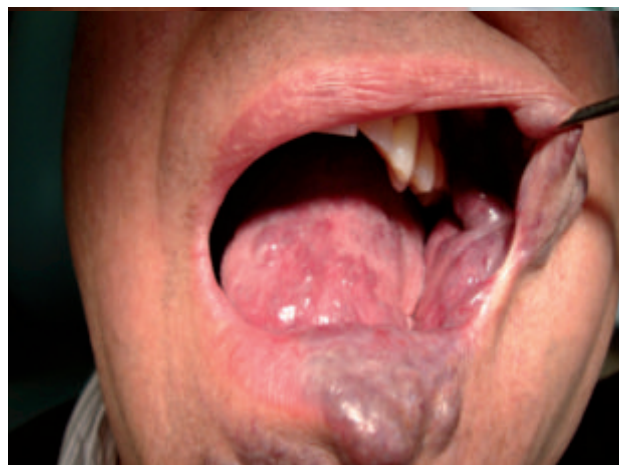

Fig. 3. Imagen izquierda, zona yugal. III cuadrante (lesión evidente).

Informe del Estudio de Imagen. Ortopantomografía y TC.

Todas las lesiones presentan focos milimétricos hipointensos en todas las secuencias, sugerentes de flebolitos. El estudio dinámico presenta realce en fases tardías que se mantiene

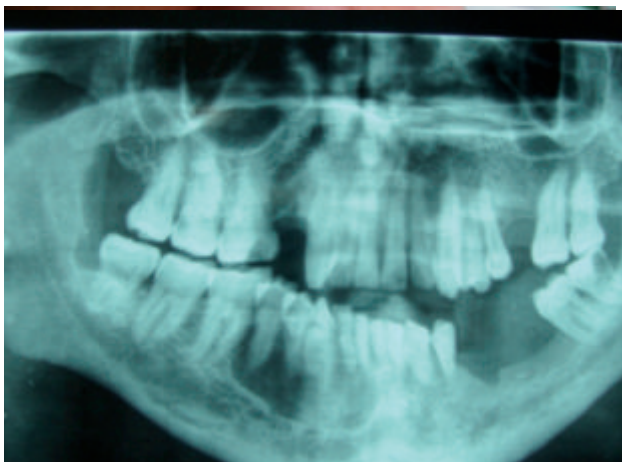

Fig. 4. Ortopantomografía 1.

en los estudios de postcontraste así como ensanchamiento del agujero mentoniano izquierdo y del propio canal dentario.

La radiografía tomada 16 meses más tarde desvela pocas variaciones en el tamaño de la lesión, por lo que se opta por tener una actitud expectante y conservadora del hemangioma (Fig. 4-5).

CONCLUSIONES

1. Los Odontostomatólogos están en la obligación de mantenerse informados y actualizados por medio de la formación continuada que facilite una buen criterio o juicio clínico profesional.

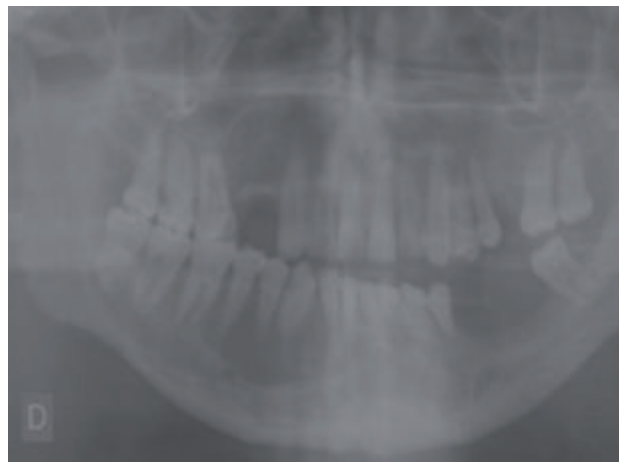

Fig. 5. Ortopantomografía 2 (16 meses más tarde).

2. Es importante realizar un diagnóstico del estado del paciente, con un adecuado y exhaustivo examen clínico en el que se incluya la imagen radiográfica siempre que sea posible.
3. Los hemangiomas intramandibulares son una patología poco habitual, frecuentemente diagnosticados como hallazgos casuales tras pruebas radiográficas.
4. Es importante que el Odontostomatólogo tenga capacidad de trabajo en equipo y esmerar su pericia profesional así como conocer sus limitaciones y remitir a unidades interdisciplinarias que complementen el tratamiento de los pacientes.



BIBLIOGRAFÍA

1. Avila FF, Duarte AX. Sociedad Colombiana de Cirugía Pediátrica. Libro electrónico de Cirugía Pediátrica Universidad de Caldas, en: Hemangiomas. Malformaciones vasculares en : Piel, tejidos blandos y vasos sanguíneos. Departamento clínico quirúrgico de la Facultad de Ciencias para la Salud. Disponible en: sccp.org.co/plantillas/Libro%20SCCP/index.htm. Consultado 25/02/2012
2. Aguilera FA, Shalkow KJ, de la Teja Durán GA. Criterios estomatológicos para

el tratamiento del paciente con anomalías vasculares, Informe de cuatro casos. *Acta Pediatr Mex* 2009; 30(5):247-253.

3. De Diego E, Trugeda M, Sandoval F. Hemangiomas y malformaciones vasculares. *Bol Soc Pediatr Asturias* 2001, 41:137-143
4. Albizu Y. Asociación Vasca de Pediatría de Atención Primaria. *Dermatología Neonatal en Atención Primaria, Diagnóstico Visual*. Hospital Donostia. 2006: 7-10

5. Bascones A, Llanes F. En Bascones A, Llanes F. En: *Medicina Bucal*. Madrid: Avances, 1991;1:263-267
6. Belzunce A, Casellas M. Complicaciones en la evolución de los hemangiomas y malformaciones vasculares. *Anales del Sistema Sanitario de Navarra* 2004; 27, suplemento 1:57-71
7. Bascones A, Llanes F. *Medicina Bucal*. Madrid: Avances, 1991;2: 536-537

8. Lamberg MA, Tasanen A, Jääskeläinen J. Fatality from central hemangioma of the mandible. *J Oral Surg* 1979; 37(8):578-584
9. Houshian S, Herold N, Mikkelsen L, Ritzau M., Ugeskr Laeger. Lifet-threatening hemorrhage from a mandibular hemangioma. *UgeskrLeger*. 1998; 160(2): 180-181.
10. Luaces R, García-Rozado A, González J.L., López-Cedrún C. Ferreras Granado J. Hemangioma intramandibular, abordaje intraoral. *Rev Esp Cir Oral Maxilofac* 2006; (5-6) 195-199.
11. Beziat JL, Marcelino JP, Bascoulergue Y, Vitrey D. Central vascular malformation of the mandible: a case report. *J Oral Maxillofac Surg* 1997;55:415- 420.
12. Virguez Y , Núñez E, Osorio A , Jiménez C. Presentación inusual de un hemangioma capilar lobulado en paciente pediátrico: Reporte de un caso y revisión de la literatura. *Acta Odontol Venez* 2007; 45(1): 87-92.
13. Llore P. Tratamiento médico de los hemangiomas. *Anales del Sistema Nacional de Navarra* 2004;1(27): 81-93.
14. Habif TP. *Vascular tumors and malformations*. Chicago: Mosby Elsevier 2009; cap 23. disponible en: www.nlm.nih.gov/medlineplus/ency/article/001459.htm Medline plus. Consultado: 23/02/2012.



REVISIÓN
BIBLIOGRÁFICA

MEDIDAS DE INCLINACIÓN DE LA TRAYECTORIA CONDÍLEA Y DEL ÁNGULO DE BENNET DE LA POBLACIÓN OCCIDENTAL, ACTUALIZACIÓN Y REVISIÓN BIBLIOGRÁFICA

García Cañas, P., Brandín de la Cruz, N., Del Río Highsmith, J. Medidas de inclinación de la trayectoria condílea y del ángulo de Bennet de la población occidental, actualización y revisión bibliográfica. *Cient. Dent.* 2012; 9; 2: 00-00.



García Cañas, Pablo
Odontólogo, Universidad Complutense de Madrid.

Brandín de la Cruz, Nuria
Odontóloga, Universidad Complutense de Madrid.

Del Río Highsmith, Jaime
Catedrático de Prótesis Dental y Maxilofacial, Facultad de Odontología, Universidad Complutense de Madrid.

Indexada en / Indexed in:

- IME
- IBECS
- LATINDEX
- GOOGLE ACADÉMICO

correspondencia:

Pablo García Cañas
C/ Canarias nº 78, 4º A
28045 Madrid
Email: pgcanas@gmail.com

Fecha de recepción: 25 de abril de 2012.
Fecha de aceptación para su publicación:
28 de mayo de 2012.

RESUMEN

Introducción: Actualmente cualquier tratamiento protodóncico conlleva el uso de articuladores tanto para el diagnóstico como la realización de las prótesis. Aunque lo ideal sería individualizar cada caso hallando la inclinación de la trayectoria condílea (ITC) y el ángulo de Bennet reales, se tiende a trabajar con los valores estándares establecidos. Dichos valores llevan vigentes desde que fueron instaurados sin ninguna modificación. El objetivo de este estudio fue comprobar que estos valores promedios seguían siendo válidos en la actualidad.

Material y método: Recopilación de valores reales de ITC y ángulo de Bennet recogidos de la bibliografía entre 1959 y 2011. Fueron seleccionados 34 estudios de grandes muestras poblacionales alcanzando un total de 2.142 valores individualizados de ITC.

Resultados: Fueron encontradas grandes diferencias entre los distintos estudios revisados, desde valores medios de ITC de 30,1° en 1960 hasta los 57,8° de 2009.

Conclusiones: Se observó un incremento gradual de las medias de ITC a lo largo de los años, derivado por una masticación con predominio de los movimientos verticales de apertura-cierre frente a lateralidades. Estos resultados se alejan de los propuestos para los articuladores de guías fijas que son los más empleados en laboratorio. Consideramos que dichos valores estándares deben ser modificados con unas cifras mayores.

PALABRAS CLAVE

Articuladores; Inclinación de la trayectoria condílea; Ángulo de Bennet.

CONDYLAR PATH INCLINATION AND BENNET ANGLE IN WESTERN POPULATION, UPDATE AND LITERATURE REVIEW

ABSTRACT

Introduction: Currently any prosthodontic treatment involves the use of articulators for diagnosis and prostheses fabrication. The ideal protocol would be to individualizing each case getting the actual condylar path inclination (CPI) and Bennet angle. Although dentists used to work with the established standard values. Predetermined articulator settings have been the same since they were instituted without any change. The aim of this study was to verify that these average values were still valid today.

Material and methods: Collection of real CPI and Bennet angle values review from the literature between 1959 and 2011. Thirty four studies were selected from large population samples for a total of 2142 individual condylar values.

Results: Large differences between the studies reviewed were found, from average values CPI of 30.1 degrees in 1960 to 57.8 °, 2009.

Conclusions: It was observed a gradual increase in average CPI over the years, which indicates vertical chewing movements over lateral ones. These results are far from those proposed for semi-adjustable articulators. Therefore, these standard values must be reinstated with higher figures rather than relying on overage values.

KEY WORDS

Articulators; Condylar path inclination; Bennet angle.

INTRODUCCIÓN

La articulación temporomandibular (ATM) es una articulación diartrodial compleja con gran variedad de estructuras que participan en ella. La parte superior corresponde al hueso temporal cuyo límite anterior es la eminencia o cóndilo del temporal, que está recubierto de fibrocartilago, y que en movimientos de máxima apertura, una vez completado el eje de giro, y protrusión mandibulares hacen que se desplace la mandíbula hacia abajo y hacia delante describiendo una trayectoria análoga a la forma de una "S" itálica alargada, además de producir una disoclusión posterior dentaria (fenómeno de Christensen). Cuanto más acentuada sea esta "S", mayor grado de disoclusión habrá. La inclinación que dibuja esta "S" itálica es lo que comúnmente conocemos como inclinación de la trayectoria condílea (ITC).

A la hora de utilizar articuladores hay que diferenciar entre los totalmente ajustables, los cuales reproducen la verdadera trayectoria, y los semiajustables, en los que puede ajustarse el ángulo de la ITC pero con una trayectoria rectilínea.

Para restaurar una oclusión, es necesario conocer los movimientos mandibulares para evitar las interferencias oclusales. Determinar la inclinación de la trayectoria condílea ante rehabilitaciones del plano oclusal es por tanto fundamental, ya que de ella dependerá la altura de las cúspides y profundidad de las fosas de dichas rehabilitaciones protésicas; además de marcar la disoclusión protrusiva (guía anterior) algo esencial para proteger los sectores posteriores ante estos movimientos.

Aunque muchos autores hablen de que los movimientos mandibulares dependen fundamentalmente del sistema neuromuscular y de que tienen capacidad de adaptación, la ITC forma parte de los factores articulares (inalterables, si no es mediante tratamiento quirúrgico) que también rigen la oclusión y los movimientos mandibulares por lo que determinar esta inclinación de la trayectoria condílea nunca estará de más.

Hay gran variedad de métodos para determinar la ITC, desde los registros en cera de protrusiva intraorales hasta los métodos más nuevos de mediciones del ángulo sobre una tomografía axial computerizada (TAC) de la articulación, pasando por los más fiables pantógrafos. Posselt y cols. (1960) aseguran que los registros intraorales de la ITC son muy inexactos, además deben ser realizados por expertos en este campo si no queremos distorsionar aún más los datos. También recomiendan registros de protrusiva de 6 a 8 mm. ya que en la práctica son los que menos problemas dan por razones mecánicas¹. Sin embargo Forcén A. y cols. en 2003 dedujeron en su estudio que para una rehabilitación oclusal mutuamente protegida, nos interesa obtener la inclinación de la trayectoria condílea con registros plásticos intrabucales a 4 o 5 mm. de protrusión (protrusivas bajas), con objeto de forzar la posición de contacto en los molares durante la protrusiva, para que no exista en el paciente una vez realizado el tratamiento; mientras que si buscamos una oclusión balanceada

bilateral, los registros deberán ser de alrededor de 6 mm., ya que interesa lo contrario². Del Río Highsmith y cols. (1989) demostraron gracias a sus investigaciones que, aunque más complejo, el sistema de registro extraoral "Axio Quick" es notablemente más fiable que los registros intraorales en cera (6% y 18% de variación entre valores respectivamente)³. El-Gheriani y cols. en 1989 obtuvieron resultados muy variables con el método gráfico (dibujando una tangente a la curva condilar) por lo que propuso dos nuevos métodos más fiables desarrollados por la ingeniería biomédica: la técnica B-spline, el cual es el método más exacto pero no tiene un uso clínico fácil, y el método matemático, que es más práctico y obtiene mejores resultados que los métodos clásicos⁴. Sobre el método gráfico también hablo Posselt, reconociendo que se obtiene el doble de error que con los registros extraorales¹. Aún así Zamacona y cols. (1992) recomiendan el método gráfico para obtener resultados precisos en pacientes edéntulos⁵.

La determinación del ángulo de la ITC a la hora de realizar un tratamiento prostodóncico es por tanto fundamental para la buena adaptación y funcionamiento del mismo por lo que parece indispensable individualizar el articulador con el valor de dicho ángulo; pero bien es cierto que gran cantidad de profesionales omiten este paso, ya sea por agilizar el tratamiento o directamente por desconocimiento, y trabajan sus rehabilitaciones en el articulador con cifras estándar de ITC y ángulo de Bennet (30° y 15° respectivamente), impuestas hace años y que sin ser revisadas se siguen usando en la actualidad.

El motivo de este trabajo es recopilar datos epidemiológicos sobre el valor de la ITC y del ángulo de Bennet en la población occidental a lo largo de los años, y comprobar si los valores estándar de estos siguen siendo válidos actualmente o por el contrario, han surgido cambios morfológicos en las ATM de la población con la consiguiente necesidad de establecer unas medias de dichos valores más adecuadas a las articulaciones de nuestros días.

MATERIAL Y MÉTODOS

Nuestro trabajo se basó en la revisión bibliográfica de artículos a lo largo de los años (1959-2011) recogiendo cifras medias de los ángulos de la ITC y de Bennet en diferentes grupos de estudio para así tener un reflejo de los valores en la población, y cómo estos han ido cambiando o no a través de los años.

Para ello buscamos estudios experimentales de muestras poblacionales que estudien las ATM y más concretamente que determinen valores de la inclinación de la trayectoria condilar.

Con ese objetivo usamos bases de datos como Medline (Ebsco), Pubmed, Cochrane utilizando palabras clave en los buscadores como: TMJ, condylar path inclination, sagittal condylar path, horizontal condylar inclination, ITC, measurement condylar angles... a través de los cuales encontramos multitud de referencias bibliográficas entre las que seleccionamos 34, que pasamos a analizar a continuación.

RESULTADOS

Muchos estudios han abordado el tema de la ITC desde diferentes puntos de vista: cambios producidos por la edad, diferencias entre sexos, razas, cóndilo derecho e izquierdo e incluso sobre la eficacia de los diferentes sistemas de registro.

Obtuvimos una tabla, que mostramos a continuación, como resultado de la revisión de diferentes estudios de la ITC recogiendo sus valores medios (Tabla 1).

En el primer estudio revisado, Isaacson D. usó una muestra de 36 hombres y mujeres de edad media (43-58 años), registrando sus ángulos con Gnatógrafo y Gnatoscopio obteniendo una media de 35,64°; como conclusión sacó que la edad del paciente, al menos hasta los 60 años no estaba relacionada con la ITC⁶.

En 1960, Posselt U. y cols. con una muestra menor (10 jóvenes estudiantes de odontología) de edades comprendidas entre los 20-31 años usando registros de cera intraorales obtuvieron una

TABLA 1: ESTUDIOS CLÍNICOS DE LOS VALORES MEDIOS DE LA ITC

Autor (año)	Muestra	Tipo muestra	Método	Media
Isaacson D (1959) ⁶	36	-43-58 años -23 hombres y 13 mujeres	Gnatógrafo	35.64°
Posselt U y cols. (1960) ¹	10	-23 años (20-31) -9 hombres y 1 mujer -Dentición completa o casi completa	Registros de ceras	30.3°
Posselt U y cols. (1960) ⁷	10	-22-27 años -No síntomas de dolor temporomandibular o reabsorción ósea alveolar -No más de dos premolares y molares perdidos	Registros de ceras	31.6°
Posselt U y cols. (1961) ⁸	101	-35 años -41 hombres y 60 mujeres -Promedio dientes en boca: 26	Registros de ceras	30.3°
Aull AE (1965) ⁹	50	-25-75 años -Ausencia de dolores o patología ATM	Pantógrafo	37.15°
Lundeen HC y cols. (1973) ¹⁰	50	-20-55 años -Exclusión: dolor o limitación en el movimiento mandibular	Equipo de registro desarrollado por Lee	40°
Royo-Villanova Pérez ML (1980) ¹¹	206	106 dentados: 40.31 100 desdentados: 38.45	Registros de ceras	39.38°
Casado JR y cols. (1982) ¹²	100	-32 hombres y 68 mujeres	Pantógrafo	28.73°
Preti G y cols. (1982) ¹³	390		Gerber's set	33°
Ecker GA y cols. (1984) ¹⁴	16		Registros ceras: 31.41 Whip-Mix: 48.37 Panadent: 37.38	39.05°
Beard CC y cols. (1986) ¹⁵	86	-15-64 -40 hombres y 46 mujeres	Pantógrafo	36.8°
Del Río Highsmith y cols. (1989) ³	1	-Hombre	-Axio Quick System: 54.46 -Registros cera: 38.16	46.31°
Ei-Gheriani AS y cols. (1989) ⁴	10	-6 hombres y 4 mujeres		31.34°
Zamacona JM y cols. (1992) ⁵	56	-63.3 años (51-84) -21 hombres y 35 mujeres -44 totalmente desdentados -9 desdentado total maxilar y parcial mand -3 desdentado total mand y parcial maxilar	Gerber's set	36.18°
Johnson A y cols. (1997) ¹⁶	103	-18-23 años -No hay criterio de exclusión	Arco mandibular	31.75°
Payne JA (1997) ¹⁷	55	-33.5 años (16-67) -19 hombres u 36 mujeres -Dentados	Pantógrafo	42.71°

TABLA 1: ESTUDIOS CLÍNICOS DE LOS VALORES MEDIOS DE LA ITC (CONT.)

Autor (año)	Muestra	Tipo muestra	Método	Media
Forcén A y cols. (2003) ²	35	-23.41 años (20-36) -17 hombres y 18 mujeres -Arcos dentarios completos o con ausencia de poca importancia -Ausencia de patología	Registros de cera	33.27°
Jasinevicius TR cols. (2005) ¹⁸	142 cráneos	-80 africano-americano -53 hombres y 27 mujeres -62 europeo-americano -49 hombres y 13 mujeres -16-77 años	Arco Denar	51.83° 56.1°
Jasinevicius TR y cols. (2006) ¹⁹	245 cráneos	-130 africano-americano: 46.8 años -82 hombres y 48 mujeres -115 europeo-americano: 46.55 años -75 hombres y 40 mujeres	Arco Denar	53.68° 54.42°
Reicheneder C y cols. (2009) ²⁰	120: -80 niños -40 adultos	6-10.9 27.4	JMA-System	35.49° 48.51°
Hernández AI y cols. (2009) ²²	45	-20-60 años -30 hombres y 15 mujeres -Dentados	Denar Cardiax Compact System	47.28°
Baqaien MA y cols. (2009) ²¹	201: -161 niños -41 adultos	-80 niños y 81 niñas, 6.5-13 años -21 hombres y 20 mujeres, 21-45 años -Clase I molar y canina -No mordida abierta ni cruzada -Máxima intercuspidación estable y definitiva -Resalte 2-4 mm y sobremordida no mayor de 5 mm -No tratamientos ortodóncicos -No signos/síntomas de disfunción cráneo mandibular		45.8° 58.75°
Canning T y cols. (2011) ²³	73	-Mayores 18 años -Ausencia de patología -Clase I ósea :16 -Clase II ósea: 42 -Clase III ósea: 15	Pantógrafo electrónico Cardiax Compact	44.35° 46.2° 38.65°

media de 30,3°; distinta a los 31,6° que registraron con otra muestra de 10 sujetos con edades de 22-27 años utilizando el mismo método ese mismo año. Pero un año más tarde (1961) llevó a cabo otro estudio, esta vez con 101 adultos jóvenes (media de 35 años) dentados y también con registros de cera para volver a obtener la misma media que en el primer estudio: 30,3°^{7,1.8}.

Otros estudios con grandes muestras fueron también el de Aull A.E. (1965) y el de Lundeen H.C. y cols. (1980) con 50 pacientes cada uno y una media de la ITC de 37.15° y 40° respectivamente^{9,10}.

Royo-Villanova M.L. (1980) realizó un estudio a 206 pacientes mediante registros de cera intraorales, de los cuales 106 eran dentados, con un valor de ITC de 40.31. mientras que en los 100 desdentados el registro medio fue de 38.45, observándose un valor de la ITC mayor en dentados que en pacientes edéntulos¹¹.

Casado J.R. y cols. en 1982 mediante pantógrafo y una muestra de 100 pacientes, hallaron una media para la ITC de 28.73° sin encontrar diferencias significativas entre sexos¹².

El mayor estudio que encontramos, en cuanto a número de pacientes, fue el de Preti G. y cols. en 1982, en el cual usando el Gerber's Set, exploraron a 390 individuos, obteniendo una media de la inclinación de la trayectoria condílea de 33°¹³.

Ecker G.A. y cols. (1984) obtuvieron diferentes valores mediante distintos sistemas de registro de la ITC: registros de cera, registro Whip-Mix y Panadent con medias de 31.45°, 48.37° y 37.38° respectivamente; con una media total de 39.05°¹⁴.

En 1986, con una muestra de 86 hombres y mujeres (40/46) con edades entre 15-64 años y mediante la utilización de un pantógrafo, Beard C.C. y cols. hallaron una media de la inclinación condilar de 36.8° siendo ligeramente superior en mujeres¹⁵.

Ante la prueba de la eficacia de un nuevo sistema de registro de ITC, el Axio Quick, Del Río J. y cols. (1989) lo compararon con registros en cera en un paciente estándar (54.46° y 38.16° respectivamente), obteniendo una media de ITC entre ambos sistemas de 46,31°. Vamos observando que las medias siguen una progresión ascendente en cuanto a su valor³.

El-Gheriani A.S. y cols., en su investigación en 1989 sobre nuevos métodos de ingeniería biomédica de medición del ángulo de la eminencia (B-spline y método matemático), obtuvieron sobre una muestra de 10 pacientes una media de 31,34° de ITC⁴.

Zamacona J.M. y cols. (1992) registraron una media de ITC de 36,18° en una muestra de 56 desdentados usando el Gerber's Set. Además se encontró diferencias entre los parcialmente edéntulos y los totalmente edéntulos; teniendo los primeros una angulación ligeramente mayor. También existieron diferencias importantes entre los cóndilos izquierdo y derecho en la mayoría de los pacientes, solo en el 12,5% de ellos fue similar, y hasta en el 21,4% la diferencia entre ambos fue mayor de 10°⁵.

Con 103 estudiantes de odontología (18 a 23 años sin criterio de exclusión) registrados con arco mandibular, Johnson A. y cols. (1992) registraron una media de ITC de 31,75°. Además sólo se encontró al 6,8% de los pacientes con la misma ITC para cada cóndilo (izquierdo y derecho)¹⁶.

Payne J.A. (1997) hizo un estudio epidemiológico de la inclinación de la trayectoria condílea, registrándola con el pantógrafo Pantronic, a 55 pacientes dentados en un rango amplio de edad (16-67), obteniendo como resultado una media de 42,71°, que es ligeramente mayor a la de estudios anteriores, además tampoco encontró relación entre valores condilares y la edad de los sujetos, como muchos otros autores ya habían advertido¹⁷.

Forcen A. y cols. en 2003 estudiaron 35 sujetos dentados con una media de edad de 23 años resultando una ITC media de 33,27° mediante registros de cera; también encontraron diferencias entre los ángulos condilares izquierdo y derecho, siendo el izquierdo mayor, pero no estadísticamente significativo².

Jasinevicius T.R. y cols. (2005) mediante arco Denar registraron los ángulos ITC de 142 cráneos afroamericanos y europeo-americanos, siendo la media de los caucásicos de 56,1° y la de los negroides 51,83°. Ante 245 del mismo tipo de cráneos (afroamericanos y europeo-americanos) y con el mismo tipo de registro (arco Denar) un año más tarde obtuvieron en un nuevo estudio una media de 53,68° para los cráneos de origen africano y 54,42° para los de origen europeo; por lo que se observa la diferencia de ITC entre razas, siendo la caucásica de un valor medio mayor que la negroide. También se encontró una fuerte e irreversible correlación entre los cambios degenerativos de la ATM, más concretamente de la eminencia temporal, con cambios en la ITC^{18,19}.

Reicheneder C. y cols. (2009) realizaron un estudio de 120 pacientes con JMA-System, diferenciando entre niños (35,49°) y adultos (48,51°). Baqaién M.A. y cols. (2009) hicieron otro estudio similar diferenciando entre niños y adultos en una muestra de 201 sujetos obteniendo conclusiones similares (media ITC en niños 45,8° y en adultos 58,75°). Y también en ese mismo año Hernández A.I. y cols., con 45 adultos dentados y Denar Cardiax Compact System como sistema de registro, encontraron unos valores medios de ITC (47,28°) mayores que los sugeridos para los articuladores semiajustables²⁰⁻²².

En 2011 Canning T. y cols. estudiaron valores de ITC en distintos patrones esqueléticos (73 pacientes) con Cardiax Compact

(pantógrafo electrónico), obteniendo diferencias: los patrones de Clase II consiguieron las cifras más altas de ITC (46,2°), seguidos de los sujetos de Clase I (44,35°) y por último las Clases III (38,65°) que obtuvieron los ángulos más bajos²³.

Realizamos una segunda tabla con las diferencias de los valores de la ITC entre ambos cóndilos (Tabla 2).

Por último, un resumen de la evolución de las medidas del ángulo de Bennet desde 1958 hasta 2009 (Tabla 3).

Isaacson D. en 1958 con una muestra de 26 pacientes con edades entre 19-60 años mediante Gnatógrafo y Gnatoscopio, obtuvo una media del ángulo de Bennet de 11.86° (13.65° el derecho y 10.08° el izquierdo)²⁴.

Aull A.E. (1965) estudió el ángulo de Bennet en una muestra de 50 sujetos. Obtuvo unos valores medios de 22.7° para el cóndilo izquierdo y 21.9° para el derecho⁹.

Royo-Villanova M.L. (1980) halló la media del ángulo de Bennet en 106 dentados (25.56° para el derecho y 25.60° para el izquierdo) y en 100 desdentados (24.17° para el derecho y 24.75° para el izquierdo) con una media total del ángulo de 25.02°¹¹.

Dos años más tarde, Casado J.R. y cols., en un estudio realizado a 100 pacientes, registraron un valor del ángulo de Bennet derecho de 19.61° e izquierdo de 24.23° con una media de 21.92°¹².

Villa Gil M.A., en 1989, mediante tomografía axial computerizada (TAC), realizaron unas mediciones del ángulo de Bennet de 21° el derecho y 18° el izquierdo, siendo la media hallada de 19.5°²⁵.

Celar A.G. y cols. obtuvieron una media menor que el resto de autores predecesores, con un valor medio de 10.45° en una muestra de 20 pacientes²⁶.

Por último, Hernández A.I. y cols. (2009), en una muestra de 45 sujetos con edades entre 20-60 años, obtuvieron un valor medio del ángulo de 8.05° (7.85° para el derecho y 8.27° para el izquierdo)²². Este menor valor con respecto a los mencionados previamente es congruente con otros estudios^{17,18}.

DISCUSIÓN

Estudios que evalúan los efectos de la edad en la ATM son contradictorios, por un lado se habla que la altura y la inclinación de la fosa glenoidea aumentan con la edad^{27,30}, en cambio otros proponen este remodelamiento por cambios funcionales y no por la edad en sí^{30,31}. Un estudio posterior de Wish-Baratz y cols., encontraron que no hay relación entre la edad y las diferencias en el ángulo de la eminencia³², al igual que Jasinevicius y cols., los cuales vieron que el tipo de oclusión o dentición y especialmente la pérdida de molares, afectan a la morfología de la ATM, siendo la degeneración de la eminencia significativa e inversamente proporcional al ángulo de la misma.¹⁸ Otros estudios muestran un aumento del ángulo de la inclinación de la trayectoria condílea con la edad.

Baqaién M.A. y cols., en su estudio realizado a 161 niños (6-13 años) y 41 adultos (21-45 años), obtuvieron una ITC de 45.8°

TABLA 2: MEDIDAS ITC DERECHA E IZQUIERDA

Autor (año)	Muestra	ITC dcha.	ITC izda.
Isaacson D (1959) ¹⁶	36	36.02°	35.11°
Aull AE (1965) ⁶	50	21.9°	22.7°
Royo-Villanova Pérez ML (1980) ¹¹	106 dentados 100 desdentados	41.28° 39.09°	39.34° 37.81°
Casado JR y cols. (1982) ¹²	100	29.53°	27.92°
Del Río Highsmith y cols. (1989) ³		42.83°	49.8°
Zamacona JM y cols. (1992) ⁵	56	35.75°	36.6°
Payne JA (1997) ¹⁷	55	42.8°	42.62°
Forcén A y cols. (2003) ²	35	32.54°	34°
Jasinevicius TR y cols. (2005) ¹⁸	142 cráneos -Africano-Americano -Europeo-Americano	54.8° 57.9°	48.85° 54.3°
Jasinevicius TR y cols. (2006) ¹⁹	245 cráneos -130 Africano-Americano -115 Europeo-Americano	53.68° 54.42°	49.60° 51.63°
Reicheneder C y cols. (2009) ²⁰	120 -80 niños -40 adultos	35.67° 48.46°	35.31° 48.57°
Hernández AI y cols. (2009) ²²	45	46.77°	47.8°
Baqaien MA y cols. (2009) ²¹	201 -161 niños -41 adultos	46.1° 59.3°	45.5° 58.2°
Canning T y cols. (2011) ²³	73 -Clase I ósea :16 -Clase II ósea: 42 -Clase III ósea: 15	44.13° 49° 41.87°	46.38° 48.93° 42.33°

y 58.75° respectivamente. Explicó el desarrollo de la ATM y los cambios que supuestamente provocan la edad en ella. Realmente la ITC va aumentando con el desarrollo dental, al principio con la aparición de la guía anterior supone el primer cambio funcional y estructural de la articulación; y después con la erupción de premolares y caninos vuelve a aumentar la inclinación de la eminencia o lo que es lo mismo aumenta la ITC. Por otro lado también relacionó estrechamente esta inclinación con el estadio del desarrollo físico general²¹. Reicheneder y cols. encontraron también este incremento, con unos resultados de la ITC de 35.49° para niños y 48.51° para adultos²¹. Estos resultados están de acuerdo con los encontrados por Ingervall, quién estudió los movimientos de los cóndilos mandibulares en el plano sagital y la inclinación de la trayectoria condílea con una protrusiva de 5 mm. y la ayuda de radiografías cefalométricas en niños de 7 y 10 años y en un grupo de adultos. La inclinación de la trayectoria condílea incrementa con la edad. En el grupo de edad de niños de 10 años, se encontró un ángulo de la ITC de 37.09°, que corresponde al 79.69% del valor en el adulto, y en niñas, la ITC fue de 40.74°. En hombres, la inclinación de la trayectoria fue de 46.54° y en mujeres de 42.63°²⁹.

Katsavrias investigó 90 cráneos indios-asiáticos y encontró que la inclinación de la eminencia articular cambia rápidamente hasta completar la dentición temporal, con más o menos el 50% del valor del adulto a los 2 años, 72.5% a los 10 años, y el 90% a la edad de 20 años. La inclinación máxima se consigue a la edad de 30 años. Él investigó tres grupos, uno con dentición decidua, uno con mixta y otro con dentición permanente. Los valores medios para el grupo de dentición mixta fueron de 29.33° para el lado derecho y 28.11° para el izquierdo, y para dentición permanente fue 36.11° para la ITC derecha y 36.19° para la izquierda. Estos valores son menores que los correspondientes al estudio de Reicheneder, a pesar de que el porcentaje de maduración es prácticamente igual en ambos estudios. Esta diferencia podría ser debida a los distintos métodos de medición empleados (Tabla 1)³³.

Ricketts estudió el ángulo de la eminencia articular en 50 personas mediante cefalometrías y concluyó que la inclinación de la eminencia articular era de 46° (77.9% del valor del adulto) a los 7.5 años y 52° (88% del valor del adulto) a los 12.5 años (28).

Zamacona J.M. y cols., en su estudio observaron la relación

TABLA 3: MEDIDAS ÁNGULO DE BENNET

Autor (año)	Muestra	A Bennet dcho.	A Bennet izdo.	Media
Isaacson D (1958) ²⁴	26	13.65°	10.08°	11.86°
Aull AE (1965) ⁹	50	21.9°	22.7°	22.3°
Royo-Villanova Pérez ML (1980) ¹¹	106 dentados 100 desdentados	25.56° 24.17°	25.60° 24.75°	25.02°
Casado JR y cols. (1982) ¹²	100	19.61°	24.23°	21.92°
Villa Gil MA (1989) ²⁵		21°	18°	19.5°
Celar AG y cols. (2002) ²⁶	20			10.45°
Hernández AI y cols. (2009) ²²	45	7.83°	8.27°	8.05°

entre la ITC y la presencia de dientes; los pacientes fueron agrupados de acuerdo fueran edéntulos en uno o ambos maxilares. Los resultados mostraron que los pacientes parcialmente edéntulos tuvieron una mayor inclinación que los totalmente edéntulos⁵. Esta conclusión fue similar a la obtenida por Royo-Villanova M.L. en 1980¹¹.

Observamos pues que la inclinación condilar depende en gran parte de la dentición, aumentando a medida que erupcionan los dientes permanentes, y disminuyendo con la pérdida dental.

En cuanto al género ocurre algo parecido, encontramos posturas diferentes. Unos no encuentran diferencias significativas⁶ mientras que otros aseguran que el hombre presenta fosas más profundas con ángulos más acentuados³⁴ y cóndilos más anchos³². Y otros, registros mayores en mujeres que en hombres¹¹. Jasinevicius en su estudio de 2005 dice, que no hay relación entre la inclinación de la trayectoria condílea y la edad, como tampoco existen grandes diferencias entre razas o género; lo que si comprobó es que los ángulos derechos son más grandes que los izquierdos¹⁸.

Baqaien M.A., únicamente encontró diferencias de género en uno de los subgrupos en el que dividió su estudio, compuesto por 13 niños y 19 niñas. Las niñas tenían un ángulo de la inclinación de la trayectoria condílea casi 3º mayor que los niños en el lado izquierdo. Aunque esto podría ser atribuido al desarrollo más temprano de las niñas, es difícil explicar por qué esta diferencia solo se vio en el lado izquierdo²¹.

Por lo tanto consideramos que no existen diferencias en cuanto al género en los valores de ITC.

Diversos autores han estudiado la simetría del ángulo de la inclinación de la trayectoria condílea mostrando resultados contradictorios. La mayoría no encuentran diferencias significativas entre ambos cóndilos^{2,20,22}. Forcén A. y cols. estudiaron las diferencias entre el lado derecho e izquierdo de los valores del ángulo de la ITC a 4, 5 y 6 mm. en una muestra de 35 alumnos de la facultad de Medicina y Odontología de la Universidad de Murcia. Al comparar ambos lados, tanto a 4, como a 5 y 6 mm., encontraron que en los tres casos siempre fue mayor el valor izquierdo, pero al aplicar la t de Student, se encontró que este hecho no era estadísticamente significativo².

Reicheneder C. y cols. en su estudio del ángulo de la inclinación de la trayectoria condílea en niños y adultos hubo principalmente un patrón de crecimiento simétrico entre el lado derecho e izquierdo de la articulación temporomandibular en los diferentes grupos de edad²⁰. Esto concuerda con Moffett y Baqaien quienes no encontraron diferencias significativas en la altura de la eminencia entre los lados derecho e izquierdo^{31,21}. Hernández A.I. y cols. corroboraron lo dicho anteriormente por estos dos autores²².

Sin embargo, Zamacona J.M. y cols. observaron que había una considerable variación entre los lados derechos e izquierdos, con una media de 6.8º en una muestra de 56 pacientes. Solo en siete pacientes (12.5%) la diferencia fue de 1º o menos, mientras que la mayoría de pacientes se mostraron en un rango de 1º a 5º (20, o 35.7%) y de 5º a 10º (17, o 30.4%). Diferencias mayores de 10º fueron observadas en 12 pacientes (21.4%)⁵.

Royo-Villanova M.L. encontró una trayectoria condilar superior en el lado derecho que en el izquierdo en el 61.5% de los registros. La ITC fue mayor en el lado izquierdo en el 27.67%,

mientras que dieron cifras iguales en un 10.68% de los registros⁷. Otros estudios coinciden con estos resultados^{18,32}. Aunque Cohlmiá y cols. informaron de registros mayores del ángulo izquierdo³⁴.

Estos resultados sugieren que las diferencias observadas entre el lado derecho e izquierdo, pueden ser el resultado de la remodelación ya sea debido a actividades funcionales o parafuncionales.

Analizando los datos obtenidos a lo largo de los años (Tabla 1) observamos una tendencia ascendente en los valores medios de ITC. Vemos grandes diferencias entre los primeros datos obtenidos alrededor del los años 60 con los más actuales de 2011. Este crecimiento en la inclinación condilar es un hecho, lo que no sabemos con certeza es su origen, lo más probable quizás sea una variación en la alimentación de la población mundial, pasando de una dieta que necesitaba ser rumiada a otra en la que prevalecen los movimientos verticales de masticación provocando un cambio en la morfología articular que conlleva un aumento en esta inclinación, este cambio en la consistencia alimentaria sería más palpable en las culturas más desarrolladas, observándose así ángulos mayores en la población occidental caucásica que en la raza negra^{18,19}.

Este aumento de la ITC, se ha ido acompañando de una disminución en el ángulo de Bennet visible a partir del S. XXI (Tabla 3).

Estos valores difieren en gran medida con los propuestos como estándares para los articuladores de guías fijas (como el 40º/20º para completas y el 25/10 para fija), por tanto proponemos revisar estos valores para establecer otros de acuerdo con las medias de ITC y ángulo de Bennet actuales de la población general.

Mientras estos valores sigan difiriendo tanto de los actuales, no deberíamos usarlos, sino que tendremos que individualizar cada caso registrando la ITC y el ángulo de Bennet real de cada paciente.

CONCLUSIONES

- Los valores actuales de la ITC son mayores que los sugeridos para los articuladores de guías fijas.
- Los valores actuales del ángulo de Bennet son menores que los sugeridos para los articuladores de guías fijas.
- La ITC aumenta con la erupción dental y el desarrollo físico general.
- La ITC disminuye con la pérdida dental.
- No existen diferencias de ITC en cuanto a género (simplemente variabilidad genética).
- No existen diferencias entre ITC izquierda y derecha (pero pueden presentarse en pequeña magnitud debido a la remodelación articular).

La implicación clínica es evidente, los diseños de planos y caras oclusales de nuestras restauraciones deberían guiarse por registros individualizados, pero caso de emplear valores promedio tenemos que aumentar el de la ITC a 45-55º, y disminuir el del ángulo de Bennet a 10-15º.



BIBLIOGRAFÍA

1. Posselt U, Franzén G. Registration of the condyle path inclination by intraoral wax records: variation in three instruments. *J Prosthet Dent* 1960;10(3):441-454.
2. Forcén Báez A, Ruiz Navas MT, Royo-Villanova Pérez ML, Pérez Flores D. Estudio de las variaciones del ángulo de inclinación de la trayectoria condilar mediante registros posicionales. *Rev Eur Odon Estomatol* 2003;15(3):141-150.
3. Del Río Highsmith J, López Lozano JF, Martínez Vázquez de Parga JA. Determinación de la trayectoria condílea mediante registro extraoral (Sistema Axio-Quick), en comparación con registros intraorales en cera. *Rev Eur Odont Estomatol* 1989;1:17-22.
4. El-Gheriani AS, Winstanley RB. Graphic tracings of condylar paths and measurements of condylar angles. *J Prosthet Dent* 1989;61(1):77-87.
5. Zamacona JM, Otaduy E, Aranda E. Study of the sagittal condylar path in edentulous patients. *J Prosthet Dent* 1992;68(2):314-317.
6. Isaacson D. A clinical study of the condylar path. *J Prosthet Dent* 1959;9(6):927-935.
7. Posselt U, Skytting B. Registration of the condyle path inclination: variations using the Gysi technique. *J Prosthet Dent* 1960;10(2):943-947.
8. Posselt U, Nevstedt P. Registration of the condyle path inclination by intraoral wax records-its practical value. *J Prosthet Dent* 1961;11(1):43-47.
9. Aull AE. Condylar determination of occlusal patterns. *J Prosthet Dent* 1965;15(5):826-849.
10. Lundeen HC, Wirth CG. Condylar movement patterns engraved in plastic blocks. *J Prosthet Dent* 1973;33(6):866-875.
11. Royo-Villanova Pérez ML. Estudio experimental de ángulo de inclinación de la trayectoria condilar de la articulación temporomandibular en el plano sagital [tesis doctoral]. Madrid: Editorial de la Universidad Complutense de Madrid;1980.
12. Casado Llompert JR, Saban Gutierrez L. Pantografía y oclusión III.-Resultados y conclusiones. *Rev Esp Estomatol* 1982;439-448.
13. Preti G, Scotti R, Bruscajin C, Carossa S. A clinical study of graphic registration on the condylar path inclination. *J Prosthet Dent* 1982;48(4):461-466.
14. Ecker GA, Goodacre CJ, Dykema RW. A comparison of condylar control settings obtained from wax interocclusal records and simplified mandibular motion analyses. *J Prosthet Dent* 1984;51:404-406.
15. Beard CC, Donaldson, Clayton. A comparison of articulator settings to age and sex. *J Prosthet Dent* 1986;56(5):551-554.
16. Johnson A, Winstanley RB. Recording sagittal condylar angles using a mandibular facebow. *J Oral Rehabil* 1997;24:904-908.
17. Payne JA. Condylar determinants in a patient population: electronic pantograph assessment. *J Oral Rehabil* 1997;24:157-163.
18. Jasinevicius TR, Pyle MA, Lalumandier JA, Nelson S, Kohrs KJ, Sawyer DR. The angle of the articular eminence in modern dentate African-Americans and European-Americans. *J Cranio Mandib Pract* 2005;23(4):249-256.
19. Jasinevicius TR, Pyle MA, Nelson S, Lalumandier JA, Kohrs KJ, Sawyer DR. Relationship of degenerative changes of the temporomandibular joint (TMJ) with the angle of eminentia. *J Oral Rehabil* 2006;33:638-645.
20. Reicheneder C, Gedrange T, Baumert U, Faltermeier A, Proff P. Variations in the inclination of the condylar path in children and adults. *Angle Orthod* 2009;79(5):958-963.
21. Baqaien MA, Barra J, Muessig D. Computerized axiographic evaluation of the changes in sagittal condylar path inclination with dental and physical development. *Am J Orthod Dentofacial Orthop* 2009;135(1):88-94.
22. Hernández AI, Jasinevicius TR, Kaleinikova Z, Sadan A. Symmetry of horizontal and sagittal condylar path angles: an in vivo study. *J Cranio Mandib Pract* 2009;28(1):60-66.
23. Canning T, O'Connell BC, Houston F, O'Sullivan M. The Effect of Skeletal Pattern on determining articulator settings for prosthodontic rehabilitation: an in vivo study. *Int J Prosthodont* 2011;24(1):16-25.
24. Isaacson D. A clinical study of the Bennet movement. *J Prosthet Dent* 1958;8(4):641-649.
25. Villa Gil MA, Rodríguez González MA, Costilla García S, Álvarez Arenal A, Del Campo Oliver A, Gómez Martínez JL. Un método para el estudio del ángulo de Bennet mediante tomografía axial computerizada. *Rev Eur Odont Estomatol* 1989;1(4):233-238.
26. Celar AG, Tamaki K. Accuracy of recording horizontal condylar inclination and Bennet angle with the Cardiac compact. *J Oral Rehabil* 2002;29:1076-1081.
27. Angel JL. Factors in temporomandibular joint. *Am J Anat* 1948;83:223-246.
28. Ricketts RM. Variations in the temporomandibular joint as revealed by cephalometric laminography. *Am J Orthod* 1950;36:877-898.
29. Ingervall B. Range of sagittal movement of the mandibular condyles and inclination of the condyle path in children and adults. *Acta Odontol Scand* 1972;30:67-87.
30. Hall MB, Gibbs CC; Sclar AG. Association between the prominence of the articular eminence and displaced TMJ disks. *J Cranio Mandib Pract* 1985;3:237-239.
31. Moffett BC, Johnson LC, McCabe JB, Askew HC. Articular remodeling in the adult temporomandibular joint. *Am J Anat* 1964;115:119-142.
32. Wish-Baratz S, Hershkovitz I, Arensburg B, Latiner B, Jellema LM. Size and location of the human temporomandibular joint. *Am J Phys Anthropol* 1996;101:387-400.
33. Katsavrias EG. Changes in articular eminence inclination during the craniofacial growth period. *Angle Orthod* 2009;72:258-264.
34. Cohlmiä JT, Ghosh J, Sinha PK, Nanda RS, Currier GF. Tomographic assessment of temporomandibular joint in patient with malocclusion. *Angle Orthod* 1996;66:27-35.



caso
CLÍNICO



Rodríguez - Ortega, Lara
Residente de segundo año.
Máster en Cirugía Bucal e
Implantología. Hospital
Universitario de Madrid.

**Rodríguez Paniagua, José
Manuel**
Jefe de servicio de Cirugía
Torácica. Hospital General
Universitario de Alicante.

Santos Marino, Juan
Cirujano Bucal. Hospital Virgen
de La Paloma.

Leco Berrocal, Isabel
Profesora Asociada de Cirugía
Bucal. Facultad de Odontología.
UCM.

**Martínez - González, José
María**
Profesor Titular de Cirugía
Maxilofacial. Facultad de
Odontología. UCM.

Indexada en / Indexed in:
- IME
- IBECs
- LATINDEX
- GOOGLE ACADÉMICO

Correspondencia:
José M^a Martínez-González
Facultad de Odontología. UCM.
Pza. Ramón y Cajal s/n.
28040 Madrid
e-mail: jmargo@odon.ucm.es

Fecha de recepción: 18 de mayo de 2012.
Fecha de aceptación para su publicación:
23 de mayo de 2012.

MEDIASITINIS descendente necrotizante de causa ODONTOGÉNICA. A PROPÓSITO DE UN CASO

Rodríguez - Ortega, L., Rodríguez Paniagua, J.M., Santos Marino, J., Leco Berrocal, I., Martínez - González, J.M.
Mediastinitis descendente necrotizante de causa odontogénica. A propósito de un caso. *Cient. Dent.* 2012; 9; 2: 00-00.

RESUMEN

Introducción: La infección de origen dentario, constituye un motivo muy frecuente de consulta en nuestra práctica diaria. Ocasionalmente dicha infección puede extenderse a través de los espacios cervicales y llegar al mediastino, condicionando una mediastinitis necrotizante descendente (MND).

Objetivo: Analizar las posibles causas odontogénicas desencadenantes, así como establecer los gérmenes implicados, sintomatología, tratamiento y evolución.

Caso clínico: Paciente varón de 29 años de edad que acude al servicio de urgencias del Hospital General Universitario de Alicante presentando una mediastinitis descendente necrotizante derivada de una pericoronaritis aguda a nivel del 48.

Conclusiones: Las causas más habituales de la MND de carácter odontogénico, son infecciones a nivel de los molares mandibulares, siendo frecuentes los casos derivados de pericoronaritis agudas de los terceros molares inferiores. Se trata de una infección polimicrobiana mixta, que refleja la naturaleza odontogénica. El tratamiento requerido consiste en medidas generales con drenaje adecuado de las colecciones purulentas.

PALABRAS CLAVE

Mediastinitis; Infección odontogénica; Mediastinitis descendente.

DESCENDING necrotising mediastinitis of odontogenic origin A CASE REPORT

ABSTRACT

Introduction: This infection originating from the teeth is a frequent subject of consultation in daily practice. The infection may occasionally spread by way of cervical spaces and reach the mediastinum, giving rise to descending necrotising mediastinitis (DNM).

Objective: Analyse the possible odontogenic causes and establish the microorganisms involved, symptoms, treatment and development.

Clinical case: Male patient aged 29 attends the emergency department of General University Hospital in Alicante suffering from descending necrotising mediastinitis deriving from severe pericoronitis of level 48.

Conclusions: The most common causes of DNM of an odontogenic nature are infections of the mandibular molars, cases deriving from severe pericoronitis of the third lower molar being frequent. It is a mixed polymicrobial infection, which is a reflection of its odontogenic nature. The treatment required consists of general measures with adequate drainage of purulent collections.

KEY WORDS

Mediastinitis; Odontogenic infection; Descending mediastinitis.

INTRODUCCIÓN

La mediastinitis es una infección grave del tejido conectivo que rellena y rodea las diferentes estructuras mediastínicas. Las causas más frecuentes son las de origen postoperatorio, las secundarias la rotura traqueobronquial o esofágicas, las traumáticas y/o iatrogénicas y las mediastinitis descendentes en relación a infecciones orofaciales y cervicales. En este contexto, una de las formas más severas y frecuentemente letales es la "necrótica descendente" producida por la infección de la fascia cervical que reviste los diferentes espacios cervicales y que con frecuencia se extienden al mediastino, favorecido por la gravedad y la presión negativa intratorácica¹. La causa más frecuente de la mediastinitis necrótica descendente es la infección odontogénica, debido principalmente, a abscesos a nivel de los molares mandibulares, seguido de los abscesos retrofaríngeos y peritonsilares. La descripción de las rutas anatómicas fue realizada por Pearse² en 1938 siendo los principales espacios implicados el espacio submandibular, el compartimento masticador, el espacio parafaríngeo y el espacio retrofaríngeo (conocido como "espacio peligroso"), pudiendo diseminarse también a través del espacio pretraqueal. Los músculos y las aponeurosis cervicales forman un espacio que une la parte posterior de la cavidad oral con el mediastino, a modo de chimenea, por donde pasa el paquete vasculo nervioso que contiene la arteria carótida, el nervio vago y la vena yugular interna, cubierto de una fascia perivasculosa³.

En 1983, Estrera y cols.⁴ proponen el término de mediastinitis necrotizante descendente (MND), formulando una serie de criterios para incluir el proceso infeccioso en el grupo de MND: evidencia clínica de infección orofaríngea severa, radiología compatible, comprobación de la infección intraoperatoria o post-mortem, y establecimiento de causa – efecto en la infección orofaríngea y mediastínica.

La MND debe sospecharse ante la aparición de síntomas de gravedad en el contexto de una infección odontogénica (trismo, edema, dolor, disfagia, disnea, etc.) debiéndose realizar precozmente un TC (Tomografía Computerizada) cervicotorácica para confirmar el diagnóstico ya que este se considera la técnica de elección para el diagnóstico, indicación del tratamiento y seguimiento de la enfermedad⁵. En los datos del laboratorio destaca una leucocitosis con desviación izquierda, elevación de la velocidad de sedimentación y de la PCR (Proteína C Reactiva).

La mayoría de las MND son infecciones polimicrobianas mixtas, reflejando la naturaleza odontogénica, siendo las especies de *Streptococcus* y *Bacterioides* las más comunes⁶.

No se ha establecido claramente un tratamiento definitivo para la MND. Este debe ser multidisciplinar e intenso, ya que así se consigue disminuir la mortalidad. Pearse y cols.² comunican una mortalidad del 35% en los pacientes tratados con cirugía y del 85% en los pacientes que solo recibieron tratamiento médico. El tratamiento, con frecuencia, dada la situación del paciente, debe realizarse en la UVI y está basado en medidas

generales: sueroterapia, antibioterapia selectiva, nutrición adecuada, soporte hemodinámico y respiratorio, precisando a veces de ventilación mecánica; al mismo tiempo, el tratamiento quirúrgico estará basado en el drenaje de las colecciones purulentas. Habitualmente se realiza a través de una cervicotomía amplia que permite exponer, desbridar y drenar los diferentes espacios donde se ubica y extiende el proceso infeccioso: el espacio submandibular, retrofaríngeo, parafaríngeo, espacio vascular, pretraqueal y mediastínico, asociando o no a una traqueostomía para ventilación mecánica de acuerdo con el compromiso respiratorio del paciente. Si existen colecciones pleurales (empiema) deben colocarse drenajes pleurales conectados a sistema de sellado bajo agua. Con estas medidas la situación clínica y radiológica en un corto periodo de tiempo debe mejorar de forma progresiva. De no ser así, debemos sospechar la persistencia de colecciones purulentas que nos orientarán a realizar un nuevo CT cervicotorácica y a la revisión quirúrgica, incluso a veces, a la práctica de toracotomía, dejando drenajes en la cavidad pleural para limpieza y lavado con soluciones antisépticas^{6,7}.

A pesar de las medidas terapéuticas, la mortalidad de este tipo de mediastinitis es elevada entre el 40 y 60%, en relación con la extensión del proceso y sepsis, distrés respiratorio y fallo multiorgánico. Existen algunos factores clínicos que condicionan este pronóstico: edad avanzada, retraso en el diagnóstico, comorbilidad asociada (diabetes mellitus, inmunodepresión, VIH (Virus de la Inmunodeficiencia Humana), VHC (Virus de la Hepatitis C), mal estado de nutrición, hábito alcohólico y tabáquico). De todo ello se deduce que un diagnóstico precoz con un tratamiento general y quirúrgico constituye la base del éxito⁶⁻⁸.

CASO CLÍNICO

Paciente varón de 29 años de edad, sin antecedentes de interés, que acudió al servicio de urgencias del hospital remitido por su médico de atención primaria por presentar fiebre, disfagia, trismo, empastamiento cervical progresivo y dolor a nivel de la hemiarcada inferior derecha. Dos días antes, su odontólogo le había prescrito Amoxicilina 875 mgs. + Ác.Clavulánico 125 mgs. por presentar pericoronaritis aguda del 48 (Fig. 1).

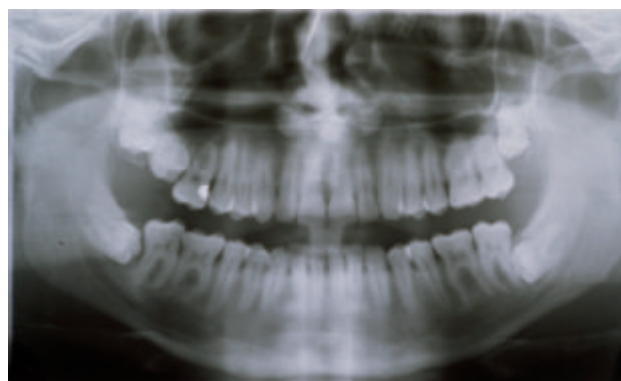


Fig. 1. Proceso infeccioso a nivel del 48.

El paciente comentaba que no había llevado a cabo correctamente el tratamiento incumpliendo las pautas. En la exploración física el paciente se encontraba orientado, eupneico, con una temperatura corporal de 38,5°, presentando auscultación cardiopulmonar normal y presión arterial de 140-75. En la exploración bucal se objetivó celulitis del suelo de la boca, con drenaje purulento a través de la encía de la hemiarcada inferior derecha a nivel del 48. Asimismo, presentaba tumefacción submandibular derecha y cervical con crepitación y signos inflamatorios. En la analítica se registró leucocitosis (12.500) con desviación izquierda (80% de neutrófilos), siendo la gasometría arterial normal: pH: 7.4, PO₂: 90 mmHg, PCO₂: 38 mmHg, con una saturación de O₂ del 98%. Se realizó una radiografía de tórax, observándose ensanchamiento mediastínico y derrame pleural bilateral apareciendo los senos cariodiafragmáticos borrados (Fig. 2). Posteriormente se procedió a la realización de un CT, observándose en los diferentes cortes, colección submandibular derecha, colección purulenta en los espacios cervicales, retrofaríngeo, parafarín-

geo y vascular, así como en el mediastino y derrame pleural bilateral incipiente (Figs. 3 y 4). De acuerdo con los datos clínicos y radiológicos iniciales se realizó el diagnóstico de sospecha de Mediastinitis. Se instauró un tratamiento general con fluidoterapia, oxígeno terapia, antibioterapia de amplio espectro y tratamiento quirúrgico, realizándose una cervicotomía amplia, tras la cual se observaron colecciones purulentas en los diferentes espacios descritos, procediéndose al desbridamiento y limpieza de los mismos, dejando varios drenajes con sistemas de lavado (Figs. 5, 6 y 7).

En los estudios bacteriológicos se aislaron *Staphylococcus dorado*, *Bacterioides fragilis* y *Peptostreptococcus*, estableciéndose tratamiento antibiótico con Clindamicina (600 mg./8h) y Vancomicina (500 mg./6h).

Tras una estancia en UVI de 6 días, se procedió a la retirada de drenajes a los 8 y 10 días de la cirugía, manteniéndose hospitalizado hasta los 15 días de su ingreso inicial, momento en el que fue dado de alta dada su evolución favorable.

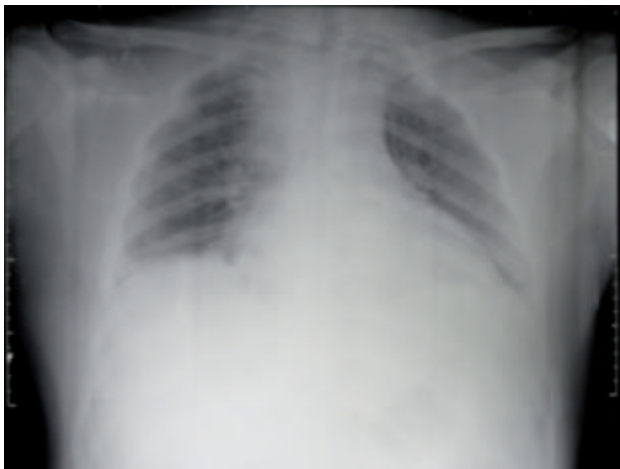

Fig. 2. Ensanchamiento mediastínico y derrame pleural bilateral.

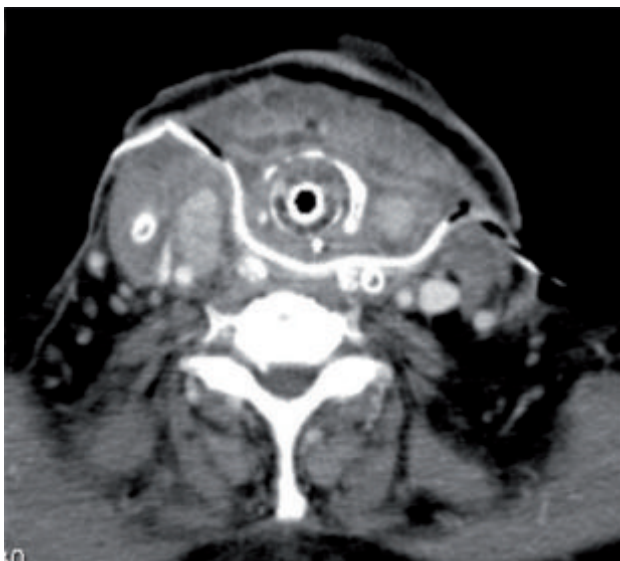

Fig. 3. Múltiples colecciones en los espacios cervicales con imágenes aéreas en su interior.

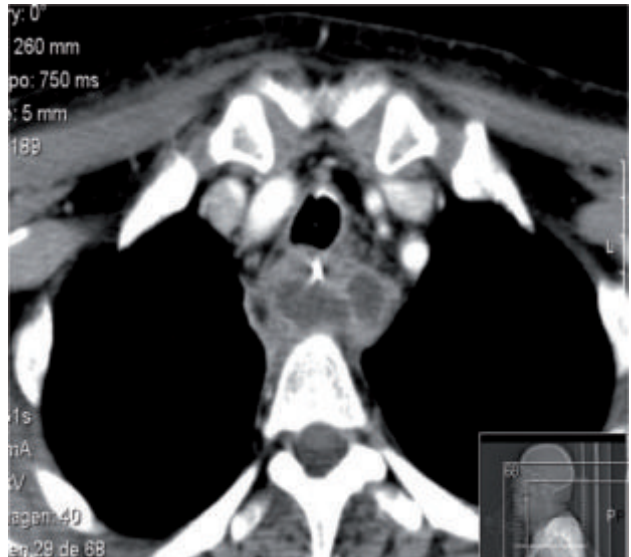


Fig. 4. Colecciones líquidas con imágenes aéreas en el mediastino posterior.

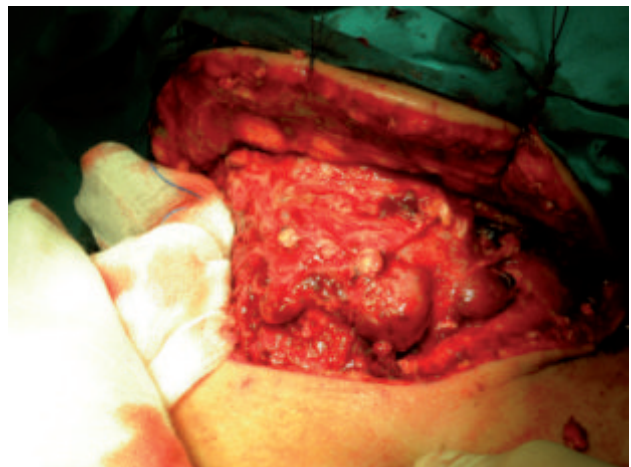

Fig. 5. Desbridamiento y limpieza de los espacios cervicales.

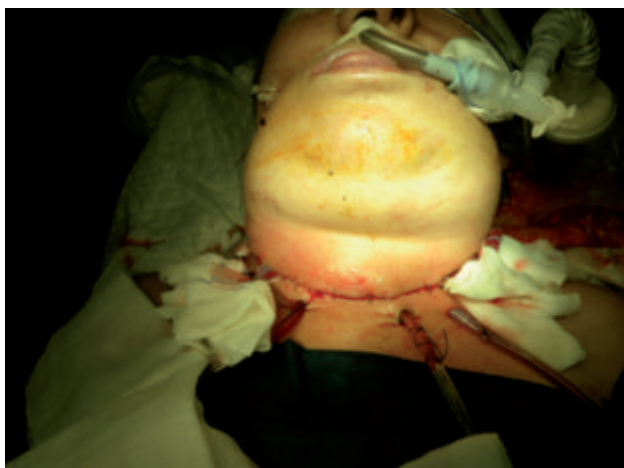

Fig. 6. Colocación de drenajes en espacios cervicales y en el mediastino.

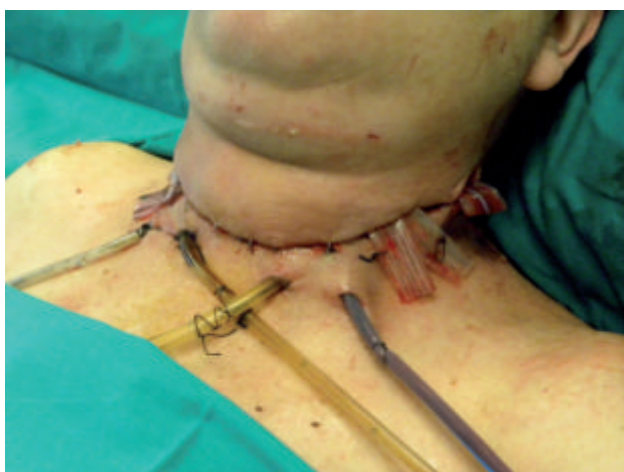

Fig. 7. Imagen postoperatoria previa a la retirada de los drenajes.

DISCUSIÓN

Las infecciones dentarias constituyen la causa principal de las MND⁸. Según Ho y cols.⁹ estas infecciones representan el 60 o 70 % de la etiología de las mediastinitis descendentes, seguido de abscesos retrofaríngeos, peritonsilares, adenitis cervicales, parotiditis y tiroiditis. De forma similar, Deu-Martín y cols.⁵ encuentran este origen odontogénico en el 72% de los casos. En relación a la localización, y como punto de partida, los molares mandibulares, especialmente el 2º y 3º molar, son los dientes más frecuentemente implicados¹⁰. En el caso que se presenta, el foco infeccioso del que deriva la MND fue la pericoronaritis del 48. Este tipo de infección aparece normalmente entre los 18 y 25 años, y en su forma clínica "aguda supurada", el dolor es intenso, con la posibilidad de irradiarse a la amígdala y al oído, pudiendo desviar el diagnóstico. Coincidiendo con nuestro caso, puede aparecer disfagia y trismo más o menos intenso pero revelador de una infección más grave confirmándose con el examen intrabucal. Kinzer y cols.⁶ así como Colmenero y cols.¹¹ reflejaron en sus aportaciones varios casos de pericoronaritis asociados al desarrollo de este proceso patológico. La diseminación desde el foco infeccioso

original, se debe a la relación del tercer molar con las inserciones musculares posteriores y mediales. Se relaciona con el músculo pterigoideo interno y las inserciones posteriores del músculo milohioideo, límite del hiato entre el espacio submandibular y sublingual. A través de estas inserciones musculares y del tejido celular correspondiente las infecciones pueden diseminarse a diferentes regiones¹². Según el estudio realizado por Kunkel y cols.¹³ sobre las complicaciones severas del tercer molar en 100 pacientes, el 29% presentaba pericoronaritis asociada a la diseminación de dicha infección a los espacios, submandibular, pterigomandibular y parafaríngeo, representando casi 1/3 de los pacientes analizados.

En relación a la edad y sexo, existen estudios como el de Ridder y cols.¹, quienes observaron una mayor frecuencia en pacientes varones, reflejando una edad media de 54 años. En la misma línea Kinzer y cols.⁶ encuentran una edad media de 44,5 años, ambos recogen un rango de edad muy amplio, coincidiendo con nuestro caso al tratarse de un paciente varón de 29 años. No obstante y basándonos en la literatura revisada, la MND no sigue un patrón de edad definido, pudiendo presentarse en pacientes muy jóvenes al igual que en pacientes de edad avanzada. Esta última puede considerarse como un factor de riesgo al igual que la presencia de una enfermedad de base previa. En casos de inmunodeficiencias, la virulencia de los agentes infecciosos y el trauma producido por los medicamentos a las membranas mucosas, estimulan la proliferación de una infección florida. Asimismo, la diabetes mellitus lleva implícito una condición sistémica predisponente para la diseminación de procesos infecciosos⁶. En este sentido Joon-Kyoo y cols.¹⁴ refieren una estancia hospitalaria más larga en pacientes con diabetes mellitus, considerándose como el mayor factor de riesgo en este tipo de infecciones. Otros factores predisponentes, harían referencia a los pacientes con alcoholismo crónico considerándose a este como el segundo factor de riesgo en el desarrollo de MND, tal como indican Umeda y cols.¹⁵.

Los síntomas en la admisión hospitalaria pueden variar según el caso, influyendo las características del paciente, según su estado nutricional, comorbilidad asociada, etc. La clínica típica en el ingreso suele ser de trismo, disfagia, dolor, fiebre y disnea. Según la edad del paciente y su estado general, estos síntomas pueden ser más o menos acusados. Ridder y cols.¹ encontraron la presencia de disnea en un 20,9% de los casos. El síntoma de disfagia en cambio, aparece en la mayoría de los pacientes, reflejando dichos autores la presencia en el 65,9%. En nuestro caso, también se evidenció disfagia en el momento del ingreso, claramente relacionada con el punto de partida de la infección, no percibiéndose disnea. Colmenero y cols.¹¹ recogen en su trabajo una presencia de trismo en 5 de los 9 casos analizados, es decir, más del 50%. En nuestro caso, sí se evidenciaba la presencia de trismo, pudiéndolo considerar como síntoma de gravedad de la infección odontogénica así como de una evolución anormal de dicha infección.

La presencia de fiebre, al tratarse de una infección grave de los tejidos profundos, se refleja en la mayoría de los pacientes

de la literatura revisada. En el caso que se describe el paciente presentó fiebre (38,5°), a la hora de la valoración en el servicio de urgencias, siendo uno de los primeros síntomas que remiten una vez se ha realizado el tratamiento general y quirúrgico, indicándonos una clara mejoría clínica.

La sintomatología clínica característica de esta entidad es por tanto inespecífica, según diversos autores⁶⁻¹⁵, no siempre evidente, manifestándose de forma tardía y resultando difícil de interpretar. Esto provoca normalmente un retraso en el diagnóstico siendo una de las razones de la elevada mortalidad de este proceso asociado a posibles complicaciones, desde pericarditis, empiema pleural, sépsis y fallo multiorgánico¹⁶. Las condiciones desproporcionadamente severas del paciente para ser justificadas por una infección odontogénica, que en un primer momento podemos considerar "banal", deben hacernos sospechar de una mediastinitis secundaria a este proceso¹⁷.

El método diagnóstico de elección, coincidiendo con nuestro caso, es el CT desde la base del cráneo hasta el tórax, aunque la primera aproximación se realiza con la radiografía simple de cuello y de tórax. En la radiografía de cuello puede verse ensanchamiento de los espacios cervicales, con presencia o no de aire subcutáneo cervical. En la radiografía de tórax, se observa ensanchamiento mediastínico y posibles derrames pleurales⁸. El CT es la mejor prueba diagnóstica permitiendo definir las colecciones, así como determinar la extensión del proceso, lo cual tiene implicaciones para el tratamiento quirúrgico¹⁶.

Desde el punto de vista microbiológico es en general una infección mixta, causada por la combinación de bacterias aerobias y anaerobias, que reflejan la naturaleza odontogénica¹⁷. La toxicidad de las MND es parcialmente atribuible al crecimiento sinérgico de estas bacterias y al número limitado de células inmunocompetentes en los tejidos cervicales y del mediastino⁷. Según Wurster y cols.¹⁸ los anaerobios más comúnmente aislados son *Streptococcus* anaerobios seguidos de *Bacterioides spp.*, siendo el *Streptococcus B-hemolítico* el aerobio aislado con mayor frecuencia. Siguiendo la misma línea, Biasotto y cols.¹⁹, consideran que en este tipo de infecciones, bacterias anaerobias de la cavidad bucal como *peptostreptococcus*, *peptococcus*, y *Bacterioides melanogenicus*, se encuentran asociadas a *Staphylococcus* y *Streptococcus*. El comportamiento de las infecciones ocasionadas por estos microorganismos siguen una evolución semejante, las bacterias aerobias crean el medio de cultivo perfecto para la proliferación de bacterias anaerobias, que dominan en las fases crónicas del proceso²⁰. Además el espacio cerrado interfacial se convierte en el espacio idóneo para el rápido crecimiento bacteriano, especialmente de anaerobios⁸. Por otro lado, Moncada y cols.²¹ refieren que invasores fúngicos como *Cándida* y *Aspergillus* pueden verse involucrados cuando las condiciones del paciente se deterioran y el uso agresivo de la terapia antibiótica favorece su crecimiento. En el caso que presentamos se evidenció dicha sinergia, aislándose *Staphylococcus dorado* como bacteria aerobia, y *Bacterioides fragilis* y *Peptostreptococcus*, anaerobios frecuentemente aislados según la literatura revisada.

Aproximadamente las infecciones odontogénicas provocadas por bacterias aerobias representan un 5%; un 35% de dichas infecciones están provocadas por bacterias anaerobias y el 65% restante por bacterias aerobias y anaerobias conjuntamente. Los *Streptococcus* representan aproximadamente el 90% de las bacterias aerobias que intervienen en las infecciones odontogénicas y los *Staphylococcus* el 5%. Entre las bacterias anaerobias existe una mayor abundancia de especies. Los cocos grampositivos representan un tercio del total, y los bacilos gramnegativos son aislados en, aproximadamente, la mitad de las infecciones. *Prevotella*, *Porphyromonas* y *Bacterioides spp.* representan el 75% de ellos y *Fusobacterium spp.* el 25%²⁰.

El tratamiento, debido a la situación del paciente, debe realizarse en la UVI y consiste en medidas generales: sueroterapia, antibioterapia selectiva, nutrición adecuada, soporte hemodinámico y respiratorio, precisando en ocasiones de una traqueotomía para ventilación mecánica. La antibioterapia selectiva es imprescindible y se debe pensar en una antibioterapia de amplio espectro. El Metronidazol es efectivo para infecciones anaerobias mandibulares pudiéndose asociar a la Penicilina, pero en caso de infecciones más severas o cuando se sospecha de infecciones por gramnegativos la Gentamicina debe de ser añadida al régimen antibiótico¹⁹. Balcerak y cols.²² recomiendan la asociación de una cefalosporina de tercera generación con Clindamicina o Metronidazol como tratamiento empírico durante la espera de los resultados del antibiograma. En nuestro caso se suministró Vancomicina 500 mg./6h., eficaz frente al *Staphylococcus dorado* y Clindamicina 600 mg./8h. efectivo frente a bacterias anaerobias. Según Biasotto y cols.¹⁹, es esencial eliminar el foco infeccioso del que deriva dicha diseminación como parte del tratamiento inicial y añade que el mejor medio de prevención es el tratamiento temprano hasta la resolución completa de las infecciones dentales, por parte del odontólogo.

El tratamiento quirúrgico estará basado en el drenaje de las colecciones purulentas. Habitualmente, y coincidiendo con nuestro caso, se realiza a través de una cervicotomía amplia que expone los diferentes espacios donde se ubica y se extiende el proceso infeccioso: el espacio submandibular, retrofaríngeo, parafaríngeo, espacio vascular, pretraqueal y mediastínico, permitiendo su desbridamiento y drenaje. Si existiera empiema pleural, deben colocarse drenajes pleurales conectados con sistemas de sellado bajo agua. Con estas medidas la situación clínica y radiológica en un corto periodo de tiempo debe mejorar de forma progresiva. De no ser así debemos sospechar la persistencia de colecciones purulentas que nos orientarán a realizar una nueva TC cervicotorácica y a la revisión quirúrgica, incluso a veces, a la práctica de toracotomía, dejando drenajes en la cavidad pleural para limpieza y lavado con soluciones antisépticas⁶⁻⁷.

La tasa de mortalidad, por tanto, puede considerarse alta, variando entre un 14 y un 40% según la literatura revisada, pudiendo llegar hasta a un 67% en presencia de comorbilidad asociada, tal como refieren Álvarez-Zepeda y cols.⁸.



BIBLIOGRAFÍA

1. Ridder GJ, Maier W, Kinzer S, Tesler CB, Boedeker CC, Jens Pfeiffer J. Descending Necrotizing Mediastinitis. Contemporary trends in etiology, diagnosis, management and outcome. *Ann Surg.* 2010; 251: 528-34.
2. Pearse HE. Mediastinitis following cervical suppuration. *Ann Surg.* 1938; 108: 588-611.
3. Jiménez Y, Bagán JV, Murillo J, Poveda R. Infecciones odontogénicas. Complicaciones. Manifestaciones sistémicas. *Med Oral Patol Oral Cir Bucal.* 2004; 9: 139-47.
4. Estera AS, Landay MJ, Grisham JM, SinnDP, Platt MR. Descending necrotizing mediastinitis. *Surg Gynecol Obstet.* 1983; 157: 545-52.
5. Deu-Martín M, Saez-Barba M, López Sanz I, Alcaraz Peñarocha R, Romero Vielva L, Solé Montserrat J. Factores de riesgo de mortalidad en la mediastinitis necrosante descendente. *Arch Bronconeumol.* 2010; 46: 182-7.
6. Kinzer S, Pfeiffer J, Becker S, Ridder GJ. Severe deep neck infections and mediastinitis of odontogenic origin: Clinical relevance and implications for diagnosis and treatment. *Acta Oro-Laryngologica.* 2009; 129: 62-70.
7. De Freitas RP, Fahy CP, Brooker DS, y cols. Descending necrotizing mediastinitis : a safe treatment algorithm. *Eur Arch Otorhinolaryngol.* 2007; 264: 181-7.
8. Álvarez-Zepeda C, Riveros P, Aranibar H, Cornejo C, Gatica F, Barrera R. Mediastinitis descendente necrotizante. Presentación de tres casos y revisión de la literatura. *Cir Ciruj.* 2002; 70: 350-5.
9. Ho MW, Dhariwal DK, Chandrasekhar J y cols. Use of interventional radiology in the management of mediastinitis of odontogenic origin. *Br J Oral Maxillofac Surg.* 2006; 44: 538-42.
10. Garatea- Crelgo J, Gay- Escoda C. Mediastinitis from odontogenic infection. *Int J Oral Maxillofac Surg.* 1991; 20: 65-8.
11. Colmenero Ruiz C, Diez R-Labajo A, Yanez Vilas I, Paniagua J. Thoracic complications of deeply situated serous neck infections. *J Craneo-Maxillofac Surg.* 1993; 21: 76-81.
12. Donado M. Cirugía Bucal. Patología y técnica. EN: Elsevier España S.L. Editor. Masson. 2005: 398-400.
13. Kunkel M, Kleis W, Morbach T, Wagner W. Severe third molar complications including death. Lessons from 100 cases requiring hospitalization. *J Oral Maxillofac Surg.* 2007; 65: 1700-6.
14. Joon-Kyoo L, Hee-Dae K, Sang-Chul L. Predisposing factors of complicated deep neck infection: an analysis of 158 cases. *Yonsei Med J.* 2007; 48: 55-62.
15. Umeda M, Minamikawa T, Komatsubara H, Shibuya Y, Yokoo S, Komori T. Necrotizing fasciitis cause by dental infection: a retrospective analysis of 9 cases and review of the literatura. *Oral Surg Oral Med Oral Pathol Oral Radiol Endod.* 2003; 95: 283-90.
16. Hirai S, Hamanaka Y, Mitsui N, Isaka M, Mizukami T. Surgical treatment of virulent descending necrotizing mediastinitis. *Ann Thorac Cardiovasc Surg.* 2004; 10: 34-8.
17. Bulut M, Balci V, Akkose S, Armagan E. Fatal descending necrotizing mediastinitis. *Emerg Med J.* 2004; 21: 122-3.
18. F. Wruster C, P. Krespi Y. Mediastinitis occurring as a complication of odontogenic infectios. *Laryngoscope.* 1986; 96: 747-50.
19. Biasotto M, Pellis T, Cadenaro M, Bevilacqua L, Berlot G, Di Lenarda R. Odontogenic infections and descending necrotizing mediastinitis: case report and review of the literature. *Int Dent J.* 2004; 54: 97-102.
20. De Vicente Rodríguez JC. Celulitis maxilofaciales. *Med Oral Patol Oral Cir Bucal.* 2004; 9: 126-38.
21. Moncada R, Warpeha R, Pickleman J y cols. Mediastinitis from odontogenic and deep cervical infection. *Chest.* 1978; 73: 497-500.
22. Balcerak RJ, Sisto JM, Bosack RC. Cervicofacial necrotizing fasciitis: report of three cases and literature review. *J Oral Maxillofac Surg.* 1988; 46: 450-459.



PREGUNTA A
UN EXPERTO

¿CONSTITUYEN LOS TRATAMIENTOS POR BISFOSFONATOS EN MUJERES CON OSTEOPOROSIS UN RIESGO REAL EN NUESTRAS TERAPIAS DE IMPLANTES?

Gómez Font, R., Martínez García, M. ¿Constituyen los tratamientos por bisfosfonatos en mujeres con osteoporosis un riesgo real en nuestras terapias de implantes?. Cient. Dent. 2012;9;2: 69-70.



Pregunta propuesta por el Dr. Rafael Gómez Font

Doctor en Medicina y Cirugía y Especialista en Estomatología por la UCM. Profesor de Cirugía Bucal UCM y UEM. Miembro numerario de la Sociedad Española de Cirugía Bucal (SECIB) y representante de España en la Federación Europea de Sociedades de Cirugía Bucal (EFOSS). Vocal de Biomateriales de la Comisión Científica del Colegio Oficial de Odontólogos y Estomatólogos de la I Región.



Responde la Dra. Marisa Martínez García

Profesora de Patología Quirúrgica Bucal UEM desde 1997 hasta la actualidad. Miembro numerario de la Sociedad Española de Cirugía Bucal (SECIB). Doctorado, DEA y Tesis Doctoral y publicaciones sobre Bisfosfonatos y Cirugía Bucal UCM.

La respuesta a esta pregunta se lleva debatiendo desde hace nueve años aunque no exactamente por este mismo motivo. Tengamos en cuenta que las primeras alertas aparecieron, por lo que luego se ha confirmado, como una relación causa-efecto, es decir, la aparición de la temida osteonecrosis de los maxilares (ONM) tras la aplicación sólo durante pocos meses de potentes bisfosfonatos endovenosos para paliar el dolor y la lisis ósea que acontece en las metástasis esqueléticas de varios tipos de cáncer muy comunes.

Es indiscutible pues, que en estos pacientes oncológicos, la prudencia ante cualquier tratamiento que implique cirugía bucal debe ser extrema, pues hay una incidencia de entre 12% y 18% de ONM, lo cual relega nuestras actuaciones en clínica a tratamientos conservadores evitando por supuesto, exodoncias si es posible, y mucho más, implantología. Se han visto de hecho, casos de implantes antiguos en función desde hace años, con fracaso y un gran proceso de osteomielitis asociado, por procesos como una simple mucositis perimplantaria no controlada que en otros casos no ha tenido evolución tan adversa.

El caso que nos ocupa, es mucho más amplio en el sentido de casuística. Hay millones de mujeres, y muchos menos hombres, tratados por la enfermedad osteopóptica silente hasta sus consecuencias clínicas obvias de fractura ósea, que han sido tratados con bisfosfonatos nitrogenados casi siempre vía oral.

Precisamente por el gran volumen a nivel mundial de tratamiento con estos fármacos, la estadística de incidencia es muy fiable por las grandes cohortes de estudio realizadas en muchos y prestigiosos lugares del globo haciendo uso de excelentes metodologías. Aún con los diferentes paneles de expertos y modificaciones desde el año 2006, no hay un consenso muy cierto de medidas preventivas o disuasorias.

Para nuestra tranquilidad, hay una incidencia mínima de ONM en estos casos, más o menos 1/100.000. Lo cual se considera casi "enfermedad rara". Existe tan baja incidencia, que diversas asociaciones de cirujanos en América, Japón, etc. quieren cambiar los criterios diagnósticos y los estadios para incluir mucha patología sospechosa clínicamente pero que mejora o cura en menor tiempo de las ocho semanas de las que hablan los protocolos. Si se usaran criterios no tan rígidos, podría aumentar la incidencia.

Aún así, ¿qué podemos hacer ante una de nuestras pacientes que está tratada desde hace años con estos medicamentos? Lo primero, no estigmatizarla como hacen muchos compañeros, diciéndole, "con esa medicación yo no le puedo poner implantes por el riesgo que tiene de necrosis de su mandíbula". Ya he dicho anteriormente el riesgo real de sufrir esta patología, así que no les demos esta explicación.

Lo segundo, pero relacionado siempre con historia clínica: edad de los pacientes, toma concomitante de otros fármacos (corticosteroides, inmunosupresores). Se consideran comorbilidades, pero el riesgo absoluto es muy bajo y no se conoce su valor predictivo. En cuanto a los años de duración del tratamiento, sí se ha visto que en las mujeres que los toman durante más de 5 años, el riesgo es mayor, pero no olvidemos que sigue siendo sobre una incidencia muy baja.

Respecto a solicitar la determinación del marcador de resorción ósea Beta Crosslaps, los numerosos autores que han rebatido a Robert Marx su valor de corte de 150 picogramos/ml, han confirmado que no se puede considerar un valor predictivo para la patogenia de la ONM. Además, lógicamente, las mujeres que toman BF, tienen muy disminuido el valor pues se usa para confirmar la buena adhesión al seguimiento de la terapia, pero nunca como diagnóstico en esta patología. Y sí, claro que se recupera al dejar de tomar BF hasta valores casi normales.

Una última cuestión es si suspender la medicación o no en estas pacientes. Las últimas revisiones en este sentido, hablan de que en pacientes que lleven tomando la medicación más de cinco años, y siempre que su densitometría ósea no sea muy mala (> de 3 D.S. de T-Score), o no empeore al vigilarla, se podría suspender esa terapia antirresortiva pues el efecto antiosteoclástico permanece en el esqueleto un tiempo, a veces un par de años. Pero esta decisión no puede ser tomada por nosotros ni mucho menos consentírsele a las pacientes que alarmadas por nuestras apocalípticas destrucciones de mandíbula, deciden "para ayudar al éxito de sus implantes" cortar su medicación. Siempre hablemos con los compañeros internistas, reumatólogos o ginecólogos en lo que se ha llamado habitualmente una interconsulta profesional.

Por tanto y para finalizar mi alegato, prudencia sí, pero no parálisis terapéutica.



caso
CLÍNICO



Arribas Martín, A.I.

Lda. en Odontología. Alumna del Máster en Cirugía Oral Avanzada e Implantología de la Universidad San Pablo-CEU.

Pérez Corral, I.

Ldo. en Odontología. Máster en Cirugía Bucal e Implantología. Profesor del Máster en Cirugía Oral Avanzada e Implantología de la Universidad San Pablo-CEU.

Loughney González, A.
Coordinadora del Máster de Cirugía Oral Avanzada e Implantología USP-CEU. Lda. en Odontología. Máster en Cirugía Bucal e Implantología. Profesora en la Facultad de Medicina USP-CEU.

Fernández Domínguez, M.
Jefe del Servicio de Cirugía Oral y Maxilofacial del grupo Hospitales de Madrid. Director del Dpto. de Odontología de la Facultad de Medicina en la Universidad San Pablo-CEU. Director del Máster en Cirugía Oral Avanzada e Implantología de la Univ. San Pablo-CEU.

Pezzi, M.
Cirujano maxilofacial del grupo Hospitales de Madrid. Profesor del Máster en Cirugía Oral Avanzada e Implantología USP-CEU.

Indexada en / Indexed in:

- IME
- IBECs
- LATINDEX
- GOOGLE ACADÉMICO

Correspondencia:

Dra. Aitana Loughney González
ailogo_8146@hotmail.com

Fecha de recepción: 16 de abril de 2012.
Fecha de aceptación para su publicación:
24 de mayo de 2012.

Hemangioma arteriovenoso en región geniana derecha. A PROPÓSITO DE UN CASO

Arribas Martín, A.I., Pérez Corral, I., Loughney González, A., Fernández Domínguez, M., Pezzi, M.
Hemangioma arteriovenoso en región geniana derecha. A propósito de un caso. *Cient. Dent.* 2012; 9; 2: 00-00.

RESUMEN

El hemangioma arteriovenoso, también denominado malformación arteriovenosa, es la anomalía vascular congénita benigna menos común dentro de las malformaciones vasculares, con una incidencia del 1,5% del total de casos reportados. Su principal localización es facial, seguida de la región intraoral, la vulvar y las extremidades, pero se puede localizar en cualquier parte del cuerpo. Afecta con mayor frecuencia a adultos de edad media, sin predominio de género.

Se presenta un caso clínico de un paciente varón, con un hemangioma arteriovenoso localizado en la región geniana derecha a nivel de la mucosa yugal, sin sintomatología dolorosa y en íntima relación con el conducto de Stenon derecho. Tras el estudio radiológico pertinente, se procede a su extirpación quirúrgica mediante un abordaje intraoral y previa tutorización del conducto de Stenon con sonda lacrimal. Posteriormente el análisis anatomopatológico confirmó el diagnóstico de presunción.

La revisión bibliográfica realizada en este artículo confirma que la exéresis completa del hemangioma arteriovenoso es el tratamiento de elección para la mayoría de los autores.

PALABRAS CLAVE

Hemangioma arteriovenoso; Malformación arteriovenosa; Malformación vascular.

ARTERIOVENOUS HEMANGIOMA OF THE RIGHT-HAND GENIAL REGION. A CASE REPORT

ABSTRACT

Arteriovenous hemangioma, also known as arteriovenous malformation, is the least common of the benign congenital vascular anomalies among vascular malformations, representing 1.5% of reported cases. Its principal location is facial, followed by the intraoral region, the vulvar region and the extremities, but it can occur in any part of the body. It mainly affects middle-aged adults of both sexes.

The case is that of a male patient with an arteriovenous hemangioma located in the right-hand genial region at the level of the yugal mucous, with no painful symptoms and closely related to the right-hand parotid duct. After x-ray it was surgically removed by intraoral approach following tutoring of the parotid duct with a lacrimal probe. The presumed diagnosis was later confirmed by anatomic pathology analysis.

The review of professional literature for this article confirms that complete removal of the arteriovenous hemangioma is the treatment of choice for most authors.

KEY WORDS

Arteriovenous hemangioma; Arteriovenous malformation; Vascular malformation.

INTRODUCCIÓN

El *hemangioma arteriovenoso* o *malformación arteriovenosa* es una anomalía vascular congénita, cuya principal particularidad histológica es que está formada por una colección de vasos sanguíneos de paredes gruesas y finas, con características estructurales de arterias y venas, que van englobados en una masa encapsulada en la lámina propia, submucosa o ambas¹. Esta lesión, constituida por una red de vasos con endotelio maduro, presenta un recambio celular normal, sin capacidad de proliferación². Existen dos tipos de malformaciones arteriovenosas: las superficiales, que no muestran una desviación arteriovenosa significativa, pero asociadas con shunts, pueden latir visiblemente; y las profundas, que acontecen con grados variables de desviación arteriovenosa³.

Respecto a su patogénesis y etiología, existe la hipótesis de que el nidus de la lesión es un lecho de capilares dilatados, donde las arterias hipertrofiadas y venas dilatadas son fenómenos secundarios, como resultado de un aumento del flujo a través del nidus. Se postula que el esfínter precapilar regula el flujo de sangre a través del lecho capilar, por lo que las anomalías en el control del mismo son responsables de las malformaciones arteriovenosas. La edad de presentación y velocidad de progresión dependen de la ausencia absoluta o relativa del control del esfínter precapilar^{4,5}.

Este tipo de malformación, aunque en ocasiones no es evidente, está presente desde el nacimiento, crece proporcionalmente con el niño y nunca experimenta una involución espontánea^{1,2,6-9}. Afecta a adultos de edad media, sin predominio de género, ni distinción entre grupos raciales, y la localización más frecuente es facial, seguida de la región intraoral, la vulvar y las extremidades^{6,10,11}. Clínicamente se manifiesta como una neoformación exofítica del color de la piel, rojo o azul, indolora, de tamaño variable y generalmente única. Si son múltiples se encuentran agrupadas^{6,9}. La existencia de grasa intralesional y atrofia muscular, junto con la ausencia de edema periférico deben hacer sospechar de una malformación arteriovenosa². Entre los diagnósticos diferenciales destaca principalmente el hemangioma cavernoso, además del nevo arácnico, carcinoma basocelular, neurofibroma y granuloma anular⁶. También hay que descartar algunos tumores vascularizados como el angiosarcoma, el rhabdomyosarcoma y algunos sarcomas de partes blandas².

Las pruebas de imagen de elección para su diagnóstico, son la ecografía-Doppler, para diferenciar si la lesión es de bajo o alto flujo, y la resonancia magnética, ideal para la valoración de partes blandas, siendo capaz de determinar si hay infiltración de tejidos profundos, delimitar los grupos musculares, los planos faciales y los vasos principales¹².

El tratamiento consiste en la extirpación quirúrgica completa de la lesión, que servirá para confirmar el diagnóstico mediante un estudio histopatológico. En las grandes malformaciones arteriovenosas, se realizará previamente al tratamiento quirúrgico una embolización, la cual puede utilizarse también como procedimiento paliativo en aquellas lesiones irresecables o que han sangrado y es muy probable que vuelvan a hacerlo de nuevo⁴.

CASO CLÍNICO

Paciente varón, de 34 años de edad, sin alergias medicamentosas conocidas hasta el momento acude a consulta externa del Servicio de Cirugía Oral y Maxilofacial del Hospital Universitario Madrid-Sanchinarro. Aporta una resonancia magnética porque viene diagnosticado de malformación vascular en región geniana derecha, con crecimiento lento (Fig. 1).

En la exploración extraoral, se observa una tumoración importante localizada en la región geniana derecha, que cursa con asimetría facial y borra el surco nasogeniano derecho. No presenta dificultad para la apertura oral, y no refiere dolor ni otra sintomatología asociada.

En la exploración intraoral, la tumoración protruye en mucosa yugal derecha, ligeramente por debajo de la papila del conducto de Stenon derecho. La mucosa suprayacente era normal, con una coloración y textura dentro de los parámetros normales (Fig. 2).

A la palpación extra e intraoral, se aprecia que la tumoración tiene consistencia dura y elástica, con un tamaño de 4-5 cm de diámetro, de límites mal definidos, móvil, no adherida a planos profundos, y situada en el borde anterior del músculo masetero derecho.

Con el diagnóstico de presunción de malformación vascular en región geniana derecha, se decide realizar tratamiento quirúrgico para su extirpación y posterior biopsia que dará el diagnóstico de certeza. La intervención se lleva a cabo bajo

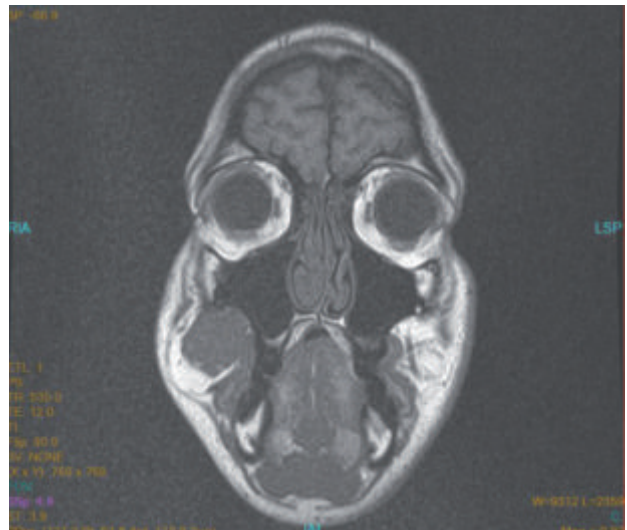


Fig. 1. RMN. Corte coronal.

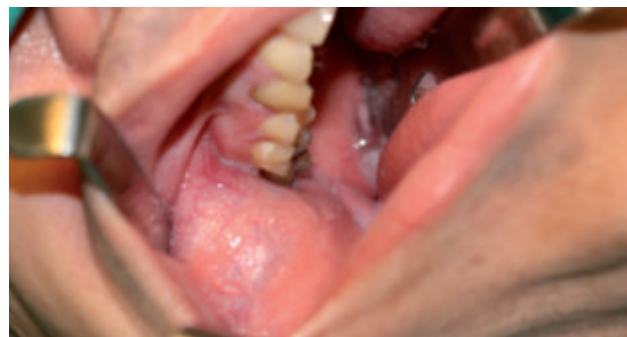

Fig. 2. Aspecto intraoral de la lesión antes de la cirugía.

anestesia general e infiltración de anestesia local en la periferia de la lesión.

Mediante un abordaje intraoral, se procedió a la tutorización del conducto de Stenon con sonda lacrimal, para evitar lesionar dicha estructura anatómica a lo largo de la cirugía (Fig. 3). Posteriormente, se realizó una incisión horizontal en mucosa yugal derecha para proceder a una disección por planos, respetando la cápsula que rodeaba a la lesión, y posterior extirpación en bloque de la tumoración vascular y tejido lipomatoso que la acompañaba (Fig. 4). Por último se comprobó que el conducto de Stenon no había sido dañado y se procedió al cierre de la herida mediante sutura de la incisión lineal con puntos simples (Figs. 5, 6, 7). El estudio histológico de la muestra, confirmó el diagnóstico de hemangioma arteriovenoso.

El postoperatorio inmediato cursó sin incidencias y el paciente fue dado de alta el mismo día de la intervención, se le prescribió tratamiento ambulatorio, con antibioterapia, antiinflamatorios no esteroideos y analgésicos por vía oral, además de aconsejarle dieta blanda durante 7-10 días. Dos días posteriores a la cirugía, el paciente ingresa en urgencias por celulitis facial con un importante edema bpalpebral y facial, de consistencia aumentada, no fluctuante y trismus moderado-severo (apertura oral de 1,5 cm.), sin disnea ni disfagia. Se pautó medicación intravenosa y vigilancia intensiva. A los dos días, los signos y síntomas del paciente mejoraron de forma notable y nuevamente, fue dado de alta. En las revisiones periódicas en consulta externa no hay evidencias de complicaciones ni signos de recidiva loco-regional de la lesión.

DISCUSIÓN

Las malformaciones vasculares son poco frecuentes, representan un 7% de todas las anomalías vasculares². El hemangioma

arteriovenoso, también conocido como *malformación arteriovenosa, tumor arteriovenoso acral, aneurisma arteriovenoso, aneurisma cirsoide o hemangioma racemoso*¹, es la entidad menos común dentro de las malformaciones vasculares, con una incidencia de un 1,5 % del total de casos reportados⁷.

El hemangioma arteriovenoso puede localizarse en cualquier parte del cuerpo^{3,9}. Algunos autores defienden que es más frecuente en la cara, en la región intraoral, en la vulvar y en las extremidades⁶. Otros exponen que la localización más frecuente es la intracraneal, seguido por orden de frecuencia de la cabeza, el cuello, los miembros, el tronco y las vísceras^{2,13}. Su diagnóstico, a pesar de ser congénito, es generalmente tardío, a veces durante la 4ª ó 5ª década de la vida^{5,13}. Clínicamente se presenta como un tumor asintomático, benigno, de origen vascular, del color de la piel, y de tamaño variable (entre 0,5 y 1 cm., algunas veces mayor). Normalmente es único, pero cuando son múltiples aparecen agrupados⁶. En pacientes jóvenes sólo presenta un incremento de capilares, vénulas y arteriolas dispuestos sobre un tejido fibromixomatoso, donde los vasos no son de gran calibre¹⁴.

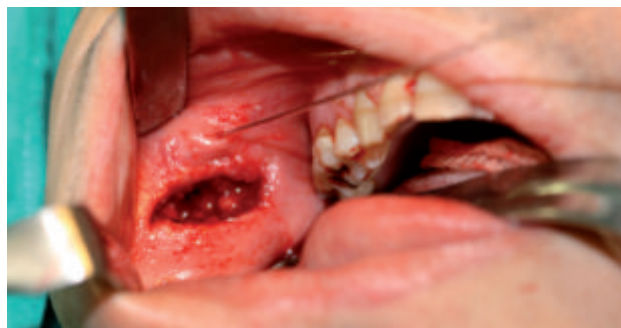

Fig. 5. Cavity residual with preservation of the Stenon duct.

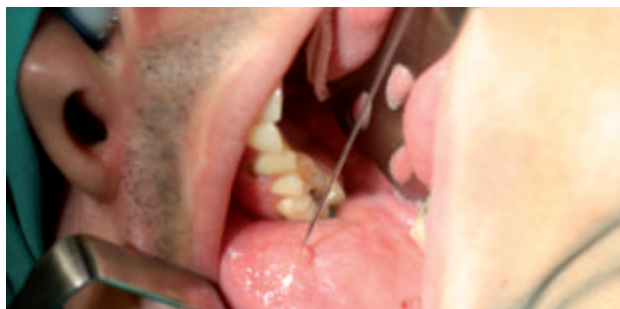

Fig. 3. Stenon duct cannulation with a lacrimal probe.

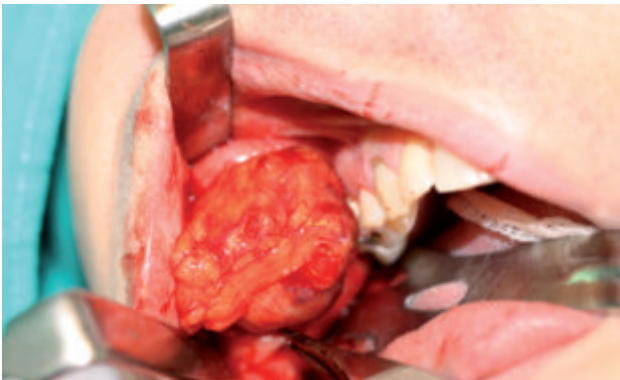


Fig. 4. Block excision of the arteriovenous hemangioma and associated fatty tissue.

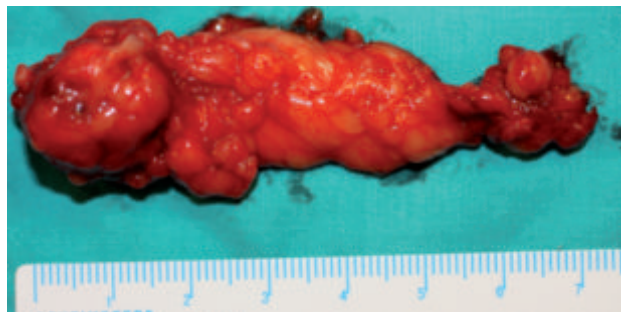


Fig. 6. Size of the arteriovenous hemangioma after excision.

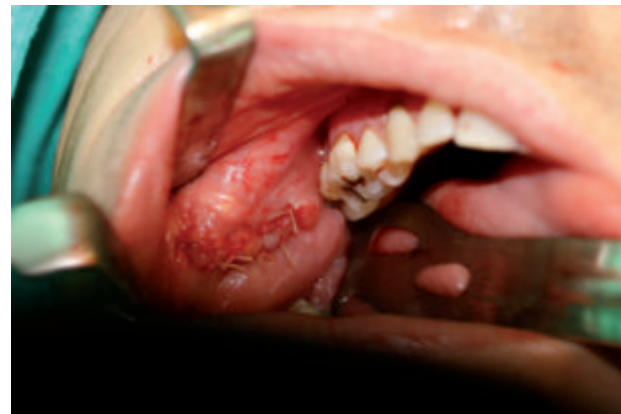

Fig. 7. Closure of the linear incision with simple sutures.

En el diagnóstico se debe realizar una historia clínica detallada y un examen clínico minucioso, incluyendo ecografía tipo-B y resonancia magnética⁷. Durante la anamnesis hay que hacer especial hincapié en una serie de preguntas fundamentales para orientar el diagnóstico y el tratamiento como: ¿estaba presente desde el nacimiento?, ¿crece lentamente?, ¿ha disminuido de tamaño?^{11,12}, ya que el hemangioma arteriovenoso está presente desde el nacimiento del niño, crece proporcionalmente con él y no involuciona. Ocasionalmente, puede ir asociado con otras anomalías, como el síndrome de nevo epidérmico, hamartomas vasculares y malformaciones. Además, se han descrito casos de localización facial en pacientes con cirrosis, hepatitis C y síndrome de Sturge-Weber^{6,11}.

El hemangioma arteriovenoso, es radiorresistente y no responde a corticoesteroides sistémicos o intralesionales, ni al interferón, ni a fármacos citostáticos. Tampoco es útil la embolización como única terapia, y sólo debe considerarse preoperatoriamente, para facilitar el acto quirúrgico y disminuir el sangrado^{4,15}.

La resección quirúrgica es la única manera efectiva de erradicar el nidus de la malformación, su indicación principal es en aquellas lesiones que estén bien delimitadas y sean de moderado tamaño, donde las posibilidades de restauración anatómica y funcional son máximas, de forma que, la lesión ideal para ser tratada exclusivamente con cirugía debe ser aislada y superficial, sin extensión a planos profundos y sin infiltración de estructuras adyacentes¹³⁻¹⁵. Hay que tener en cuenta, que la extirpación parcial, manipulación, traumatismos y cambios hormonales pueden favorecer su crecimiento⁵. Al

ser una lesión benigna, la excisión completa parece ser curativa en la mayor parte de los casos¹. El pronóstico a largo plazo es bueno, ya que tras su extirpación quirúrgica, no se han descrito recidivas después de 20 años de seguimiento^{1,6}.

En el caso que se presenta, el hemangioma arteriovenoso era de tipo superficial, de bajo flujo, y no afectaba a ningún vaso nutricio importante ni a ninguna estructura anatómica. Por ello se decidió realizar un abordaje intraoral, que aunque limitara la visibilidad del campo quirúrgico, iba a permitir que el paciente tras la cirugía obtuviese un buen resultado estético y funcional. Durante la intervención se preservó el conducto de Stenon, que era la estructura con más riesgo de ser dañada por su relación íntima con la lesión. No fue necesario realizar escleroterapia, como indica la bibliografía, ya que la malformación vascular estaba encapsulada y rodeada de tejido graso, por lo que el riesgo de hemorragia estuvo controlado en todo momento.

CONCLUSIONES

Los hemangiomas arteriovenosos son las malformaciones vasculares menos frecuentes, dentro de las anomalías vasculares. Son benignos y su sintomatología es nula o escasa. Su diagnóstico clínico es tardío ya que están presentes desde el nacimiento, pero al tener un crecimiento lento, a veces, no se manifiestan hasta edades adultas. El tratamiento de elección es la resección quirúrgica completa de la lesión, para su posterior estudio histopatológico que confirme el diagnóstico de presunción. En la literatura científica, si la exéresis de la lesión es completa, tienen buen pronóstico y una escasa recidiva.



BIBLIOGRAFÍA

1. Barrett AW, Speight PM. Superficial arteriovenous hemangioma of the oral cavity. *Oral Surg Oral Med Oral Pathol Oral Radiol Endod* 2000; 90(6):731-8.
2. Arce J, García C, Otero J, Villanueva E. Anomalías vasculares de partes blandas: imágenes diagnósticas. *Rev Chil Radiol* 2007; 13:109-121.
3. Villalobos R, Fernández R. Lesiones vasculares en la infancia: Experiencia Institucional del Hospital del Niño "Dr. Ovidio Aliaga" La Paz Bolivia de 1999-2008. *Cuad-Hosp Clín* 2008; 53(2):45-49.
4. Ethunandan M, Mellor TK. Haemangiomas and vascular malformations of the maxillofacial region-a review. *Br J Oral Maxillofac Surg* 2006; 44(4):263-72.
5. Redondo P. Clasificación de las anomalías vasculares (tumores y malformaciones). Características clínicas e historia natural. *An Sist Sanit Navar* 2004; 27 (Supl. 1):9-25.
6. Navarrete G, De Peña J, Vásquez M, Cruz DMC. Hemangioma arteriovenoso. Comunicación de un caso. *Dermatol Rev Mex* 2010; 54(3):159-162.
7. Zhou Q, Yang XJ, Zheng JW, Wang YA. Hemangioma concurrent with arteriovenous malformation in oral and maxillofacial region: report of a case and review of the literature. *J Oral Maxillofac Surg* 2011; 69(4):1100-2.
8. Rai P, Setia S, Kalra N, Upreti L. Intra-muscular vascular malformation of the masseter muscle presenting with turkey wattle sign. *Oral Surg Oral Med Oral Pathol Oral Radiol Endod* 2006; 102(5):618-24.
9. Doyle JL, Mesa ML, Schneider LC. Arteriovenous hemangioma of the palate. *J Oral Maxillofac Surg* 1997; 55(11):1326-8.
10. Sangüenza OP, Requena L. Pathology of vascular skin lesions. *Clinicopathologic correlations*. Humana Press, New Jersey 2003:154-156.
11. Aguilera A, Shalkow J, De la Teja E, Durán A. Criterios estomatológicos para el tratamiento del paciente con anomalías vasculares. Informe de cuatro casos. *Acta Pediatr Mex* 2009; 30(5):247-53.
12. Redondo P, Fernández M. Protocolo de actuación ante hemangiomas y/o malformaciones vasculares. *An Sist Sanit Navar* 2004; 27(Supl. 1):133-140.
13. Redondo P. Malformaciones vasculares (I). Concepto, clasificación, fisiopatogenia y manifestaciones clínicas. *Actas Dermosifiliogr* 2007; 98:141-58.
14. Redondo P. Malformaciones vasculares (II). Diagnóstico, histopatología y tratamiento. *Actas Dermosifiliogr* 2007; 98:219-35.
15. Fernández L. Tratamiento quirúrgico de las malformaciones vasculares. *An Sist Sanit Navar* 2004; 27(Supl 1):127-132.



PUESTA
AL DÍA

SIALOENDOSCOPIA EN LAS PATOLOGÍAS OBSTRUCTIVAS DE LAS GLÁNDULAS SALIVALES

Lizaur Ajuria B., Barona Dorado C., Leco Berrocal I., Fernández Cáliz F., Martínez-González JM[®].
Sialoendoscopia en las patologías obstructivas de las glándulas salivales. *Cient. Dent.* 2012; 9; 2: 00-00.



Lizaur Ajuria, Bárbara
Residente de 3^{er} año. Máster en
Cirugía Bucal e Implantología.
Hospital Universitario de Madrid.

Barona Dorado, Cristina
Profesora asociada de Cirugía
Bucal. Facultad de Odontología.
UCM.

Leco Berrocal, Isabel
Profesora asociada de Cirugía
Bucal. Facultad de Odontología.
UCM.

Fernández Cáliz, Fernando
Profesor asociado de Cirugía
Bucal. Facultad de Odontología.
UCM.

Martínez-González, José M[®]
Profesor Titular de Cirugía
Maxilofacial. Facultad de
Odontología. UCM.

Indexada en / Indexed in:

- IME
- IBECs
- LATINDEX
- GOOGLE ACADÉMICO

Correspondencia:

José M[®] Martínez-González
Facultad de Odontología. UCM.
Pza. Ramón y Cajal s/n.
28040 Madrid
e-mail: jmargo@odon.ucm.es

Fecha de recepción: 4 de junio de 2012.
Fecha de aceptación para su publicación:
7 de junio de 2012.

RESUMEN

Objetivos: Evaluar la eficacia de la técnica de sialoendoscopia en el tratamiento de las patologías de las glándulas salivales.

Diseño del estudio: Estudio meta-analítico observacional y retrospectivo de 1854 pacientes sobre los que se realizó una sialoendoscopia obtenidos de una revisión bibliográfica de 10 artículos.

Resultados: Se observó una mayor prevalencia de las patologías obstructivas en varones entre los 30-45 años. La glándula más afectada fue la submandibular, siendo la patología más frecuente la litiasis. El índice de éxito de la sialoendoscopia fue del 88,5%.

Conclusiones: La sialoendoscopia se perfila como una buena alternativa a la cirugía convencional en el tratamiento de patologías obstructivas de las glándulas salivales.

PALABRAS CLAVE

Tratamiento endoscópico; Litiasis; Patología salival; Sialoendoscopia.

SIALOENDOSCOPY IN OBSTRUCTIVE PATHOLOGIES OF SALIVARY GLANDS

ABSTRACT

Objectives: Evaluate the effectiveness of the sialoendoscopic technique in the treatment of pathologies of the salivary glands.

Design of the study: Observational and retrospective meta-analysis of 1,854 patients on which a sialoendoscopy was performed, obtained from a bibliographic review of ten articles.

Results: Greater prevalence of obstructive pathologies was observed in males between 30 and 40 years of age. The most affected gland was the submandibular, with the most frequent pathology being lithiasis. The sialoendoscopy has a success index of 88.5%.

Conclusions: The sialoendoscopy emerges as a good alternative to conventional surgery in the treatment of obstructive pathologies of the salivary glands.

KEY WORDS

Endoscopic treatment; Lithiasis; Salivary pathology; Sialoendoscopy.

INTRODUCCIÓN

La litiasis salival es una afectación consistente en la obstrucción mecánica de una glándula salival o de su conducto excretor, debido a la formación de concreciones calcáreas o sialolitos¹.

Hay que destacar que el 60% de los desórdenes obstructivos no neoplásicos se producen por la presencia de cálculos; debido a esta elevada incidencia y las relaciones anatómicas de las glándulas salivales mayores resulta interesante el desarrollo de técnicas no invasivas en el tratamiento de estas patologías².

La sialoendoscopia es una técnica que permite la visualización directa del conducto mediante la introducción de un miniendoscopio a través del conducto excretor de la glándula salival mayor. Consta de una cámara, una unidad de irrigación y una unidad de tratamiento en la cual se adaptan los instrumentos necesarios para la eliminación de los cálculos.

Históricamente podemos destacar al radiólogo Katz³ que en 1991 publicó la visualización del conducto mediante un endoscopio flexible de 0,8 mm. de diámetro²⁻⁵. Se apreció una limitación a la hora de la eliminación de los cálculos: el tamaño, así pues se emplean técnicas complementarias para fragmentar los grandes cálculos y facilitar la extracción de estos, como nos informa ya en 1993 Krönensberg⁴, que empleó la litotricia intracorpórea.

Se han desarrollado cinco generaciones de sialoendoscopios. Los primeros se trataban de endoscopios rígidos con un diámetro de 2 mm. Posteriormente, se observó que los endoscopios semiflexibles permitían un mejor manejo y que su calibre no debía superar 1,3 mm, ya que si no sería necesario realizar una incisión previa en el conducto^{2,5}.

La sialoendoscopia está indicada en cálculos que, por su ubicación, guardan una estrecha relación con el nervio lingual, cálculos residuales, dilataciones o estenosis visibles en ultrasonidos o sialografía e inflamaciones recurrentes sin causa aparente⁶.

La intervención se puede realizar bajo anestesia local o general. El conducto se dilata inicialmente con sondas lacrimales hasta poder introducir el sialoendoscopio.^{5,8-10} Una vez dentro las estenosis se pueden eliminar mediante la presión hidrostática obtenida con la unidad de irrigación (sialotécnica, Askhkelon), mediante un globo Forgety. Esta técnica consiste en inflar el globo hasta 10 atmósferas durante 90 segundos. Es aconsejable dejar un sialostem para prevenir adherencias durante la cicatrización².

El objetivo de este estudio es valorar la sialoendoscopia como alternativa no quirúrgica en el tratamiento de las patologías obstructivas de las glándulas salivales.

MATERIAL Y MÉTODO

Se ha realizado un estudio observacional y retrospectivo sobre los artículos obtenidos en la búsqueda de Pubmed de las palabras clave: endoscopic treatment, lithiasis, salivary pathology, sialoendoscopy, pathologic glands. Se han obtenido un total de 20 artículos publicados entre 1991 a 2009. De los cuales, solo 10 han cumplido nuestros criterios de inclusión: artículos con un mínimo de ocho casos y que presentasen al menos seis de las siguientes variables: edad, sexo, fracaso inmediato de la técnica, patologías obstructivas, afectación glandular, litiasis, complicaciones surgidas después de la intervención, fracaso intraoperatorio y postoperatorio de la sialoendoscopia y extirpación glandular si fuese necesario.

Se obtuvieron un total de 1854 casos de los 10 artículos analizados, en los cuales se evaluaron los siguientes parámetros (Tabla 1):

Sexo: se analizó con el fin de evaluar la frecuencia de las patologías obstructivas.

Edad: en la que se realizó el diagnóstico, obteniendo el intervalo de mayor afectación.

Fracaso inmediato: el número de intervenciones fallidas al no poder introducir el endoscopio a través del conducto excretor.

Glándula afectada: submandibular o parótida. La glándula sublingual se eliminó del análisis debido a su escasa presencia en los artículos analizados.

Litiasis: donde se recogió el número de obstrucciones producidas por la presencia de un cálculo.

Complicaciones: que surgieron después de la intervención mediante sialoendoscopio.

Extirpación glandular: en el caso que hubiese sido necesario realizarla después de la intervención.

RESULTADOS

La edad media obtenida en el estudio ha sido de 42,2 años, con un rango que varió desde los 2 a los 96 años, siendo el intervalo de mayor afectación entre los 30-45 años.

Se observa una distribución homogénea de las patologías obstructivas, en cuanto al sexo, siendo el 50,11% varones afectados y 49,88% mujeres, por lo que se obtuvo un ratio de 1,004:1.

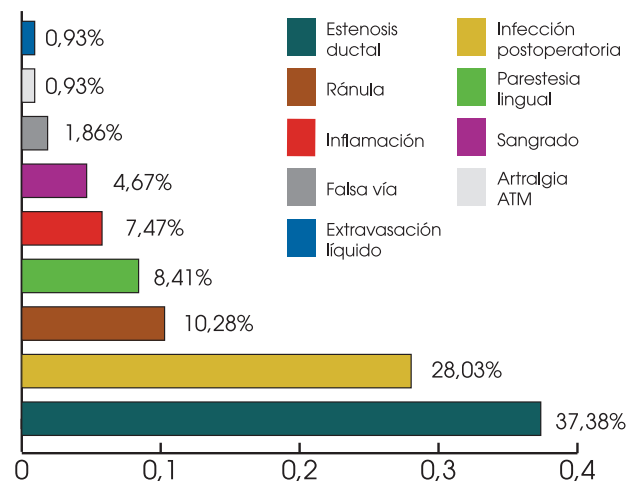
Con un tamaño muestral de 1.854 pacientes, la patología más frecuente fue la obstructiva presentándose en el 85,81% de los casos. El 75,29% de estas alteraciones se produjeron por la presencia de un cálculo.

Las complicaciones que se produjeron al realizar esta técnica, ordenadas según la frecuencia de aparición, fueron en primer

TABLA 1. RELACIÓN DE AUTORES Y ANÁLISIS DE LAS DIFERENTES VARIABLES

Autores	Muestra	Sexo		Edad media	Fracaso Inmediato	Obstruc.	Glándula		Litiasis	Complicaciones		Fracaso Intr+Post	Extirpac.
		Hombre	Mujer				Submand	Parótida		N	Tipo		
Nahlieli y cols. 1997 ⁵	46	26	20	38,5	5	32	22	10	32	1	Parest. Lingual Temp	4	-
Nahlieli y cols. 1999 ⁶	154	89	65	38,5	9	112	83	28	89	1	Parest. Lingual Temp	16	5
										1	Ránula		
										5	Infección Postope.		
										6	Estenosis Ductal		
Nahlieli y cols. 2000 ¹²	236	122	114	45	10	170	124	46	136	1	Parest. Lingual Temp	30	2
										2	Ránula		
										6	Infección Postope.		
										7	Estenosis Ductal		
Zenk y cols. 2004 ⁷	22	12	10	44	8	22	13	9	13	1	Falsa Vía	-	-
Koch y cols. 2005 ¹⁶	103	49	54	49	-	103	53	50	21	1	Perforación Whart.	-	2
Nahlieli y cols. 2006 ²	1.078	533	545	49	12	938	-	-	736	4	Parest. Lingual Temp	98	-
										17	Infección Postope.		
										5	Sangrado Portop.		
										7	Ránula		
										27	Estenosis Ductal		
Yu y cols. 2007 ¹⁷	23	10	13	47	2	23	0	23	4	5	Inflamación Severa	4	-
Baptista y cols. 2008 ¹⁸	8	2	6	38	-	7	6	1	4	2	Edema Lingual	2	2
										1	Inflamación		
Papadaki y cols. 2009 ¹⁰	94	-	-	-	3	94	77	17	73	1	Artralgia Atm	11	5
										2	Parest. Ling. Temp.		
										1	Extrav. Liq. Irrigac.		
Liu y cols. 2009 ⁹	90	39	51	31	-	90	78	12	90	2	Infección Postop.	34	-
										1	Ránula		

lugar la estenosis ductal con un 37,38%, seguida de la infección postoperatoria 28,03%, por lo que la mayoría de los autores pautan antibioterapia inmediatamente después de la intervención. La ránula iatrogénica (pseudoquiste producido por una lesión traumática del sistema ductal excretor de la glándula sublingual), fue la tercera, presentándose en un 10,28% y en algunos casos conllevó la extirpación glandular. La parestesia temporal del nervio lingual se manifestó con una frecuencia de 8,41% de los casos. La inflamación se hizo presente en el 7,47% de las intervenciones y la aparición de sangrado después de la intervención en el 4,67% de las mismas. Por último, la creación de una falsa vía se produjo con una frecuencia de 1,86% y tanto la extravasación de líquido de irrigación como la artralgia a consecuencia de la apertura bucal durante la intervención se presentaron en el 0,93% de los casos (Fig. 1).



En lo que respecta al resultado de la técnica, se obtuvo éxito en el 85,84% de los casos, siendo necesaria la extirpación glandular únicamente en 16 de ellas (Fig. 2).

DISCUSIÓN

Desde hace 19 años se estudian las características ideales de los sialoendoscopios, desechándose tanto los endoscopios rígidos como los flexibles, por su manejo complicado y escasa visibilidad, apareciendo así los semirígidos que aúnan las ventajas de ambos.

El diámetro del conducto ha sido un factor limitante, así pues Zenk y cols.⁷ concluyen en sus estudios que para minimizar el daño iatrogénico el calibre no debería superar 1,2 mm. En la actualidad contamos con un sialoendoscopio que reúne una cámara, una unidad de irrigación y otra de trabajo en tan sólo 1,3 mm.²⁰

La presencia de cálculos representa la principal indicación de extirpación glandular¹⁰, aunque Marchal y cols.¹¹ demostraron en su artículo de 2003 que el 50% de las glándulas extirpadas presentaban una histopatología normal, por lo que no había una correlación entre los episodios infecciosos y la duración con la alteración glandular. Por este motivo un enfoque conservador como el que se obtiene empleando la sialoendoscopia, parece ser la opción más correcta.

Tal como se ha podido observar en este estudio, las patologías salivales se presentan con una ligera frecuencia en varones, alcanzando valores correspondientes a 50,11%, datos que concuerdan con los estudios de Nahlieli y cols.^{2,5,12-13} y Ziegler y cols.¹⁴⁻¹⁵ aunque obtienen valores superiores. Por el contrario Koch y cols.¹⁶ y Yu y cols.¹⁷ obtienen una frecuencia mayor de mujeres con valores que varían desde el 57% al 51%. En esta línea cabe reseñar el estudio de Baptista y cols.¹⁸ que obtiene un 75% de mujeres, aunque este dato no es muy significativo ya que su muestra consta de tan sólo ocho pacientes.

En relación a la edad de mayor afectación, autores como Marchal y cols.¹¹, informan que el intervalo más frecuente de aparición de las patologías obstructivas se encuentra entre la tercera y la sexta década. Mientras, en nuestro estudio, hemos observado que se presentan principalmente entre los 30-45 años datos en los que

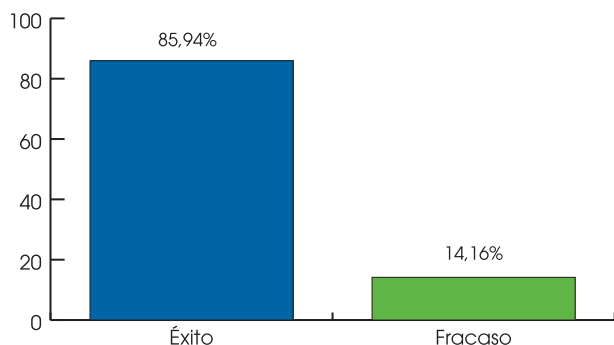


Figura.2.- Porcentajes de éxito/fracaso de la sialoendoscopia.

coinciden casi todos los autores^{2,5-7,10,12-18}. Sin embargo, el estudio de Liu y cols.¹⁵ destaca por su baja edad media, de tan solo 31 años.

En cuanto a la técnica anestésica la mayoría de los autores^{2,5-7,9,12-16} coinciden en que la intervención se realiza bajo anestesia local. La lidocaína es el anestésico más comúnmente manejado para este fin, salvo Nahlieli y cols.⁵ que, en 1997, emplearon la bupivacaína al 0,5%, aunque no se observa su utilización en estudios posteriores. Respecto a la concentración, la lidocaína al 2% es la más empleada aunque Baptista y cols.¹⁸ describen la técnica infiltrando, a nivel de la papila, concentraciones del 10%. La cantidad varía de 1 a 2 mililitros. Es reseñable, que tanto en los estudios de Baptista y cols.¹⁸ como el de Ziegler y cols.¹⁵ y Papadaki y cols.¹⁰ emplean la anestesia general, siendo para este último un criterio de exclusión aquellos pacientes que no pudieran ser tratados bajo esta. No es el caso de Ziegler y cols.¹⁵ que tan sólo manejan la anestesia general en cuatro pacientes. Estos se caracterizaban por ser poco colaboradores; ya fuese por miedo, por un marcado reflejo del vómito o bien cuando el cálculo se ubicaba distal al borde posterior del músculo milohioideo.

En cuanto a la afectación glandular, se puede afirmar que la submandibular se afecta con una frecuencia de 2,32:1 frente a la parótida. Esto es debido a que su conducto describe un trayecto tortuoso y ascendente hasta la cavidad bucal, a lo que se suma una concentración más elevada en su secreción de calcio y fosfatos. Estos datos concuerdan con los estudios de Nahlieli y cols.^{2,6,12} y con los de Ziegler y cols.¹⁴⁻¹⁵. En el caso de los estudios de Arzoz y cols., Baptista y cols.¹⁸, Papadaki y cols.¹⁰ y Liu y cols.⁹ se obtienen ratios más elevados llegando hasta 6:1. Por otro lado, hay que destacar el estudio de Yu y cols.¹⁷, donde la afectación de la glándula parótida es del 100% y esto es debido a que su muestra está formada únicamente por estas glándulas.

La patología obstructiva más habitual es la litiasis, con un ratio de 3,04:1, frente a otras patologías como: pólipos, cuerpos extraños, malformaciones anatómicas e invaginaciones. Estos datos coinciden con los estudios Arzoz y cols.¹⁹ y Nahlieli y cols.², mientras que Zenk y cols.⁷ obtiene una distribución más equilibrada (1:1). Por el contrario, Koch y cols.¹⁶ y Yu y cols.¹⁷ obtienen una mayor frecuencia de las patologías no litiasicas, alrededor de 1:4.

El tiempo medio obtenido en la intervención fue de 56 minutos. Es un valor relativo ya que depende de las complicaciones que vayan surgiendo durante la cirugía. Así pues en la literatura revisada encontramos tiempos que varían desde 32 minutos, que nos refiere Ziegler y cols.¹⁴ hasta los 120 minutos que detalla Baptista y cols.¹⁸.

En nuestra bibliografía la mayoría de los autores destacan la inflamación como la complicación más frecuente, siendo especialmente evidente en aquellos pacientes con intervenciones de larga duración, tal y como lo describen Nahlieli y cols.^{2,5-7,12}, Ziegler y cols.¹⁴⁻¹⁵, Zenk y cols.⁷, Yu y cols.¹⁷, Baptista y cols.¹⁸, Papadaki y cols.¹⁰ y Liu y cols.⁹. Por el contrario, en nuestra tabla

de datos se sitúa en primer lugar la estenosis ductal, con un 37,38%, como complicación más frecuente, encontrándose así la inflamación en un modesto quinto puesto con una frecuencia de 7,47%. En esta línea hay que destacar el artículo de Baptista y cols.¹⁸, en él describieron como dos pacientes necesitaron el mantenimiento de la intubación y el ingreso en la UCI debido al edema lingual, que se solucionó seis horas más tarde.

La parestesia del nervio lingual, descrita por Nahlieli y cols.^{2,5,6,12} y por Papadaki y cols.¹⁰ suele ser debida a una perforación del conducto durante la exploración que daña el nervio lingual de forma transitoria o permanente, debido a la estrecha relación existente entre la glándula submandibular y este nervio.

La mayoría de los autores pautaron antibioterapia inmediatamente después de la intervención con el fin de evitar infecciones. El antibiótico empleado por Nahlieli y cols. en sus estudios^{5,6,12,13} y por Arzoz y cols.¹⁹ fue la amoxicilina; el primero con una pauta a seguir de 1,5 gr al día, el segundo con una dosis ligeramente mayor de 750 mgr/8 h ambos coincidieron que el tratamiento debe mantenerse una semana. Por el contrario el antibiótico elegido de Zenk y cols.⁷ fue la roxitromicina en dosis de 300 mgr al día durante dos días, mientras que Koch y cols.¹⁶ prefirieron la ampicilina/sulbactam 2 gr/día durante tres semanas.

Las complicaciones menos frecuentes fueron el sangrado, descrito por Nahlieli y cols.² producida en cinco glándulas

submandibulares, la falsa vía descrita por Zenk y cols.⁷ en una glándula parótida en una segunda intervención y la artralgia de la articulación temporomandibular debida, probablemente por la necesidad de permanecer con la boca abierta durante la intervención. Descrita por Nahlieli y cols.¹³ y Papadaki y cols.¹⁰, ambos autores manejaron esta dificultad con calor local, dieta blanda, relajantes musculares y antiinflamatorios no esteroideos.

La técnica se realizó con éxito en 1503 pacientes obteniéndose un porcentaje de 85,84%, datos que concuerdan con los estudios de Papadaki y cols.¹⁰ y Nahlieli y cols.^{6,12}. Hay que destacar el estudio de Nahlieli y cols.² ya que obtuvieron un porcentaje de éxito ligeramente superior siendo del 89,79%. Por el contrario autores como Yu y cols.¹⁷ y Baptista y cols.¹⁸ consiguieron valores ligeramente menores de 74% y 75% respectivamente. Este último valor no fue muy representativo ya que Baptista y cols. cuentan con la muestra más pequeña del estudio: tan solo 8 pacientes. Por último, los artículos de Zenk y cols.⁷ y Liu y cols.⁹ destacan por tener el porcentaje de éxito más bajo siendo de 66,63% y 62,22% respectivamente.

Así pues, podemos concluir que la sialoendoscopia se presenta como una buena alternativa en el tratamiento de las patologías obstructivas de las glándulas salivales mayores.



BIBLIOGRAFÍA

1. Torres D, Barranco S, Serrara MA, Hita P, Martínez-Sauquillo A, Gutiérrez JL. Sialolitiasis parotídea del conducto de Estenon. *Med Oral Patol Oral Cir Bucal* 2006;11:E80-4.
2. Nahlieli O, Nakar LH, Nazarian Y, Turner MD. Sialoendoscopy a new approach to salivary gland obstructive pathology. *J Am Dent Assoc* 2006;137:1394-400.
3. Katz Ph. Endoscopy of the salivary glands. *Ann Radiol* 1991; 34:110-3.
4. Königsberger R, Feyh J, Goetz A, et al. Endoscopically controlled electrohidraulic intracorporeal shock wave lithotripsy (EISL) of salivary stones. *J Otolaryngol* 1993;22:12-3.
5. Nahlieli O, Abraham M, Barunchin A. Sialoendoscopy: three years' experience as a diagnosis and treatment modality. *J Oral Maxillofac Surg* 1997;55:912-8.
6. Nahlieli O, Barunchin A. Endoscopic technique for the diagnosis and treatment of obstructive salivary gland diseases. *J Oral Maxillofac Surg* 1999; 57:1394-401.
7. Zenk J, Koch M, Bozzato A. Sialoendoscopy inicial experiences with a new endoscope. *Br J Oral Maxillofac Surg* 2004;42:293-8.
8. Hasson O. Sialoendoscopy and sialography: strategies for assessment and treatment of salivary gland obstructions. *J Oral Maxillofac Surg* 2007;65:300-4.
9. Liu D, Zhang Z, Zhang Y, Zhang L, Yu G. Diagnosis and management of sialolithiasis with a semirigid endoscope. *Oral Surg Oral Med Oral Pathol Oral Radiol Endod* 2009;108:9-14.
10. Papadaki M, McCain J, Kim K, Katz R, Kaban L, Troulis M. Interventional sialoendoscopy: early clinical results. *J Oral Maxillofac Surg* 2008;66:954-62.
11. Marchal F, Dulguerov P. Sialolithiasis Management. The state of the art. *Arch Otolaryngol Head Neck Surg* 2003;129:951-5.

12. Nahlieli O, Barunchin A. Long-term experiences with endoscopic diagnosis and treatment of salivary gland inflammatory diseases. *Laryngoscope* 2000;110:988-93.
13. Nahlieli O, Shacham R, Yoffe B, Eliav E. Diagnosis and treatment of strictures and kinks in salivary gland ducts. *J Oral Maxillofac Surg* 2001;59:484-90.
14. Ziegler CM, Steveling H, Seubert M, Mühling J. Endoscopy: a minimally invasive procedure for diagnosis and treatment of diseases of salivary glands. Six years of practical experience. *Br J Oral Maxillofac Surg* 2004; 42:1-7.
15. Ziegler CM, Hedemark A, Brevik B, Idris M, Isaksen R. Endoscopy as minimal invasive routine treatment for sialolithiasis. *Acta Odontol Scand* 2003;61:137-40.
16. Koch M, Zenk J, Bozzato A, Bumm K, Iro H. Sialoendoscopy in cases of unclear swelling of the major salivary glands. *Arch Otolaryngol Head Neck Surg* 2005;133:863-8.
17. Yu C, Zheng L, Yang C, Shen N. Causes of chronic obstructive parotitis and management by sialoendoscopy. *Oral Surg Oral Med Oral Pathol Oral Radiol Endod* 2008;105:365-70.
18. Baptista P, Gimeno-Vilar C, Rey-Martínez JA, Casale-falcone M. Sialoendoscopy: a new alternative for the treatment of salivary pathology. Our experience. *Acta Otorrinolaringol Esp* 2008;59:120-3.
19. Arzoz E, Santiago A, Esnal F, Palomero R. Endoscopic intracorporeal lithotripsy for Sialolithiasis. *J Oral Maxillofac Surg* 1996;54:847-50.
20. Carlson E. Diagnosis and management of salivary gland infections. *Oral Maxillofac Surg Clin North Am* 2009;21:293-312.

Cuidamos de los que cuidan

A.M.A. la Mutua de los Profesionales Sanitarios



Infórmese sobre todos nuestros Seguros y Servicios:
Teléfono de contratación: 902 30 30 10
www.amaseguros.com
Delegaciones de A.M.A. de cada provincia



Seguros de ámbito

familiar y personal


- > Automóvil, Motos y Ciclomotores
- > Multirriesgo Hogar
- > Responsabilidad Civil General
- > Multirriesgo Viajes
- > Multirriesgo Accidentes
- > Multirriesgo Embarcaciones

Seguros de ámbito

profesional

- > Responsabilidad Civil Profesional
- > Multirriesgo Establecimientos Sanitarios: Farmacia
- > Responsabilidad Civil de Instalaciones Radiactivas
- > Multirriesgo Establecimientos Sanitarios
- > Responsabilidad Civil de Sociedades Sanitarias
- > Defensa y Protección por Agresión
- > Multirriesgo PYME

MÁS DE 500.000 PROFESIONALES CONFÍAN EN A.M.A.



SEPES GRANADA 2012

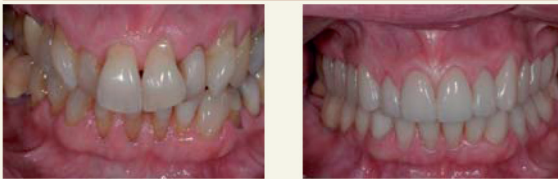42 REUNIÓN ANUAL 11-13 OCTUBRE

PRÓTESIS ESTÉTICA DIENTES & IMPLANTES



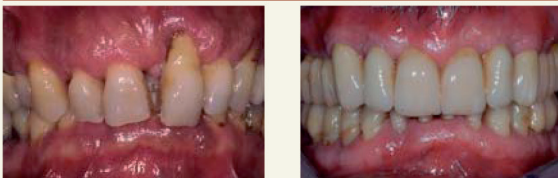Dr. DARIO ADOLFI

"Criterios fundamentales para una perfecta integración entre implantes y dientes naturales"



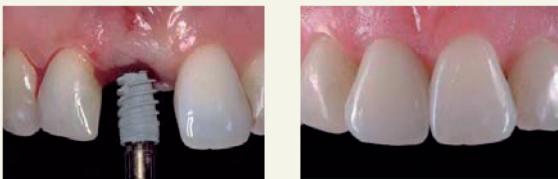Dr. MASSIMO FUZZI

"Enfoque interdisciplinario de las rehabilitaciones protodónticas"



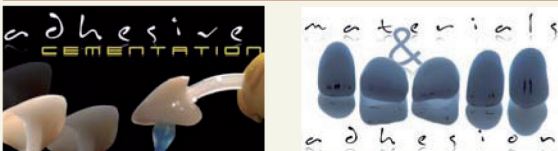
Dr. ERIC VAN DOOREN

"Nuevas oportunidades de mejora en la zona estética"



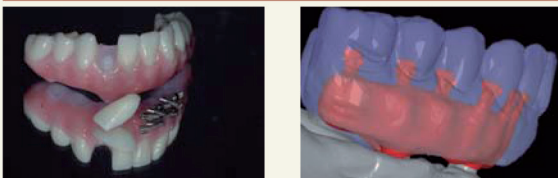Dr. FEDERICO FERRARIS

"Odontología restauradora estética adhesiva"



Dr. LYNDON COOPER

"Avances recientes en el tratamiento de los edéntulos en maxilar y mandíbula"



...y además

Mauricio ADOLFI

Eduardo ANITUA

Alfonso ARELLANO

Ramón ASENSIO

José ÁVILA

José Antonio BADÁS

Armando BADET

Magí BRUFAU

August BRUGUERA

Josep CABRATOSA

Javier CASAS

Rafael CISNEROS

Santiago COSTA

Javier FÁBREGA

Óscar FIGUERAS

Salvatore FIORILLO

David GARCÍA BAEZA

Manuel GARCÍA CALDERÓN

Ramón GÓMEZ MEDA

Óscar GONZÁLEZ

Luis JANÉ

Juan LÓPEZ-QUILES

Jaume LLENA

Oriol LLENA

Marcel MARTÍN

Juli MARTÍNEZ

Victor MÉNDEZ

Francisco MESA

José Carlos MORENO

Javier PÉREZ

Guillermo PRADÍES

Miguel ROIG

Juan Ignacio ROSALES

Manuel RUIZ AGENJO

Arturo RUIZ-CAPILLAS

Marta SERRAT

Enrico STEGER

Francisco TROYANO

Xavi VELA

Kazunobu YAMADA

Susana YANINI

Lo que no te puedes perder

- Los Hands-on en prótesis digital
- La jornada clínicos/técnicos
- Las últimas novedades de la industria y por supuesto

¡LA TARIFA REDUCIDA HASTA EL 30 DE SEPTIEMBRE!