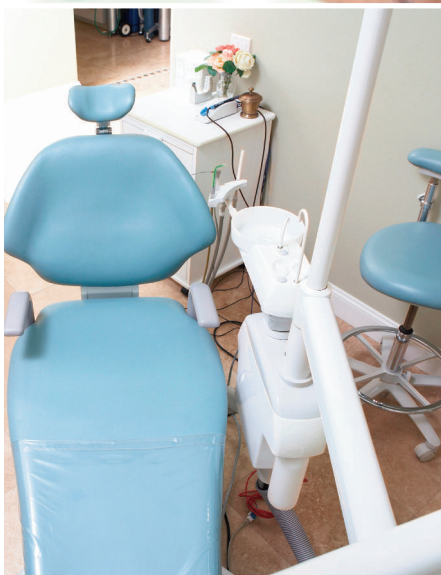
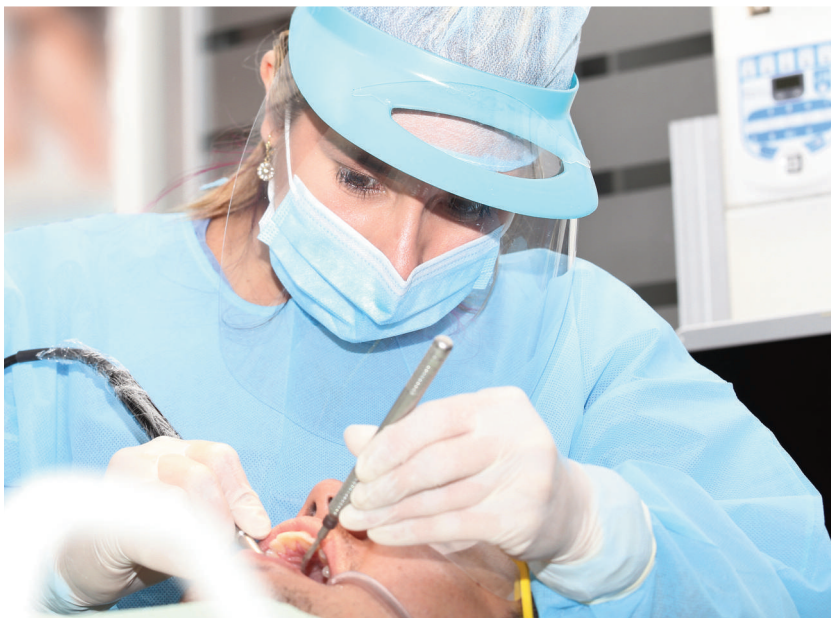
REVISTA CIENTÍFICA DE FORMACIÓN CONTINUADA

# CIENTÍFICA DENTAL

www.coem.org.es

Indexada en / Indexed in: IME (Índice Médico Español), IBECS, LATINDEX y GOOGLE ACADEMICO



**2<sup>o</sup> CONGRESO  
BIENAL  
coem**  
Actualización Multidisciplinar  
en Odontología

PROGRAMA DE  
EVENTOS PARALELOS



**7** Artículo original  
Estudio in vitro aleatorizado de la capacidad de obturación de Guttacore y Thermafil plus mediante cortes transversales

**19** Caso clínico  
Manejo endodóntico y quirúrgico ante una reabsorción cervical invasiva. Revisión de la literatura. A propósito de un caso

**25** Foto clínica  
A propósito de un caso: Amelogenesis Imperfecta

**33** Entrevista entre expertos  
El Dr. Ruperto González Giralda entrevista al Dr. Jesús Fernández Sánchez sobre fisuras labiopalatinas en Ortodoncia.

**43** Artículo original  
Prevalencia y conocimiento de piercings entre estudiantes de Odontología

**61** Revisión bibliográfica  
Tratamiento con implantes dentales en pacientes irradiados por cáncer de cabeza y cuello. Parte 2

**coem**

Ilustre Colegio Oficial de Odontólogos y Estomatólogos de la 1ª Región

SEPTIEMBRE-OCTUBRE  
NOVIEMBRE-DICIEMBRE 2014  
ISSN 1697-6398 volumen 11 - número 3

# Seguro de Automóvil



## Porque cuando se queda sin coche, es cuando más ayuda necesita



### Así funcionan nuestras nuevas coberturas exclusivas:

¿Tiene un problema con el coche y necesita que alguien le acerque al taller?

**Nosotros lo hacemos**

¿No sabe cómo volver a casa después?

**Nosotros le llevamos**

Y en caso de siniestro total, ¿cómo va a moverse?

**Con el coche de sustitución que A.M.A. pondrá a su disposición**

**Así de fácil y así de claro.**

Confíe en la experiencia de A.M.A. y disfrute del mejor servicio con total tranquilidad.

**A.M.A. MADRID** Villanueva, 24 Tel. 914 31 06 43 villanueva@amaseguros.com



**LA CONFIANZA ES MUTUAL**  
**www.amaseguros.com 902 30 30 10**



REVISTA CIENTÍFICA DE FORMACIÓN CONTINUADA

# CIENTÍFICA DENTAL

EDITOR

Ilustre Colegio Oficial de Odontólogos y Estomatólogos de la Iª Región

DIRECTOR

SUBDIRECTOR

JEFA DE REDACCIÓN

Jesús Calatayud Sierra

José Santos Carrillo Baracaldo

Nuria Velasco Sanz

## COMITÉ EDITORIAL

Ricardo Fernández González

José Ramón Molinos Granada

Antonio Montero Martínez

Eugenio Grano de Oro Cordero

José Vicente Sanz Casado

Rafael Gómez Font

Juan López-Quiles Martínez

Juan Manuel Prieto Setién

Luis Flores Legasa

José Santos Carrillo Baracaldo

Pepa Calvo Box

Jaime Jiménez García

María Luisa Somacarrera Pérez

Marcela Bisheimer Chemez

Antonio Bowen Antolín

David García Baeza

Gloria Saavedra Marbán

Javier Cremades Aparicio

Dolores Oteo Calatayud

Manuel Bratos Morillo

Juan Arias Romero

Rosario Garcillán Izquierdo

Luciano Badanelli Rubio

Antonio Lorente Pérez-Sierra

Carmen Mariscal de Gante Ruzafa

Antonio de la Plaza Julián

## COMITÉ INTERNACIONAL

Giuseppe Scuzzo (Italia)

Wilson Delgado Azañero (Perú)

Sidney Kina (Brasil)

José Vicente Bagán Sebastián (España)

Cristina Fernández Pérez (España)

**Indexada en / Indexed in:**

- IME
  - IBECS
  - LATINDEX
  - GOOGLE ACADÉMICO
- Título clave:** Cient.Dent.

www.coem.org.es

**e-mail:**

revista@coem.org.es  
colmadrid@coem.org.es  
ccientifica@coem.org.es  
presidente.coem@coem.org.es  
comdeontologica@coem.org.es

**Edita:** Ilustre Colegio Oficial de Odontólogos y Estomatólogos de la 1ª Región.

Tel.: 91 561 29 05

**e-mail:** revista@coem.org.es  
publicidad@coem.org.es

**Suscripción anual (3 números):** 36,62 €/año.  
**Números sueltos:** 15 €/unidad.

**Tirada de este número:** 8.100 ejemplares

**Publicidad:**

Departamento de publicidad del COEM  
Contacto: Arancha Vidal Lizarralde  
Tel. 91 561 29 05.  
e-mail: publicidad@coem.org.es

Publicación autorizada por el Mº de Sanidad  
como soporte válido: 23/04-R-CM

© 2004

**D. Legal:** M-12333-2004  
**ISSN:** 1697-6398

**Producción Gráfica:**

Running Producción, S.A.  
Avda. de la Victoria, 56 - Tel.: 91 372 87 84

**Distribución:**

Apamara, S.L.  
Bascuñuelos, 13 Nave K - Tel.: 91 798 85 84

Los estudios, opiniones y/o manifestaciones efectuadas en los artículos insertados en la presente revista, así como la publicidad contenida en la misma, son exclusiva responsabilidad de sus autores o empresas que se publicitan.

En cualquier caso, los estudios, las opiniones y/o manifestaciones efectuadas así como las publicidades insertadas no han sido ni adoptadas, ni aprobadas ni consensuadas de ningún modo por la Junta de Gobierno, por lo que no deben tomarse, en ningún caso, como actos propios del Colegio Oficial de Odontólogos y Estomatólogos de la 1ª Región, quien a estos efectos queda exonerado de cualquier responsabilidad que pudiera derivarse al respecto, ni garantiza la exactitud de los datos incluidos ni acepta responsabilidad alguna por el uso que se haga posteriormente de los mismos.

DE LA MISMA MANERA, LAS OPINIONES Y HECHOS CONSIGNADOS EN CADA ARTÍCULO EN LA REVISTA SON DE EXCLUSIVA RESPONSABILIDAD DE SUS AUTORES. EL COLEGIO NO SE HACE RESPONSABLE, EN NINGÚN CASO, DE LA CREDIBILIDAD Y AUTENTICIDAD DE LOS TRABAJOS PUBLICADOS.

**TRATAMIENTO DE DATOS DE CARÁCTER PERSONAL**

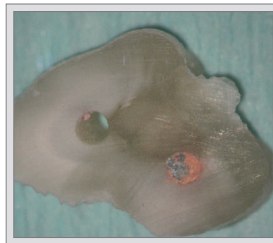
De acuerdo con lo establecido en la Ley Orgánica 15/1999, de 13 de Diciembre, de Protección de Datos de Carácter Personal, se les informa que sus datos serán tratados e incorporados a un fichero titularidad del Ilustre Colegio de Odontólogos y Estomatólogos de la 1ª Región, utilizándose para la gestión del envío de la revista, así como el envío de información sobre actividades o asuntos relacionados con la odontología. Puede ejercitar sus derechos de acceso, rectificación, cancelación y oposición dirigiéndose a las dependencias del Colegio, sito en la C/ Vitruvio, nº 32, 28006 Madrid, mediante solicitud debidamente cumplimentada, que está a su disposición en el Colegio.



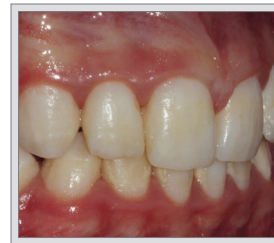## Premios Revista científica dental

- Mejor Artículo Científico
- Mejor Caso Clínico
- Mejor Primera Publicación (Autor Novel)

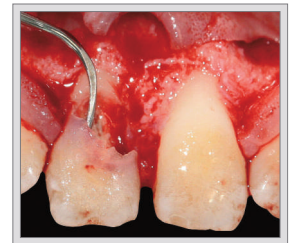
### DESTACADOS



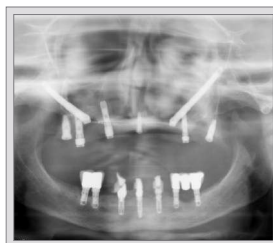
**Artículo original.** Estudio in vitro aleatorizado de la capacidad de obturación de gutta core y thermafil plus mediante cortes transversales.




**Foto clínica.** A propósito de un caso: Amelogenesis Imperfecta.



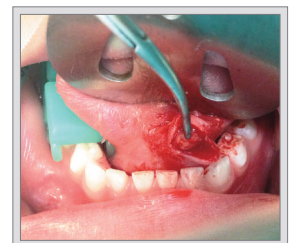**Caso clínico.** Manejo endodóntico y quirúrgico ante una reabsorción cervical invasiva. Revisión de la literatura. A propósito de un caso.



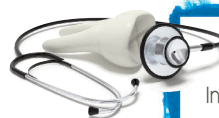**Revisión bibliográfica.** Implantes cigomáticos. ¿Cuándo y cómo se pueden emplear?



**Entrevista entre expertos.** El Dr. Ruperto González Giralda entrevista al Dr. Jesús Fernández Sánchez sobre fisuras labiopalatinas en Ortodoncia.



**Caso clínico.** Modalidades terapéuticas de la ránula sublingual. A propósito de tres casos clínicos.



¿Quieres anunciarte en  
**científicadental?**  
Infórmate llamando al **91 561 29 05**  
o en **publicidad@coem.org.es**

# sumario

EDITORIAL	5
ARTÍCULO ORIGINAL	7
ESTUDIO IN VITRO ALEATORIZADO DE LA CAPACIDAD DE OBTURACIÓN DE GUTTACORE Y THERMAFIL PLUS MEDIANTE CORTES TRANSVERSALES ALGAR PINILLA, J., ESTÉVEZ LUAÑA, R., VALENCIA DE PABLO, O., PÉREZ ALFAYATE, R., CISNEROS CABELLO, R.	
REVISIÓN BIBLIOGRÁFICA	13
ACTITUD TERAPÉUTICA ANTE LOS TERCEROS MOLARES: ¿EXODONCIA O VIGILANCIA? GARCÍA-RIART MONZÓN, M., PAREDES RODRÍGUEZ, VM., REININGER, D., RODRÍGUEZ-GRANDJEAN GARCÍA-ZABARTE, A., GUISSADO MOYA, B., LÓPEZ-QUILES, J.	
CASO CLÍNICO	19
MANEJO ENDODÓNTICO Y QUIRÚRGICO ANTE UNA REABSORCIÓN CERVICAL INVASIVA. REVISIÓN DE LA LITERATURA. A PROPÓSITO DE UN CASO QUISPE LÓPEZ, N., GARCÍA-FARIA GARCÍA, C., ALONSO EZPELETA, L.O., MENA ÁLVAREZ, J., MORALES SÁNCHEZ, A., GARRIDO MARTÍNEZ, P.	
FOTO CLÍNICA	25
A PROPÓSITO DE UN CASO: AMELOGÉNESIS IMPERFECTA DIÉGUEZ PÉREZ, M., ALAMÁN FERNÁNDEZ, JM., BENABDELHANIN, O., RUIZ BENITO, J.	
REVISIÓN BIBLIOGRÁFICA	27
IMPLANTES CIGOMÁTICOS, ¿CUÁNDO Y CÓMO SE PUEDEN EMPLEAR? GARCÍA-GIL, I., TOLEDANO-ESPINOSA, T., LÓPEZ-QUILES, J.	
ENTREVISTA ENTRE EXPERTOS	33
EL DR. RUPERTO GONZÁLEZ GIRALDA ENTREVISTA AL DR. JESÚS FERNÁNDEZ SÁNCHEZ SOBRE FISURAS LABIOPALATINAS EN ORTODONCIA DR. RUPERTO GONZÁLEZ GIRALDA DR. JESÚS FERNÁNDEZ SÁNCHEZ	
REVISIÓN BIBLIOGRÁFICA	37
REVISIÓN SISTEMÁTICA SOBRE EL DIAGNÓSTICO DIFERENCIAL DE LESIONES RADIOTRANSSPARENTES ASOCIADAS A TERCEROS MOLARES ARTIGAS COLOMO, A. M <sup>a</sup> , LECO BERROCAL, M <sup>a</sup> . I., FERNÁNDEZ CÁLIZ, F., BARONA DORADO, C., MARTÍNEZ-GONZÁLEZ, J. M <sup>a</sup> .	
ARTÍCULO ORIGINAL	43
PREVALENCIA Y CONOCIMIENTO DE PIERCINGS ENTRE ESTUDIANTES DE ODONTOLOGÍA CALATAYUD, C., OLIVA-RÁEZ, E., TORRES, A.	
REVISIÓN BIBLIOGRÁFICA	49
COMPLICACIONES INFECCIOSAS GRAVES EN IMPLANTOLOGÍA ORAL CARBALLIDO FERNÁNDEZ, J., PEREA PÉREZ, B., LABAJO GONZÁLEZ, E.	
CASO CLÍNICO	55
MODALIDADES TERAPÉUTICAS DE LA RÁNULA SUBLINGUAL. A PROPÓSITO DE TRES CASOS CLÍNICOS VEIGA LÓPEZ, B., SÁNCHEZ SÁNCHEZ, R., VILLALVA HERNÁNDEZ-FRANCH, B., LOUGHNEY GONZÁLEZ A., FERNÁNDEZ DOMÍNGUEZ, M.	
REVISIÓN BIBLIOGRÁFICA	61
TRATAMIENTO CON IMPLANTES DENTALES EN PACIENTES IRRADIADOS POR CÁNCER DE CABEZA Y CUELLO. PARTE 2 GARCÍA-GIL, I., LÓPEZ-QUILES, J., ZARRIAS CABALLERO, C., LÓPEZ-PINTOR MUÑOZ, R., ARRIBA DE LA FUENTE, L., HERNÁNDEZ VALLEJO, G.	
NORMAS DE PUBLICACIÓN DE LA REVISTA CIENTÍFICA DENTAL	67

# CONTENTS

EDITORIAL	5
ORIGINAL ARTICLE	7
IN VITRO RANDOMIZED STUDY OF THE SEALING ABILITY OF GUTTACORE AND THERMAFIL PLUS USING CROSS SECTIONS <i>ALGAR PINILLA, J., ESTÉVEZ LUAÑA, R., VALENCIA DE PABLO, O., PÉREZ ALFAYATE, R., CISNEROS CABELLO, R.</i>	
BIBLIOGRAPHIC REVIEW	13
THERAPEUTIC APPROACH TO THIRD MOLARS ¿EXTRACTION OR SURVEILLANCE? <i>GARCÍA-RIART MONZÓN, M., PAREDES RODRÍGUEZ, VM., REININGER, D., RODRÍGUEZ-GRANDJEAN GARCÍA-ZABARTE, A., GUIADO MOYA, B., LÓPEZ-QUILES, J.</i>	
CLINICAL CASE	19
ENDODONTIC AND SURGICAL MANAGEMENT TO INVASIVE CERVICAL RESORPTION. A REVIEW OF THE LITERATURA. A CASE REPORT <i>QUISPE LÓPEZ, N., GARCÍA-FARIA GARCÍA, C., ALONSO EZPELETA, L.O., MENA ÁLVAREZ, J., MORALES SÁNCHEZ, A., GARRIDO MARTÍNEZ, P.</i>	
CLINICAL PICTURE	25
CASE REPORT: AMELOGENESIS IMPERFECTA <i>DIÉGUEZ PÉREZ, M., ALAMÁN FERNÁNDEZ, JM., BENABDELHANIN, O., RUIZ BENITO, J.</i>	
BIBLIOGRAPHIC REVIEW	27
ZYGOMATIC IMPLANTS, WHEN AND HOW IT CAN BE USED? <i>GARCÍA-GIL, I., TOLEDANO-ESPINOSA, T., LÓPEZ-QUILES, J.</i>	
INTERVIEW AMONG EXPERTS	33
DR. RUPERTO GONZÁLEZ GIRALDA INTERVIEWS DR. JESÚS FERNANDEZ SÁNCHEZ <i>DR. RUPERTO GONZÁLEZ GIRALDA DR. JESÚS FERNÁNDEZ SÁNCHEZ</i>	
BIBLIOGRAPHIC REVIEW	37
SYSTEMATIC REVIEW ON THE DIFFERENTIAL DIAGNOSIS OF RADIOLUCENT LESIONS ASSOCIATED THIRD MOLAR <i>ARTIGAS COLOMO, A. M<sup>a</sup>.,LECO BERROCAL, M<sup>a</sup>. I., FERNÁNDEZ CÁLIZ, F., BARONA DORADO, C., MARTÍNEZ-GONZÁLEZ, J. M<sup>a</sup>.</i>	
ORIGINAL ARTICLE	43
PREVALENCE AND KNOWLEDGE OF PIERCINGS AMONG DENTAL STUDENTS <i>CALATAYUD, C., OLIVA-RÁEZ, E., TORRES, A.</i>	
BIBLIOGRAPHIC REVIEW	49
SERIOUS INFECTIOUS COMPLICATIONS IN ORAL IMPLANTOLOGY <i>CARBALLIDO FERNÁNDEZ, J., PEREA PÉREZ, B., LABAJO GONZÁLEZ, E.</i>	
CLINICAL CASE	55
THERAPEUTIC METHODS OF RANULA. THREE CASE REPORTS <i>VEIGA LÓPEZ, B., SÁNCHEZ SÁNCHEZ, R., VILLALVA HERNÁNDEZ-FRANCH, B., LOUGHNEY GONZÁLEZ A., FERNÁNDEZ DOMÍNGUEZ, M.</i>	
BIBLIOGRAPHIC REVIEW	61
DENTAL IMPLANT TREATMENT IN PATIENTS IRRADIATED FOR HEAD AND NECK CANCER. SECTION 2 <i>GARCÍA-GIL, I., LÓPEZ-QUILES, J., ZARRIAS CABALLERO, C., LÓPEZ-PINTOR MUÑOZ, R., ARRIBA DE LA FUENTE, L., HERNÁNDEZ VALLEJO, G.</i>	
GUIDELINES FOR AUTHORS	67



# EDITORIAL

## QUERIDOS REYES MAGOS:

Como los colegiados del COEM han sido durante 2014 unos profesionales estupendos, quiero agradecerlos vuestros regalos en forma de avances y recopilaciones científicas. Así me gustaría destacar:



**Dr. José Santos Carrillo Baracaldo**  
Subdirector de la revista *Científica Dental* del Ilustre Colegio Oficial de Odontólogos y Estomatólogos de la Iª Región.

**E**l estudio *in-vitro* sobre la capacidad de obturación de dos sistemas de gutapercha caliente capaces de facilitar nuestras endodoncias en el quehacer diario. Es un excelente estudio de Juan Algar y colaboradores.

**N**o os perdáis la reflexión y revisión sobre la actitud terapéutica ante la presencia de terceros molares. ¿No todos deben ser extraídos? Muy bien para García Riat y colaboradores.

**E**s algo poco frecuente, pero puede ocurrir, "Reabsorción cervical invasiva". Se presenta un caso clínico, su diagnóstico y forma de tratamiento. Es un buen regalo de Norberto Quispe y colaboradores.

**R**esumir y actualizar la amilogénesis imperfecta a través de la foto clínica de Montserrat Diéguez y colaboradores es algo de gran interés a la hora de establecer su diagnóstico.

**O**tro artículo importante en la toma de decisiones es el presentado por Ignacio García Gil y colaboradores sobre la posible indicación de implantes cigomáticos en algunos de nuestros pacientes.

**L**a entrevista entre expertos que hace el Dr. Fernández a todo un expresidente de la FDI, como es el Dr. Ruperto González Giralda, es uno de los regalos estrella de esta revista.

**U**na revisión de las lesiones radiotransparentes asociadas a los terceros molares nos puede ayudar en nuestros diagnósticos y toma de decisiones terapéuticas al respecto. Enhorabuena para Alejandra Artigas y colaboradores.

**Z**igzagueante y ¿quizás?, preocupante, que casi la tercera parte de nuestros estudiantes de Odontología utilicen piercings sin tener en cuenta sus frecuentes complicaciones. Felicidades por su magnífico artículo a Claudia Calatayud.

**Y** si el implante se infecta, ¿qué debemos hacer? De esto se ocupa Jorge Carballido Fernández y colaboradores.

**T**ambién la ránula sublingual puede ser una posibilidad a tener en cuenta, de ella se ocupa la revisión, junto a tres casos clínicos, realizada por Benazir Vega López y colaboradores.

**U**na buena revisión la que nos presenta Ignacio García Gil y colaboradores respecto a los pacientes irradiados susceptibles de tratamiento implantológico.

Desde la Comisión Científica os deseamos un año 2015 pleno de luz y felicidad.



## PROTEGE TU CASA

El COEM, en colaboración con A.M.A., presenta un nuevo seguro Multirisgo Hogar exclusivo para miembros del COEM.

### VENTAJAS EXCLUSIVAS



#### Servicio "MANITAS"



- ✓ Montaje de muebles.
- ✓ Instalación o sustitución de bombillas, lámparas, plafones...
- ✓ Pintura de una pared.
- ✓ Instalación de accesorios (cuadros, cortinas, estanterías...).
- ✓ Ayuda en mudanzas.

#### Ayuda personal en el HOGAR



- Asistencia domiciliar profesional en caso de enfermedad o convalecencia:*
- ✓ Servicio de limpieza.
  - ✓ Profesor particular.
  - ✓ Asistencia geriátrica.
  - ✓ Aseo personal.
  - ✓ Acompañamiento de menores.

#### Asistencia INFORMÁTICA



- Asistencia a ordenadores, smartphones y tablets:*
- ✓ Protección Vida Digital: frente a comentarios negativos o ataques a la privacidad en internet.
  - ✓ Copia de Seguridad de hasta 30 Gb.
  - ✓ Antivirus Bitdefender gratuito (valorado en 70 €).
  - ✓ Recuperación de datos.
  - ✓ Asistencia tecnológica: ayuda para la configuración e instalación de equipos informáticos y audiovisuales.



### LAS MEJORES VENTAJAS

- ✓ Valor a Nuevo en todas las garantías.
- ✓ Averías de electrodomésticos.
- ✓ Protección Jurídica.
- ✓ Asistencia en el Hogar 24 horas.
- ✓ Presupuestos personalizados.
- ✓ Ampliación de servicios de Ayuda y Asistencia



A.M.A. es, desde 1965, la única mutua de seguros dedicada exclusivamente a los profesionales sanitarios. Con una amplia gama de productos, A.M.A. siempre va a garantizar la mejor respuesta a sus necesidades tanto en el ámbito profesional como en el personal. Porque si su trabajo es infundir confianza, el nuestro es que usted siempre tenga en quien confiar.

**EL COEM** *te lo pone fácil*



Ilustre Colegio Oficial de Odontólogos y Estomatólogos de la 1ª Región

Solicite un presupuesto o más información en el teléfono **91 515 80 25** o en [servicioscoem@coem.org.es](mailto:servicioscoem@coem.org.es)

Todos los productos que ofrece el COEM son de libre contratación por parte del colegiado.



ARTÍCULO  
ORIGINAL

Artículo ganador del Premio al Mejor Artículo Científico Universidades de la CAM 2014

# ESTUDIO IN VITRO ALEATORIZADO DE LA CAPACIDAD DE OBTURACIÓN DE GUTTACORE Y THERMAFIL PLUS MEDIANTE CORTES TRANSVERSALES

Algar Pinilla, J., Estévez Luaña, R., Valencia de Pablo, O., Pérez Alfayate, R., Cisneros Cabello, R. Estudio in vitro aleatorizado de la capacidad de obturación de Guttacore y Thermafil plus mediante cortes transversales. *Cient. Dent.* 2014; 11; 3: 163-168.



## Algar Pinilla, Juan

Doctor en Odontología. Profesor de Prácticum e Iniciación a la Práctica de Adultos. Universidad Europea de Madrid.

## Estévez Luaña, Roberto

Profesor Máster Endodoncia Avanzada. Universidad Europea de Madrid.

## Valencia de Pablo, Óliver

Doctor en Odontología. Profesor Máster Endodoncia Avanzada. Universidad Europea de Madrid.

## Pérez Alfayate, Ruth

Máster Endodoncia Avanzada. Profesora de Prácticum e Iniciación a la Práctica de Adultos. Universidad Europea de Madrid.

## Cisneros Cabello, Rafael

Doctor en Medicina y Cirugía. Director del Máster de Endodoncia Avanzada. Universidad Europea de Madrid.

## Indexada en / Indexed in:

- IME
- IBECS
- LATINDEX
- GOOGLE ACADÉMICO

## Correspondencia:

Dr. Juan Algar Pinilla  
Clínica Odontológica de Madrid  
Pº de Santa María de la Cabeza, 92  
28045 Madrid  
juan.algar@gmail.com  
Tel.: 609 787 994

Fecha de recepción: 13 de mayo de 2014.  
Fecha de aceptación para su publicación:  
23 de octubre de 2014.

## RESUMEN

El éxito del tratamiento de conductos radica en una adecuada limpieza, conformación y obturación de los mismos.

**Objetivo:** Comparar el PGFA (porcentaje del área rellena por gutapercha) de la obturación de conductos entre el sistema Guttacore™ y el sistema Thermafil Plus® mediante cortes histológicos.

**Metodología:** Se realizó estudio in vitro aleatorizado sobre 23 conductos cuya curvatura se comprendía entre 21-40°. Los conductos se instrumentaron hasta un calibre apical de 30.04. Tras realizar irrigación final ultrasónica pasiva, se obturaron los conductos con los sistemas Thermafil Plus® y Guttacore™. Se les realizaron cortes histológicos a 2, 5 y 8 mm del extremo apical. Se fotografió la superficie de los cortes a 2,5x aumentos. Calculamos el PGFA de las muestras.

**Resultados:** Todos los conductos obtuvieron medias superiores al 95% en PGFA (Guttacore: 98,16% a 2 mm, 96,77% a 5 mm y 98,46% a 8 mm; Thermafil: 98,73% a 2 mm, 98,89% a 5 mm y 100% a 8 mm). Existieron diferencias significativas entre ambos grupos en el corte a 8 mm ( $p=0,011$ ).

**Conclusiones:** 1) Thermafil Plus™ obtiene significativamente mayor PGFA en corte a 8 mm. 2) No existen diferencias significativas a 2 y 5 mm. 3) Se necesitan nuevos estudios comparativos de Guttacore™ con otros sistemas de obturación.

## PALABRAS CLAVE

Guttacore; Thermafil; Conducto radicular; Obturación.

## IN VITRO RANDOMIZED STUDY OF THE SEALING ABILITY OF GUTTACORE AND THERMAFIL PLUS USING CROSS SECTIONS

## ABSTRACT

The success of the root canal treatment takes of in a suitable cleaning, shaping and obturation of the root canal system.

**Aim:** To compare the PGFA (percentage of guttapercha-filled area) obtained by Guttacore and Thermafil Plus obturation systems using histologic sections.

**Methodology:** a randomized in vitro trial was done on 23 canals in which the angle of curvature was between 21-40°. The instrumentation was done until a 30.04 file reach the working length. After the final irrigation activated with ultrasound, canals were obturated with Thermafil Plus and Guttacore obturation systems. Horizontal sections were cut 2, 5 and 8mm from the apical foramen of each tooth. The crosssectional area of the samples were taken under photographs to 2.5x increases. The PGFA was calculated.

**Results:** All the canals obtained more than 95% in average of PGFA (Guttacore: 98,16% at 2 mm, 96,77% at 5 mm and 98,46% at 8 mm; Thermafil: 98,73% at 2 mm, 98,89% at 5 mm and 100% at 8 mm). Significant differences were found between the groups in the cross-sectional area at 8 mm ( $p=0,011$ ).

**Conclusions:** 1) Thermafil plus gets significantly higher values of PGFA in the cross-sectional area at 8 mm. 2) No significant difference was found between 2 and 5 mm 3) Other studies about comparison of Guttacore are needed.

## KEY WORDS

Guttacore; Thermafil; Root canal; Obturation.

## INTRODUCCIÓN

El objetivo ideal de la obturación es sellar todas las vías de filtración entre la cavidad oral, el sistema de conductos y los tejidos perirradiculares<sup>1</sup>. Esto se suele conseguir con gutapercha y cemento sellador. Las proporciones entre los componentes orgánicos e inorgánicos que se utilizan en los conos endodónticos comercialmente disponibles tienen influencia en las propiedades termomecánicas de la gutapercha<sup>2-4</sup>. Esto puede conducir a variaciones en la fragilidad, rigidez, resistencia a la tracción, así como en el flujo, la plasticidad, la elongación, la fuerza de tensión inherente y en el comportamiento térmico<sup>2-3</sup>. Por ello el proceso de manufacturación, y los aditivos, al margen de la técnica elegida en la obturación, podrían tener su influencia en el resultado final de la obturación y, consecuentemente en el sellado del sistema de conductos radiculares<sup>5</sup>.

Ben Johnson<sup>6</sup> introdujo el uso de un portador (inicialmente metálico) recubierto de gutapercha alfa para obtener los conductos. De aquí surgió el sistema Thermafil® (Dentsply Tulsa Dental Specialties, Tulsa, OK). Consta de un vástago de plástico recubierto por gutapercha alfa indicado para la obturación de conductos largos, estrechos y en los curvos. Presenta unos buenos resultados en cuanto al relleno de gutapercha<sup>7-9</sup> y filtración<sup>10-12</sup>.

Recientemente ha surgido un nuevo sistema de obturación con vástago de gutapercha llamado Guttacore™ (DENTSPLY Tulsa Dental Specialties). Este obturador posee un núcleo central de gutapercha reticulada (obtenido mediante un procedimiento químico) recubierto de gutapercha alfa. Según el fabricante, la gutapercha reticulada ejerce una fuerza hidráulica que empuja a la de recubrimiento a través de todos los recovecos del sistema de conductos. También describen que Guttacore presenta las mismas indicaciones que Thermafil, presentando como ventaja la facilidad de remoción, en caso de retratamiento, o para colocar un poste<sup>13</sup>.

Uno de los aspectos evaluados a la hora de testar la calidad de un sistema de obturación es el porcentaje de área relleno de gutapercha (PGFA). El objetivo de este estudio *in vitro* fue comparar el PGFA de la obturación de conductos con el sistema Guttacore y el sistema Thermafil Plus mediante cortes transversales en conductos curvos. La hipótesis nula fue que no existieran diferencias estadísticamente significativas entre el PGFA de ambos grupos.

## MATERIALES Y MÉTODOS

Seleccionamos 23 conductos de molares superiores, con un grado de curvatura entre 21-40°<sup>11</sup> almacenados en formol tamponado hasta su uso. Posteriormente, procedimos a la inmersión de las muestras durante dos horas en hipoclorito de sodio al 4% y se removió toda la superficie de cálculo mediante ultrasonidos.

Realizamos las aperturas con fresa H7 (Kalma, Madrid, España) y EndoZ (Dentsply-Maillefer, Ballaigues, Suiza). La longitud de trabajo se estableció con magnificación, y restando 1 mm a la longitud de la lima K10 cuando salía por el foramen apical. Se realizaron radiografías para obtener el ángulo y radio de curvatura mediante el método de Iqbal<sup>14</sup>. Tras las mediciones se realizó un muestreo estratificado dividiendo la

muestra en dos grupos (con el fin de otorgar igualdad de dificultad a los grupos de obturación) y se bloquearon los ápices con cianoacrilato para crear un sistema cerrado<sup>15</sup>.

Posteriormente realizamos el preflaring rotatorio con S1 y Sx del sistema Protaper™ (Dentsply-Maillefer), acabando la instrumentación en un 30.04<sup>16</sup> del sistema Profile® (Dentsply-Maillefer).

La irrigación que utilizamos fue de 2 ml de hipoclorito sódico al 4,25% entre lima y lima dispensado en jeringa Monoject 27G con salida lateral (Vista dental Products, Racine, WI) insertada hasta 3 mm de la longitud de trabajo.

Antes de la irrigación final, sorteamos mediante el método "cara-cruz" los dos grupos obtenidos previamente para asignarles la realización de la obturación con el sistema Guttacore (Grupo 1) y Thermafil Plus (Grupo 2). Tras la asignación de grupos se utilizaron los verificadores correspondientes.

El protocolo de irrigación final consistió en hipoclorito sódico 4,25% activado ultrasónicamente 30 segundos<sup>17</sup> mediante IRRsafe IRR20 de 25 mm (Satelec), EDTA 17% activado 30 segundos y lavado final con 5 ml de hipoclorito sódico al 5,25% sin activación<sup>8</sup>.

Una vez secos los conductos con puntas de papel, mezclamos cemento AH-Plus® (Dentsply-Maillefer) siguiendo las instrucciones del fabricante, depositando 0,05 ml de cemento en el conducto ayudados por una jeringa de insulina con el fin de estandarizar la cantidad que accede al interior de él<sup>8</sup>. Se extendió el cemento ayudados de punta 25.04 de Endoactivator (Dentsply-Maillefer) situada a 2 mm de la longitud de trabajo en movimiento de entrada y salida durante 10 segundos. La punta de Endoactivator se limpió entre aplicación y aplicación con algodón impregnado en alcohol. A continuación, se obturaron los grupos 1 y 2 de la siguiente manera. Se seleccionó en el horno Thermaprep Plus (Dentsply-Maillefer) la temperatura acorde al obturador a insertar. En nuestro caso se utilizaron obturadores 30.04 de Thermafil y de 25 para Guttacore siguiendo instrucciones del fabricante (Tabla 1). Una vez establecida la longitud del obturador se introduce en el horno y se espera hasta la señal acústica. Tras la fase de calentamiento el obturador se extrae del horno y sin demora se introduce directamente en el conducto a una velocidad de 3 mm/seg<sup>18</sup>. Una vez llevado a la longitud de trabajo se corta la parte coronal del vástago con fresa H7 en el caso de Thermafil. En el caso de Guttacore con flexionar el vástago se consigue su separación del obturador. Tras separar el vástago, se condensó con plugger de Buchanan (SybronEndo Corporation, Orange, CA). Tras la compactación de la zona coronal se colocó Cavit G (3M ESPE, St. Paul, Minnesota, United States). Nuestro control negativo fueron conductos instrumentados a 30.04 sin obturar (Figura 1).

Tras la obturación almacenamos los especímenes a 37°C y 100% de humedad durante 14 días con el fin de dejar que el cemento sellador fragüe adecuadamente<sup>19-20</sup>. Transcurridas las dos semanas realizamos cortes a -2 mm (se le denominó apical), -5 mm (medio) y -8 mm (coronal) del ápice radicular con un disco diamantado a baja velocidad (200 R.P.M.) e irrigación continua con el fin de evitar el calentamiento de la superficie del diente.

TABLA 1: INSTRUCCIONES DE FABRICANTE DE GUTTACORE.

GUTTACORE™ OBTURATORS

FINAL SHAPE .04 TAPER	GUTTACORE OBTURATOR	FINAL SHAPE .06 TAPER	GUTTACORE OBTURATOR
20/.04	-	20/.06	20
25/.04	20	25/.06	25
30/.04	25	30/.06	30
35/.04	30	35/.06	35
40/.04	35	40/.06	40
45/.04	40	45/.06	45
50/.04	45	50/.06	50
55/.04	50	55/.06	55
60/.04	55	60/.06	60
70+/.04	60	70+/.06	70
80+/.04	70	80+/.06	80
90+/.04	80	90+/.06	90

Cuando la conicidad de la preparación es de 0,04, seleccionar un obturador Guttacore con un calibre menos de la última lima que llegó a longitud de trabajo. Si la conicidad es de 0.06 seleccionar un obturador Guttacore del mismo calibre que la última lima que llegó a la longitud de trabajo.

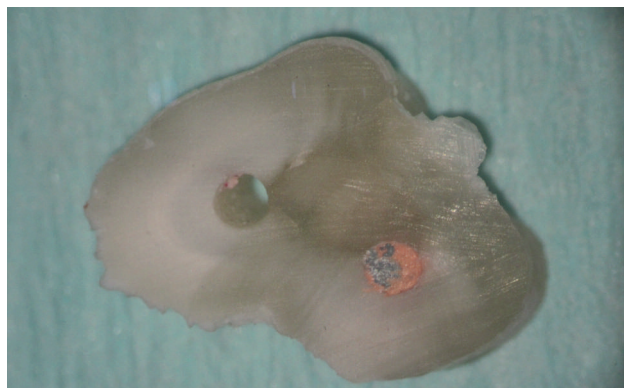


Figura 1: Control negativo.

Posteriormente, procedimos a la visualización a 20 aumentos de la superficie de corte con el microscopio quirúrgico Zeiss® OPMI pico (Carl Zeiss Vision, Hallbergmoos, Germany). Cada imagen se analizó mediante el software ImageJ 1.47 (National Institutes of Health, USA). Señalamos el perímetro interno del conducto principal, el externo de la gutapercha y el de los huecos (Figura 2). Con dichos perímetros calculamos el área total del conducto, el área ocupada por la gutapercha (en técnicas de obturación con vástago, consideraremos como gutapercha el portador), así como el porcentaje de superficie ocupada por los huecos en la obturación. La diferencia entre el área total del conducto y la suma de las áreas correspondientes a la gutapercha y los huecos nos proporcionará el porcentaje de área que ocupe en el conducto el cemento sellador. El PGFA se calculó siguiendo el método de Eguchi y cols.<sup>21</sup>.

Los registros obtenidos de los cálculos del PGFA se volcaron en una tabla excel (Microsoft Office, León, España) obteniéndose la media y la desviación estándar; se procesaron y analizaron los datos con el paquete estadístico SPSS 15.0 (SPSS Inc., Chicago, Ill., EEUU).

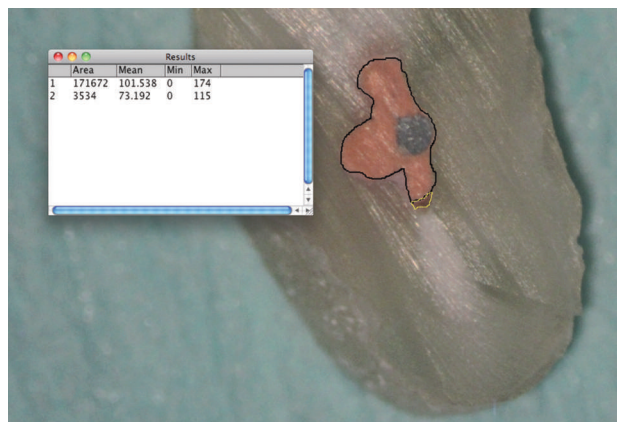


Figura 2: Cálculo de áreas mediante Image J.

Para el análisis estadístico se realizó test de U Mann Whitney. Para todas las pruebas se aceptará un valor de significación del 5%.

## RESULTADOS

La media de PGFA superó el 96% en ambos grupos y en todos los cortes (Tabla 2). Para mejor entendimiento de los cortes, denominamos “apical” al corte a 2 mm, “medio” al corte a 5 mm y “coronal” al corte a 8 mm. Existieron diferencias estadísticamente significativas en el corte a 8 mm ( $p=0,011$ ) siendo Thermafil el grupo que mayor PGFA obtuvo (Tabla 2). No existieron diferencias estadísticamente significativas del PGFA en los cortes a 2 mm ( $p=0,852$ ) y 5 mm ( $p=0,278$ ).

## DISCUSIÓN

Los objetivos del tratamiento de conductos son la limpieza, conformación y sellado tridimensional del espacio pulpar. En la actualidad no existe ningún sistema de obturación que sea capaz de sellar completamente el sistema de conductos<sup>16</sup>. No obstante se acepta que, si se han cumplido las premisas anteriormente citadas, obtendremos resultados favorables en la mayoría de las ocasiones<sup>22</sup>.

Los sistemas Thermafil Plus y Guttacore están compuestos por un vástago recubierto por gutapercha alfa. En el caso de Thermafil Plus el vástago está compuesto por polisulfona, mientras que en el caso de Guttacore será de gutapercha reticulada. La función de estos vástagos es transportar la gutapercha calentada hasta al interior del conducto y ejercer una fuerza hidráulica que la empuje junto al cemento sellador por todos los recovecos que forman el sistema de conductos. Cuando se calienta un obturador de Thermafil Plus o Guttacore se va a cambiar el estado de la gutapercha de recubrimiento a la fase amorfa (acristalina). Dentro de esta fase, la gutapercha tendrá mucha menor deformación elástica (reversible) y se comportará como un líquido de alta viscosidad que fluye en virtud del estrés aplicado<sup>23</sup>. De esta forma, conforme avanza el obturador, se va a ir desplazando la gutapercha a lo largo y ancho del conducto.

Los resultados que hemos obtenido plantean que pueden existir diferencias entre un sistema de obturación y otro en base a la variable estudiada (PGFA).

**TABLA 2. RESULTADOS DE LOS DIFERENTES GRUPOS (GUTTACORE Y THERMAFIL) EN LOS DISTINTOS CORTES. DATOS DE PGFA**

ZONAS DE CORTE	n=11 GUTTACORE $\bar{X} \pm DE$	n=12 THERMAFIL $\bar{X} \pm DE$	P*
Apical (-2 mm)	98,16±4,304	98,73±3,337	P=0,852
Medio (-5 mm)	96,77±5,317	98,89±2,257	P=0,278
Coronal (-8 mm)	98,46± 2,306	100,00±0,000	P=0,011

\*Valores de p dados por el test de Mann Whitney.

En nuestro estudio, ambos obturadores presentaron unas áreas de relleno muy elevadas (Figura 3). Thermafil Plus se comportó mejor que Guttacore en la obturación en el corte a -8 mm, no habiendo diferencias estadísticamente significativas en los dos cortes restantes (aunque el mayor porcentaje de huecos y la media menor de PGFA se observó en el grupo de Guttacore). El menor porcentaje obtenido al obturar con Guttacore pensamos que podría ser debido a diversas causas. Una de ellas es la menor masa del obturador Guttacore. En el estudio se utilizaron obturadores Guttacore de 25 y Thermafil de 30.04 (las instrucciones del fabricante de Guttacore recomiendan el uso de un calibre menor al apical cuando la conicidad es del 4%). La mayor masa de Thermafil podría tener su influencia a la hora de ser empujada en el conducto. También la composición del vástago es posible que intervenga. El vástago de Thermafil Plus, al ser más rígido, es posible que desplace con más eficacia la gutapercha de recubrimiento y sea menos sensible a las posibles interferencias debidas a las irregularidades del conducto.

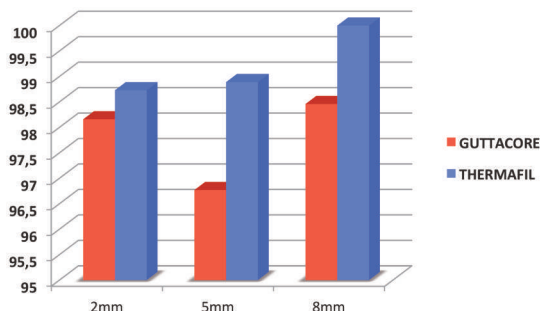


Figura 3: Porcentaje del área rellena por gutapercha.

En cuanto a Guttacore, nos sorprendió la deformación que sufre el núcleo. Es posible que el vástago sea excesivamente blando y sufra deformación mientras se inserta con la pérdida de efectividad a la hora de embolizar la gutapercha amorfa en el interior del conducto. Una futura línea de investigación derivada de este trabajo podría ser la comprobación de la existencia o no de interfase entre la gutapercha reticulada del núcleo y la de recubrimiento.

La metodología utilizada en nuestro estudio sólo es comparable para sistemas de obturación con vástago, pero la dificultad de encontrar estudios sobre la obturación con Guttacore nos hace considerar conceptos empíricos de ensayo-error hasta que la investigación de la obturación con este sistema sea más amplia. El hecho de tener el sistema Guttacore un volumen de

gutapercha de recubrimiento menor, una menor resistencia en su vástago y un enfriamiento más brusco podría justificar la presencia de mayor número de poros en la obturación y la presencia de unos valores inferiores de PGFA debido a que el empuje probablemente sea menor y la contracción de la masa de gutapercha mayor. La desviación estándar en las mediciones de Guttacore fue mayor que en el grupo de Thermafil Plus. Esto nos lleva a pensar que la obturación con el sistema Guttacore es más sensible a la técnica y la destreza del operador. La mayor integridad estructural del vástago de Thermafil Plus nos va a permitir realizar una colocación más progresiva y predecible.

En nuestra experiencia clínica, Thermafil Plus se manipuló con mayor facilidad. Gracias al vástago de plástico permitía bajarlo progresivamente a una velocidad de 3mm/seg hasta finalizar a la longitud de trabajo<sup>18</sup>. En el caso de Guttacore, con el mismo ratio de inserción, comprobamos que al llegar al final nos costaba trabajo llevar el obturador a la longitud de trabajo y que el vástago de gutapercha reticulada se doblaba o rompía. Pensamos que el tiempo de inserción de Guttacore debería ser menor que en el caso de Thermafil Plus, ya que nos da la sensación de que tiene un peor comportamiento tixotrópico, probablemente debido a las propiedades del vástago. También podría haber influido la temperatura a la que se calientan los obturadores, aunque el calentamiento de ambos se realizó siguiendo las instrucciones del fabricante. Estas afirmaciones se deberían testar en futuras investigaciones.

En la actualidad, no existen estudios que midan el nivel de obturación que nos aporta el sistema Guttacore. El sistema Thermafil proporciona un adecuado sellado del sistema de conductos así como facilidad en su manejo<sup>10,17,19,24</sup>. Una de sus desventajas es la dificultad en su remoción y en la preparación de los conductos para recibir un poste en su interior<sup>25,26</sup>. Por estos motivos surgió la idea de crear el sistema Guttacore.

Generalmente se acepta la teoría de que la gutapercha aumentará su volumen y el cemento lo disminuirá conforme obturamos el conducto debido al empuje que ejerce sobre él al ir rellenando. Lo ideal es que la masa de gutapercha sea máxima y el volumen de sellador mínimo para que la obturación sea menos sensible a la filtración<sup>19,27</sup>. La filtración se va a producir en las interfases entre la dentina y la gutapercha, dentina y cemento sellador o entre la gutapercha y el cemento. También, esta filtración va a depender del espesor de la capa de sellador (cuanto mayor espesor, mayor contracción y mayor filtración)<sup>20</sup> y va a sufrir una disolución dependiente del tiempo. Por tanto, cuanto menor sea la capa de cemento, mejor capacidad de sellado va a tener una técnica de obturación debido a que habrá una menor contracción del mismo<sup>27</sup>. Está descrita la muy buena adaptación de la gutapercha a las paredes del conducto obturado con el sistema Thermafil™ así como el mínimo espesor de la capa de cemento sellador<sup>27</sup>. En nuestro estudio la capa de sellador en todas las muestras fue ínfima, obteniendo una media de porcentaje de relleno de gutapercha superior al 98% (se ha considerado al vástago como parte integrante de la gutapercha).

Con la medición de PGFA podemos cuantificar el relleno que se hace del conducto radicular por parte de estos sistemas. En la literatura se ha utilizado este método para comparar la

calidad de diversas técnicas de obturación<sup>7-8,28-31</sup>, comparar la correlación entre limas y gutapercha de un mismo sistema<sup>32</sup> así como para evaluar el sellado tridimensional de reabsorciones internas<sup>33</sup>. Otros estudios han medido el porcentaje del volumen obturado (POV) mediante tomografía espiral computarizada<sup>34</sup>.

En nuestro estudio la media de PGFA para Thermafil Plus fue de 98,73% mientras que para Guttacore fue de 98,16%. Los datos obtenidos por el grupo Guttacore en este estudio coinciden con los que obtuvieron De-Deus y cols.,<sup>19</sup> en su estudio con Thermafil Plus; mientras que en nuestro grupo Thermafil Plus el porcentaje obtenido fue superior. Al igual que este autor, también observamos que el grado de dispersión de los datos fue muy pequeño (3%). En otro estudio de este mismo autor<sup>35</sup> se obtuvo un PGFA de 88,12%±16 en tercio apical. Para el tercio medio obtuvo 91,4%±13,25. Somma y cols.<sup>36</sup> obtuvieron un sellado de 99,023±1,204. Estos porcentajes tan altos de PGFA en los estudios unidos a la baja desviación estándar podría ser explicado porque Thermafil Plus™ es una técnica poco dependiente del operador y realmente se adapta bien a la anatomía del conducto.

Al observar los cortes transversales denotamos cómo en algunos de ellos el vástago ocupaba una zona lateral en el conducto, entrando en contacto directo con las paredes radiculares. Lo deseable sería que el vástago estuviera recubierto en su totalidad por gutapercha. Estudios de citotoxicidad de Thermafil Plus en fibroblastos relatan la nula incidencia en estos y por tanto la ausencia de relevancia clínica de que acontezca este evento<sup>37</sup>. Con el grupo de Guttacore no hemos encontrado estudios de citotoxicidad que soporten la afirmación anterior realizada con Thermafil Plus. Pensamos que sería adecuado realizar un estudio para medir la citotoxicidad del núcleo de Guttacore pues, aunque es gutapercha en origen, adquiere unas características físicas derivadas de un procedimiento químico. No sabemos si los aditivos que se utilizan en la transformación de la gutapercha, a su fase reticulada, podrían generar citotoxicidad y por tanto ser relevante el hecho de que el núcleo toque las paredes del conducto.

Dentro de este estudio tenemos varias limitaciones inherentes a la mayoría de los estudios in vitro. La primera se refiere a la estandarización de las muestras y en la distribución de la misma. En nuestro estudio lo que primó fue la aplicabilidad clínica de nuestros hallazgos. No se realizó la sección de la corona anatómica del diente para simular una situación clínica real al obturar con estos sistemas. Pensamos que, al realizar una preparación de conicidad continua (30.04), los resultados no deberían afectarse por la longitud del diente.

En cuanto a la distribución de la muestra, se realizó un muestreo estratificado con el fin de intentar poner en igualdad de condiciones de dificultad a las dos técnicas de obturación y evitar que el azar pudiera poner todos los casos de 40 grados en uno de los dos grupos falseando el estudio.

Otro de los problemas con los que nos encontramos fue a la hora de cortar los dientes. En este estudio de conductos curvos, marcamos, con una línea perpendicular al eje de la raíz, la dirección en donde debíamos realizar el corte al diente. Al realizarse este trabajo con ayuda de una pieza de mano de laboratorio pensamos que podría derivarse algún tipo de medición errónea posterior debida a la variabilidad de los cortes. Por ello pensamos que la gran mayoría de los estudios se realizan en conductos rectos<sup>19, 20, 27</sup>.

También se pone de relieve si la fricción del disco influye en el sobrecalentamiento de la gutapercha con la correspondiente variación en las mediciones. En nuestro caso se cortaron los dientes a baja velocidad, 200 R.P.M, y con irrigación abundante tal y como hicieron Gulsahi y cols.,<sup>8</sup>. Otro factor a tener en cuenta es el embeber las muestras en resina epoxi antes de proceder con el corte de la muestra. En nuestro caso no era factible realizar esto debido a que necesitábamos dibujar sobre la superficie radicular el lugar y angulación de la realización del corte.

En los estudios de cortes transversales resulta imposible reproducir el experimento con esa misma muestra debido a que se destruye. Al realizar los cortes se va a perder volumen de diente de forma directamente proporcional al espesor del disco con el que se realiza el corte (en nuestro caso fue de 0,3 mm). También se critica el hecho de que al realizar los cortes transversales se pueda alterar la muestra. En este sentido, podemos destacar que esta afirmación no tiene la relevancia que podríamos imaginar. Estudios que comparan micro-CT y cortes histológicos muestran que existe una correlación muy estrecha entre ambas técnicas<sup>38</sup>. Con la micro-CT se van a obtener los resultados más precisos pero el coeficiente de correlación de Pearson al compararlo con los cortes histológicos fue de 0,968. Esto quiere decir que podemos calcular áreas de forma precisa con cortes histológicos sin tener que hacer la elevadísima inversión que supondría un análisis con la micro-CT.

## CONCLUSIONES

De los resultados obtenidos podemos concluir que Thermafil Plus obtiene mayor PGFA a 8 mm del extremo apical, no existiendo diferencias estadísticamente significativas en los cortes a 2 y 5 mm. Se necesitan nuevos estudios comparativos de Guttacore™ con otros sistemas de obturación.



## BIBLIOGRAFÍA

1. Cohen S, Burns RC., Obturation of the cleaned and shaped root canal system. In: Cohen S, Burns RC (eds.). Pathways of the pulp. St. Louis: Mosby; 2002. p. 293-364.
2. Friedman CE, Sandrik JL, Heuer MA, Rapp GW. Composition and physical properties of gutta-percha endodontic filling materials. *J Endod* 1977; 3 (8): 304-308.
3. Tagger M, Gold A. Flow of various brands of gutta-percha cones under in vitro thermo-mechanical compaction. *J Endod* 1988; 14 (3): 115-120.
4. Marciano J, Michalesco PM. Dental gutta-percha: Chemical composition, X-ray identification, enthalpic studies, and clinical implications. *J Endod* 1989; 15 (4): 149-153.
5. Combe EC, Cohen BD, Cummings K. Alpha- and beta-forms of gutta-percha in products for root canal filling. *Int Endod J* 2001; 34 (6): 447-451.
6. Johnson WB. A new gutta-percha technique. *J Endod* 1978; 4 (6): 184-188.
7. Jarrett IS, Marx D, Covey D, Karmazin M, Lavin M, Gound T. Percentage of canals filled in apical cross sections - an in vitro study of seven obturation techniques. *Int Endod J* 2004; 37 (6): 392-398.
8. Gulsahi K, Cehreli ZC, Kuraner T, Dagli FT. Sealer area associated with cold lateral condensation of gutta-percha and warm coated carrier filling systems in canals prepared with various rotary NiTi systems. *Int Endod J* 2007; 40 (4): 275-281.
9. McMurtrey LG, Krell KV, Wilcox LR. A comparison between Thermafil and lateral condensation in highly curved canals. *J Endod* 1992; 18 (2): 68-71.
10. Pathomvanich S, Edmunds DH. The sealing ability of Thermafil obturators assessed by four different microleakage techniques. *Int Endod J* 1996; 29 (5): 327-334.
11. Fan B, Wu M, Wesselink PR. Leakage along warm gutta-percha fillings in the apical canals of curved roots. *Endod Dent Traumatol* 2000; 16 (1): 29-33.
12. Schäfer E, Olthoff G. Effect of three different sealers on the sealing ability of both thermafil obturators and cold laterally compacted Gutta-Percha. *J Endod* 2002; 28 (9): 638-642.
13. Beasley RT, Williamson AE, Justman BC, Qian F. Time Required to Remove Gutta-Core, Thermafil Plus, and Thermoplasticized Gutta-percha from Moderately Curved Root Canals with ProTaper Files. *J Endod* 2013; 39 (1): 125-128.
14. Iqbal MK, Maggiore F, Suh B, Edwards KR, Kang J, Kim S. Comparison of Apical Transportation in Four Ni-Ti Rotary Instrumentation Techniques. *J Endod* 2003; 29 (9): 587-591.
15. Psimma Z, Boutsioukis C, Vasiliadis L, Kas-trinakis E. A new method for real-time quantification of irrigant extrusion during root canal irrigation ex vivo. *Int Endod J* 2013; 46 (7): 619-631.
16. Gutmann KV. Adaptation and sealability of two contemporary obturation techniques in the absence of the dentinal smear layer. *Int Endod J* 1999; 32 (6): 464-474.
17. Marciano MA, Ordinola-Zapata R, Cunha TV, Duarte MA, Cavenago BC, Garcia RB, et al. Analysis of four gutta-percha techniques used to fill mesial root canals of mandibular molars. *Int Endod J* 2011; 44 (4): 321-329.
18. Levitan ME, Himel VT, Luckey JB. The Effect of Insertion Rates on Fill Length and Adaptation of a Thermoplasticized Gutta-Percha Technique. *J Endod* 2003; 29 (8): 505-508.
19. De-Deus G, Gurgel-Filho ED, Magalhães KM, Coutinho-Filho T. A laboratory analysis of gutta-percha-filled area obtained using Thermafil, System B and lateral condensation. *Int Endod J* 2006; 39 (5): 378-383.
20. Duarte KD. Evaluation of epoxy resin sealer after three root canal filling techniques by confocal laser scanning microscopy. *Microsc Res Tech* 2012; 75 (9): 1277-1280.
21. Eguchi DS, Peters DD, Hollinger JO, Lorton L. A comparison of the area of the canal space occupied by gutta-percha following four gutta-percha obturation techniques using procosol sealer. *J Endod* 1985; 11 (4): 166-175.
22. Fleming CH, Litaker MS, Alley LW, Eleazer PD. Comparison of Classic Endodontic Techniques versus Contemporary Techniques on Endodontic Treatment Success. *J Endod* 2010; 36 (3): 414-418.
23. Venturi M, Di Lenarda R, Breschi L. An ex vivo comparison of three different gutta-percha cones when compacted at different temperatures: rheological considerations in relation to the filling of lateral canals. *Int Endod J* 2006; 39 (8): 648-656.
24. Gandolfi MG, Parrilli AP, Fini M, Prati C, Dummer PMH. 3D micro-CT analysis of the interface voids associated with Thermafil root fillings used with AH Plus or a flowable MTA sealer. *Int Endod J* 2013; 46 (3): 253-263.
25. Wilcox LR. Thermafil retreatment with and without chloroform solvent. *J Endod* 1993; 19 (11): 563-566.
26. Wolcott JF, Himel VT, Hicks ML. Thermafil retreatment using a new "system B" technique or a solvent. *J Endod* 1999; 25 (11): 761-764.
27. Weis MV, Parashos P, Messer HH. Effect of obturation technique on sealer cement thickness and dentinal tubule penetration. *Int Endod J* 2004; 37 (10): 653-663.
28. Rodrigues A, Bonetti-Filho I, Faria G, Andolfatto C, Camargo Vilella Berbert FL, Kuga MC. Percentage of gutta-percha in mesial canals of mandibular molars obturated by lateral compaction or single cone techniques. *Microsc Res Tech* 2012; 75 (9): 1229-1232.
29. Wu M-, Özok AR, Wesselink PR. Sealer distribution in root canals obturated by three techniques. *Int Endod J* 2000; 33 (4): 340-345.
30. Wu M-, Van Der Sluis LWM, Wesselink PR. A preliminary study of the percentage of gutta-percha-filled area in the apical canal filled with vertically compacted warm gutta-percha. *Int Endod J* 2002; 35 (6): 527-535.
31. Souza EM, Wu M, Van Der Sluis LW, Leonardo RT, Bonetti-Filho I, Wesselink PR. Effect of filling technique and root canal area on the percentage of gutta-percha in laterally compacted root fillings. *Int Endod J* 2009; 42 (8): 719-726.
32. Schäfer E, Köster M, Bürklein S. Percentage of Gutta-percha-filled Areas in Canals Instrumented with Nickel-Titanium Systems and Obturated with Matching Single Cones. *J Endod* 2013; 39 (7): 924-928.
33. Yildirim GN. Effectiveness of different gutta-percha techniques when filling experimental internal resorptive cavities. *Int Endod J* 2008; 41 (10): 836-842.
34. Anbu R, Nandini S, Velmurugan N. Volumetric analysis of root fillings using spiral computed tomography: an in vitro study. *Int Endod J* 2010; 43 (1): 64-68.
35. De-Deus G, Maniglia-Ferreira CM, Gurgel-Filho ED, Paciornik S, Machado AC, Coutinho-Filho T. Comparison of the percentage of gutta-percha-filled area obtained by Thermafil and System B. *Aust Endod J* 2007; 33 (2): 55-61.
36. Somma F, Cretella G, Carotenuto M, Pecci R, Bedini R, De Biasi M, et al. Quality of thermoplasticized and single point root fillings assessed by micro-computed tomography. *Int Endod J* 2011; 44 (4): 362-369.
37. Sutow EJ, Foong W, Zakariasen KL, Hall GC, Jones DW. Corrosion and cytotoxicity evaluation of thermafil endodontic obturator carriers. *J Endod* 1999; 25 (8): 562-566.
38. Jung M, Lommel D, Klimek J. The imaging of root canal obturation using micro-CT. *Int Endod J* 2005; 38 (9): 617-626.



## REVISIÓN BIBLIOGRÁFICA



**García-Riart Monzón, M.**  
Licenciado en Odontología. Postgrado "Especialista en Medicina Oral". Alumno del Magister en Cirugía Bucal e Implantología. Universidad Complutense de Madrid (UCM).

**Paredes Rodríguez, VM.**  
Licenciado en Odontología. Postgrado "Especialista en Medicina Oral". Magister en Cirugía Bucal e Implantología. Máster en Ciencias Odontológicas. Universidad Complutense de Madrid. Profesor colaborador honorífico UCM.

**Reininger, D.**  
Licenciado en Odontología. Alumno del Magister en Cirugía Bucal e Implantología. Universidad Complutense de Madrid.

**Rodríguez-Grandjean García-Zabarte, A.**  
Licenciado en Odontología. Máster en ciencias odontológicas. Universidad Santiago de Compostela. Alumno del Magister en Cirugía Bucal e Implantología. Universidad Complutense de Madrid.

**Guisado Moya, B.**  
Profesora titular de Cirugía Bucal del Departamento de Medicina y Cirugía Bucofacial. Directora del Magister de Cirugía Bucal e Implantología. Facultad de Odontología. Universidad Complutense de Madrid.

**López-Quiles, J.**  
Profesor Contratado Doctor de Cirugía Bucal y Maxilofacial del Departamento de Medicina y Cirugía Bucofacial. Facultad de Odontología. Universidad Complutense de Madrid.

### Indexada en / Indexed in:

- IME
- IBECS
- LATINDEX
- GOOGLE ACADÉMICO

### Correspondencia:

Mariano García-Riart Monzón  
C/ San Epifanio nº7 Portal D 3ºC  
28005 Madrid  
mgarcmon@gmail.com  
Tel.: 618 282 294

Fecha de recepción: 21 de julio de 2014.  
Fecha de aceptación para su publicación:  
20 de octubre de 2014.

# ACTITUD TERAPÉUTICA ANTE LOS TERCEROS MOLARES: ¿EXODONCIA O VIGILANCIA?

García-Riart Monzón, M., Paredes Rodríguez, VM., Reininger, D., Rodríguez-Grandjean García-Zabarte, A., Guisado Moya, B., López-Quiles, J. Actitud terapéutica ante los terceros molares: ¿exodoncia o vigilancia?. *Cient. Dent.* 2014; 11; 3: 169-174.

## RESUMEN

Uno de los desafíos a los que se enfrenta a diario un cirujano bucal o maxilofacial es el manejo terapéutico de los terceros molares asintomáticos y libres de patología. Hasta la fecha existe una falta de información concluyente, problemas en la interpretación de la bibliografía reciente, así como diferentes puntos de vista entre profesionales a la hora de responder si es mejor realizar la exodoncia a tiempo o mantener una actitud expectante. El objetivo de este trabajo es revisar la bibliografía reciente referente a la toma de decisiones terapéuticas en estos casos y discutir sobre los aspectos de consenso y las controversias. Además, buscar evidencia científica que justifique la exodoncia profiláctica del tercer molar. A día de hoy continúa la controversia sobre el manejo terapéutico óptimo de un tercer molar asintomático y libre de patología. En la presente revisión no se ha encontrado evidencia científica que justifique la exodoncia profiláctica del tercer molar. Se necesita mucha más evidencia científica, así como el diseño de estudios clínicos aleatorizados que permitan comparar las consecuencias a corto y largo plazo de la vigilancia activa y de la exodoncia de los terceros molares.

## PALABRAS CLAVE

Tercer molar retenido; Tercer molar asintomático; Exodoncia profiláctica del tercer molar.

## THERAPEUTIC APPROACH TO THIRD MOLARS ¿EXTRACTION OR SURVEILLANCE?

## ABSTRACT

The therapeutic management of asymptomatic and disease free third molars is one of the challenges faced daily by an oral and maxillofacial surgeon. To date there is a lack of conclusive information, problems in the interpretation of the recent literature, as well as different views among professionals when asked if it is better to perform a prophylactic or maintain an expectant attitude. The objective is to review the recent literature on the therapeutic decisions in these cases and discuss aspects of consensus and controversies. Search scientific evidence to support prophylactic third molar extraction. At present controversy continues regarding the optimal therapeutic management of an asymptomatic and disease free third molar. Conclusive evidence has not been found to justify prophylactic third molar extraction in the present review. Much more scientific evidence as well as the design of randomized clinical studies comparing the short-and long-term active surveillance and the extraction of third molars is needed.

## KEY WORDS

Third molar retention; Asymptomatic third molar; Third molar prophylactic extraction.

## INTRODUCCIÓN

La orientación terapéutica en un caso de terceros molares (3Ms) sintomáticos o con patología es sencilla, pero existe controversia en cuanto a realizar la exodoncia o vigilar los 3Ms asintomáticos y libres de patología<sup>1</sup>.

Históricamente la "American Association of Oral and Maxillo-facial Surgeons" (AAOMS) ha recomendado la exodoncia de los 3Ms antes de que el paciente alcance la edad adulta<sup>2</sup>. En cambio "The American Public Health Association" muestra su actitud contraria a la exodoncia profiláctica que somete a los individuos y a la sociedad a costes innecesarios, evitando la morbilidad y los posibles riesgos quirúrgicos<sup>2,3</sup>. Hay que tener en cuenta que apoyar únicamente una de estas dos posturas extremas puede ser un error, ya que el sentido común en cada caso particular debería dictar la mejor estrategia dentro de estos dos extremos.

Hasta la fecha existe una falta de información concluyente y, por lo tanto, a la hora de tomar decisiones será útil seguir un criterio de acuerdo con los hallazgos clínicos y radiológicos y basado en la evidencia científica, que integre la mejor información disponible. Entonces, profesional y paciente tomarán una decisión terapéutica de mutuo acuerdo: exodoncia o vigilancia (siempre teniendo en cuenta un protocolo de monitorización y seguimiento)<sup>1</sup>.

Los objetivos del presente artículo han sido revisar la bibliografía reciente relacionada con la toma de decisiones terapéuticas en casos de 3Ms asintomáticos y libres de patología y discutir sobre los aspectos de consenso y las controversias existentes en dicha bibliografía, así como buscar la evidencia científica que justifique la exodoncia profiláctica del 3M.

Se ha realizado la búsqueda de artículos en español e inglés, con texto completo y sin establecer límites en cuanto a año de publicación.

## EL 3M ASINTOMÁTICO Y LIBRE DE PATOLOGÍA

El término asintomático es un adjetivo insuficiente para describir el estado de un 3M, ya que la ausencia de síntomas no equivale a la ausencia de patología<sup>4,5</sup>. Además este término resulta ambiguo cuando se compara la literatura referente, haciendo difícil su interpretación<sup>4</sup>.

Por ejemplo, es común en muchos casos que el paciente no refiera sintomatología en el área de un 3M en el que se aprecia una imagen radiotransparente a la inspección radiográfica. No obstante, la frecuencia de aparición de quistes o tumores odontogénicos es muy baja y, aunque tales casos e imágenes sean datos convincentes, la intención de exodonciar un 3M retenido de forma preventiva para evitar la aparición de estas patologías no está justificada<sup>4</sup>.

Por lo tanto, la exodoncia de un 3M asintomático debe estar apoyado por la evidencia que pruebe que "asintomático" no necesariamente signifique la "ausencia de patología"<sup>5</sup>.

Por otro lado, hay que diferenciar los términos 3Ms asintomáticos y libres de patología o enfermedad<sup>1, 4, 6</sup>. (Tabla 1)

En 2012, Dodson desarrolló de forma sistemática una clasificación de los 3Ms por su clínica y examen radiológico para evitar la ambigüedad del término asintomático (Tabla 2). Con estos datos llegan a la conclusión de que la estimación de la prevalencia de 3Ms verdaderamente asintomáticos y libres de patología tiene un rango entre el 11,6 al 29%<sup>4, 6</sup>.

## EXODONCIA PROFILÁCTICA VS VIGILANCIA ACTIVA

Hasta la fecha no existen suficientes datos que permitan defender cualquiera de las dos opciones, es decir, a día de hoy las dos estrategias son válidas y aceptadas<sup>2</sup>. En una revisión sistemática realizada por Metters y cols., en 2005 no se encontró evidencia para defender o rechazar la exodoncia profi-

**TABLA 1: CRITERIOS DE DEFINICIÓN DE UN 3M ASINTOMÁTICO Y LIBRE DE PATOLOGÍA**

1. Si el 3M no refleja sintomatología ni el paciente los refiere. Los síntomas son vagos, autolimitados o no pueden ser fácilmente atribuibles a los 3Ms.
2. Si el 3M está retenido o impactado, no puede ser sondado o la profundidad de sondaje es menor a 4 mm, si está parcialmente erupcionado.
3. Si el 3M está erupcionando, debe existir suficiente espacio para su erupción hasta una posición funcional.
4. Si el 3M ha erupcionado, debe ser funcional, mantener una buena higiene, tener una adecuada encía insertada alrededor del diente, estar libre de caries o ser fácilmente restaurable.
5. En el examen radiográfico no existe patología evidente.

TABLA 2: CLASIFICACIÓN DE LOS 3MS EN FUNCIÓN DE LA CLÍNICA Y LA SINTOMATOLOGÍA

<b>Grupo A: (PATOLOGÍA +/SINTOMATOLOGÍA +)</b>
Basado en la historia clínica, examen clínico y radiográfico (pericoronaritis sintomática, caries, inflamación o dolor por una infección secundaria a una lesión quística, etc.).
<b>Grupo B: (PATOLOGÍA -/SINTOMATOLOGÍA +)</b>
Síntomas de dolor de origen dentario en el proceso normal de erupción o síntomas vagos de dolor en la región del 3M, pero sin evidencia de patología.
<b>Grupo C: (PATOLOGÍA +/SINTOMATOLOGÍA -)</b>
Patología clínica y radiológicamente evidente, pero sin sintomatología (inflamación de los tejidos blandos, caries, acumulación de placa bacteriana, incremento de la profundidad de sondaje (PS), lesiones quísticas, rizólisis o caries en dientes adyacentes).
<b>Grupo D: (PATOLOGÍA -/SINTOMATOLOGÍA -)</b>
El paciente no refiere síntomas y el 3M no presenta patología a la exploración clínica ni radiológica.

láctica de rutina como estrategia para el manejo de los 3Ms retenidos asintomáticos. Por todo ello, dichos autores defienden su vigilancia y monitorización<sup>7</sup>.

Teniendo en cuenta la literatura disponible, se debe realizar un manejo terapéutico de los 3Ms siguiendo un criterio y un juicio clínico racional basados en la evidencia clínica y radiológica. Por lo tanto, tras valorar de forma equilibrada los riesgos y beneficios de ambas opciones terapéuticas, el estudio de cada caso particular dictará la mejor estrategia<sup>2</sup>.

Para valorar el momento adecuado de la exodoncia es esencial predecir la erupción del diente y reconocer de antemano si en un futuro puede desencadenar un proceso patológico. De acuerdo a la Current Care Guideline, la exodoncia preventiva en jóvenes está justificada, en el caso del cordal mandibular, en tres grupos: parcialmente erupcionados en posición horizontal, parcialmente erupcionados en posición vertical y crecimiento incompleto de las raíces cercanas al canal del nervio dentario<sup>8</sup>. Tolstunov recientemente sugiere un protocolo de exodoncia de los 3Ms, basado en la fuerte asociación entre la

edad y el desarrollo de signos y síntomas relacionados con los 3Ms, el grado de exposición coronal, así como los riesgos y beneficios de la exodoncia del 3M<sup>9</sup> (Tabla 3).

¿Por qué es importante conocer de antemano qué 3Ms retenidos deberán ser exodonciados en un futuro? La respuesta es el coste. La exodoncia de un 3M retenido en un paciente joven es más sencilla y conlleva menos complicaciones por lo que los riesgos se podrían evitar realizando la exodoncia de forma preventiva en el paciente joven<sup>8</sup>. Está claro que mantener una retención dentaria no es una alternativa de bajo coste teniendo en cuenta la vigilancia activa periódica y los riesgos de demorar la intervención<sup>11</sup>.

Además, puede resultar más importante predecir qué 3Ms pueden desarrollar un estado patológico o desarrollar síntomas realizando su exodoncia a tiempo cuando los riesgos son mínimos. Es esencial predecir la aparición de factores de riesgo como pericoronaritis, caries, problemas periodontales, etc. para indicar una exodoncia profiláctica<sup>8</sup>.

TABLA 3: PROTOCOLO DE EXODONCIA PLANTEADO POR TULSTUNOV EN FUNCIÓN DE LA EDAD<sup>9</sup>

EDAD DEL PACIENTE	ESTRATEGIA DE TRATAMIENTO
0-15	No se recomienda la exodoncia del 3M.
16-25	Se recomienda la exodoncia de 3Ms sintomáticos y asintomáticos, si los beneficios superan a los riesgos.
26-35	Exodoncia sólo de los cordales expuestos sintomáticos o asintomáticos, si los beneficios superan los riesgos.
≥36	Exodoncia sólo de los 3Ms expuestos y sintomáticos. No se recomienda la exodoncia de los 3Ms asintomáticos.

## PREDICCIÓN DE LA ERUPCIÓN DE UN 3M

Es uno de los intereses más destacados en ortodoncia y cirugía bucal. La exodoncia de premolares o de otras piezas con propósitos ortodóncicos debe ser realizada antes de los 20 años cuando se espera que los 3Ms erupcionen corrigiendo el espacio ausente. En 1979 el Consensus Conference of Third Molars informó que no existían métodos fiables para predecir la erupción de los 3Ms. Más tarde en 1993, la AAOMS destacó que no es posible predecir con precisión los cambios en la posición de los 3Ms. Al parecer, con este propósito, la radiografía panorámica es la mejor herramienta, además de otras técnicas como estudios cefalométricos, radiografías de aleta de mordida, radiografías anteroposteriores y periapicales<sup>8</sup>.

Existe una amplia literatura que ha contribuido a incrementar los conocimientos en la predicción de la erupción de los 3Ms. Desde el Workshop de 1993, la precisión en las predicciones ha mejorado mucho, con valores de hasta el 97% de eficacia. La variable más significativa asociada con la erupción parece ser el espacio retromolar disponible. En la práctica clínica se necesitan métodos simples y de fácil aplicación. En general hay que destacar que la predicción de la erupción se ha demostrado que sólo es relevante durante un corto periodo de tiempo en adolescentes jóvenes de hasta 20 años. Los 3Ms no erupcionados a los 20 años a menudo son exodonciados (74% de las veces) en comparación con los parcialmente erupcionados (64%) y los erupcionados (50%)<sup>8</sup>.

## CONSECUENCIAS A LARGO PLAZO DE LA RETENCIÓN DEL 3M

A menudo son desconocidas e impredecibles. Teniendo en cuenta la alta probabilidad de desarrollar una futura patología se recomienda una vigilancia activa con exámenes clínicos y radiográficos periódicos, con el fin de detectar la patología antes de que esta se vuelva sintomática<sup>2,5,10,11</sup>.

Está claro que los 3Ms retenidos pueden permanecer asintomáticos y libres de patología, no obstante, es raro que con el tiempo se mantengan estáticos y sin cambios en la posición, por lo que pueden desencadenar, con el tiempo un proceso patológico<sup>5,10</sup>. Según Ventä y cols., los dientes retenidos pueden cambiar de posición a partir de la mitad de la tercera década de vida<sup>12</sup>.

Existe suficiente evidencia en la literatura para afirmar que los 3Ms retenidos no permanecen estáticos, es decir, los cambios en la angulación y posición del 3M retenido deben ser considerados como marcadores de riesgo. Además, se puede afirmar que no existen datos predictivos de posición y probablemente no estén disponibles en un futuro próximo, generalmente por la falta de información disponible y los costes requeridos para llevar a cabo estudios longitudinales con diferentes poblaciones<sup>10</sup>.

Diferentes estudios prospectivos en enfermedad periodontal e incidencia de caries asociada a 3Ms retenidos muestran que los 3Ms asintomáticos no necesariamente reflejan la ausencia de enfermedad y que existe una "oleada" de patología directamente proporcional a la edad. Mientras que estudios recientes<sup>18, 19, 20, 21, 22</sup>, han presentado una serie de argumentos convincentes para la exodoncia temprana de los 3Ms retenidos con el fin de prevenir la enfermedad, otros estudios anteriores, generalmente retrospectivos, se han basado en la identificación y desarrollo de variables patológicas como quistes odontogénicos, rizólisis y compromiso de la integridad del 2M<sup>5</sup>.

En resumen, considerando las consecuencias de la retención de los 3Ms en su conjunto, existe evidencia suficiente para justificar la exodoncia de los 3Ms asintomáticos: enfermedad inflamatoria, caries, la relación de la enfermedad periodontal y enfermedad sistémica, los gastos relacionados con el mantenimiento de un 3M (aparentemente libre de patología), la cirugía del 3M en un paciente mayor y probablemente enfermo, etc.<sup>5, 14</sup>.

En cambio, respecto a la vigilancia activa, se debe revisar la alta frecuencia de patología inflamatoria y asintomática asociada con los 3Ms, así como tener en cuenta los riesgos y beneficios del mantenimiento del 3M, además de la importancia de un seguimiento regular y una reevaluación periódica<sup>5</sup>.

Un trabajo muy interesante desarrollado por la AAOMS, publicado en 2012 "Proceedings of the Third Molar Multidisciplinary Conference" ha sugerido un modelo de costes para tratar de encontrar un punto de equilibrio entre la decisión de exodonciar y los inconvenientes asociados con el mantenimiento de los 3Ms retenidos<sup>15</sup> (Tabla 4).

Se ha sugerido que existen 2 opciones para el mantenimiento y vigilancia de un 3M retenido<sup>2</sup>:

1. Vigilancia activa: un programa prescrito de seguimiento regular y evaluación periódica de los 3Ms.
2. Seguimiento "por necesidad": el mantenimiento y seguimiento cuando el 3M es sintomático o la patología es manifiesta.

La vigilancia activa es una estrategia de manejo "no operatorio" de los 3Ms retenidos asintomáticos, caracterizado por la prescripción de una serie de visitas regulares programadas que incluyen una reevaluación de la historia clínica, exámenes clínicos y radiográficos periódicos<sup>2, 5</sup>. Teniendo en cuenta el riesgo de complicaciones de la exodoncia del 3M relacionado con la edad, es razonable. Los síntomas generalmente aparecen en fases avanzadas de la enfermedad, lo que justifica las visitas de seguimiento regular, con el fin de detectar y tratar la enfermedad antes de que aparezcan los síntomas<sup>2, 5</sup>. Hay que tener en cuenta que diferir en el tiempo la exodoncia puede incrementar el riesgo de aparición de complicaciones relacionado con la exodoncia y que dicho riesgo es directamente proporcional la edad<sup>2,5,11,13,14</sup>.

TABLA 4: MODELO DE COSTES EXODONCIA VS. VIGILANCIA ACTIVA

COSTES DE LA EXODONCIA:
<ul style="list-style-type: none"> <li>• Coste añadido de la exodoncia.</li> <li>• Coste del manejo de las complicaciones multiplicado por la probabilidad de desarrollo de futuras complicaciones o añadidas.</li> <li>• Coste de la ausencia escolar o laboral.</li> </ul>
COSTES DE LA VIGILANCIA ACTIVA:
<ul style="list-style-type: none"> <li>• Coste de la extracción, multiplicado por la extracción diferida en un tiempo añadido.</li> <li>• Coste de las visitas de seguimiento, multiplicado por el número medio de visitas de seguimiento hasta la extracción o el fallecimiento del paciente.</li> <li>• Coste de la ausencia escolar o laboral, multiplicado por la probabilidad de extracción diferida en un tiempo añadido.</li> <li>• Coste del manejo de complicaciones de un tratamiento odontológico (ajustado a la edad), multiplicado por la probabilidad de extracción diferida en un tiempo añadido.</li> <li>• Coste de la vigilancia activa necesaria, ajustado al valor actual, para comparar los futuros costes, con los costes de la extracción.</li> </ul>

La justificación de la selección bianual de las visitas es convincente. El proceso de desarrollo de patología es lento, pudiendo haber evidencia clínicamente significativa de progresión de enfermedad periodontal, por ejemplo, dentro de los dos años<sup>2,11</sup>.

Se han realizado estudios transversales y a corto plazo que han sugerido que la vigilancia activa es la opción terapéutica menos costosa<sup>23-27</sup>, no obstante, estos estudios no contaron con los riesgos de por vida asociados con la retención de los 3M: los costes de la futura exodoncia, la ausencia laboral y escolar y a actividades regulares, así como el tratamiento de las complicaciones. En tal caso, se deben considerar los costes actuales y futuros de la vigilancia activa y el riesgo de incurrir en costes de tratamiento quirúrgico o una futura situación de urgencia clínica<sup>2</sup>.

## RIESGOS Y BENEFICIOS DE LA VIGILANCIA Y DE LA EXODONCIA DE LOS 3M

El profesional es el responsable de asesorar al paciente de forma imparcial sobre las opciones terapéuticas de los 3Ms y destacar los riesgos y beneficios de la extracción del 3M y los de la vigilancia activa<sup>2, 5, 11</sup>.

Los riesgos de la exodoncia de los 3Ms son bien conocidos, en cambio la predicción de riesgos y beneficios del mantenimiento de una retención dentaria no lo es tanto<sup>2,11</sup>. El beneficio inmediato de la vigilancia activa es evitar los riesgos y costes asociados con la exodoncia del 3M, aunque no garantiza que se evite la exodoncia en un futuro con los costes, riesgos y complicaciones asociados con la edad<sup>11</sup>.

En el mantenimiento de la retención existen costes asociados a la monitorización de los 3Ms respecto al desarrollo de patologías y el riesgo de incurrir en futuros costes y complicaciones de la exodoncia en pacientes mayores<sup>2</sup>. Por tanto, en la decisión

de adoptar una actitud expectante ante un 3M asintomático se debe considerar el potencial de impacto a largo plazo<sup>2, 5</sup>.

Por lo tanto, el profesional debe revisar el amplio abanico de posibilidades terapéuticas basándose en los síntomas y el estado de la retención dentaria: desde el mantenimiento de la retención del 3M con vigilancia activa, el seguimiento "si es necesario" con monitorización periódica teniendo en cuenta su apropiado cuidado periodontal y conservador, hasta la exodoncia o la coronectomía.

La toma de decisiones basadas en la evidencia clínica debe combinar los datos obtenidos de la bibliografía actual con la experiencia y habilidad del profesional e incorporar de forma explícita las preferencias del paciente, teniendo en cuenta los riesgos, beneficios, costes y deseos percibidos y reales<sup>2, 5, 11</sup>.

## CONCLUSIONES

Como conclusiones podemos decir que a día de hoy continúa la controversia sobre el manejo terapéutico óptimo de un 3M asintomático y libre de patología, pues todavía no existe respuesta sobre cuál de las estrategias es la mejor o que postura daría lugar a mejores resultados en un futuro. Para encontrar respuesta a dicho dilema se necesita mucha más evidencia científica así como el desarrollo de estudios correctamente diseñados que permitan comparar las consecuencias a corto y a largo plazo del mantenimiento y vigilancia en comparación con la exodoncia de los 3M.

Hasta que dicha información o evidencia esté disponible para orientar una decisión clínica, se recomienda que todos los pacientes sean sometidos a un examen a tiempo, es decir, durante la adolescencia o en adultos jóvenes para determinar y categorizar el tipo de retención dentaria, en función de su sintomatología, el estado de patología y determinar los posibles riesgos futuros que puedan desarrollar.



## BIBLIOGRAFÍA

1. Dodson T, Rafeto LK, Nelson WJ. Introduction. Proceedings of the Third Molar Multidisciplinary Conference. Washington, DC, October 19, 2010. *J Oral Maxillofac Surg* 2012; 70(9 Suppl 1): S2-3.
2. Dodson TB. Surveillance as a management strategy for retained third molars: is it desirable? *J Oral Maxillofac Surg* 2012; 70 (9 Suppl 1): 20-24.
3. Friedman, JW: Op-position to Prophylactic Removal of Third Molars (Wisdom Teeth). American Public Health Association 2008. [www.apha.org/NR/rdonlyres/D7843B07-D0C7-4C67-BAD4E2B9E6286A78/0/C3June08Re-submission.pdf](http://www.apha.org/NR/rdonlyres/D7843B07-D0C7-4C67-BAD4E2B9E6286A78/0/C3June08Re-submission.pdf)
4. Dodson TB. How many patients have third molars and how many have one or more asymptomatic, disease-free third molars? *J Oral Maxillofac Surg* 2012; 70 (9 Suppl 1):4-7.
5. Marciani RD. Is there pathology associated with asymptomatic third molars? *J Oral Maxillofac Surg* 2012; 70 (9 Suppl 1):15-19.
6. Dodson TB. The management of the asymptomatic, disease-free wisdom tooth: removal versus retention. *Atlas Oral Maxillofacial Surg Clin N Am* 2012; 20:169-176.
7. Mettes TG, Nienhuijs ME, van der Sanden WJ, Verdonschot EH, Plasschaert AJ. Interventions for treating asymptomatic impacted wisdom teeth in adolescents and adults. *Cochrane Database Syst Rev*. 2005 Apr 18; (2): CD003879. Review.
8. Ventä I. How often do asymptomatic, disease free third molars need to be removed? *J Oral Maxillofac Surg* 2012; 70 (9 Suppl 1): 41-47.
9. Tulstunov L. Third molar uncertainly. *J Oral Maxillofac Surg* 2013; 71 (2): 239-240.
10. Phillips C, White RP Jr. How predictable is the position of third molars over time? *J Oral Maxillofac Surg* 2012; 70 (9 Suppl 1): 11-14.
11. Koumaras GM. What costs are associated with the management of third molars? *J Oral Maxillofac Surg* 2012; 70 (9 Suppl 1):8-10.
12. [www.aaoms.org/.../third\\_molar\\_white\\_paper.pdf](http://www.aaoms.org/.../third_molar_white_paper.pdf)
13. Phillips C, Gelesko S, Proffit WR. Recovery after third molar surgery: The effects of age and sex. *Am J Orthod Dentofacial Orthop* 2010; 138(6): 700-11.
14. Pogrel MA. What are the risks of operative intervention? *J Oral Maxillofac Surg* 2012; 70 (9 Suppl 1): 33-36.
15. Dodson TB, Cheifetz ID, Nelson WJ, Rafeto LK. Summary of the proceeding of the third molar multidisciplinary conference. *J Oral Maxillofac Surg* 2012; 70 (9 Suppl 1): 66-69.
16. Piecuch JF. What Strategies are helpful in the operative management of third molars? *J Oral Maxillofac Surg* 2012; 70 (9 Suppl 1):25-32.
17. Pogrel MA. What is the effect of timing of removal on the incidence and severity of complications? *J Oral Maxillofac Surg* 2012; 70 (9 Suppl 1):37-40.
18. White RP Jr, Fisher EL, Phillips C, Tucker M, Moss KL, Offenbacher S. Visible third molars as risk indicator for increased periodontal probing depth. *J Oral Maxillofac Surg* 2011; 69(1):92-103.
19. White RP Jr, Phillips C, Hull DJ, et al: Risk markers for periodontal pathology over time in the third molar and non-third molar regions in young adults. *J Oral Maxillofac Surg* 2008; 66(4):749-54.
20. Gelesko S, Blakey GH, Partrick M, et al: Comparison of periodontal inflammatory disease in young adults with and without pericoronitis involving mandibular third molars. *J Oral Maxillofac Surg* 2009; 67(1):134-9.
21. Shugars DA, Elter JR, Jacks MT, White RP, Phillips C, Haug RH, Blakey GH.J. Incidence of occlusal dental caries in asymptomatic third molars. *Oral Maxillofac Surg* 2005; 63(3):341-6.
22. Moss KL, Beck JD, Mauriello SM, Offenbacher S, White RP Jr.J. Third molar periodontal pathology and caries in senior adults. *Oral Maxillofac Surg* 2007; 65(1):103-8.
23. Song F, O'Meara S, Wilson P, Golder S, Kleijnen J. The effectiveness and cost-effectiveness of prophylactic removal wisdom tooth. *Health Technol Assess* 2000; 4(15):1-55.
24. Brickley M, Kay E, Shepherd JP, Armstrong RA. Decision analysis for lower third molar surgery. *Med Decis Making* 1995; 15(2):143-51.
25. Edwards MJ, Brickley MR, Goodey RD, et al: The cost, effectiveness, and cost-effectiveness of removal and retention of asymptomatic, disease-free third molars. *Br Dent J* 1999;187 (7): 380-4.
26. Tulloch JF, Antczak-Bouckoms AA: Decision analysis in the evaluation of clinical strategies for the management of mandibular third molars. *J Dent Educ* 1987; 51(11): 652-60.
27. Tulloch JF, Antczak-Bouckoms AA, Ung N: Evaluation of the costs and relative effectiveness of alternative strategies for the removal of mandibular third molars. *Int J Technol Assess Health Care* 1990;6 (4): 505-15.



caso  
CLÍNICO

# Manejo endodóntico y quirúrgico ante una reabsorción cervical invasiva. REVISIÓN DE LA LITERATURA. A PROPÓSITO DE UN CASO

Quispe López, N., García-Faría García, C., Alonso Ezpeleta, L.O., Mena Álvarez, J., Morales Sánchez, A., Garrido Martínez, P. Manejo endodóntico y quirúrgico ante una reabsorción cervical invasiva. Revisión de la literatura. A propósito de un caso. *Cient. Dent.* 2014; 11; 3: 175-180.



**Quispe López, Norberto**  
Odontólogo. Máster universitario en endodoncia. Universidad Alfonso X El Sabio (UAX). Máster en periodoncia e implantes UAX.

**García-Faría García, Carmen**  
Odontóloga. Máster especialista Europeo en Ortodoncia UAX.

**Alonso Ezpeleta, Luis Oscar**  
Profesor Máster en endodoncia UAX.

**Mena Álvarez, Jesús**  
Odontólogo UCM. Director Máster universitario en endodoncia. Doctor en odontología UAX.

**Morales Sánchez, Araceli**  
Médico estomatólogo.

**Garrido Martínez, Pablo**  
Odontólogo. Máster en prótesis Bucofacial Universidad Complutense de Madrid (UCM).

Indexada en / Indexed in:  
- IME  
- IBECs  
- LATINDEX  
- GOOGLE ACADÉMICO

**Correspondencia:**  
Norberto Quispe López  
C/ Torres Villarroel nº 18, 6º  
37005 Salamanca  
norbert\_1404@hotmail.com  
Tel.: 660 510 431

Fecha de recepción: 24 de septiembre de 2014.  
Fecha de aceptación para su publicación:  
27 de octubre de 2014.

## RESUMEN

**Introducción:** Reabsorción cervical invasiva (RCI) es un tipo de reabsorción radicular externa. Se caracteriza por la pérdida de tejidos duros dentales por la acción de los odontoclastos. Aparece con mayor frecuencia en la región cervical de la superficie radicular de los dientes.

**Objetivos:** Presentar un caso clínico describiendo el protocolo de actuación ante una reabsorción cervical invasiva y revisión bibliográfica de su etiología, diagnóstico y tratamiento.

**Caso clínico:** Paciente mujer de 19 años de edad, sin antecedentes médicos relevantes, acude a nuestra consulta debido a una coloración rosácea en la superficie cervico-vestibular del incisivo central superior derecho.

El diente presentaba ausencia de dolor a la percusión y palpación. La vitalidad del diente fue negativa. Tras riguroso análisis, se procedió a realizar el tratamiento que constó de 2 fases, una primera fase no quirúrgica seguida de una fase quirúrgica. La reconstrucción del defecto se llevó a cabo usando un cemento de ionómero de vidrio.

**Conclusiones:** Es importante para el endodoncista comprender y manejar aspectos periodontales y restaurativos para tratar la RCI. Tras el tratamiento, la paciente quedó satisfecha del resultado estético.

## PALABRAS CLAVE

Reabsorción radicular externa; Reabsorción cervical invasiva.

## ENDODONTIC AND SURGICAL MANAGEMENT TO INVASIVE CERVICAL RESORPTION. A REVIEW OF THE LITERATURE. A CASE REPORT

### ABSTRACT

**Introduction:** Invasive cervical resorption (ICR) is a type of external resorption. ICR is the loss of dental hard tissue as a result of odontoclastic action.

It usually begins on the cervical region of the root surface of the teeth.

**Objective:** To present a clinical case describing the protocol to an invasive cervical resorption and literature review of etiology, diagnosis and treatment.

**Clinical case:** Female patient of 19 years of age, without medical history of interest, who went to the consultation due to presenting a pink coronal discoloration at the labial surface in the cervical region of the right central upper incisor.

There was no pain on percussion and palpation. The tooth reacted negative to pulp sensitivity testing.

After rigorous analysis, the treatment took place in two phases, nonsurgical therapy followed by surgical treatment.

Reconstruction of the defect was achieved using resin ionomer cement.

**Conclusion:** It is important for endodontists to understand the periodontal and restorative aspects to treating ICR. After the treatment, the patient was satisfied with the esthetic result.

## KEY WORDS

External root resorption; Invasive cervical resorption.

## INTRODUCCIÓN

Reabsorción radicular es la pérdida de tejido duro dental como resultado de la actividad clástica. La reabsorción puede clasificarse en interna o externa por su ubicación en relación con la superficie de la raíz. La reabsorción interna se produce dentro del conducto pulpar, tiende a ser asintomática y es generalmente causada por una infección crónica o un traumatismo<sup>1</sup>. La reabsorción interna se clasifica en reabsorción de superficie, inflamatoria y de sustitución. Por el contrario, la reabsorción radicular externa se puede dividir en reabsorción inflamatoria progresiva, cervical y de sustitución.

Reabsorción cervical invasiva (RCI) es un término clínico utilizado para describir una forma poco común de reabsorción radicular externa<sup>2</sup>.

Se ve en la mayoría de los casos como una complicación tardía de lesiones traumáticas en los dientes, pero también puede ocurrir tras movimientos de ortodoncia, tratamientos periodontales, blanqueamientos, reimplantes. Por otro lado, hay bibliografía que avala la etiología desconocida de RCI<sup>3</sup>.

La presentación clínica de RCI varía considerablemente, las lesiones pueden identificarse durante una radiografía convencional de rutina (área radiolúcida) o realizando un examen clínico, debido a que la mayoría de los casos son asintomáticos. El CBCT (Tomografía Computerizada de Haz Cónico) es útil para el diagnóstico y manejo de RCI, ya que la verdadera extensión del defecto no siempre se puede estimar con una radiografía convencional<sup>4</sup>.

Se caracteriza por una pérdida progresiva de cemento y dentina con sustitución por tejido fibrovascular derivado del ligamento periodontal.

En lesiones tempranas, podemos apreciar una irregularidad en el contorno gingival. En lesiones avanzadas, la corona muestra un color rosado, imitando una reabsorción interna<sup>5</sup>. Esta descoloración es debido al tejido vascular de granulación que se transparenta a través del delgado esmalte residual.

Heithersay<sup>2,6-8</sup> escribió unos artículos ya clásicos en la literatura donde describe las características, posibles factores predisponentes y recomendaciones para tratar la RCI.

Heithersay dividió la RCI en cuatro categorías en función del grado de afectación del tejido mineral.

- Clase 1: pequeña reabsorción localizada en zona cervical con penetración superficial en dentina.
- Clase 2: reabsorción bien definida, cercana al conducto radicular que muestra poca o ninguna extensión en la dentina radicular.
- Clase 3: invasión profunda en la dentina, no solo afecta la dentina coronal sino que se extiende en el tercio cervical de la raíz.
- Clase 4: extensa reabsorción que se extiende más allá del tercio cervical radicular.

Para Heithersay el tratamiento<sup>8</sup> consistía en un desbridamiento mecánico y químico de las lesiones seguido de una restauración. Para lesiones clase 1 y 2 estipula una tasa de éxito del 100%. Para lesiones clase 3 del 77,8% y en lesiones clase 4 una tasa de éxito del 12,5%.

Diferentes enfoques han sido propuestos para tratar la RCI. El tratamiento no quirúrgico implica la aplicación de ácido tricloroacético al 90%, curetaje de la lesión, tratamiento endodóntico solo en el caso de ser necesario y la restauración con un cemento de ionómero de vidrio<sup>9</sup>.

El tratamiento quirúrgico varía dependiendo el grado de RCI, consiste en levantar un colgajo mucoperiostico, curetaje de la lesión y restauración del defecto con resina compuesta<sup>10,11</sup>, cemento de vidrio ionómero<sup>5</sup>, cemento de ionómero con resina<sup>12</sup> o agregado trióxido mineral (MTA)<sup>13,14</sup>.

El objetivo de este artículo es presentar un caso clínico describiendo el protocolo de actuación ante una reabsorción cervical invasiva y revisión bibliográfica de su etiología, diagnóstico y tratamiento.

## CASO CLÍNICO

Paciente mujer de 19 años, sin antecedentes médicos relevantes acude a nuestra consulta debido a una coloración rosácea en la superficie cervico-vestibular del incisivo central superior derecho<sup>11</sup>, (Figura 1). La paciente no recuerda antecedentes de traumatismos en la zona afectada.

Durante la exploración clínica vemos que el diente no presenta restauraciones y ausencia de caries. A la inspección con sonda apreciamos una cavitación en la superficie cervico-vestibular del esmalte y sangrado de la zona. El diente presentaba ausencia de dolor a la percusión y palpación. La vitalidad de este tras la prueba con cloruro de etilo fue negativa.

La evaluación radiográfica consistió en un CBCT (Figura 2) y radiografía periapical, presentando una zona radiolúcida bien definida en el tercio cervical radicular del 11.

Basándonos en los hallazgos clínicos y radiográficos, el diagnóstico fue de reabsorción cervical invasiva clase 3 de Heithersay.

Analizado el caso, consideramos llevar a cabo el tratamiento en dos fases.

Una primera fase no quirúrgica que consistió en la apertura e instrumentación del conducto radicular con limas K manuales para remover la pulpa necrótica y desinfectar dicho canal radicular. Y una segunda fase quirúrgica para exponer y desbridar el defecto reabsortivo, realizar la endodoncia y posterior restauración del diente.

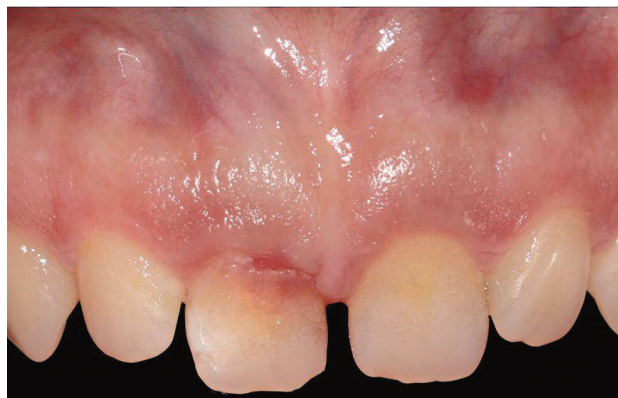

Fig.1: Aspecto clínico inicial donde se aprecia un coloración rosácea en la región cervical del incisivo central derecho.

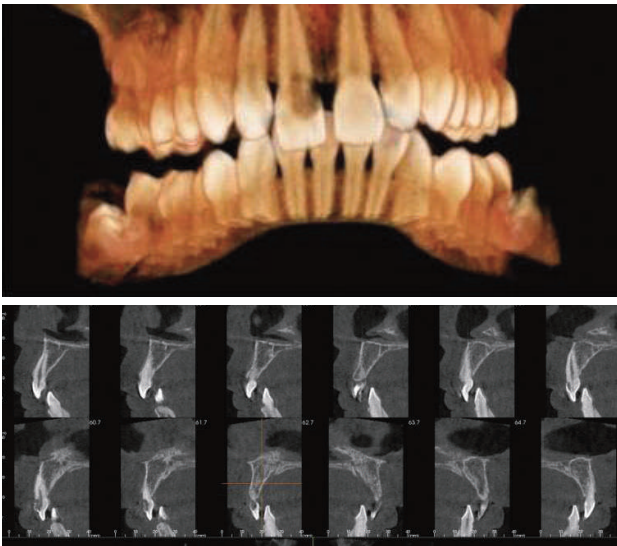


Fig.2: Cortes sagitales de CBCT donde se aprecia la extensión de la lesión reabsortiva.

Tras firmar el consentimiento informado y bajo anestesia local procedemos a realizar la apertura del conducto radicular en la cara palatina del 11. En ese momento apreciamos abundante sangrado debido a la comunicación entre el conducto radicular y el defecto reabsortivo.

La longitud de trabajo fue 23 mm. (Figura 3) siendo determinada mediante el localizador de ápices Denta Port Zx (J. Morita Manufacturing) y confirmada radiográficamente.

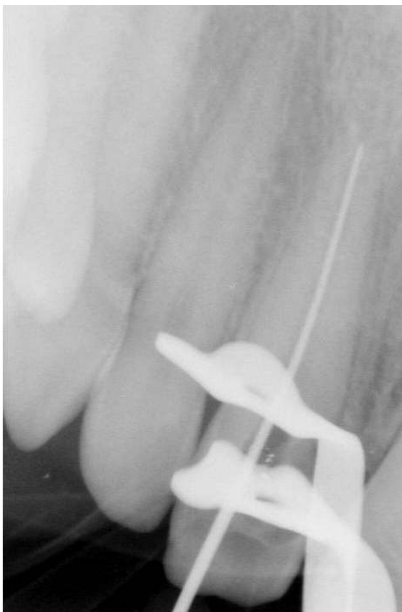


Fig.3: Radiografía de conductometría..

La irrigación utilizada fue hipoclorito sódico al 1,25% y dejamos como medicación intraconducto hidróxido de calcio.

Tras 15 días y bajo anestesia local, levantamos un colgajo mucoperiostico con el fin de exponer todo el área de lesión para la eliminación del tejido de granulación mediante curetas (Figura 4). Una vez eliminado todo el tejido de granulación, se realizó el biselado de la zona con una fresa de diamante montada en turbina.

Acto seguido, nos centramos en el tratamiento de conductos, irrigando el conducto con hipoclorito sódico al 1,25%, siendo la irrigación final con 1 mL de EDTA al 17% y acabando por irrigar el conducto radicular con hipoclorito sódico al 1,25%. El conducto radicular se preparó usando el motor Wave One® (Dentsply Maillefer) siendo el sistema de instrumentación ProTaper® (Dentsply Maillefer) y siguiendo las indicaciones del fabricante. El conducto radicular se secó usando puntas de papel. La técnica de obturación elegida fue condensación lateral siendo el cono maestro #50 (Figuras 5 y 6). El cemento usado fue AH plus (Dentsply). Una vez acabada la endodoncia, procedemos a sellar el defecto reabsortivo mediante una resina de ionómero de vidrio (EQUIA®, GC)(Figuras 7,8 y 9). Tras la sutura del colgajo el paciente recibió las indicaciones postquirúrgicas incluyendo la pauta de medicación (Augmentine 500/125 mgr 1/8 horas 7 días; ibuprofeno 600 mgr 1/8 horas 5 días; Clorhexidina al 0,12%).

Pautamos revisiones de control a los 7 (retirada de puntos), 14 y 21 días (Figura 10) y tras 12 meses (Figuras 11 y 12).

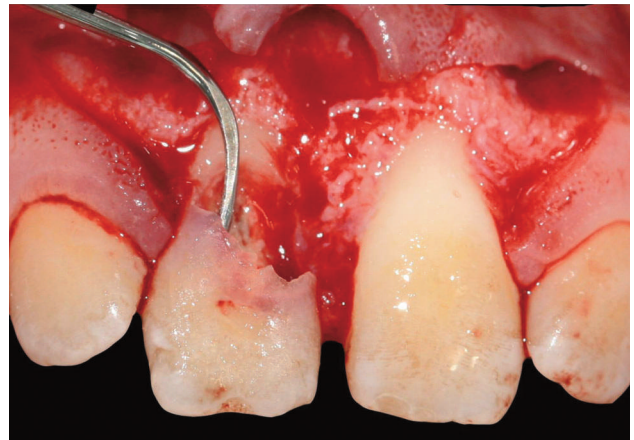

Fig.4: Imagen intraoperatoria, eliminando tejido de granulación.

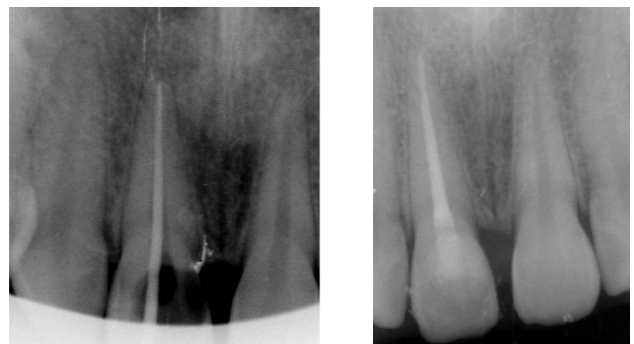


Fig.5 y 6.: Radiografía de conometría y radiografía de obturación final.

## DISCUSIÓN

Reabsorción cervical invasiva (RCI) es una forma de reabsorción radicular externa poco común, la cual ha sido y es tema de interés por la pérdida irreversible de estructuras dentales.

En la mayoría de los estudios revisados, la etiología de la RCI no está totalmente aclarada. Traumatismos y tratamientos de ortodoncia encabezan la lista de los factores que pueden ser causa de esta patología<sup>15</sup>.

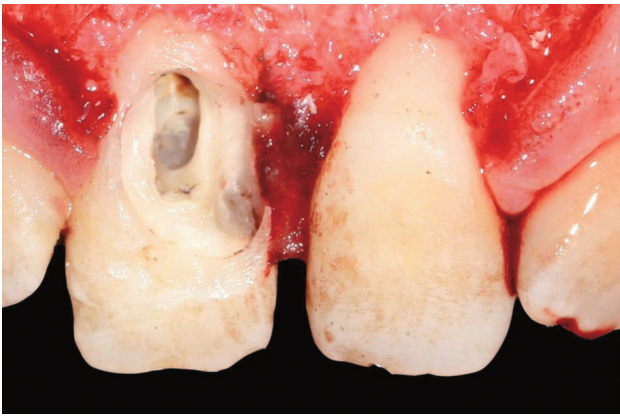


Fig. 7: Imagen clínica tras eliminar todo el tejido de granulación y cavidad preparada para recibir el material de restauración.

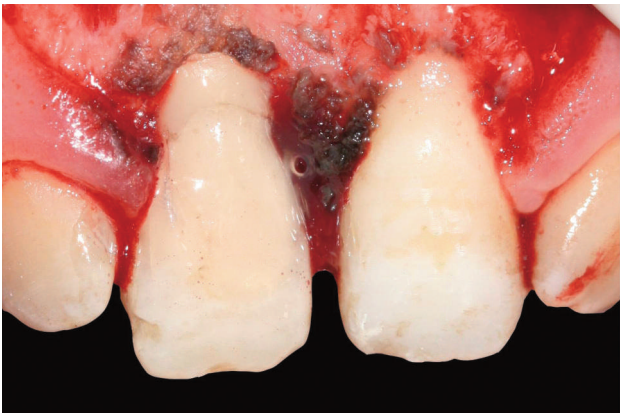


Fig. 8: Restauración con cemento de vidrio ionomérico.

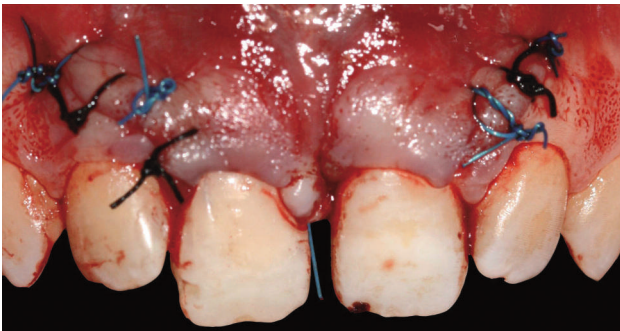


Fig. 9: Reposición y fijación del colgajo.

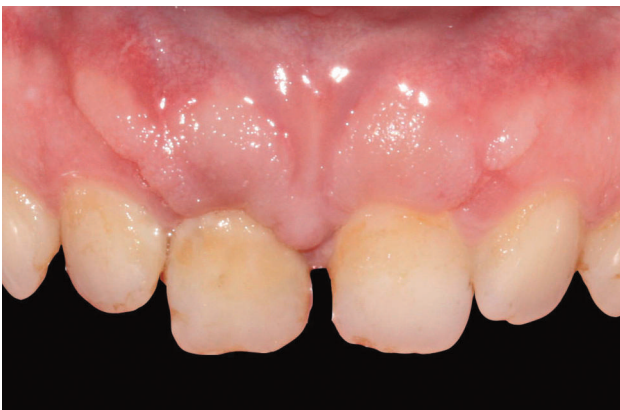

Fig. 10: Imagen de control a los 21 días (obsérvese la tinción por clorhexidina).

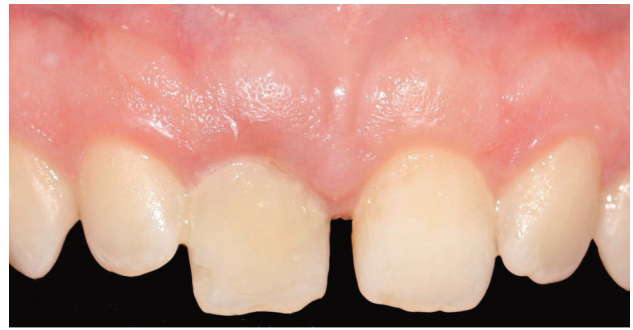

Fig. 11: Imagen de control al año.

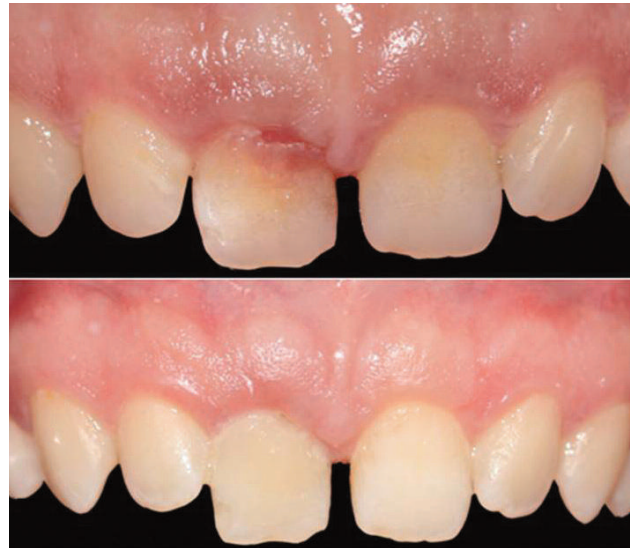

Fig. 12: Imagen pre-tratamiento y post-tratamiento.

Solo hay publicado un estudio<sup>2</sup> con un número considerable de pacientes con RCI. Este estudio analiza los factores desencadenantes en 222 pacientes con un total de 257 dientes con diferentes grados de RCI. Varios factores predisponentes son identificados, siendo la ortodoncia (24,1%) y el trauma (15,1%) los más frecuentes. Blanqueamiento dental interno en un (9,7%) y en un (16,4%) de los casos no se encontró ningún factor predisponente.

El cemento protege la dentina radicular frente a la reabsorción. Es ampliamente aceptado que hay un déficit en la protección del cemento radicular siendo susceptible a la colonización por osteoclastos, los cuales reabsorben la dentina<sup>16,17</sup>. El área anatómica más susceptible para RCI es la unión amelocementaria. Análisis microscópicos de la región cervical de dientes enseñan gaps en el cemento, dejando expuesta a la dentina y vulnerable a la acción de los osteoclastos<sup>18</sup>.

En la literatura encontramos otras hipótesis para explicar la etiología de este proceso, una de ellas, sugiere que es un proceso inflamatorio del periodonto, que no daña inicialmente la superficie radicular, y que, mediante la erupción del diente o por la recesión gingival, los mediadores inflamatorios pueden atraer a células de reabsorción a la superficie radicular desencadenando este proceso<sup>19</sup>.

Sin embargo, hay argumentos contrarios donde la RCI se ha descrito como "aseptic resorptive process" donde secundariamente es colonizada por microorganismos<sup>9</sup>.

Von Arx<sup>20</sup> describe recientemente una serie de casos donde muestra que la RCI ocurre en gatos tanto domésticos como salvajes, recibiendo el nombre de FORL "Feline Odontoclastic Resorptive Lesions"<sup>21</sup>. La etiología de FORL, como en la RCI no está del todo aclarada. Entre los factores predisponentes de FORL se encuentran el estrés, nutrientes en la dieta, vómitos, irregularidad en la homeostasis del calcio, infecciones virales, excesos de vitamina D, etc.

En todos los casos clínicos que expone Von Arx, los pacientes que presentaban la patología de RCI habían estado en contacto directo o indirecto con gatos. Además se tomaron muestras de sangre para realizar el test de neutralización frente al virus herpes simple tipo-1 felino (FeHV-1), indicando la transmisión de dicho virus a los humanos.

Para establecer un buen diagnóstico de RCI es necesario informarnos de antecedentes relevantes como traumatismos, tratamientos de ortodoncia y blanqueamientos dentales entre otros. Debemos considerar los hallazgos clínicos y radiológicos como criterio principal. En nuestro caso clínico, la paciente no recordaba ningún traumatismo ni llevó tratamiento de ortodoncia.

Entre las manifestaciones clínicas, la mancha rosada denominada "Pink Spot" es un signo a tener en cuenta para diagnosticar este tipo de patologías. Clínicamente, es complejo diferenciar la mancha rosada entre reabsorción dentinaria interna y reabsorción cervical externa. Tradicionalmente, la mancha rosada se consideraba patognomónica de reabsorción radicular interna<sup>22</sup>, pero este tipo de manchas son comunes en RCI y, también, las podemos apreciar tras una hemorragia intrapulpar. Por lo tanto, el diagnóstico diferencial no podemos basarlo solo en la observación de la mancha rosada.

Conviene destacar la importancia del diagnóstico radiográfico. Destacamos el CBCT como herramienta radiográfica por excelencia<sup>23</sup>. Mediante el CBCT podemos evaluar de una manera más precisa la extensión del defecto reabsortivo, detectar y clasificar una periodontitis apical, evaluar la anatomía radicular y detectar fracturas radicular entre otras. En nuestro caso clínico hemos utilizado el CBCT para observar el tamaño, la forma y las dimensiones de la lesión y en particular, la anatomía vestíbulo-palatina de la lesión.

Por último, el tratamiento depende de la severidad, localización, si el defecto ha perforado el conducto radicular y la restaurabilidad del diente. En la literatura científica encontramos diferentes alternativas de tratamiento dependiendo de la naturaleza de RCI y sobre todo, son casos clínicos aislados o serie de casos. Estas alternativas de tratamiento pueden ser la reimplantación intencional, regeneración tisular guiada<sup>24</sup>, erupción con fuerzas ortodóncicas o reconstrucción de la lesión (resina compuesta, MTA, ionómero de vidrio).

Principalmente, el tratamiento consiste en eliminar el tejido de granulación de la reabsorción y la restauración del defecto. El tratamiento endodóntico puede ser necesario en casos en que la RCI ha perforado el conducto radicular.

Heithersay<sup>6</sup>, clasificó los tipos de RCI dependiendo a la extensión de la lesión. También, recomienda diagnosticar cuidadosamente el caso para conseguir un buen pronóstico, recomendando solo tratar defectos clase 1, 2 y 3. Los defectos clase 4, debido a la extensión de la lesión tienen alta probabilidad de fracaso. Nuestro caso clínico es una clase 3 de la clasificación de Heithersay.

Para llevar a cabo nuestro tratamiento, fue necesario levantar un colgajo mucoperiostico que nos permitió tener un acceso completo para eliminar la lesión de la raíz mediante curetas.

Heithersay<sup>8</sup> recomienda la aplicación tópica de una solución de ácido tricloroacético al 90%, seguido del curetaje y la restauración con cemento de vidrio ionómero. La aplicación tópica del ácido tricloroacético produce una necrosis coagulativa del tejido.

En nuestro caso clínico fue necesario realizar el tratamiento endodóntico en dos etapas. Normalmente y concretamente en nuestro caso, el sangrado de la pulpa y del tejido de granulación fueron profusos y obstaculizaron la visibilidad durante las etapas iniciales. Dejamos como medicación intraconducto hidróxido de calcio<sup>25</sup>.

Una vez terminada la endodoncia y eliminado todo el tejido de granulación, solo nos queda seleccionar un material apropiado para obtener adecuadamente el defecto. Los materiales usados en la literatura científica son cementos de vidrio ionómero, MTA, amalgama de plata y resina compuesta<sup>12-14</sup>. En el presente caso decidimos utilizar para sellar el defecto un ionómero de vidrio reforzado de alta viscosidad EQUIA Fil® (GC). Este sistema no requiere estratificación, es condensable y no es pegajoso. EQUIA puede usarse tanto en preparaciones cavitarias pequeñas, medianas y grandes de clase I, II y V tanto del sector posterior y anterior de la cavidad bucal como en abrasiones, abfracciones y erosiones.

## CONCLUSIONES

- Resulta de vital importancia realizar un correcto diagnóstico, para poder elegir el procedimiento más adecuado, minimizando de esta forma las posibles consecuencias derivadas de una mala planificación del tratamiento.
- La detección temprana es fundamental para tener mejor porcentaje de éxito, luego, debemos realizar revisiones más exhaustivas a pacientes con uno o más factores predisponentes.
- El tratamiento de RCI depende del pronóstico y extensión de la lesión.
- En este caso, gracias a la utilización de diferentes técnicas, se obtuvieron los resultados deseados. Por esta razón, el tratamiento endodóntico es irrelevante si no se elimina adecuadamente el tejido de granulación de la lesión ni se maneja adecuadamente el aspecto de la restauración.



## BIBLIOGRAFÍA

1. Kamburoglu K, Kursun S, Yuksel S, Oztas B. Observer ability to detect ex vivo simulated internal or external cervical root resorption. *J Endod* 2011; (37) 2:168-75.
2. Heithersay GS. Invasive cervical resorption: an analysis of potential predisposing factors. *Quintessence Int* 1999;30:83-95.
3. Moody GH, Muir KF. Multiple idiopathic root resorption. A case report and discussion of pathogenesis. *J Clin Periodontol* 1991;18:577-80.
4. Patel S, Dawood A. The use of cone beam computed tomography in the management of external cervical resorption lesions. *Int Endod J* 2007;40:730-7.
5. Hiremath H, Yakub SS, Metgud S, Bhagwat SV, Kulkarni S. Invasive cervical resorption: a case report. *J Endod* 2007;33:999-1003.
6. Heithersay GS. Clinical, radiologic and histopathologic features of invasive cervical resorption. *Quintessence Int* 1999;30:27-37.
7. Heithersay GS. Invasive cervical resorption following trauma. *Aust Endod J* 1999;25: 79-85.
8. Heithersay GS. Treatment of invasive cervical resorption: an analysis of results using topical application of trichloroacetic acid, curettage and restoration. *Quintessence Int* 1999;30: 96-110.
9. Heithersay GS. Invasive cervical resorption. *Endod Top* 2004;7:73-92.
10. Roig M, Morelló S, Mercadé M, et al. Invasive cervical resorption: report on two cases. *Oral Surg Oral Med Oral Pathol Oral Radiol Endod* 2010;110:64-9.
11. Schwartz RS, Robbins JW, Rindler E. Management of invasive cervical resorption: observations from three private practices and a report of three cases. *J Endod* 2010;36:1721-30.
12. Estevez R, Aranguren J, Escorial A, et al. Invasive cervical resorption class III in a maxillary central incisor: diagnosis and follow-up by means of cone-beam computed tomography. *J Endod* 2010;36:2012-4.
13. Pace R, Giuliani V, Pagavino G. Mineral trioxide aggregate in the treatment of external invasive resorption: a case report. *Int Endod J* 2008;41:258-66.
14. Yilmaz HG, Kalender A, Cengiz E. Use of mineral trioxide aggregate in the treatment of invasive cervical resorption: a case report. *J Endod* 2010;36:160-3
15. Trope M. Root resorption of dental and traumatic origin: classification based on etiology. *Pract Periodontics Aesthet Dent* 1998;10:515-22.
16. Trope M. Root resorption due to dental trauma. *Endod Topics* 2002;1:79-100.
17. Hammarstrom L, Lindskog S. Factors regulating and modifying dental root resorption. *Proc Finn Dent Soc* 1992;88 (Suppl 1):115-23.
18. Neuvald L, Consolaro A. Cementoenamel junction: microscopic analysis and external cervical resorption. *J Endod* 2000;26:503-8.
19. Gunraj MN. Dental root resorption. *Oral Surg Oral Med Oral Pathol Oral Radiol Endod* 1999;88:647-53.
20. Thomas Von Arx, Peter Schawalder. Human and Feline invasive cervical resorptions: the missing link? Presentation of four cases. *J Endod* 2009;35:904-913.
21. Berger M, Schawalder P, Stich H, Lussi A. Feline dental resorptive lesions in captive and wild leopards and lions. *J Vet Dent* 1996;13:13-21.
22. Patel S, Ricucci D, Durak C, Tay F. Internal root resorption: a review. *J Endod* 2010; 36:1107-1121.
23. Estrela C, Bueno M, Goncalves De Alencar A, et al. Method to evaluate inflammatory root resorption by using cone beam computed tomography. *J Endod* 2009;35:1491-7.
24. Rankow HJ, Krasner PR. Endodontic applications of guided tissue regeneration in endodontic surgery. *Oral Health* 1996;86:33-5.
25. Turkun M, Cengiz T. The effects of sodium hypochlorite and calcium hydroxide on tissue dissolution and root canal cleanliness. *Int Endod J* 1997;30:335-342.



FOTO  
CLÍNICA

## A PROPÓSITO DE UN CASO: AMELOGÉNESIS IMPERFECTA

Diéguez Pérez, M., Alamán Fernández, JM., Benabdelhanin, O., Ruiz Benito, J. A propósito de un caso: Amelogenesis Imperfecta. *Cient. Dent.* 2014; 11; 3: 181-182.



**Diéguez Pérez, Montserrat**  
Profesor Asociado. Departamento de Profilaxis, Odontopediatría y Ortodoncia. Facultad de Odontología, Universidad Complutense. Madrid.

**Alamán Fernández, José M<sup>a</sup>**  
Profesor del Máster de Ortodoncia, Universidad Complutense. Madrid.

**Benabdelhanin, Oussama**  
Alumno de Facultad de Odontología, Universidad Complutense. Madrid.

**Ruiz Benito, Javier**  
Alumno de Facultad de Odontología, Universidad Complutense. Madrid.

Indexada en / Indexed in:

- IME
- IBECS
- LATINDEX
- GOOGLE ACADÉMICO

### Correspondencia:

Montserrat Diéguez Pérez  
Universidad Complutense de Madrid  
Facultad de Odontología  
Departamento de Estomatología IV  
C/ Plaza de Ramón y Cajal, 3  
Ciudad Universitaria  
28040 Madrid  
montserrat.dieguez@pdi.ucm.es

Fecha de recepción: 21 de noviembre de 2014.  
Fecha de aceptación para su publicación:  
19 de diciembre de 2014.

### RESUMEN

Bajo el término de Amelogenesis Imperfecta (AI) se define a un grupo de trastornos de naturaleza hereditaria y heterogéneos tanto clínica como genéticamente. Habitualmente el tejido que se ve más afectado es el esmalte, algunos pacientes presentan también otras manifestaciones dentales, orales y extraorales<sup>1</sup>. La clasificación más utilizada actualmente es la propuesta por Witkop CJ Jr revisada en 1988. Este autor, basándose en el fenotipo describe cuatro tipos: formas hipoplásicas, hipomaduras, con hipocalcificación e hipoplásicas-hipomaduras asociada a taurodontismo<sup>2</sup>. La prevalencia es relativamente baja y varía de unos estudios a otros<sup>3-5</sup>.

Se presenta el caso de un paciente varón de 12 años, que acude a una consulta de revisión en la Facultad de Odontología de la UCM. La exploración clínica pone de manifiesto que se encuentra en una fase de dentición permanente, así mismo presenta acúmulo de sarro a nivel de la cara lingual de los incisivos inferiores. Llama especialmente la atención unas manchas de color blanco opaco y de aspecto tizoso en las caras vestibulares de dientes anteriores y posteriores. Se toman registros fotográficos y radiográficos. Se descarta a través de la historia clínica la entidad patológica de fluorosis dental así como la de displasias cronológicas. Finalmente se realiza un diagnóstico de presunción de la forma más leve de Amelogenesis Imperfecta, la tipo hipomadura, ya que no es posible realizar un estudio genético (Figuras 1-3).

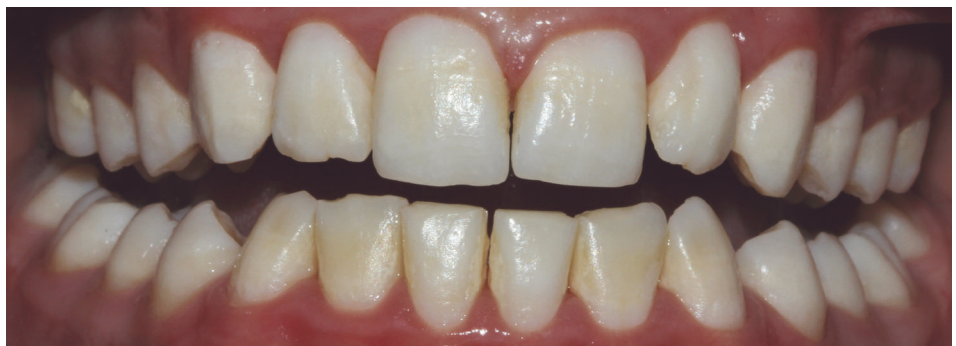

Fig. 1. Proyección intraoral de frente en apertura.

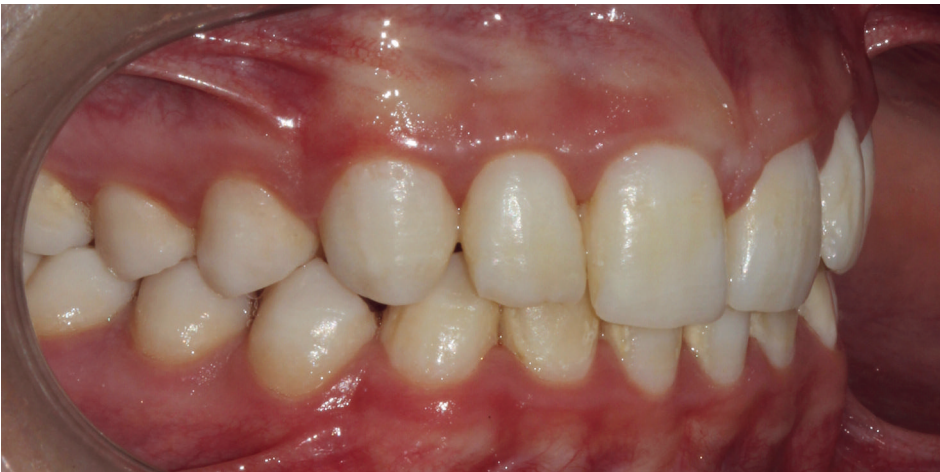

Fig. 2. Proyección intraoral lateral derecha.

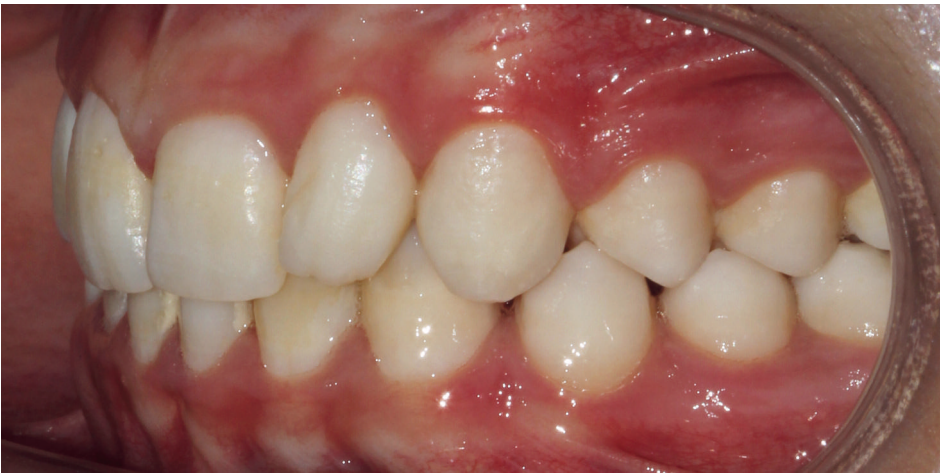

Fig. 3. Proyección intraoral lateral izquierda.



## BIBLIOGRAFÍA

1. Crawford PJ, Aldred M, Bloch-Zupan A. Amelogenesis imperfecta. *Orphanet J Rare Dis* 2007; 2: 17-26
2. Witkop, CJ, Jr Amelogenesis imperfecta, dentinogenesis imperfecta and dentin dysplasia revisited: problems in classification. *J Oral Pathol* 1988;17:547-53
3. Backman B, Holm AK. Amelogenesis imperfecta: prevalence and incidence in a northern Swedish county. *Community Dent Oral Epidemiol* 1986; 14:43-7
4. Witkop CJ, Sauk JJ. Heritable defects of enamel. In: *Oral Facial Genetics*. Edited by: Stewart R, Prescott G. St Louis: CV Mosby Company; 1976:151-226
5. Altug-Atac AT, Erdem D. Prevalence and distribution of dental anomalies in orthodontic patients. *Am J Orthod Dentofac Orthop* 2007;131:510-4



## REVISIÓN BIBLIOGRÁFICA



### García-Gil, Ignacio

Licenciado en Odontología,  
Universidad Europea de Madrid.  
Alumno del Título Propio  
Especialista en Medicina Oral  
de la Universidad Complutense  
de Madrid (UCM).

### Toledano-Espinosa, Tamara

Licenciada en Odontología,  
Universidad Europea de Madrid.  
Alumna del Título Propio  
Especialista en Medicina Oral  
de la UCM.

### López-Quiles, Juan

Licenciado en Medicina y Cirugía.  
Especialista en Cirugía  
maxilofacial. Profesor Contratado  
Doctor del Departamento de  
Medicina y Cirugía Bucofacial  
de la UCM.

### Indexada en / Indexed in:

- IME
- IBECS
- LATINDEX
- GOOGLE ACADÉMICO

### Correspondencia:

Ignacio García Gil  
C/Eugenio caxes 14,  
escalera 2, piso 5º, puerta 5  
28026 Madrid  
garciagil.ignacio@gmail.com  
Tel.: 628 407 068

Fecha de recepción: 7 de mayo de 2014.  
Fecha de aceptación para su publicación:  
9 de julio de 2014.

# IMPLANTES CIGOMÁTICOS, ¿CUÁNDO Y CÓMO SE PUEDEN EMPLLEAR?

García-Gil, I., Toledano-Espinosa, T., López-Quiles, J.  
*Implantes cigomáticos, ¿cuándo y cómo se pueden emplear?* *Cient. Dent.* 2014; 11; 3: 183-188.

## RESUMEN

Mediante esta revisión bibliográfica se pretende evaluar cuáles son las indicaciones de los implantes cigomáticos, además de establecer las diferentes técnicas para llevarlos a cabo.

Los implantes cigomáticos poseen unas características especiales que los hacen idóneos para la rehabilitación de maxilares extremadamente atróficos. Ofrecen excelentes ventajas frente a las técnicas convencionales: técnica menos invasiva, más económica, con menor tiempo de duración, y con posibilidad de realizar carga inmediata con muy altos porcentajes de éxito. También presentan ciertas complicaciones. Las técnicas para llevarlas a cabo se basan en función de si el seno es atravesado o no por el implante, intrasinusal o extrasinusal; y ambas técnicas pueden realizarse mediante un protocolo convencional o con cirugía guiada.

La revisión realizada muestra una tasa de éxito superior al 96% a medio y largo plazo. Por lo que debe tenerse en cuenta entre las opciones terapéuticas.

## PALABRAS CLAVE

Implante cigomático; Prótesis; Maxilar atrófico; Carga inmediata; Edentulismo; Implantes dentales.

## ZYGOMATIC IMPLANTS, WHEN AND HOW IT CAN BE USED?

## ABSTRACT

Through this literature review is to assess what are the indications of zygomatic implants, in addition to establishing the different techniques to accomplish them are.

Zygomatic implants have special characteristics that make them suitable for the rehabilitation of extremely atrophic jaws. Offer great advantages over conventional techniques: less invasive technique, more economical, less duration, with the possibility of immediate loading with very high success rates. Also presents certain complications. The techniques for carrying out a function based on whether or not the heart is traversed by the implant, or extrasinusal intrasinusal, and both techniques may be performed by a conventional protocol or guided surgery.

The review shows a success rate of over 96% in the medium and long term. It should be noted that among the therapeutic options.

## KEY WORDS

Zygomatic implant; Prosthesis; Atrophic maxilla; Immediate loading; Edentulism; Dental implants.

## INTRODUCCIÓN

El edentulismo provoca una reducción de la función masticatoria con deficiencia alimentaria y complicaciones nutricionales, además de una serie de cambios en la apariencia física que pueden provocar trastornos como: depresión, baja autoestima y restricción de ciertas actividades sociales<sup>1, 2</sup>. Para paliar estos efectos, se desarrollaron los implantes, aunque, en numerosas ocasiones la colocación de los mismos puede ser considerada comprometida por la escasez de tejido óseo o la necesidad de empleo de implantes con longitudes pequeñas. Para intentar salvar estas situaciones se han desarrollado varias técnicas como: la elevación de seno, la colocación de injertos óseos o incluso la colocación del implante con una posición angulada, entre otras<sup>3, 4</sup>. Tradicionalmente, los pacientes con maxilares atroficos han sido tratados mediante la colocación de injertos óseos e implantes. Sin embargo, los injertos óseos pueden presentar ciertos problemas como: hemorragia intraoperatoria, infecciones postoperatorias, fracturas óseas, perforación de la mucosa alrededor de los implantes, pérdida de parte del injerto, úlceras, sinusitis, dolor e incomodidad para el paciente. Con el objetivo de evitar todos estos problemas, se desarrolló una técnica menos invasiva y más predecible, que a día de hoy sigue siendo novedosa: los implantes cigomáticos<sup>1-3, 5, 6</sup>.

Dicha técnica se basa en la utilización del hueso cigomático como anclaje de implantes orales de gran longitud y fue desarrollada por Branemark y cols., en 1988, para rehabilitaciones protésicas de extensos defectos del maxilar provocados por resección de tumores, defectos congénitos o traumatismos<sup>7</sup>. Con esta técnica se buscaba reducir una serie de inconvenientes que los procedimientos de injerto óseo convencionales (injerto en bloque tipo Le Fort I de la cresta iliaca, injerto tipo onlay o elevaciones de seno) provocaban, y que son: necesidad de múltiples intervenciones, morbilidad de la zona donante y periodos largos de rehabilitación sin rehabilitación durante la consolidación del injerto<sup>8</sup>.

El empleo de implantes cigomáticos fue descrito por primera vez por Aparicio y cols.<sup>9</sup>. Más tarde, en 1997, Weischer y cols.<sup>10</sup> citaron su uso como un elemento de retención tras las hemimaxilectomías y como consecuencia de esto, Branemark y cols., presentaron un estudio en el que colocaron, a setenta y siete pacientes, un total de veinticuatro implantes con longitudes superiores a las de los implantes convencionales, obteniendo una tasa de éxito del 96,8%<sup>7</sup>.

En la actualidad, también se emplean para rehabilitar atrofias severas del maxilar, como se muestra en algunos estudios recientes que evidencian excelentes resultados para estabilizar las prótesis fijas<sup>3, 5, 11, 12</sup>.

El propósito de este artículo es realizar una revisión bibliográfica para establecer cuáles son los parámetros que debe cumplir un paciente si se le quiere colocar implantes cigomáticos y en que situaciones esta opción no es viable. También

se establecen las diferentes técnicas que se puede emplear para su colocación.

## IMPLANTES CIGOMÁTICOS

Los implantes cigomáticos presentan peculiaridades que los distinguen de los convencionales, y que es importante conocer puesto que serán de vital importancia a la hora de entender su funcionamiento.

Son mucho más largos que los convencionales con el objetivo de alcanzar el hueso malar desde el reborde alveolar, teniendo unas longitudes comprendidas entre los 30 y 52,5 mm<sup>3, 8, 11</sup>. Dicho incremento de la longitud reduce el estrés tanto del hueso cortical, como esponjoso; permitiendo distribuir la fuerza a través del cuerpo del implante<sup>13</sup>.

En cuanto a su diámetro, varía si se trata de la porción cercana al reborde alveolar del maxilar, que será de 4,5 mm; mientras que si se trata de la porción apical del implante, que se inserta en el hueso cigomático, tendrá un diámetro de 4 mm<sup>8</sup>.

Tienen el punto de anclaje alejado del punto de carga, ya que el anclaje se encuentra en el arco cigomático y el punto de carga se sitúa en el área de premolares/molares. La angulación del implante tiene que ser de 40-50° para poder anclarse en el malar o cigoma y, además, la cabeza del implante tiene un ángulo de 45°<sup>3, 11</sup>.

Su superficie puede ser lisa, mecanizada o rugosa, y en general, se prefiere la última por conseguir una mayor reducción del stress y mayor osteointegración por un mayor contacto hueso-implante<sup>13</sup>.

Todos estos factores, provocan una situación biomecánica desfavorable si se considera el implante cigomático de manera aislada. De este modo, debemos considerar la rehabilitación con implantes cigomáticos como un bloque rígido que puede incluir de dos a cuatro implantes convencionales en la zona anterior del maxilar y, en algunos casos, implantes convencionales en las zonas posteriores a los implantes cigomáticos<sup>3, 5</sup>. En las situaciones, en las que sea necesario realizar injertos óseos en la zona de la premaxila, se podrían colocar dichos injertos previo a la colocación de los implantes, tanto cigomáticos como convencionales<sup>11</sup>. Bothur y cols., fueron más allá describiendo una modificación de la técnica estándar al emplear tres implantes cigomáticos en ambos huesos, con su correspondiente injerto óseo en la premaxila; obteniendo así excelentes resultados. Sin embargo, se requiere un seguimiento a largo plazo<sup>8</sup>.

## TÉCNICAS QUIRÚRGICAS

Tradicionalmente ha sido necesaria la anestesia general, pero actualmente se realizan con sedación o incluso sólo con anestesia local de la siguiente manera:

- Infiltración en el surco vestibular desde el incisivo central al tercer molar.
- A través de un acceso oral, bloqueo del nervio infraorbital.

- A través del foramen palatino, se bloquea el ganglio esfenopalatino.
- Infiltración cutánea a nivel del cigoma.

Diversos autores apuestan por la anestesia local, puesto que consideran que de esta manera el paciente está consciente y la cirugía será más sencilla<sup>14</sup>.

Existen dos técnicas quirúrgicas:

#### **Técnica intrasinusal:**

La técnica clásica intrasinusal se basa en el anclaje del implante en el hueso cigomático a través del seno maxilar. Para ello, es necesario la realización previa de una ortopantomografía y una tomografía computarizada (TC) que sirva de guía en la cirugía. Consiste en la realización de unas incisiones crestales y en la zona posterior del vestíbulo para poder elevar un colgajo mucoperiostico, exponiendo la cresta alveolar, la pared lateral del seno maxilar y la porción inferior del arco cigomático. Cuando esto está realizado, se procede a la colocación del implante, accediendo desde la zona del segundo premolar o primer molar. La base del implante quedaría anclada en el arco cigomático quedando colocado el cuerpo del implante dentro del seno maxilar.

De este modo, los casos de edentulismo total pueden ser tratados con un implante cigomático a cada lado, y con la colocación de implantes convencionales en la zona de la premaxila. Esta técnica, hoy en día, está bien documentada y recientemente se ha realizado una revisión de más de mil implantes cigomáticos en la que se registró una tasa de supervivencia del 98,4% tras un periodo de seguimiento de seis meses a diez años<sup>5, 11</sup>.

La técnica intrasinusal plantea una serie de problemas: sinusitis y que la emergencia palatina de la cabeza del implante quede demasiado alejada de la cresta alveolar, dando lugar a prótesis voluminosas por palatino.

#### **Técnica extrasinusal:**

Para evitar las complicaciones anteriores se ha desarrollado la técnica extrasinusal, que permite que la cabeza del implante quede situada en el centro de la cresta alveolar o en sus proximidades y que el cuerpo del implante se sitúe externamente al seno maxilar<sup>1, 5</sup>. Ésta es, por tanto, su principal ventaja: permite un mejor posicionamiento del implante.

Se lleva a cabo el mismo procedimiento que con la técnica anterior, únicamente lo diferencia que no se introduce el implante en el seno maxilar, quedando íntegra la membrana sinusal. Por lo tanto, la cabeza del implante se ancla en el hueso cigomático y su cuerpo en la parte externa del seno maxilar, muy cerca de su pared lateral (Figura)<sup>5, 11</sup>. De esta manera se consigue aumentar la estabilidad primaria del implante<sup>11</sup>.

Comparando ambas técnicas, con la técnica intrasinusal, se consigue una distancia entre el centro de la cresta palatina y la emergencia del implante de 11,2 mm de media; mientras que con la técnica extrasinusal no sobrepasa los 4 mm de se-

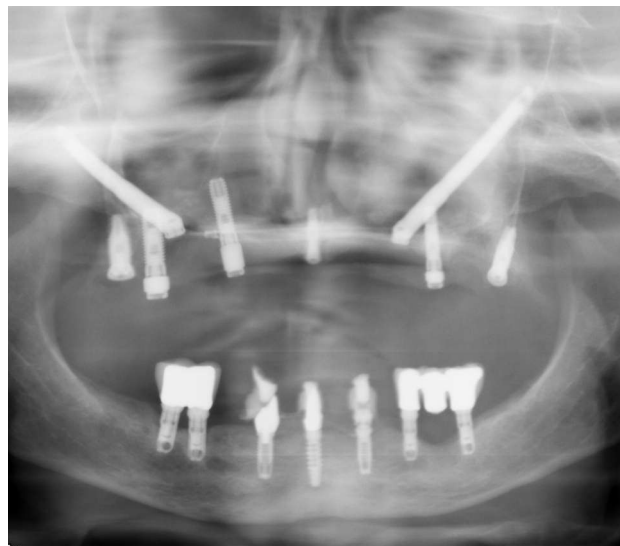

Figura - Radiografía panorámica en la que se aprecia dos implantes cigomáticos.

paración<sup>3</sup>. El hecho de que, con la técnica extrasinusal, la cabeza del implante emerja cerca o en el centro de la cresta alveolar, permite la realización de una prótesis menos voluminosa, lo cual no es solo beneficioso para la higiene, sino que también es más confortable para los pacientes<sup>5, 11</sup>.

Un estudio realizado por Aparicio y cols., en el año 2008, muestra la eficacia de la técnica extrasinusal en veinte pacientes a los que se les colocaron un total de treinta y seis implantes cigomáticos, encontrando una tasa de supervivencia del 100% de los casos a los cinco años y una alta estabilidad tanto a las veinticuatro horas, como a los cuatro o cinco meses posteriores a la cirugía<sup>5, 14</sup>. Con todo esto, se puede concluir que si un paciente presenta una concavidad vestibular pronunciada en la región posterior del maxilar, estaría indicado la técnica extrasinusal<sup>14</sup>. Habitualmente es así por lo que en los últimos tiempos se ha generalizado el empleo de la técnica extrasinusal.

Un último avance es el desarrollo de la cirugía guiada, con ayuda de un software:

Al igual que la técnica convencional, el empleo de un software para llevar a cabo una cirugía guiada, hace que ésta se pueda llevar a cabo mediante las dos técnicas anteriormente descritas; extrasinusal o intrasinusal.

En 2003, Tardieu y cols., introdujeron la colocación del implante sin colgajo con ayuda de una prótesis mucosoportada y una posterior restauración prefabricada para la carga inmediata<sup>15</sup>. Steenberghe y cols., en 2005, modificó el protocolo; y en la actualidad la implantología guiada por imagen es ya una realidad<sup>16</sup>. Esta técnica consiste en realizar una radiografía de haz cónico para evaluar las estructuras anatómicas, posteriormente se colocan los implantes en la región anterior y seguidamente se realiza una impresión convencional con los pilares de impresión. A partir de aquí se realiza una plantilla radiológica para la cirugía y una férula estereolitográfica, que ayudará a simular la intervención<sup>17</sup>.

Esta técnica quirúrgica nos ofrece las siguientes ventajas:

- Se evalúa la premaxila y la cavidad del seno antes de la colocación del implante cigomático.
- La precisión en la colocación del implante aumenta, puesto que se ha podido llevar a cabo un plan antes de la operación.
- La guía quirúrgica es más estable.
- Antes de la cirugía, puede llevarse a cabo una cirugía en el modelo estereolitográfica.
- Tasas de éxito del 95-97% de éxito a los veinticuatro meses.

Únicamente, presenta un inconveniente que es su elevado coste<sup>7,17</sup>.

En esta revisión se constata que independientemente de la técnica empleada el porcentaje de éxito de esta opción terapéutica es elevado. Registrándose tasas de éxito superiores al 96% a medio y largo plazo (Tabla).

## ACTUACIÓN POST-QUIRÚRGICA

### Carga inmediata

Tras la cirugía, independientemente de la técnica utilizada, necesitamos colocar una rehabilitación protética. Para ello, existen varias posibilidades, siendo la más prevalente la carga inmediata/temprana. Para la colocación inmediata de una prótesis, ya sea provisional o definitiva, se deben conectar los pilares de los implantes con el coping de impresión y tomar la impresión de ambas arcadas, así como unos registros de mordida. Si colocamos al paciente una prótesis provisional, tendremos que hacerlo dentro de las primeras 24 horas, y sabiendo que ésta, en 4-6 meses debe ser sustituida por una

prótesis definitiva. Mientras que para colocar la prótesis definitiva, lo haremos dentro de los primeros cinco días tras la cirugía<sup>5,13,17</sup>.

La carga inmediata/temprana, tiene muchas ventajas, puesto que se puede llevar a cabo en una única intervención, sin que sea necesario llevar una Prótesis Parcial Removible (PPR). De esta manera, el paciente adquiere al instante función y apariencia estética. Además, se consigue mayor estabilidad primaria del implante, lo que reduce considerablemente el tiempo de tratamiento, pues no habrá que esperar desde la cirugía hasta la estabilización del implante<sup>3,5,13,17</sup>. Esta alta estabilidad primaria que se consigue, se atribuye a que gracias a su colocación en la arcada se consigue contrarrestar las fuerzas de flexión que se generan.

Además, se debe tener en cuenta que la carga inmediata da excelentes tasas de éxito a largo plazo, puesto que Aparicio y cols., consiguieron tasas de éxito del 99,2% a los 5 años de la colocación de los implantes cigomáticos empleando esta técnica. Y existen incluso, tasas de éxito del 98,2% a los 10 años<sup>13</sup>.

Estos implantes, además de permitir la carga inmediata/temprana ofrecen un anclaje cráneo-facial, por lo que el estrés provocado por las fuerzas oclusales es soportado por el hueso cigomático, siendo trasferido a través de la cresta infracigomática y dividido en el hueso frontal y temporal. El éxito de todos los implantes, incluidos los cigomáticos, puede ser evaluado clínica y radiográficamente mediante los criterios de Bruser: ausencia de movilidad clínica detectable del implante, ausencia de dolor o sensaciones desagradables subjetivas, ausencia de infecciones peri-implantarias recurrentes, ausencia de imagen radiolúcida alrededor del implante antes de los 12 meses después de la carga<sup>4</sup>. Además de todo lo anterior, el

TABLA: RESULTADOS DE LOS ESTUDIOS CON SEGUIMIENTO DE LOS IMPLANTES CIGOMÁTICOS Y SU TÉCNICA EMPLEADA.

AUTORES	AÑO	TÉCNICA UTILIZADA	NÚMERO DE IMPLANTES	TIEMPO DE SEGUIMIENTO	PORCENTAJE DE SUPERVIVENCIA
Aparicio y cols., <sup>3</sup>	2006	Extrasinusal	131	6 – 60 meses	100%
Pi y cols., <sup>18</sup>	2008	Intrasinusal	101	1 - 72 meses	96,04%
Aparicio y cols., <sup>5</sup>	2010	Extrasinusal	36	36 - 48 meses	100%
Aparicio y cols., <sup>11</sup>	2010	Intrasinusal / Extrasinusal	47	24 - 60 meses	100%
Schirolli y cols., <sup>17</sup>	2011	Cirugía guiada	7	4 - 39 meses	100%
Balsbi y cols., <sup>6</sup>	2012		173	120 meses	96,5%
Migliorança y cols., <sup>1</sup>	2012	Extrasinusal	40	96 meses	97,5%
Peñarrocha y cols., <sup>4</sup>	2012	Extrasinusal	4	12 - 84 meses	100%
Sartori y cols., <sup>2</sup>	2012	Intrasinusal	37	36 meses	100%
Ugurlu y cols., <sup>8</sup>	2013	Extrasinusal	1	60 meses	100%

éxito de los implantes cigomáticos también se basa en la cantidad de superficie del implante que esté en contacto con el hueso cigomático; pues el éxito de la carga inmediata depende directamente de la estabilidad primaria entre el hueso y la capacidad de osteointegración del implante<sup>3,6</sup>. El hueso cigomático, que tiene una densidad ósea del 98%, contiene trabéculas óseas y hueso compacto, lo que le hace ser un hueso adecuado para la estabilidad primaria en el proceso de carga inmediata<sup>1</sup>. La capacidad de osteointegración entre el implante y el hueso cigomático se puede evaluar mediante el mantenimiento de la altura del hueso marginal durante la carga, además de la cifra de BIC (Bone Implant Contact, contacto entre hueso e implante)<sup>3,6</sup>. La cifra de BIC puede variar en función del género del paciente (los hombres poseen un mayor contacto entre el hueso y el implante) y de la angulación con la que esté colocada el implante. Como conclusión, la osteointegración que se consigue entre la superficie de titanio del implante y el hueso cigomático es predecible y superior a la de cualquier otro método y además, es necesaria para realizar una carga inmediata de la rehabilitación protética. El estudio realizado por Balshi y cols, en 2012 sobre 173 implantes cigomáticos con carga inmediata con prótesis provisionales de resina, muestra como el 35,9% +/- 11,7% de los implantes cigomáticos estaba en contacto con el hueso cigomático, existiendo una cifra BIC de 15,3 +/- 5,6 mm, lo que puede explicar las altas tasas de supervivencia del 96,5% que fueron encontradas<sup>6</sup>.

Tras la colocación de los implantes, debemos realizar un período de seguimiento de los pacientes que incluye visitas mensuales para ser, más adelante, anuales. En estas revisiones, se debe asesorar sobre la higiene oral, comprobar la salud de los tejidos blandos así como la del seno maxilar, la estabilidad de la prótesis y verificar que no haya otro tipo de complicaciones mecánicas. También es importante valorar la estabilidad del implante y para ello contamos con las medidas de Periotest (Medizintechnik Gulden e.K., Modautal, Alemania)<sup>3,5</sup>.

Lo anteriormente expuesto se puede evidenciar en varios estudios, siendo uno de los más significativos el estudio clínico realizado por Aparicio y cols., en 2010, donde se colocaron un total de 47 implantes cigomáticos con carga inmediata (colocación de puentes provisionales en las primeras 24 horas y sustituidos por los definitivos en 4-6 meses) y con carga temprana (colocación del puente definitivo en los primeros 5 días). Tras un período de seguimiento de 5 años, el 100% de los implantes cigomáticos estaban estables<sup>11</sup>.

## PROBLEMAS Y COMPLICACIONES POST-QUIRÚRGICAS

Tras la colocación de los implantes cigomáticos, al igual que la mayoría de los procedimientos odontológicos, pueden surgir algunos problemas como edema y hematomas faciales, sangrado de órbita (que se resuelven en pocos días), laceración de los labios (provocado por los instrumentos rotatorios), parestesias en la mejilla y en la zona paranasal (que suelen resolverse en 3-8 semanas), sangrado nasal moderado (que

desaparece en 1-3 días) o desarrollo de infecciones. Una de las infecciones más comunes es la sinusitis, que suelen ser provocadas por la ausencia de contacto entre la cresta alveolar y el implante, creándose una comunicación entre la cavidad oral y la sinusal. Según la literatura, las sinusitis se desarrollan en 2,3 - 13,6% de los casos, mientras que las infecciones intraorales surgen entre el 3,8 - 6,5% de los casos<sup>3,13,14</sup>. Puede producirse, también, un sangrado periimplantario por las dificultad que tiene el paciente a la hora de establecer una buena higiene. Esto se debe a la posición de la cabeza del implante y el pilar, y al diseño de la prótesis<sup>14</sup>.

Otros problemas, que pueden surgir tras la cirugía, son de tipo mecánico como la pérdida del implante cigomático o la fractura de la prótesis entre otras; lo cual se puede evitar ajustando la oclusión y dejando un mayor espacio entre los dientes superiores e inferiores en los movimientos excéntricos<sup>6</sup>. No obstante, según un estudio realizado por Sartori y cols., en 2012 sobre 16 pacientes con implantes cigomáticos, muestra como la mayoría de los pacientes no sufrieron ningún tipo de complicaciones y la tasa de satisfacción de los mismos fue elevada<sup>2</sup>.

## VENTAJAS Y DESVENTAJAS

### Ventajas

- Alternativa efectiva para el tratamiento de pacientes con atrofia maxilar.
- Alto porcentaje de supervivencia de los implantes<sup>18</sup>.
- Tiempo de tratamiento es más reducido que con otras alternativas.
- Más económico que las otras alternativas<sup>19</sup>.
- Se trata de una técnica menos invasiva<sup>5</sup>.
- Se trata de una técnica menos complicada y con menor riesgo de morbilidad, puesto que en un principio no requiere el empleo de injertos óseos<sup>14</sup>.
- Permite llevar a cabo carga inmediata con una excelente tasa de éxito<sup>5,13,17</sup>.

### Desventajas

- Requiere una curva de aprendizaje<sup>18</sup>.
- La trayectoria de fresado está próxima a estructuras críticas, como: el seno maxilar, cavidad nasal y la órbita<sup>9</sup>.
- Un pequeño error de angulación puede significar errores posicionales graves, que son difíciles de solventar protéticamente.
- Visibilidad intraoperatoria limitada<sup>18</sup>.
- Se precisa de anestesia general o, al menos, sedación.
- Presenta ciertas complicaciones postquirúrgicas, descritas previamente<sup>2,6,18</sup>.

## INDICACIONES

Con todo lo anteriormente expuesto, las indicaciones se resumen en:

- Severa reabsorción ósea del maxilar posterior, con suficiente volumen óseo en la región anterior.
- Puede combinarse implantes cigomáticos con injertos óseos de aumento en la región anterior, si presentan escaso volumen óseo en la zona anterior<sup>14</sup>.
- Rehabilitación de edentulismo total con cuatro implantes.
- Rehabilitación del maxilar posterior después de la resección de un tumor o un trauma o defecto congénito; con amplia pérdida de sustancia<sup>14, 18</sup>.
- Suplir aquellos injertos óseos que no sean resistentes<sup>14</sup>.



## BIBLIOGRAFÍA

1. Migliorança RM, Sotto-Maior BS, Senna PM, Francischone CE, Del Bel Cury AA. Immediate occlusal loading of extrasinus zygomatic implants: a prospective cohort study with a follow-up period of 8 years. *Int J Oral Maxillofac Surg* 2012; 41 (9): 1072-6.
2. Sartori M, Padovan LE, de Mattias Sartori IA, Ribeiro PD Jr, Gomes de Souza Carvalho AC, Goiato MC. Evaluation of satisfaction of patients rehabilitated with zygomatic fixtures. *Gerodontology. J Oral Maxillofac Surg* 2012; 70 (2): 314-9.
3. Aparicio C, Ouazzani W, Garcia R, Arevalo X, Muela R, Fortes V. A prospective clinical study on titanium implants in the zygomatic arch for prosthetic rehabilitation of the atrophic edentulous maxilla with a follow-up of 6 months to 5 years. *Clin Implant Dent Relat Res* 2006; 8(3):114-22.
4. Peñarrocha M, Viña JA, Carrillo C, Peñarrocha D, Peñarrocha M. Rehabilitation of reabsorbed maxillae with implants in buttresses in patients with combination syndrome. *J Oral Maxillofac Surg* 2012; 70 (5): e322-30.
5. Aparicio C, Ouazzani W, Aparicio A, Fortes V, Muela R, Pascual A, Codesal M, Barluenga N, Manresa C, Franch M. Extrasinus zygomatic implants: three year experience from a new surgical approach for patients with pronounced buccal concavities in the edentulous maxilla. *Clini Implant Dent Relat Res* 2010; 12 (1): 55-61.
6. Balshi TJ, Wolfinger GJ, Shuscavage NJ, Balshi SF. Zygomatic bone-to-implant contact in 77 patients with partially or completely edentulous maxillas. *J Oral Maxillofac Surg* 2012; 70 (9): 2065-9.
7. Branemark P-I. Surgery and fixture installation. *Zygomaticus fixture clinical procedures* (ed 1). Goteborg, Sweden: Nobel Biocare AB; 1998. p. 1.
8. Ugurlu F, Yildiz C, Sener BC, Sertgoz A. Rehabilitation of posterior maxilla with zygomatic and dental implant after tumor resection: a case report. *Case Rep Dent* 2013; 2013: 930345.
9. Aparicio C, Branemark PI, Keller EE, Olive J. Reconstruction of the premaxilla with autogenous iliac bone in combination with osseointegrated implants. *Int J Oral Maxillofac Implants* 1997; 12: 211-221.
10. Weischer T, Schettler D, Mohr C. Titanium implants in the zygoma as retaining elements after hemimaxillectomy. *Int J Oral Maxillofac Implants* 1997; 12(2):211-4.
11. Aparicio C, Ouazzani W, Aparicio A, Fortes V, Muela R, Pascual A, Codesal M, Barluenga N, Franch M. Immediate/Early loading of zygomatic implants: clinical experiences after 2 to 5 years of follow-up. *Clin Implant Dent Relat Res* 2010; 12 Suppl 1: e77-82.
12. Freedman M, Ring M, Stassen LF. Effect of alveolar bone support on zygomatic implants: a finite element analysis study. *Int J Oral Maxillofac Surg* 2013; 42 (5): 671-6.
13. Ishak MI, Kadir MRA, Sulaiman, E, Kassim NA. Effects of Different Zygomatic Implant Body Surface Roughness and Implant Length on Stress Distribution. *Conference on Biomedical Engineering and Sciences (IECBES)* 2010; 210-15.
14. Aparicio C, Ouazzani W, Hatano N. The use of zygomatic implants for prosthetic rehabilitation of the severely resorbed maxilla. *Periodontol* 2000 2008; 47: 162-71.
15. Tardieu PB, Vrielinck L, Escolano E. Computer-assisted implant placement. A case report: treatment of the mandible. *Int J Oral Maxillofac Implants* 2003; 18(4):599-604.
16. Steenberghe D, Glauser R, Blombäck U, Andersson M, Schutyser F, Pettersson A, Wendelhag I. A computed tomographic scan-derived customized surgical template and fixed prosthesis for flapless surgery and immediate loading of implants in fully edentulous maxillae: a prospective multicenter study. *Clin Implant Dent Relat Res* 2005; 7 Suppl 1:S111-20.
17. Schirolli G, Angiero F, Silvestrini-Biavati A, Benedicenti S. Zygomatic implant placement with flapless computer-guided surgery: a proposed clinical protocol. *J Oral Maxillofac Surg* 2011; 69 (12): 2979-89.
18. Pi Urgell J, Revilla Gutiérrez V, Gay Escoda CG. Rehabilitation of atrophic maxilla: A review of 101 zygomatic implants. *Med Oral Patol Oral Cir Bucal* 2008; 13 (6): E363-70.
19. Baig MR, Rajan G, Yunus N. Zygomatic implant-retained fixed complete denture for an elderly patient. *Gerodontology* 2012; 29 (2): e1140-5.



## ENTREVISTA ENTRE EXPERTOS

*El Dr. Ruperto González Giralda entrevista al Dr. Jesús Fernández Sánchez sobre fisuras labiopalatinas en Ortodoncia.*



**DR. RUPERTO  
GONZÁLEZ GIRALDA**

Doctor en Medicina y Cirugía (s.c.l),  
Universidad Complutense de Madrid (UCM).

Doctor en Estomatología (s.c.l), UCM.

Especialista en Ortodoncia, Royal Dental  
Hospital, Universidad Londres.

Académico Numerario Real Academia  
Medicina de Distrito Canarias.

Presidente de Honor del Colegio de  
Odontólogos y Estomatólogos de Canarias  
(XV Región).

Expresidente de la Sociedad Española de  
Ortodoncia, de la Sociedad Europea de  
Ortodoncia, del Comité Consultivo de  
Odontología de la C.E.E., de la Federación  
Dental Internacional (FDI) y de la  
Organización Mundial de la Odontología.



**DR. JESÚS  
FERNÁNDEZ SÁNCHEZ**

Doctor en Medicina y Cirugía (1999),  
Universidad Complutense de Madrid (UCM).

Doctor en Odontología (1995), UCM.

Postgrado en Ortodoncia Correctiva.  
Universidad de São Paulo (1989-92).

Especialista en el área de tratamiento de  
pacientes con Malformaciones  
Craneofaciales (USP).

Catedrático de Ortodoncia. Universidad  
Europea de Madrid.

Presidente de la Asociación de Anomalías y  
Malformaciones Dentofaciales (AAMADE).

Profesor visitante en Rush Craniofacial  
Center Chicago, Great Ormond Street  
Hospital, Hospital de Anomalías  
Craneofaciales de Baur y Royal Manchester  
Children's Hospital.

Tuve el placer de conocer al Dr. Jesús Fernández Sánchez, en 1994, hace ahora veinte años, cuando ambos coincidimos en Oporto en la Reunión Anual de la Sociedad Portuguesa de Ortodoncia como únicos españoles oficialmente invitados; él para impartir un Curso intracongreso y quién ahora le entrevista, para moderar una Mesa Redonda sobre la Ortodoncia como especialidad de la Odontología, de acuerdo con las Directivas Dentales de la C.E.E. Tuvimos tiempo libre suficiente como para departir con amplitud sobre diversos temas, e iniciar lo que luego se transformaría en amistad perdurable. Comprobando su entusiasmo académico, lo primero que le aconsejé fue que obtuviera los Doctorados en Odontología, y también en Medicina y Cirugía, para así completar su plataforma curricular universitaria.


Fui designado Vocal Titular de los Tribunales encargados de juzgar sus Tesis Doctorales: en Odontología, en 1996, sobre "labio leporino y paladar hendido" y en Medicina y Cirugía, en 1999, sobre "Correlación entre permeabilidad de las vías aéreas superiores y morfología facial", esta última dirigida por el Profesor Joaquín Poch, por entonces catedrático de Otorrinolaringología de la UCM.

Desde un principio me sorprendió su genuino interés por la ortopedia y la ortodoncia en casos de fisurados labio-palatinos, para mí la subespecialidad más compleja y más difícil de esta última. Dialogamos ampliamente sobre cómo es imprescindible informar a los padres, con el mayor detalle posible, y desde el primer momento, sobre lo que se puede conseguir - ¡y lo que no! -, en estos casos. Esta sesión informativa pensamos ambos es de la mayor importancia, pues debe establecerse desde un principio que, en la mayoría de ellos, los tratamientos consiguen oclusiones "de acomodo" y no ideales.

Charlamos sobre cómo la fisura condiciona el crecimiento del labio y el paladar y, dependiendo de su severidad, de cómo tendría repercusiones en la alimentación, el habla y la erupción dentaria y en el desarrollo del maxilar. Es por ello que estábamos de acuerdo en que, en el tratamiento del fisurado, tenían que participar desde el primer momento, el pediatra, el rehabilitador y el cirujano maxilofacial; y, más adelante, el otorrinolaringólogo, el logopeda, el psicólogo, el dentista y el ortodoncista, cada uno de ellos con su función específica, pero, - ¡eso sí! -, todos ellos debidamente coordinados por el ortodoncista.

Entiendo que la sistemática de tratamiento con tanto éxito desarrollada por nuestro entrevistado es una más dentro de las posibles, y que puede haber pequeñas variables entre distintos centros sanitarios respecto a edades en que se realizan las distintas intervenciones y técnicas concretas a emplear, pero, a la larga, lo más importante es seguir una línea coherente de tratamiento que conduzca al mejor resultado posible para cada caso en concreto.

Como personalmente me constan las ventajas de la secuencia terapéutica establecida por el Profesor Jesús Fernández Sánchez he creído oportuno hacerle unas preguntas, pues estoy seguro de que sus actualizadas respuestas nos ayudarán a centrar el complejo problema terapéutico.



**¿Qué te hizo dedicarte casi en exclusiva a los pacientes con síndromes craneofaciales y fisurados?**

Releía estos días el discurso que leí en mi toma de posesión, En realidad el primer contacto con estos pacientes fue más una necesidad que una vocación. Mi formación en ortodoncia

tuvo lugar en el Hospital de Rehabilitación de Anomalías Craneofaciales (HRAC-USP), situado en la ciudad de Bauru, a 350 km en el interior de Sao Paulo. Este centro, está considerado por la OMS como una unidad de referencia mundial en el tratamiento de pacientes con malfomaciones craneofaciales, así que la mayoría de los pacientes que traté en mi formación

ortodóncica eran fisurados con o sin anomalías sindrómicas asociadas. A lo largo de tres años tuve la suerte de convivir con un tipo de paciente diferente al que acostumbramos a ver en nuestras consultas y con el que siempre me he sentido cómodo y, al mismo tiempo, orgulloso de tratarlos ortodóncicamente.

### **¿Cuál es la frecuencia de las fisuras labiopalatinas en nuestro país y por qué aparecen?**

En la actualidad se admite que la fisura de labio y paladar puede presentarse de dos formas: como malformación aislada o aquella otra asociada que forma parte de un síndrome. Diversos estudios sugieren que el 60% al 70% de casos suelen ser de fisuras aisladas, esto es, no asociadas a síndromes malformativos. La frecuencia en España de las fisuras aisladas, o no sindrómicas, se establece en uno de cada 700 nacidos vivos, constituyendo las malformaciones congénitas más frecuentes en el ser humano.

En relación a su etiología conocemos múltiples factores involucrados; algunos físicos, otros químicos o biológicos. Estos agentes actúan en la diferenciación y proliferación de las células de la cresta neural. Pero tenemos que reconocer que la etiología de las fisuras no sindrómicas es aún muy desconocida, varias mutaciones en genes candidatos han sido identificados en una proporción muy pequeña. El mecanismo etiopatogénico se considera multifactorial lo que requiere de la interacción de factores genéticos y factores medioambientales como podría ser fumar durante el embarazo o la ingestión de alcohol, sin olvidar la toma de algunos fármacos como los antiepilépticos.

### **¿Qué implicaciones y consecuencias futuras tienen en el paciente haber nacido con una fisura?**

Los problemas causados por una fisura son complejos incluyendo casi siempre implicaciones psicológicas ya que la alteración morfológica determina una deficiencia estética y funcional, que toman relevancia para la vida de la persona con esta malformación.

Dependiendo del tipo de fisura la involucración estética será la mayor preocupación para el paciente. Así, una fisura que solo abarque el labio y el reborde alveolar su compromiso estético será la principal. Pero en la mayoría de los casos, también el paladar es alcanzado (fisura completa labiopalatina) y la segmentación del maxilar implica otras alteraciones que modifican el crecimiento facial en los tres sentidos del espacio, sin olvidar el habla, la asimetría nasal presente en las fisuras unilaterales y, por supuesto, los problemas oclusales que impone la falta de hueso en la zona de la fisura.

Otro grupo lo constituyen las fisuras donde exclusivamente está afectado el paladar. Estas malformaciones implican una mayor carga funcional en los primeros años de vida, principalmente por la dificultad de establecer una adecuada succión. Más tarde, problemas en el habla derivadas de la incompetencia velofaríngea y en muchos casos asociadas a problemas auditivos por las frecuentes comunicaciones entre cavidad nasal y oral que predispone a otitis repetitivas con el gran riesgo de perder audición de forma permanente.

### **¿Cuál es la secuencia de actuación de los diferentes especialistas en el tratamiento de estos pacientes?**

El primer paso consiste en el cierre quirúrgico de la fisura; este paso es, sin duda, el de mayor preocupación para los padres. La queiloplastia, o reparación del labio, es normalmente realizada a los tres meses de edad. La palatoplastia es la reconstrucción quirúrgica del paladar, que suele realizarse a los doce meses de edad. En esta segunda cirugía durante el pre y postoperatorio y hasta la edad de tres años, el paciente debe ser evaluado por el logopeda, que estudiará las necesidades de terapia en el leguaje sin olvidar la evaluación audiométrica. El otorrinolaringólogo suele también acompañar estas exploraciones audiométricas.

Los seis años de edad sirven como línea de referencia para reevaluar los resultados de las cirugías primarias y analizar la necesidad de retoques en labio o paladar. La mejora del habla con faringoplastias, o el cierre de alguna fistula también son evaluados en esta época.

En relación a la actuación odontológica, el odontopediatra es esencial en los primeros años del paciente fisurado y ya desde los primeros meses de vida el control del crecimiento facial y el desarrollo de la dentición deberían ser monitorizados por este especialista.

Sabemos que en aquellas fisuras completas de labio y paladar además del retraso de aproximadamente seis meses en la formación de los dientes permanentes existe una alta prevalencia de anomalías dentarias en forma, estructura, número y posición y estas suelen estar cercanas a la zona de la fisura. Es también frecuente la erupción ectópica de los primeros molares permanentes superiores.

### **Y hablando de nuestra especialidad, ¿cuáles son los principales desafíos que estos pacientes implican al ortodoncista?**

El paciente fisurado presenta unas peculiaridades en su maloclusión que lo convierten en complejo a dos niveles, el dentario y esquelético, pero también el particular aspecto psicológico exige que su tratamiento sea altamente individualizado.

Respecto a las anomalías dentarias que afectan al reborde alveolar caracterizado por la presencia de dientes rotados y contra-angulados. Estas malposiciones, donde el giro coronario intenta llenar parte de la fisura y los ápices desplazados hacia mesial evitar el defecto óseo, constituyen unas limitaciones en la mecánica ortodóncica, que tienen que ser tomadas en cuenta en las fases de tratamiento donde utilizemos aparatología fija.

Además, la relación sagital de Clase II del segmento maxilar menor, la frecuente agenesia del lateral en la fisura con los consecuentes desvíos de línea media y la asimetría que este defecto impone, unidas a las alteraciones dentarios antes comentadas, de forma, posición y número de la zona fisurada complican el tratamiento de estos pacientes.

Por otro lado a esas alteraciones tienen que unirse las esqueléticas donde la deficiencia sagital del maxilar (Modelo III de crecimiento facial) y la disminución de las dimensiones trans-

versales, secundarias a la palatoplastia, reflejan en estos pacientes simultáneamente una mordida cruzada anterior y posterior.

Todos estos factores tienen que manejarse conjuntamente, teniendo en mente dos premisas: el peculiar ambiente familiar que rodea al paciente afectado y la posibilidad de caer en el sobretratamiento ortodóncico por nuestro intento en conseguir rehabilitaciones perfectas que pueden ser intentadas pero raramente obtenidas en pacientes afectados por este tipo de malformaciones.

**¿Existe alguna etapa en estos pacientes donde el ortodoncista y otros especialistas del área de la salud necesiten trabajar conjuntamente para que los resultados sean óptimos?**

Aunque el concepto de paciente multidisciplinar se plasma de forma ejemplar en el paciente afectado de fisura labiopalatina, naturalmente existen especialidades donde el contacto es más estrecho y que necesitamos trabajar con mucha más coordinación como ortodoncistas. El injerto óseo secundario es la piedra angular en el tratamiento contemporáneo del paciente fisurado; aquí, cirujano y ortodoncista tienen que programar de forma exacta el momento de la intervención para que los resultados perduren y sean estables.

**¿Podrías brevemente comentarnos en qué consiste el procedimiento y cuál es nuestra labor como ortodoncistas?**

El principal objetivo del injerto óseo alveolar es llenar de hueso la zona alveolar de la fisura, esta cirugía proporciona tejido óseo en la zona fisurada permitiendo la erupción de los dientes cercanos a la fisura y posibilita los futuros movimientos ortodóncicos de dientes en la zona. Pero este es solo uno de los beneficios ya que el injerto también da soporte a la base y ala de la nariz, elimina fistulas oronasales, aumenta la estabi-



lidad del maxilar, además de mejorar la estética en las asimetrías nasales.

Nosotros, con la ortodoncia previa al injerto y con una mecánica básicamente de tipo expansionista, ampliamos el espacio que el cirujano necesita aumentando la anchura de la fisura y permitiendo colocar hueso en la zona fisurada. Además, en esta fase se aprovecha para alinear los segmentos óseos y corregir la frecuente mordida cruzada posterior que normalmente acompaña al defecto óseo.

**Eres miembro del programa europeo para la identificación de protocolos en pacientes con anomalías craneofaciales representando a España, ¿qué recomendaciones fueron las aportadas por nuestro país en este estudio?**

Bueno, en realidad los protocolos seguidos en España son muy similares a los de otros países de la UE aunque en todos hay diferencias al escoger una u otra técnica quirúrgica, así como el momento de abordaje de las cirugías primarias. Estas mismas diferencias las podemos encontrar en el momento que iniciamos la mecánica ortodóncica. Así, cada ortodoncista utilizará diferentes aparatos de expansión para obtener un resultado semejante y dependerá de la pericia o experiencia que el profesional tenga o haya adquirido a través del tiempo con esa forma de actuación.

Quizás la recomendación más consensuada se centra en el cuidado que el profesional, de cualquier especialidad, tiene que tener para no incurrir en un sobretratamiento. Padres, paciente y nosotros mismos queremos obtener lo mejor en un tipo de paciente que lo es de mayor complejidad. En estos niños, más que en otros pacientes, hay que conocer los límites valorando muy bien que es posible conseguir, lo que es razonable intentar y lo que nunca podremos obtener con nuestra mecánica ortodóncica.

**¿Qué avance necesitarías o qué línea de investigación piensas que es la más prometedora en el futuro de tratamiento de los pacientes con grandes deformidades?**

Es posible que aquellos pacientes fisurados que necesitan cirugía ortognática como última etapa a su rehabilitación sean los más beneficiados por las nuevas tecnologías. Así la planificación tridimensional en estos pacientes se impone por su mayor dificultad a la hora de predecir la finalización y los resultados post-cirugía. Un nuevo horizonte se abre para los cirujanos maxilofaciales, la planificación tridimensional con guías quirúrgicas de posicionamiento de los maxilares en estos pacientes sindrómicos y que ayudan en el mismo momento de la cirugía a posicionar con precisión milimétrica y predecir el resultado final en las tres dimensiones del espacio. Un concepto que estoy seguro revolucionará nuestra forma de planificar ortodóncicamente la cirugía.

Esta experiencia la hemos vivido en mayo pasado al ser operados dos pacientes con el sistema de "guías quirúrgicas" en dos diferentes centros madrileños, y por primera vez en Europa, obteniendo unos resultados muy esperanzadores, por lo que estoy seguro que éste es el camino a seguir.

*\*Orthognathic Positioning System: Intraoperative System to Transfer Virtual Surgical Plan to Operating Field During Orthognathic Surgery, J Oral Maxillofac Surg - 2013; 71(5): 911-920.*



## REVISIÓN BIBLIOGRÁFICA



**Artigas Colomo,  
Alejandra M<sup>a</sup>**

Licenciada en Odontología. Residente del Máster en Cirugía Bucal e Implantología del Hospital Virgen de la Paloma.

**Leco Berrocal, María Isabel**  
Profesora de Odontología de la Universidad Europea de Madrid. Profesora del Máster de Cirugía Bucal e Implantología del Hospital Virgen de la Paloma.

**Fernández Cáliz, Fernando**  
Profesor Asociado de Cirugía Bucal de la Universidad Complutense de Madrid. Profesor del Máster de Cirugía Bucal e Implantología del Hospital Virgen de la Paloma.

**Barona Dorado, Cristina**  
Profesora Asociada de Cirugía Bucal de la Universidad Complutense de Madrid. Subdirectora del Máster de Cirugía Bucal e Implantología del Hospital Virgen de la Paloma.

**Martínez-González, José M<sup>a</sup>**  
Profesor Titular de Cirugía Maxilofacial de la Universidad Complutense de Madrid. Director del Máster de Cirugía Bucal e Implantología del Hospital Virgen de la Paloma.

### Indexada en / Indexed in:

- IME
- IBECs
- LATINDEX
- GOOGLE ACADÉMICO

**Correspondencia:**  
Alejandra M<sup>a</sup> Artigas Colomo  
C/ Ana Teresa n<sup>o</sup> 47  
28023 Madrid  
ileco@hotmail.es  
Tel.: 629 443 902

Fecha de recepción: 21 de julio de 2014.  
Fecha de aceptación para su publicación:  
30 de septiembre de 2014.

# REVISIÓN SISTEMÁTICA SOBRE EL DIAGNÓSTICO DIFERENCIAL DE LESIONES radiotransparentes ASOCIADAS a TERCEROS molares

Artigas Colomo, A. M<sup>a</sup>, Leco Berrocal, M<sup>a</sup> I., Fernández Cáliz, F., Barona Dorado, C., Martínez-González, J. M<sup>a</sup>. Revisión sistemática sobre el diagnóstico diferencial de lesiones radiotransparentes asociadas a terceros molares. *Cient. Dent.* 2014; 11; 3: 193-198.

## RESUMEN

**Introducción:** Los quistes dentígeros son quistes odontogénicos de malformación y origen epitelial, según la clasificación de los tumores, realizada por la Organización Mundial de la Salud (OMS). Es el más común después del quiste radicular y están asociados a la corona de un diente en desarrollo, no erupcionado o incluido. En ocasiones, la presencia de un quiste dentígero a nivel de un tercer molar no erupcionado, puede llevar a un diagnóstico erróneo, pudiéndose confundir con el folículo dental de propio diente.

**Objetivos:** Determinar qué imágenes radiotransparentes, a nivel de los terceros molares, corresponden a folículos dentales o a quistes dentígeros.

**Material y método:** Se realizó una revisión sistemática de los artículos publicados en las bases de datos Pubmed / Medline, Cochrane Database of Systematic Reviews y Embase hasta el 1 de marzo de 2013 incluido, utilizando las palabras clave "third molar" AND "dentigerous cyst" AND "dental follicle". Los criterios de inclusión de los artículos se establecieron según el formato PICO.

**Resultados:** Los resultados de los estudios consultados, indican que no existe un criterio estandarizado, en cuanto a las dimensiones a nivel del espacio pericoronario, que sean los utilizados por todos los autores para diferenciar el límite entre folículo dental y quiste dentígero.

## SYSTEMATIC REVIEW ON THE DIFFERENTIAL DIAGNOSIS OF RADIO- LUCENT LESIONS AS- SOCIATED THIRD MOLAR

### ABSTRACT

**Introduction:** The dentigerous cysts are odontogenic cysts and epithelial malformation, by classification of tumors by the World Health Organization (WHO). It is most common after radicular cyst and are associated with the crown of a developing tooth, unerupted or included. Sometimes the presence of a dentigerous level of a third molar unerupted cyst can lead to misdiagnosis, and may be confused with the dental follicle of the tooth itself.

**Objectives:** To determine what lucencies at the level of the third molars, are dental dentigerous cysts or follicles.

**Methods:** A systematic review of published articles in the database Pubmed / Medline, Cochrane Database of Systematic Reviews, Embase and Ebsco data until March 1, 2013 inclusive was performed using keywords "third molar" AND the words "dentigerous cyst" AND "Dental follicle". The criteria for inclusion of articles was established according to PICO format.

**Results:** The results of the studies consulted, indicate that there is no standardized criteria, in terms of dimensions pericoronary level space, which are used by all the authors to distinguish the boundary between dental follicle and dentigerous cyst.

**Conclusiones:** Se ha observado que la presencia de una imagen radiotransparente a nivel de los terceros molares, no siempre es excluyente a la hora de establecer un diagnóstico final. Por ello, es necesario considerar siempre la anatomía patológica, que nos proporcionará o corroborará el diagnóstico

## PALABRAS CLAVE

Tercer molar; Quiste dentígero; Folículo dental

**Conclusions:** It has been observed that the presence of a radiolucent image at the level of third molars is not always exclusive to when establishing a final diagnosis. Therefore, you must always include pathology, which will provide or corroborate the diagnosis.

## KEY WORDS

Third molar; Dentigerous cyst; Dental follicle.

## INTRODUCCIÓN

Los quistes dentígeros son quistes odontogénicos de malformación y origen epitelial, según la clasificación de los tumores, realizada por la Organización Mundial de la Salud (OMS)<sup>1</sup>. Son los más comunes después de los quistes radicales y están asociados a la corona de un diente en desarrollo, no erupcionado o incluido y representan el 24% de los quistes del desarrollo de los maxilares<sup>1,2</sup>. Su frecuencia en la población en general ha sido estimada en un 1,44 % de los dientes no erupcionados, siendo los terceros molares inferiores los dientes más comúnmente afectados (75%), seguidos de los caninos superiores<sup>3-5</sup>.

Existen varias teorías que tratan de explicar el origen de los quistes dentígeros, pero la teoría más conocida es la de Malassez, formulada entre 1885 y 1886. En ella se plantea que el quiste dentígero se origina después que la corona del diente se haya formado por completo, mediante la acumulación de líquido entre el epitelio reducido del órgano del esmalte y la corona del diente subyacente ya formado<sup>7</sup>. El hallazgo radiográfico es el más habitual, no existiendo clínica asociada con el quiste a menos que se infecte secundariamente<sup>4,6</sup>.

Se diagnostica con mayor frecuencia por su aspecto radiográfico, en el cual se revela una imagen radiotransparente unilocular bien definida por márgenes escleróticos relacionados con la corona de un diente no erupcionado. En la interfase con el hueso se observa una cortical indicativa de un crecimiento lento y uniforme que representa una reacción ósea, la lesión producida por el quiste dentígero es lisa y unilocular, aunque en ocasiones puede presentarse con apariencia multilocular<sup>3,4,6</sup>. Además la superficie del epitelio suele estar cubierta de una delgada capa de paraqueratina y ortoqueratina similar a la observada en el quiste primordial y los otros queratocistes odontogénicos<sup>8</sup>. El contenido de la luz es un líquido acuoso amarillento, poco espeso y a veces con sangre. Histológicamente está constituido por una delgada pared de tejido conectivo con una capa de epitelio escamoso estratificado no queratinizado que tapiza la luz del quiste y está compuesto de colágeno en un fondo rico en glucoproteínas y mucopolisacáridos ácidos<sup>9,10</sup>.

Por otro lado, los folículos dentales son parte de las estructuras inmaduras que componen la porción ectomesenquimatosas de los gérmenes dentarios. Participan no sólo en la formación del cemento, sino también del ligamento periodontal. Son la última formación embriológica del diente en culminar el proceso de desarrollo diferenciación/involución y el mismo constituye una fuente incalculable de moléculas biológicamente activas

las que se expresan inicialmente como factores de crecimiento determinantes para garantizar la erupción dental.<sup>11,12</sup>. Desde el punto de vista radiográfico, el folículo dental es una delgada radiotransparencia semicircular alrededor de los dientes retenidos con un borde radiopaco, que en ocasiones puede presentar modificaciones en cuanto al aumento de espesor y asimetría. El espacio folicular radiotransparente debe medir hasta 2,5 mm en estudios radiográficos intraorales y hasta 3 mm en las radiografías panorámicas<sup>13,14</sup>. Como tal, no producen sintomatología asociada a su crecimiento y, por lo tanto, no se trata de una entidad patológica, por lo que su tratamiento será la vigilancia y control, pudiéndose realizar la extracción dentaria asociada cuando sea necesario. Por ello, se precisa la exodoncia de terceros molares incluidos en los que existe una evidencia de cambios patológicos irreversibles<sup>15</sup>.

No existen diferencias radiográficas entre los folículos dentales y los quistes dentígeros, por lo que el diagnóstico se basa en los hallazgos histológicos tras el análisis anatomopatológico. El tratamiento habitual será la extracción del diente y de la imagen radiotransparente asociada, para su posterior análisis. Los quistes de gran tamaño pueden tratarse también con marsupialización y posterior resección completa en un segundo tiempo, o bien con la colocación de un drenaje para reducir la presión y tamaño del quiste y enucleación posterior. Si se consigue la resección completa, el pronóstico es excelente y la recurrencia rara. De modo excepcional, un quiste dentígero no tratado puede evolucionar a ameloblastoma, carcinoma de células escamosas o carcinoma mucoepidermoide. El folículo dental no necesita tratamiento, al no ser una entidad patológica<sup>16</sup>.

## OBJETIVO

Analizar la evidencia científica disponible en relación a las manifestaciones radiográficas de los quistes dentígeros y los folículos dentales, mediante en diagnóstico anatomopatológico final de las dos entidades.

## MATERIAL Y MÉTODO

a) Búsqueda bibliográfica: Se realizó una búsqueda sistemática de la evidencia científica disponible en relación con las imágenes radiotransparentes, asociadas a los terceros molares, que pudiesen ser folículos dentales o quistes dentígeros.

Para ello, se llevó a cabo una búsqueda en las bases de datos y fuentes de información Pubmed/Medline, Cochrane Database of Systematic Reviews y Embase. No se utilizaron limitaciones temporales. Se incluyeron todos los artículos

publicados hasta el 1 de marzo de 2013. Las palabras clave utilizadas fueron “dentigerous cyst” AND “dental follicle” AND “third molar”.

b) Criterios de selección de los artículos:

Se seleccionaron los estudios que cumplieron los siguientes criterios:

- Diseño de los estudios: revisiones sistemáticas de la evidencia científica, ensayos clínicos aleatorizados, estudios clínicos prospectivos y retrospectivos.
- Población del estudio: pacientes diagnosticados con imágenes radiotransparentes a nivel de los terceros molares superiores y/o inferiores incluidos.
- Intervención: presencia de lesiones radiotransparentes asociadas a terceros molares
- Comparación: mediante el estudio anatomopatológico, con la presencia de quiste dentígero.
- Medidas de resultado: tamaño de la imagen radiotransparente
- Tipo de publicación: estudios originales en revistas indexadas.
- Idioma: no limitaciones de idioma.

Se excluyeron los estudios que no cumplieron alguno de los siguientes criterios:

- Estudios de casos clínicos inferiores a 10 casos.
- Revisiones narrativas, editoriales o artículos de opinión.
- Presentaciones a congresos: resúmenes y pósteres.

La selección de los estudios fue llevada a cabo por dos revisores independientes, que realizaron una primera lectura de los títulos y resúmenes de los artículos identificados en la búsqueda electrónica. En una reunión final de consenso, se realizó la selección final de los artículos que han formado parte de esta revisión.

c) Extracción de datos, variables recogidas y presentación de los resultados: Los datos se extrajeron de manera independiente por los dos revisores, con la ayuda de una hoja de recogida de datos, diseñada para tal fin (Tabla). Las variables recogidas fueron: referencias del artículo, elección de la muestra, tamaño muestral y resultados.

## RESULTADOS

a) Diagrama de flujo (Figura):

En la búsqueda electrónica realizada se identificaron un total de 24 artículos publicados en 3 bases de datos: MedLine, Embase y Cochrane con las palabras clave “dentigerous cyst” AND “dental follicle” AND “third molar”.

En dicha búsqueda se encontraron un total de 24 artículos (14 en Medline, 10 en Embase y 0 en Cochrane). De estos 24 artículos, tras la lectura del título, fueron excluidos 6 artículos (0 de Medline y 6 de Embase )

Tras la lectura a texto completo de los 18 artículos restantes, fueron excluidos 11 artículos (8 de PubMed y 3 de Embase), quedando un total de 7 artículos (6 de PubMed/Medline, 1 de Embase).

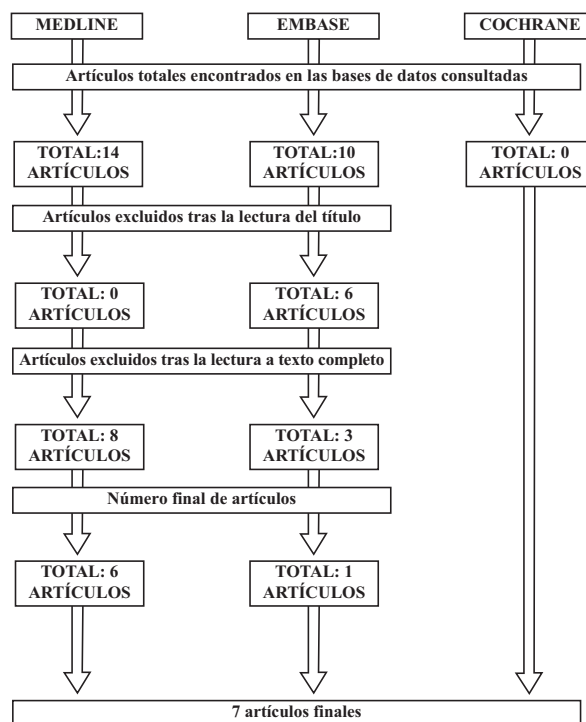


Figura: Diagrama de flujo. Se describe el proceso desde la identificación inicial de los artículos potencialmente relevantes hasta la selección definitiva de los mismos.

b) Análisis cualitativo (Tabla):

Todos los autores evaluaron los cambios histológicos existentes en las imágenes radiotransparentes asociadas a los terceros molares en sus estudios. Para ello, diagnosticaron dichas imágenes a nivel de los terceros molares incluidos, tanto superiores como inferiores en las radiografías panorámicas, eligiendo sus muestras a partir de varios tamaños diferentes para cada autor. A continuación, se realizaron las extracciones de los mismos, así como de las lesiones asociadas. Realizando un análisis anatomopatológico con el fin de establecer un diagnóstico final entre las posibles lesiones. El objetivo de todos los trabajos seleccionados fue identificar el número de folículos dentales y quistes dentígeros, en relación con el tamaño de las imágenes radiotransparentes obtenidas en las radiografías panorámicas, y la valoración de la entidad más frecuente.

Así, Saravana y cols.,<sup>17</sup> realizaron en 2008 un estudio prospectivo sobre 100 pacientes que tuvieran imágenes radiotransparentes < 2,4 mm obteniendo 46 cambios quísticos (46%) sin especificar el tipo de los mismos y 54 folículos dentales (54%). Sin embargo, Glosser y cols.,<sup>20</sup> en 1998, habían obtenido en su estudio sobre 96 pacientes con imágenes radiotransparentes ≤ 2,4 mm asociadas a terceros molares, 31 quistes dentígeros (32%) y 65 folículos dentales (68%).

TABLA: VARIABLES A ESTUDIAR

ARTÍCULO	ELECCIÓN DE LA MUESTRA	TAMAÑO MUESTRAL	RESULTADOS
Referencias Bibliográficas	Tamaño considerado en cada artículo de imagen radiotransparente	Número de lesiones analizadas	Estudio anatomopatológico de las lesiones
Saravana y cols., 2008 <sup>17</sup>	< 2,4 mm	100	46 Cambios quísticos 54 Folículos dentales
Glosser y cols., 1999 <sup>20</sup>	≤ 2,4 mm	96	31 Quistes dentígeros 65 Folículos dentales
Baykul y cols., 2005 <sup>19</sup>	< 2,5 mm	94	45 Cambios quísticos 46 Folículos dentales 3 Muestras perdidas
Brkic y cols., 2010 <sup>21</sup>	< 2,5 mm	50	2 Quistes dentígeros 47 Folículos dentales 1 Ameloblastoma
Kotrashetti y cols., 2010 <sup>22</sup>	≤ 2,5 mm	41	18 Quistes dentígeros 17 Folículos dentales 7 Otras patologías
Mesgarzadeh y cols., 2008 <sup>23</sup>	≤ 2,9 mm	185	65 quistes dentígeros 79 Folículos dentales 14 muestras perdidas 10 Ameloblastomas 5 Lesiones de epitelio escamoso hiperplásico no queratinizadas 7 Lesiones con gránulos de sulfuro 5 Cuerpos extraños granulomatosos
Stathopoulos y cols., 2011 <sup>18</sup>	> 3 mm	417	138 Cambios quísticos 202 Folículos dentales 29 Otros quistes 21 Ameloblastomas 15 Odontomas 7 Mixomas odontogénicos 5 Fibromas odontogénicos

Los resultados obtenidos por Baykul y cols.,<sup>19</sup> en 2005 y Brkic y cols.,<sup>21</sup> en el año 2010, sobre lesiones < 2,5mm son muy diferentes. El primer autor encuentra sobre 94 pacientes, 45 cambios quísticos (48%), sin especificar el tipo, y 46 folículos dentales (49%) junto con 3 muestras perdidas (3%). Sin embargo Brkic y cols.,<sup>21</sup> obtienen sobre 50 pacientes un total de 2 quistes dentígeros (4%) y 47 folículos dentales (94%), junto con un ameloblastoma (2%). Kotrashetti y cols.,<sup>22</sup> en el año 2010 realizaron un estudio sobre 30 pacientes con imágenes radiotransparentes ≤ 2,5 mm, los resultados obtenidos son más similares a los encontrados por Baykul y cols.,<sup>19</sup> con 18 quistes dentígeros

(43%) y 17 folículos dentales (41%). También se encontraron otras 7 lesiones patológicas (16%), sin especificar el tipo.

Los resultados obtenidos por Mesgarzadeh y cols.,<sup>23</sup> en 2008 sobre 185 pacientes con imágenes ≤ 2,9 mm reconocieron un total de 65 quistes dentígeros (36%), 79 folículos dentales (43%) y 14 muestras perdidas (7%). También se encontraron otras lesiones como 10 ameloblastomas (6%), 5 lesiones del epitelio hiperplásico escamoso no queratinizado (3%), 7 lesiones con gránulos de sulfuro (4%) y 5 lesiones con cuerpos extraños granulomatosos (3%). Por otro lado, Stathopoulos y cols.,<sup>18</sup> en su estudio realizado en el año 2011 sobre 6.182 pacientes, analizando un total de

7.782 terceros molares incluidos, encontraron 417 imágenes > 3 mm, de las cuales, 167 presentaron cambios quísticos (36%), sin especificar de qué tipo se trataban, frente a 202 folículos dentales (51%) y 48 lesiones tumorales (13%).

## DISCUSIÓN

A día de hoy, tanto los sacos foliculares como los quistes dentígeros son entidades dentales ampliamente estudiadas. Ambas suelen estar asociadas a dientes retenidos, generalmente a terceros molares. El uso de radiografías panorámicas en las consultas dentales, ha hecho que el diagnóstico de este tipo de entidades aumente considerablemente en los últimos años. Sin embargo, esta prueba diagnóstica no es definitiva a la hora de establecer un diagnóstico de certeza entre ambas entidades, dado que sendas, cursan con imágenes radiotransparentes iguales. Solo un diagnóstico anatomopatológico, servirá para establecer y corroborar el tipo de entidad de la que se trata<sup>1,8</sup>.

Sin embargo, en lesiones < 2,4 mm el porcentaje de quistes es elevado para autores como Saravana y cols.,<sup>17</sup> y Glosser y cols.,<sup>20</sup> ya que encuentran un alto número de cambios quísticos, concretamente en un 46% y 32% respectivamente. Si es cierto que, aunque al aumentar el tamaño del área radiotransparente, encontramos en algunos casos un porcentaje similar entre las dos entidades, como es el caso del estudio realizado por Baykul y cols.,<sup>19</sup> y Kotrashetti y cols.<sup>22</sup> el porcentaje de otras lesiones como pueden ser ameloblastomas, lesiones del epitelio escamoso, presencia de gránulos de surfo, fibromas, mixomas, etc, aumenta considerablemente<sup>18,23</sup>.

Los resultados de los estudios consultados indican que no existe un criterio estandarizado, en cuanto a las dimensiones a nivel del espacio pericoronario, que sean los utilizados por todos los autores para diferenciar el límite entre saco folicular y quiste dentígero. También cabe resaltar que tras el diagnóstico anatomopatológico de las lesiones estudiadas, no se puede afirmar categóricamente, que el diagnóstico de imágenes radiográficas de determinado tamaño sea un folículo dental o un quiste dentígero.

Para ello se aconseja valorar las imágenes radiográficas prestando especial atención a las posibles lesiones que pudiesen aparecer, así como a su tamaño y establecer un diagnóstico de presunción o diagnóstico diferencial, organizando y programando el procedimiento quirúrgico cuando proceda, extraer el tercer molar, así como la lesión radiotransparente asociada. Posteriormente, se tratará adecuadamente la muestra extraída y será evaluada por un anatomopatólogo, junto con un informe debidamente cumplimentado de las características macroscópicas de la lesión y un diagnóstico de presunción. Este análisis, nos esclarecerá el diagnóstico definitivo de la misma<sup>17-23</sup>.

## CONCLUSIÓN

Independientemente del porcentaje de quistes o folículos encontrados en cada trabajo, se ha podido observar que en imágenes radiotransparentes asociadas a terceros molares < 2,4 mm se encuentra un porcentaje elevado de quistes dentígeros. No existen diferencias entre tamaño de la lesión y el porcentaje de folículos o éstas son escasas. Sin embargo, sí que se incrementa el número de lesiones quísticas y tumorales a medida que aumenta el tamaño del área radiotransparente.



## BIBLIOGRAFÍA

1. Graydon S. Two dentigerous cyst in the mandible of one patient. The pathogenesis of odontogenic cyst: a review. *J Oral Pathol* 1996; 4: 31-46.
2. Donado M. Lesiones quísticas y tumorales bucomaxilofaciales. En: Donado M. *Cirugía Bucal. Patología y Técnica*. 4<sup>a</sup> Ed. Masson, Madrid, 2013:499-502.
3. Monserat E. Quiste dentífero, presentación de un caso. *Acta Odontol Venez* 2002;40(2):41-4.
4. López Arranz J.S. *Cirugía Oral*. En: McGraw Hill. Interamericana, 1997:496-8.
5. Regezi S. *Patología Bucal*. En: 2<sup>a</sup> Ed Interamericana. McGraw Hill. Madrid, 1995:339 - 44.
6. Tami- Maury I, López T. Quiste dentífero. Revisión bibliográfica y presentación de un caso. *Acta Odontol Venez* 2000; 38:56-60.
7. Li TJ, Browne RM, Matthews JB. Expression of epidermal growth factor receptors by odontogenic jaw cysts. *Virchows Arch A Pathol Anat Histopathol* 1993; 423: 137-44.
8. Bloch J. Follicular Cyst. *Dent Cosmos* 1920; 70: 708-11.
9. Kay LW, Laskin DM. Quistes de los maxilares y de los tejidos blandos bucales y faciales. En: Laskin DM. *Cirugía Bucal y Máxilo-Facial*. Ed. Panamericana, Buenos Aires, 1987: 423-82.
10. Al- Talabani N. Smith C. Experimental dentigerous cyst an enamel hipoplasia: their possible significance in explaining the pathogenesis of human dentigerous cyst. *J Oral Pathol* 1980; 2: 82-91.
11. Teronen O, Hietanen J, Lindqvist C, Salo T, Sorsa T, Eklund KK, Sommerhoff CP, Ylipaavalniemi P, Kontinen YT. Mast-cell derived tryptase in odontogenic cysts. *J Oral Pathol Med* 1996; 25:376-81.
12. Ten Cate AR. The experimental investigation of odontogenesis. *Int J Dev Biol* 1995; 39:5-11.
13. Stafne EC, Gibilisco JA: Pruebas radiológicas. En: *Diagnóstico radiológico en Odontología*. Editorial médica Panamericana. Buenos Aires, 1978: 154-83.
14. Saraswati FK, Balajirao B, Mamatha GP. Clinical and orthoantomographic evaluation of mandibular third molar. *Contemp Clin Dent* 2010; 1: 27-30.
15. Shah N, Thuau H, Beale I. Spontaneous regression of bilateral dentigerous cyst associated with impacted mandibular third molars. *Br Dent J* 2002; 192 (2): 75-6.
16. Aziz SR, Pulse C, Dourmas MA, Roser SM. Inferior alveolar nerve paresthesia associated with a mandibular cyst. *J Oral Maxillofac Surg* 2002; 60:457-9.
17. Saravana GH, Subhashraj K. Cystic changes in dental follicle associated with radiographically normal impacted mandibular third molar. *Br J Oral Maxillofac Surg* 2008; 46:552-3.
18. Stathopoulos P, Mezitis M, Kappatos C, Titsinides S, Stylogianni E. Cysts and tumors associated with impacted third molars: is prophylactic removal justified? *J Oral Maxillofac Surg* 2011;69: 405-8.
19. Baykul, Ali A. Saglam, Ulkem Aydin, Kayhan Başak. Incidence of cystic changes in radiographically normal impacted lower third molar follicles. *Oral Surg Oral Med Oral Pathol Oral Radiol and Endod* 2005; 99: 542-5.
20. Glosser JW, Campbell JH. Pathologic change in soft tissues associated with radiographically 'normal' third molar impactions. *Br J Oral Maxillofac Surg* 1999; 37: 259-60.
21. Brkic A; Mutlu S, Kocak-Berberoglu H, Olgac, V. Pathological changes and immunoeexpression of p63 gene in dental follicles of asymptomatic impacted lower third molars: an immunohistochemical study. *J Craniofac Surgery* 2010; 21: 854-7.
22. Kotrashetti VS, Kale AD, Bhalaerao SS, Halikeremath SR. Histopathologic changes in soft tissue associated with radiographically normal impacted third molars. *Indian J Dent Res* 2010; 21: 385-90.
23. Mesgarzadeh AH, Esmailzadeh H, Abdolrahimi M, Shahamfar M. Pathosis associated with radiographically normal follicular tissues in third molar impactions: a clinicopathological study. *Indian J Dent Res* 2008; 19:208-12.



ARTÍCULO  
ORIGINAL

# Prevalencia y conocimiento de PIERCINGS ENTRE ESTUDIANTES DE ODONTOLOGÍA

Calatayud, C., Oliva-Ráez, E., Torres, A. Prevalencia y conocimiento de piercings entre estudiantes de Odontología. *Cient. Dent.* 2014; 11; 3: 199-204.



**Calatayud, Claudia**  
Estudiante de 5º curso de Odontología en la Universidad Complutense de Madrid (UCM).

**Oliva-Ráez, Elena**  
Graduada en Odontología por la UCM.

**Torres, Ana**  
Graduada en Odontología por la UCM.

Indexada en / Indexed in:

- IME
- IBECs
- LATINDEX
- GOOGLE ACADÉMICO

**Correspondencia:**  
Claudia Calatayud  
C/ Bravo Murillo 53, Escalera A  
28003 Madrid  
cl.calatayud@gmail.com  
Tel.: 610 963 437

Fecha de recepción: 27 de noviembre de 2014.  
Fecha de aceptación para su publicación:  
12 de diciembre de 2014.

## RESUMEN

El objetivo del presente estudio fue conocer la utilización y los conocimientos sobre piercings que tenían los estudiantes de Odontología de la Universidad Complutense de Madrid durante el año 2013. Para ello se efectuó una encuesta anónima y voluntaria a los alumnos de los cinco cursos. En la encuesta participaron 173 (33%) estudiantes de los 512 matriculados en el Grado, con una edad media de 21,6±4,6 años y una distribución por sexos de 25% de varones y 75% de mujeres. Se encontró como el 31% portó o había portado piercings, no presentando diferencias estadísticamente significativas entre varones (36%) y mujeres (29%) ( $p=0,393$ ), ni en cuanto a la edad entre el grupo que portaba piercings ( $n=54$ ) y el que no portaba piercings ( $n=119$ ) ( $p=0,242$ ). El 33% de los portadores presentaron complicaciones, principalmente infecciones, inflamación y dolor. Llama la atención que 11 de los 54 estudiantes que llevaban piercings (20%) fuera en la cavidad oral (principalmente en lengua y frenillos). Como conclusión podemos observar como esta moda está aumentando en la población joven de estudiantes de Odontología.

## PALABRAS CLAVE

Piercings corporales; Piercings en la lengua; Complicaciones de los piercings; Estudiantes de odontología.

## Prevalence and Knowledge of Piercings among Dental Students

### ABSTRACT

The aim of this report is to be aware of the use and knowledge of piercings among dental undergraduates in Complutense University of Madrid during the year 2013. For this reason, an anonymous and voluntary survey was conducted among the students of the five different years. In the survey, 173 students (33%) out of the 512 enrolled students participated, with an average age of 21,6±4,6 years old and a gender distribution of 25% males and 75% females.

Results showed that a 31% wore or had worn piercings, showing no statistically significant difference among males (36%) and females (29%) ( $p=0,393$ ), or among the age of those wearing piercings ( $n=54$ ) and those not wearing them ( $n=119$ ) ( $p=0,242$ ). 33% of the students wearing piercings had complications, mainly infections, inflammation and pain. It draws the attention that 11 students of 54 with piercings (20%) wore or had worn piercings in the oral cavity (mainly tongue and frenulums).

As a conclusion, we can see how this trend is becoming more and more popular among the young population of dental students.

## KEY WORDS

Body piercings; Tongue piercings; Adverse effects of piercings; Dental students.

## INTRODUCCIÓN

El término "piercing" proviene del verbo inglés "to pierce" que significa perforar. Su uso forma parte de un procedimiento de decoración del cuerpo con ornamentos que se sujetan penetrando la piel, las mucosas u otros tejidos corporales. Los motivos que persiguen este tipo de prácticas mutilantes son diversos: moda, rebeldía, diferenciación, razones sexuales, recuerdo de eventos, disfrute de sensaciones e influencias étnicas o tribales<sup>1</sup>.

Una encuesta realizada en el año 2001, en la Universidad de Pace en Pleasantville (Nueva York), encontró que un 51% de los estudiantes llevaban algún tipo de piercing (excluyendo los del lóbulo de la oreja) y un 17% del total había tenido complicaciones médicas. Otros estudios apoyan que este porcentaje ronda el 8% aunque el porcentaje varía si se está de acuerdo en que es una práctica creciente que presenta una mayor prevalencia entre las chicas (36,7% piercings en chicas frente un 10,1% entre chicos)<sup>2</sup>.

Existen multitud de diseños y localizaciones de piercings. Según la localización de los piercings podemos dividirlos en corporales (obliquo, pezón, genitales, etc.) y faciales (orales, periorales, nasales, etc.). En el área oral y perioral, de gran interés para nosotros, se realizan perforaciones más frecuentemente en la lengua 80%<sup>3-6</sup> y en el labio. También hay perforaciones en los frenillos lingual y labial con menos frecuencia, así como en las mejillas y en la úvula, aunque estas últimas son muy poco frecuentes<sup>4-6</sup>. Los materiales ideales serían los hipalérgicos y biocompatibles como los metales no tóxicos como el oro 14 K y 18 K, el titanio y acero inoxidable<sup>5</sup>.

La presencia del piercing dará lugar a una serie de complicaciones, tanto en el período inmediatamente posterior a su colocación, como a corto y largo plazo<sup>1</sup>. Entre las complicaciones locales destacan el dolor, las hemorragias y las infecciones locales<sup>4, 7</sup>. Entre las complicaciones de los piercings orales, dada su alta vascularización y su peculiar ubicación, tenemos las fracturas dentales, las recesiones gingivales<sup>8-11</sup>, la aspiración o ingestión de las piezas sueltas, las dificultades para la masticación y deglución, el aumento del flujo salivar, la generación de corrientes galvánicas y las interferencias en las imágenes radiográficas<sup>4, 7</sup>. Las complicaciones generales más importantes son las infecciones que pueden complicarse con endocarditis bacteriana<sup>7</sup>, abscesos cerebrales<sup>12</sup> o la extensión de una angina de Ludwig<sup>7, 13</sup>; también, la aparición de alergias a los materiales y la transmisión de enfermedades infecciosas (VIH, hepatitis,...)<sup>7</sup>.

La hipótesis de este trabajo era que los estudiantes de Odontología llevarían menos piercings y no llevarían piercings orales al estar más concienciados con la salud; y el objetivo fue averiguar el conocimiento y la concienciación de los estudiantes de grado de Odontología respecto a los piercings y sus complicaciones.

## MATERIAL Y MÉTODOS

Durante el año 2013 se efectuó una encuesta, sobre el empleo y los conocimientos sobre piercings, a los estudiantes de Grado de la Facultad de Odontología de la Universidad Complutense de Madrid, de primero a quinto curso. La encuesta fue anónima y voluntaria, para facilitar la libertad y la máxima fiabilidad a los datos obtenidos. En esa encuesta se pedía información sobre la edad, el sexo, el curso del estudiante, así como si llevaba o había llevado piercings, dónde los llevaba o había llevado, desde cuándo y datos sobre los conocimientos que tenían acerca de las complicaciones y los motivos que los habían animado a llevarlos (Figura 1).

Varón	Edad	Curso
Mujer		

- ¿Lleva o ha llevado alguna vez piercings? Sí  NO

En caso afirmativo:

- ¿Cuántos? \_\_\_\_\_
- ¿Dónde? \_\_\_\_\_
- ¿Desde cuándo y hasta cuándo? \_\_\_\_\_

- ¿Conoce las posibles complicaciones que los piercings pueden tener? Nombre las que conozca.

\_\_\_\_\_

\_\_\_\_\_

\_\_\_\_\_

- ¿Ha sufrido alguna complicación? Sí  NO

En caso afirmativo:

- ¿Cuáles? \_\_\_\_\_

- ¿Desea ponerse más piercings? Sí  NO

En caso afirmativo:

- ¿Dónde? \_\_\_\_\_

- ¿Motivo de llevar el piercing?

\_\_\_\_\_

\_\_\_\_\_

\_\_\_\_\_

Figura 1.

Los datos obtenidos de tipo categórico se analizaron obteniéndose los porcentajes y efectuando un test de Chi-cuadrado; de la edad, como variable cuantitativa, se extrajo la media y la desviación estándar y se comparó mediante el test de la t de Student para muestras independientes con un nivel de significación establecido en el 5%.

## RESULTADOS

Participaron en la encuesta 173 alumnos de los 512 matriculados en pregrado (33%) con una edad media de  $21,6 \pm 4,6$  años, con un intervalo de 18 a 54 años y distribuidos en 44 (25%) varones y 129 (75%) mujeres.

En la muestra había 54 alumnos que llevaban o habían llevado piercings (31%), siendo el 36% de los varones frente al 29% de las mujeres, y no habiendo diferencias estadísticamente significativas entre los sexos ( $p=0,393$ ); así mismo, no había diferencias estadísticamente significativas por cursos ( $p=0,242$ ) (Tabla 1). Tampoco había diferencias estadísticamente significativas con respecto a la edad entre el grupo de alumnos que llevaban piercings y el que no (Tabla 2).

El 33% de los alumnos con piercings presentaron complicaciones (18/54), las más frecuentes fueron las infecciones, las inflamaciones y los dolores (Tabla 3). Así mismo los alumnos conocían las posibles complicaciones que puede acarrear el llevar piercings, incluso complicaciones orales específicas (Tabla 4).

En cuanto a las localizaciones destaca la oreja como la más frecuente (44%), y llama la atención que el 15% de las localizaciones fuera en la cavidad oral, principalmente en la lengua y en los frenillos (Tabla 5). En cuanto al número de estudiantes que los había llevado en la boca fueron 11 de los 54 (20%).

Finalmente, los motivos que aludían estos 54 alumnos para llevar piercings fueron la estética (50%), el capricho (30%) y la moda (20%).

TABLA 1. NÚMERO DE ALUMNOS CON PIERCINGS (SÍ) Y SIN PIERCINGS (NO) POR CURSO, CLASIFICADOS POR SEXOS (VARONES Y MUJERES), VALORES TOTALES Y SUS PORCENTAJES GLOBALES. ANÁLISIS DEL CHI-CUADRADO ENTRE EL TOTAL DE VARONES Y MUJERES Y POR CURSOS

Curso	Tamaño	VARONES			MUJERES			TOTAL	
		SÍ	NO	N	SÍ	NO	N	SI	NO
1º	39	4	7	11	5	23	28	9 (23%)	30
2º	29	3	2	5	9	15	24	12 (41%)	17
3º	35	2	10	12	6	17	23	8 (23%)	27
4º	51	7	8	15	13	23	36	20 (39%)	31
5º	19	0	1	1	5	13	18	5 (26%)	14
Total	173	16 (36%)	28	44	38 (29%)	91	129	54 (31%)	119

$\chi^2=5,470$   
( $p=0,242$  NS)

$\chi^2=0,729$  ( $p=0,393$  NS)

NS: valor de p No Significativo.

TABLA 2. COMPARACIÓN ENTRE LA EDAD DEL GRUPO DE ALUMNOS PORTADORES DE PIERCINGS (SÍ) Y LOS NO PORTADORES (NO)

Grupo de alumnos	Tamaño	$\bar{x} \pm DE$	t de Student	p
Con piercings (SÍ)	54	$22,2 \pm 4,9$	1,019	0,310 (NS)
Sin piercings (NO)	119	$21,4 \pm 4,6$		

$\bar{x} \pm DE$ : media  $\pm$  desviación estándar. NS: valor de p No Significativo.

TABLA 3. COMPLICACIONES SUFRIDAS.

COMPLICACIONES	NÚMERO
Infecciones	13 (60%)
Inflamación	5 (23%)
Dolor	2 (9%)
Desgarro	1 (5%)
Trauma dental	1 (5%)

**TABLA 4. COMPLICACIONES CONOCIDAS POR LOS 173 ALUMNOS PARTICIPANTES**

COMPLICACIONES		NÚMERO
Infecciones		119 (69%)
Inflamaciones		20 (12%)
Alergias		13 (8%)
Desgarros		12 (7%)
Cicatrices		8 (5%)
Lesiones mucosas		7 (4%)
Necrosis		7 (4%)
Dolor		5 (3%)
Aspiraciones		2 (1%)
Fractura de joyas		1 (0,5%)
orales	Recesión gingival	26 (15%)
	Lesiones dentales	12 (7%)
	Galvanismo	1 (0,5%)

## DISCUSIÓN

Hemos querido comparar los datos obtenidos en nuestro estudio con los obtenidos en otras revisiones y estudios de similares características, principalmente entre estudiantes universitarios. Así, en un estudio realizado en 2008 en la Universidad Complutense de Madrid a 272 estudiantes de odontología se comprobó que 43 llevaban piercings (16%) y 22 (9%) los habían llevado. De los estudiantes portadores de piercings 40 (18%) eran mujeres y 3 (6%) varones y la edad media era de 19,7. En este estudio se comprobó que según avanzaban los cursos disminuían los piercings del 31 al 10% y que 1/3 sufrió complicaciones (100% de tipo infeccioso)<sup>14</sup>. Si comparamos los resultados de ese estudio con el nuestro vemos que en 2013 mayor número de estudiantes son portadores de piercings (31%), 36% varones y 29% mujeres. En ambos el motivo de portar piercings fue la estética y 1/3 sufrió complicaciones. En nuestro trabajo la edad media fue mayor, 21,6±4,6 años y se ha igualado la proporción entre mujeres y hombres portadores, mientras que en el de 2008 había tres veces más mujeres que hombres.

En un estudio realizado en Italia, en el curso 2009-2010, a 2.700 estudiantes se obtuvo que el 20,2% llevaba o había llevado piercings. La edad media fue de 17± 1,7 años, lo cual

**TABLA 5. LOCALIZACIÓN DE LOS PIERCINGS PORTADOS POR LOS 54 ESTUDIANTES**

LOCALIZACIONES		NÚMERO
Oreja		32 (44%)
Ombligo		15 (20%)
Nariz		10 (14%)
Pezón		2 (3%)
Pene		2 (3%)
Ceja		1 (1%)
oral	Lengua	8 (11%)
	Frenillos	3 (4%)
	Total oral	11 (15%)

nos podría estar indicando que la menor prevalencia, en comparación con nuestro estudio, se deba a una menor edad de los encuestados<sup>15</sup>.

En otro estudio publicado en 2013, realizado a estudiantes universitarios en Estados Unidos, de 595 estudiantes, 195 (33%) llevaban piercings<sup>16</sup>. Mostrando unos resultados parecidos a los obtenidos en nuestro estudio, lo cual podría deberse a una edad similar de la muestra encuestada así como a una fecha parecida.

Se hizo una revisión sistemática de la prevalencia de piercings orales y periorales en jóvenes, con un total de 11.249 participantes con una edad media de 20,6 años. La prevalencia variaba desde 0,8-12%, la media era 5,2%. La localización más común era la lengua 5,6%. Los piercings orales eran más prevalentes en mujeres 5,6% que en hombres 1,6%. La prevalencia era aproximadamente 4 veces mayor en mujeres que en hombres<sup>17</sup>. Sin embargo, en nuestro estudio, no se refleja una diferencia significativa de sexo entre portadores. Además la prevalencia de un 20% de piercings orales, es superior a la de esta revisión sistemática (5,2%). No obstante, la lengua coincide como sitio más común en ambos, aunque con distinta prevalencia, 5,6% frente a 11% en nuestro estudio.

Aunque a los profesionales de la salud les pueda parecer una práctica desaconsejada, y en algunos casos de riesgo, si observamos la tendencia actual se hace evidente que no va a desaparecer en un futuro cercano<sup>7,10</sup>.

En general los estudiantes encuestados son conscientes de las posibles complicaciones que pueden sufrir (Tabla 4). Sin embargo, aquellas que han sufrido son solo las más comunes: infección, inflamación y dolor (Tabla 3). Llama la atención que

entre los portadores de piercings orales, ninguno haya sufrido recesiones gingivales, siendo ésta una de las principales complicaciones observadas en la literatura con una prevalencia de hasta un 68%<sup>3, 4, 9-11</sup>.

Como profesionales de la salud, tenemos que ser conscientes de los procedimientos y riesgos de estas perforaciones, y de las razones sociales y psicológicas que llevan a la gente a participar en esta práctica a pesar de los riesgos. Por lo tanto, se propone crear folletos que traten los aspectos, tanto para los profesionales sanitarios, como para el público general, y que se distribuyan como una medida de salud y educación pública. Esto nos permitiría aconsejar a los pacientes, que

pueden ser portadores, en cuanto a los procedimientos que deben seguir y los riesgos que pueda correr.

Como conclusiones podemos decir que nuestro trabajo ha encontrado que el 31% de los alumnos de Odontología de este estudio lleva o ha llevado piercings, que el 33% de los que llevaron piercings tuvieron complicaciones, principalmente infecciones, inflamación y dolor, y que no hay diferencias entre varones y mujeres al llevar piercings (36% varones y 29% mujeres). Por otra parte indicar que el 20% de los alumnos que llevan o han llevado piercings eran en la cavidad oral (en la lengua y en los frenillos), lo que sorprende entre estudiantes de Odontología.



## BIBLIOGRAFÍA

1. Chimenos Küstner E, Batlle Travé I, Velásquez Rengifo S, García Carabaño T, Viñals Iglesias H, Roselló Llabrés X. Estética y cultura: patología bucal asociada a ciertas modas "actuales" (tatuajes, perforaciones bucales, etc.). *Med Oral* 2003; 8: 197-206.
2. Leichter JW, Monteith BD. Prevalence and risk of traumatic gingival recession following elective lip piercing. *Dental Traumatol* 2006; 22: 7-13.
3. Alegría G, Samara G, López MA. Riesgos de la salud por el uso del piercing oral. *Cient Dent* 2008; 5 (2): 149-154.
4. De-Urbiola-Alís I, Viñals-Iglesias H. Algunas consideraciones acerca de los piercings orales. *Av Odontoestomatol* 2005; 21-5: 259-269.
5. Escudero Castaño N, Bascones Martínez A. Posibles alteraciones locales y sistémicas de los piercings orales y periorales. *Av Odontoestomatol* 2007; 23(1): 21-33.
6. Rakesh Khanna S, Sathish Kumar B, Sriniwasa Raju A, Kumar V. Body piercing in the accident and emergency department. *Accid Emerg Med* 1999; 16: 418-421.
7. Stein T, Jordan JD. Health considerations for oral piercing and the policies that influence them. *Tex Dent J*. 2012; 129 (7): 687-693.
8. Pires IL, Cota LO, Oliveira AC, Costa JE, Costa FO. Association between periodontal condition and use of tongue piercing: a case-control study. *J Clin Periodontol*. 2010; 37 (8): 712-718.
9. Plessas A, Pepelassi E. Dental and periodontal complications of lip and tongue piercing: prevalence and influencing factors. *Aust Dent J*. 2012; 57 (1): 71-8.
10. Slutzkey S, Levin L. Gingival recession in young adults: occurrence, severity, and relationship to past orthodontic treatment and oral piercing. *Am J Orthod Dentofacial Orthop*. 2008; 134 (5): 652-256.
11. Kapferer I, Benesch T, Gregoric N, Ulm C, Hienz SA. Lip piercing: prevalence of associated gingival recession and contributing factors. A cross-sectional study. *J Periodontol Res* 2007; 42 (2): 177-83.
12. Martinello RA, Cooney EL. Cerebellar brain abscess associated with tongue piercing. *Clin Infect Dis* 2003; 15: E32-34.
13. Shacham R, Zaguri A, Librus HZ, Bar T, Eliav E, Nahlieli O.. Tongue piercing and its adverse effects. *Oral Surg Oral Med Oral Pathol Oral Radiol Endod* 2003; 95 (3): 274-276.
14. Álvaro M, Santos A, González J. Estudio sobre el piercing oral en estudiantes de odontología. III Jornadas Complutense y II Congreso Nacional de Investigación para alumnos de Pregrado en Ciencias de la Salud. Universidad Complutense. Madrid, 18 y 19 de abril de 2008.
15. Majori S, Capretta F, Baldovin T, Busana M, Baldo V. Piercing and tattooing in high school students of Veneto region: prevalence and perception of infectious related risk. *J Prev Med Hyg* 2013; 54 (1): 17-23.
16. Owen Dc, Armstrong ML, Koch JR, Roberts AE. College students with body art: well-being or high-risk behavior? *J Psychosoc Nurs Ment Health Serv* 2013; 51 (10): 20-8.
17. Hennequin-Hoenderdos NL, Slot De, Van der Weijden GA. The prevalence of oral and perioral piercings in young adults: a systemic review. *Int J Dent Hyg* 2012; 10 (3): 223-228



## REVISIÓN BIBLIOGRÁFICA



### **Carballido Fernández, Jorge**

Licenciado en Odontología por la Universidad Complutense de Madrid (UCM). Máster en Ciencias Odontológicas por la Universidad Complutense de Madrid (UCM). Colaborador del Observatorio Español para la Seguridad del Paciente Odontológico (OESPO).

### **Perea Pérez, Bernardo**

Doctor en Odontología por la Universidad Complutense de Madrid (UCM). Doctor en Medicina por la Universidad Complutense de Madrid (UCM). Máster en Pericia Sanitaria por la Universidad Complutense de Madrid (UCM). Director del Observatorio Español para la Seguridad del Paciente Odontológico (OESPO). Director de la Escuela Medicina Legal y Forense de Madrid. Facultad de Medicina de la Universidad Complutense de Madrid (UCM).

### **Labajo González, Elena**

Doctora en Odontología por la Universidad Complutense de Madrid (UCM). Máster en Pericia Sanitaria por la Universidad Complutense de Madrid (UCM). Secretaria del Observatorio Español para la Seguridad del Paciente Odontológico (OESPO). Profesora de la Escuela Medicina Legal y Forense de Madrid. Facultad de Medicina de la Universidad Complutense de Madrid (UCM).

#### **Indexada en / Indexed in:**

- IME
- IBECs
- LATINDEX
- GOOGLE ACADÉMICO

#### **Correspondencia:**

María Elena Labajo González  
Escuela Medicina Legal y  
Forense de Madrid.  
Facultad de Medicina. Pabellón 7.  
Avda. Complutense s/n. 28040. Madrid.  
elabajo@med.ucm.es  
Tel.: 913 947 118

Fecha de recepción: 26 de febrero de 2014.  
Fecha de aceptación para su publicación:  
24 de noviembre de 2014.

# COMPLICACIONES INFECCIOSAS GRAVES EN IMPLANTOLOGÍA ORAL

Carballido Fernández, J., Perea Pérez, B., Labajo González, E.  
*Complicaciones infecciosas graves en implantología oral. Cient. Dent. 2014; 11; 3: 205-210.*

## RESUMEN

La implantología oral surgió como sustitución a las técnicas de cirugía preprotésica, especialmente en tratamientos complejos con reabsorción importante del proceso alveolar. Actualmente la demanda se ha extendido a prácticamente todo tipo de casos, desde edentulismo total a edentulismo parcial, o para casos de pérdidas dentarias unitarias ofreciendo una muy buena solución tanto funcional como estética siempre que el paciente acepte el tratamiento. Aunque cuando no se realizan de forma adecuada los procedimientos y técnicas que conforman el tratamiento implantológico, pueden surgir complicaciones que debemos conocer.

Éste es el objetivo principal de este estudio, conocer, a través de la revisión de la literatura, las complicaciones infecciosas y los eventos adversos asociados a infecciones en Implantología Oral.

## PALABRAS CLAVE

Implantología oral; Infección; Seguridad del paciente; Evento adverso.

## SERIOUS INFECTIOUS COMPLICATIONS IN ORAL IMPLANTOLOGY

### ABSTRACT

Oral implantology emerged as a substitute of pre-prosthetic surgery techniques, especially in complex treatments with significant resorption of the alveolar process. Currently the demand has spread to virtually all types of cases, from fully edentulous to partially edentulous, or in cases of tooth loss unit offering a very good solution both functional and aesthetic if the patient refuses treatment. Though when not done properly the procedures and techniques of the implantologic treatment, may arise complications, and we must know them.

The main objective of this study is to know, through the review of the literature, infectious complications and adverse events associated with infections in Oral Implantology.

### KEY WORDS

Oral implantology; Infection; Patient safety; Adverse event.

## INTRODUCCIÓN

Aunque hasta hace relativamente poco tiempo, la notificación de complicaciones graves en implantología oral era bastante escasa, en la actualidad está aumentando, probablemente debido a un aumento en la oferta y la demanda asistencial, la escasa formación de algunos profesionales, la selección inadecuada de los pacientes, el mal diagnóstico, la mala técnica quirúrgica y el mal diseño protésico.

En general, las complicaciones en implantología pueden clasificarse como:

- 1) complicaciones intraoperatorias.
- 2) complicaciones postoperatorias inmediatas.
- 3) complicaciones postoperatorias mediatas.
- 4) complicaciones en la conexión del pilar del implante.
- 5) complicaciones protésicas.

Al hablar de complicaciones infecciosas graves en Implantología Oral, hacemos referencia a aquellas infecciones que por su gravedad, requieren un ingreso del paciente en un centro hospitalario para su tratamiento, puesto que suponen una amenaza para las estructuras vitales del paciente, afectan las estructuras profundas de cabeza y cuello, generan una fiebre superior a 38,3°C, requieren anestesia general para poder ser tratadas o el paciente presenta alguna enfermedad sistémica concomitante que hace que pueda peligrar su vida<sup>1</sup>. También hay que tener en cuenta que estas infecciones como el resto de infecciones del territorio máxilo facial en ocasiones presentan manifestaciones locales pobres y las manifestaciones sistémicas pueden ser pasadas por alto<sup>2</sup>.

Además, también son importantes porque suponen una preocupación importante para la sanidad pública, y generan un cargo económico a la misma. Por supuesto, también se deben considerar por la evolución que sigue a un tratamiento incorrecto o tardío de estos procesos<sup>3</sup>. Pues el tiempo que transcurre entre la detección de los primeros síntomas y el tratamiento, es un factor predictor de las complicaciones que pueden desarrollarse<sup>4</sup>.

Los fracasos en implantología tras la inserción de los implantes pueden ocurrir de forma temprana o tardía<sup>5</sup>, los fracasos tempranos ocurren antes que se produzca el proceso de osteointegración y la rehabilitación protésica del implante, los fracasos tardíos, ocurren después<sup>6</sup>, y suelen asociarse a factores como la calidad ósea, enfermedades sistémicas que padezca el paciente, pobre higiene oral, quimioterapia, trauma quirúrgico excesivo, contaminación bacteriana durante la inserción del implante, sobrecargas del implante durante la fase de cicatrización de los tejidos y otros<sup>5</sup>.

Algunos de los procesos infecciosos de mayor severidad podrán recorrer los espacios del cuello e incluso llegar al tórax con la gravedad que eso supone<sup>7</sup>, pues las infecciones producidas por los implantes dentales se desarrollan de un modo parecido a como lo hacen las infecciones de origen odontógeno<sup>5</sup>, a pesar que las bacterias que colonizan los implantes difieren significativamente de las que colonizan los dientes

tanto en estados fisiológicos como en estados patológicos, siendo, por ejemplo, la periimplantitis un proceso infeccioso heterogéneo con predominio de gramnegativos pero con una complejidad menor que la periodontitis<sup>8</sup>.

Este tipo de infecciones no sólo se da durante la fase de inserción de los implantes, por existir restos de exodoncias previas ó bacterias y hongos de origen desconocido en el lugar de inserción del implante<sup>9</sup>, y posteriormente, también podrá darse en etapas previas como cirugías preprotésicas que preparan al paciente para recibir los implantes, como pueden ser las elevaciones de seno que aumentan la retención a largo plazo de los implantes en el maxilar<sup>10</sup>, porque toda intervención quirúrgica supone un riesgo para que se desarrolle un proceso infeccioso invasivo<sup>11</sup>.

Una vez establecido el proceso infeccioso, precisará, generalmente, como en el resto de infecciones del territorio máxilo facial drenaje y un tratamiento antibiótico, casualmente, según determinados estudios parece que cuanto antes se efectúe el drenaje antes se resolverá el proceso infeccioso y menor será el uso de antibióticos para su resolución. Por ello, es importante actuar adecuadamente, de no ser así, la severidad del proceso aumentará<sup>3</sup>.

Todo lo expuesto anteriormente, se complica en el caso de pacientes con enfermedades sistémicas, por ello algunos autores han hablado de enfermedades en las cuales el tratamiento implantológico no está recomendado o al menos es cuestionable, a pesar de todo parece que no está clara la evidencia en la que se basan estas declaraciones. En principio los pacientes candidatos al tratamiento con implantes dentales son los pacientes ASA I y II, según la clasificación de la Asociación Americana de Anestesiología, es decir, pacientes sanos y con enfermedades sistémicas leves. En casos de pacientes severamente afectados parece imposible calcular el riesgo de fracaso del tratamiento, estos son los ASA III, IV, V y VI<sup>12</sup>.

En el presente estudio, se lleva a cabo una revisión de la literatura de los procesos infecciosos graves notificados asociados a la Implantología Oral.

## EVENTOS ADVERSOS NOTIFICADOS ASOCIADOS A INFECCIONES GRAVES EN IMPLANTOLOGÍA ORAL

En la Tabla se reflejan la totalidad de los eventos adversos notificados en la búsqueda sistemática.

Se reflejaron los autores, el año de publicación del efecto adverso, el proceso que obligó a llevar a cabo en su momento un determinado tratamiento, el tratamiento efectuado y el efecto adverso que apareció de forma posterior al tratamiento.

Según la bibliografía consultada, se notificaron los siguientes eventos adversos: procesos infecciosos del seno maxilar (uno de ellos asociado a una penetración intracerebral de un implante dental), procesos de osteomielitis (asociándose uno de ellos a una fractura patológica mandibular), fístulas (una de ellas extraoral y la otra del seno cavernoso carotídeo asociada

TABLA: EVENTOS ADVERSOS NOTIFICADOS DE COMPLICACIONES INFECCIOSAS GRAVES EN IMPLANTOLOGÍA ORAL

REFERENCIA	INDICACIÓN DE TRATAMIENTO	TRATAMIENTO	EVENTOS ADVERSOS
Abad-Royo y cols., <sup>24</sup>	Edentulismo maxilar parcial	Implantes osteointegrados	Sinusitis aguda maxilar
Barone y cols., <sup>27</sup>	Edentulismo maxilar parcial o total	Elevación sinusal + Implantes osteointegrados	Sinusitis aguda maxilar
O'Sullivan y cols., <sup>5</sup>	Edentulismo mandibular total	Implantes osteointegrados	Osteomielitis + fractura patológica
Alkan y cols., <sup>10</sup>	Edentulismo maxilar total	Elevación sinusal + Implantes osteointegrados	Sinusitis aguda maxilar
Kesting y cols., <sup>16</sup>	Problema periodontal en 33 y 43	Implantes osteointegrados	Osteomielitis severa
Rokadiya y cols., <sup>23</sup>	Edentulismo mandibular total	Implantes osteointegrados	Osteomielitis aguda
Alons y cols., <sup>29</sup>	Edentulismo mandibular	Implantes osteointegrados	Osteonecrosis inducida por bifosfonatos
Chiapasco y cols., <sup>26</sup>	Edentulismo maxilar parcial o total	Implantes osteointegrados	Sinusitis paranasal crónica
Bedogni y cols., <sup>32</sup>	Edentulismo mandibular parcial	Implantes osteointegrados	Osteonecrosis inducida por bifosfonatos
Hong y cols., <sup>25</sup>	Edentulismo maxilar parcial	Elevación sinusal + Implantes osteointegrados	Sinusitis aguda maxilar
Shin y cols., <sup>31</sup>	Edentulismo maxilar parcial	Implantes osteointegrados	Osteonecrosis inducida por bifosfonatos
Reychler y cols., <sup>18</sup>	Edentulismo maxilar total	Implante osteointegrado convencional y cigomático	Penetración intracerebral + sinusitis maxilar crónica
D'Ovidio y cols., <sup>15</sup>	Edentulismo maxilar parcial	Elevación sinusal + Implantes osteointegrados	Sinusitis aguda purulenta
Favia y cols., <sup>28</sup>	Edentulismo mandibular parcial	Implantes osteointegrados	Osteonecrosis inducida por bifosfonatos
Fujioka y cols., <sup>19</sup>	Edentulismo maxilar parcial	Implantes osteointegrados	Fístula extraoral
Kato <sup>21</sup>	Edentulismo parcial mx y mdb	Implantes osteointegrados	Parotiditis postoperatoria
Jacobsen y cols., <sup>30</sup>	Edentulismo maxilar o mandibular	Implantes osteointegrados	Osteonecrosis inducida por bifosfonatos
Rubio-Palau y cols., <sup>22</sup>	Edentulismo maxilar total	Implantes osteointegrados	Pansinusitis y afectación intracraneal
Shimizu y cols., <sup>20</sup>	Edentulismo maxilar parcial	Implantes osteointegrados	Fístula del seno cavernoso carotídeo + Tolosa-Hunt

a un síndrome de Tolosa-Hunt), un proceso de afectación pansinusal asociado a una cerebritis, procesos de parotiditis postquirúrgica y procesos de osteonecrosis por bifosfonatos, considerando un total de 55 individuos afectados por los eventos adversos reflejados en la tabla.

En la mayor parte de los casos notificados, los procesos infecciosos podrían haberse evitado con una técnica quirúrgica aséptica, además de una correcta manipulación de los tejidos blandos y duros, esto se hace especialmente importante cuando se trabaja con biomateriales<sup>13</sup>, ya que en el ámbito de la implantología la bacteriemia y la septicemia son complicaciones descritas en la literatura<sup>14</sup>.

Por otro lado, cada vez con más frecuencia la implantología se lleva a cabo en gabinetes dentales y no en quirófanos, existiendo un menor control de las bacterias del ambiente que favorece el desarrollo de infecciones, si bien es cierto que con una técnica correcta y siguiendo los protocolos de manera precisa, el resultado es muy satisfactorio<sup>13</sup>.

Alkan y cols.,<sup>10</sup> destacan el caso de una paciente que desarrolló una sinusitis aguda maxilar después de realizarse una elevación de seno atraumática y la colocación de implantes osteointegrados. Casualmente seis meses antes la paciente refirió haber tenido otro episodio de sinusitis aguda maxilar, y es que, parece existir una correlación positiva entre episodios previos de afectación sinusal y el desarrollo de sinusitis postoperatorias, muy posiblemente favorecido por una alteración anatómica en el suelo del seno, una alteración en la membrana sinusal y todo ello empeorado por la inflamación postquirúrgica. En este tipo de pacientes resulta fundamental un estudio clínico y radiográfico minucioso antes y después de la cirugía y se prefieren, cuando sea posible, las elevaciones de seno atraumáticas y no las elevaciones de seno traumáticas, que resultan más agresivas.

D'Olvido y cols.,<sup>15</sup> reflejan un caso de sinusitis maxilar aguda purulenta ocasionada por *Pseudomonas aeruginosa*, bacteria poco frecuente en la cavidad oral, por lo que se piensa que en este caso concreto la infección muy posiblemente se produjo por una falta de condiciones asépticas. En estos casos resulta imprescindible actuar rápidamente y eliminar el material infectado para evitar una evolución del proceso infeccioso que pudiera dar lugar a complicaciones aún peores como abscesos cerebrales.

O'Sullivan y cols.,<sup>5</sup> destacan el caso de una osteomielitis que se originó tras la colocación de un implante osteointegrado y acabó produciendo una fractura patológica de la mandíbula a ese nivel. Habitualmente el tratamiento de elección en estos casos es la administración de antibióticos junto con una cirugía para eliminar los sequestrados óseos y el implante envuelto en el proceso infeccioso. Si por las condiciones del paciente no se pudiese efectuar una intervención quirúrgica se trataría mediante antibióticos de forma prolongada.

Kesting y cols.,<sup>16</sup> describen el caso de una osteomielitis severa como consecuencia de la evolución de una osteítis periimplantaria generada alrededor del extremo de un implante in-

mediato postextracción, que terminó en un tratamiento antibiótico endovenoso a altas dosis junto con una hemimandibulectomía y posterior reconstrucción con un colgajo microvascularizado de peroné. Los implantes inmediatos tienen unas indicaciones y contraindicaciones precisas, que si se siguen dan unas buenas tasas de éxito, pero a veces, las contraindicaciones, -entre ellas su colocación en focos infecciosos agudos-, se pasan por alto y cada vez más autores reflejan casos de colocación de este tipo de implantes en alveolos infectados, que en la mayoría de los casos evolucionan de forma correcta, pero a veces el proceso se complica como ocurrió en este caso. Precisamente, se prefiere evitar su colocación en alveolos con infección activa, puesto que podría generarse un émbolo séptico que podría causar, de forma inmediata o diferida, complicaciones como la osteomielitis<sup>17</sup>.

Reychler y cols.,<sup>18</sup> reflejan un caso de una penetración intracerebral de un implante transigomático que además generó una sinusitis maxilar crónica. En el caso de los implantes transigomáticos, resulta imprescindible una planificación del tratamiento a través de ordenador y a ser posible con imágenes tridimensionales, además de la utilización de férulas quirúrgicas durante su colocación.

Fujioka y cols.,<sup>19</sup> describen una fístula extraoral que posiblemente tuvo su origen en una osteítis periimplantaria como consecuencia de una endodoncia fallida o una apicectomía previa al implante osteointegrado. Los autores dan especial importancia a la explantación en los casos en los que aparece una osteítis periimplantaria rodeando el implante para evitar la evolución del proceso y la aparición de complicaciones posteriores.

Shimizu y cols.,<sup>20</sup> mencionan un caso en el que se produjo una infección alrededor de implante, que en su evolución se extendió por vía hematógena hacia los senos paranasales originando finalmente una fístula del seno cavernoso carotídeo junto con un síndrome de Tolosa-Hunt. Por ello, aunque en principio la terapéutica implantológica no debería dar problemas, hay que considerar todas las variaciones individuales de un paciente a otro.

Kato<sup>21</sup> refleja en su trabajo varios casos de inflamación paratídea postoperatoria y destaca el hecho de que en la actualidad aun no está clara la causa de este proceso, pero parece que tienen un riesgo mayor aquellos pacientes inmunodeprimidos o que poseen patologías crónicas y debilitantes.

Rubio-Palau y cols.,<sup>22</sup> destacan un caso de pansinusitis que fistulizó al espacio epidural y acabó dando lugar a una cerebritis, de ahí la importancia de, ante la sospecha de una sinusitis maxilar, iniciar rápidamente el tratamiento antibiótico oportuno y un seguimiento estrecho, por las consecuencias que pueden desencadenarse.

Rokadiya y cols.,<sup>23</sup> mencionan un caso de lesión periimplantaria que evolucionó a una osteomielitis aguda producida por *Staphylococcus aureus*, producida muy posiblemente por patógenos comensales.

Abad-Royo y cols.,<sup>24</sup> describen a un caso de intrusión de implante en el seno que acabó generando un proceso infeccioso sinusal con rinorrea purulenta y maloliente y molestia en la zona, relacionado todo ello directamente con el accidente, que hizo necesaria una cirugía endonasal para su resolución. Los autores pretenden con su trabajo favorecer al paciente subsidiario de implantes osteointegrados, promoviendo un correcto diagnóstico y planificación, fundamentales para el éxito del tratamiento.

Hong y cols.,<sup>25</sup> mencionan dos casos de sinusitis maxilar posterior a sendas elevaciones de seno y colocación de implantes osteointegrados, viéndose obligados a prescribir antibióticos, retirar el material del injerto y reintervenir una vez solucionado el proceso infeccioso, pues aunque en la mayoría de los casos las intervenciones se desarrollan con normalidad y no es frecuente observar un proceso infeccioso afectando al material con el que se efectúa el injerto, cuando esto ocurre, hay que actuar de inmediato para evitar la extensión de la infección, de forma rápida, a otras áreas que comportan mayor gravedad, como el cerebro.

Chiapasco y cols.,<sup>26</sup> destacan la evaluación preoperatoria del paciente para determinar posibles alteraciones anatómicas o afectaciones sinusales preexistentes como el método más eficaz para evitar complicaciones postoperatorias. Además, una vez existe un proceso infeccioso a nivel del seno maxilar, prefieren la cirugía FESS (cirugía funcional endoscópica sinusal) a la intervención de Caldwell Luc, ya que esta produce una recuperación parcial, o no produce recuperación, en las funciones del seno.

Barone y cols.,<sup>27</sup> encontraron en su estudio que la elevación de seno resulta un procedimiento seguro con una baja tasa de complicaciones y una tasa de supervivencia de aproximadamente un 94,3%, además, observaron que el tabaco genera un número importante de complicaciones en la cirugía oral en general y en la elevación de seno en particular, cuando se comparan individuos fumadores con individuos no fumadores.

La patogénesis de la osteonecrosis por bifosfonatos no está a día de hoy clara, pero parece que se debe a un defecto en la remodelación fisiológica del hueso principalmente o por el propio proceso de cicatrización<sup>28</sup>. Por otro lado, los bifosfonatos son fármacos que inhiben la reabsorción ósea y son utilizados para la osteoporosis o la enfermedad metastásica a nivel óseo. Se pueden clasificar en función de su potencia, así, el Alendronato o el Risedronato se consideran de potencia baja, el Pamidronato de potencia media y el Zoledronato de potencia alta. Mientras que el Zoledronato y el Pamidronato se utilizan generalmente de forma intravenosa para el tratamiento de las metástasis óseas del cáncer de mama o de próstata, del mieloma múltiple o de la Enfermedad de Paget, por su efectivo control de la hipercalcemia, el Alendronato y el Risedronato se utilizan principalmente por vía oral y en el tratamiento de la osteoporosis<sup>29</sup>.

Algunos autores como Jacobsen y cols.,<sup>30</sup> recuerdan que incluso años después de la detección del riesgo que existe de desarrollar osteonecrosis en casos de pacientes en tratamiento con bifosfonatos, no está claro si el tratamiento mediante bifosfonatos debe ser un criterio de exclusión para la inserción de implantes osteointegrados. En concreto, no queda claro si la exclusión debe darse solo en aquellos pacientes con tratamiento mediante bifosfonatos por vía intravenosa o también deberían excluirse los pacientes con tratamiento oral, pues también tienen un elevado riesgo de desarrollar osteopatología.

Para Shin y cols.,<sup>31</sup> resulta especialmente relevante el hecho de que en los estadíos iniciales de la osteonecrosis por bifosfonatos las alteraciones radiográficas no suelen detectarse y los pacientes no suelen tener sintomatología, si bien es cierto que pueden desarrollar dolor si se produce una infección secundaria o un trauma a ese nivel. El signo clínico más característico es la exposición a la cavidad oral de hueso necrótico.

En definitiva, como explican Bedogni y cols.,<sup>32</sup> debe investigarse minuciosamente en la historia clínica los fármacos que toman los pacientes, por el riesgo que supone el tratamiento con bifosfonatos de cara a la inserción de implantes osteointegrados, incluso en pacientes con tratamiento oral, a quienes habría que explicar de forma clara el riesgo que existe de fracaso del tratamiento implantológico y desarrollo de osteonecrosis en un plazo de tiempo corto o largo.

## CONCLUSIONES

Actualmente las técnicas en Implantología Oral están bien sistematizadas y protocolizadas, y cada vez son más los pacientes que deciden colocarse implantes para rehabilitar la funcionalidad y la estética de su cavidad oral. Cuando el profesional tiene una formación adecuada y experiencia clínica suficiente, no sólo se presentarán con menor frecuencia las complicaciones, además, en caso de presentarse, el profesional sabrá solucionarlas o remitirlas a un especialista para su tratamiento.

Aunque lo habitual es que el tratamiento implantológico se desarrolle sin problemas hay que recordar que las complicaciones pueden llegar a presentarse, pese a que los protocolos quirúrgicos se van simplificando.

La selección del paciente, la selección del tipo de implantes, el equipamiento, la meticulosidad del tratamiento y el correcto seguimiento del paciente determinan el éxito del tratamiento efectuado.

## AGRADECIMIENTOS

Al Dr. Baca y a la Dra. Tresguerres por su asesoramiento y consejos en los comienzos del presente estudio.



## BIBLIOGRAFÍA

1. Flynn TR, Shanti RM, Levi MH, Adamo AK, Kraut RA, Trieger N. Severe odontogenic infections, part 1: prospective report. *J Oral Maxillofac Surg* 2006; 64 (7): 1093-103.
2. Mohan A, Rajendra-Prasad BR, Sharma SM, Paj D, Karikal A. The role of systemic condition in the Management of maxillofacial infections. *J Maxillofac Oral Surg* 2011; 10 (3): 250-2.
3. Jundt JS, Gutta R. Characteristics and cost impact of severe odontogenic infections. *Oral Surg Oral Med Oral Pathol Oral Radiol* 2012; 114 (5): 558-66.
4. Flynn TR, Shanti RM, Hayes C. Severe odontogenic infections, part 2: prospective outcomes study. *J Maxillofac Oral Surg* 2006; 64 (7): 1104-13.
5. O'Sullivan D, King P, Jagger D. Osteomyelitis and pathological mandibular fracture related to a late implant failure: a clinical report. *J Prosthet Dent* 2006; 95 (2): 106-10.
6. Pye AD, Lockhart DE, Dawson MP, Murray CA, Smith AJ. A review of dental implants and infection. *J Hosp Infect* 2009; 72 (2): 104-10.
7. Sarna T, Sengupta T, Miloro M, Kolokythas A. Cervical necrotizing fasciitis with descending mediastinitis: literature review and case report. *J Oral Maxillofac Surg* 2012; 70 (6): 1342-50.
8. Kumar PS, Mason MR, Brooker MR, O'Brien K. Pyrosequencing reveals unique microbial signatures associated with healthy and failing dental implants. *J Clin Periodontol* 2012; 39: 425-33.
9. Wiskott HW, Dubrez B, Scherrer SS, Belsler UC. Reversible and irreversible peri-implant lesions: report and etiopathogenic analysis of 7 cases. *J Oral Implantol* 2004; 30 (4): 255-66.
10. Alkan A, Celebi N, Bas B. Acute maxillary sinusitis associated with internal sinus lifting: report of a case. *Eur J Dent* 2008; 2 (1): 69-72.
11. Diederer BM, Buiting AG, Spooren PF. Streptococcal toxic shock syndrome after a dental implant treatment: should patients receive antibiotic prophylaxis?. *J Infect* 2008; 53 (3): 211-2.
12. Bornstein MM, Cionca N, Mombelli A. Systemic conditions and treatments as risks for implant therapy. *Int J Oral Maxillofac Implants* 2009; 24 Suppl: 12-27.
13. Friberg B. Sterile operating conditions for the placement of intraoral implants. *J Oral Maxillofac Surg* 1996; 54 (11): 1334-6.
14. Bölükbasi N, Özdemir T, Öksüz L, Gürlü N. Bacteremia following dental implant surgery: preliminary results. *Med Oral Patol Oral Cir Bucal* 2012; 17 (1): e69-e75.
15. D'Olvivo C, Carnevale A, Pantaleone G, Piattelli A, Di Bonaventura G. First report of an acute purulent maxillary sinusitis caused by pseudomonas aeruginosa secondary to dental implant placement in an immunocompetent patient. *Br Dent J* 2011; 211 (5): 205-7.
16. Kesting MR, Thurmüller P, Ebsen M, Wolff KD. Severe osteomyelitis following immediate placement of a dental implant. *Int J Oral Maxillofac Implants* 2008; 23 (1): 137-42.
17. Bowen-Antolín A, Pascua-García MT, Nasimi A. Infections in implantology: from prophylaxis to treatment. *Med Oral Patol Oral Cir Bucal* 2007; 12 (4): e323-e30.
18. Reyhler H, Olszewski R. Intracerebral penetration of a zygomatic dental implant and consequent therapeutic dilemmas: a case report. *Int J Oral Maxillofac Implants* 2010; 25 (2): 416-8.
19. Fujioka M, Oka K, Kitamura R, Yakabe A, Endoh H. Extra-oral fistula caused by dental implant. *J Oral Implantol* 2011; 37 (4): 477-9.
20. Shimizu Y, Tsutsumi S, Yasumoto Y, Ito M. Carotid cavernous sinus fistula caused by dental implant-associated infection. *Am J Otolaryngol* 2012; 33 (3): 352-5.
21. Kato S. Parotid swelling following implant surgery: a report of five cases. *Int J Oral Maxillofac Implants* 2011; 26 (1): e5-e8.
22. Rubio-Palau J, García-Linares J, Gutiérrez-Santamaría J, Huetto-Madrid JA, Chávez-Gattay M, Ferrés-Pardó E. Pansinusitis y afectación intracraneal por implante dental. *Rev Esp Cir Oral Maxillofac* 2012; 34 (1): 35-7.
23. Rokadiya S, Malden NJ. An implant periapical lesion leading to acute osteomyelitis with isolation of staphylococcus aureus. *Br Dent J* 2008; 205 (9): 489-91.
24. Abad-Royo JM, Nogueras Flamarique P. Intrusión de implante dental en seno maxilar. *O.R.L. ARAGON* 2002; 5 (2): 5-7.
25. Hong SB, Kim JS, Shin SI, Han JY, Herr Y, Chung JH. Clinical treatment of postoperative infection following sinus augmentation. *J Periodontal Implant Sci* 2010; 40 (3): 144-9.
26. Chiapasco M, Felisati G, Maccari A, Borloni R, Gatti F, Di Leo F. The Management of complications following displacement of oral implants in the paranasal sinuses: a multicenter clinical report and proposed treatment protocols. *Int J Oral Maxillofac Surg* 2009; 38 (12): 1273-8.
27. Barone A, Santini S, Sbordone L, Crespi R, Covani U. A clinical study of the outcomes and complications associated with maxillary sinus augmentation. *Int J Oral Maxillofac Implants* 2006; 21: 81-5.
28. Favia G, Piattelli A, Sportelli P, Capodiferro S, Lezzi G. Osteonecrosis of the posterior mandible after implant insertion: a clinical and histological case report. *Clin Implant Dent Relat Res* 2011; 13 (1): 58-63.
29. Alons K, Kuijpers SCC, de Jong E, van Merkesteyn JPR. Treating low- and medium- potency bisphosphonate-related osteonecrosis of the Jaws with a protocol for the treatment of chronic suppurative osteomyelitis: report of 7 cases. *Oral Surg Oral Med Oral Pathol Oral Radiol Endod* 2009; 107 (2): e1-e7.
30. Jacobsen C, Metzler P, Rössie M, Obwegeser J, Zemann W, Grätz KW. Osteopathology induced by bisphosphonates and dental implants: clinical observations. *Clin Oral Investig* 2013; 17 (1): 167-175.
31. Shin EY, Kwon YH, Herr Y, Shin SI, Chung JH. Implant failure associated with oral bisphosphonate-related osteonecrosis of the jaw. *J Periodontal Implant Sci* 2010; 40 (2): 90-5.
32. Bedogni A, Bettini G, Totola A, Saia G, Nocini PF. Oral bisphosphonate-associated osteonecrosis of the jaw after implant surgery: a case report and literature review. *J Oral Maxillofac Surg* 2010; 68 (7): 1662-6.



caso  
CLÍNICO



**Veiga López, Benazir**  
Licenciada en Odontología.  
Alumna del Máster de Cirugía Bucal Avanzada e Implantología USP-CEU (Universidad San Pablo - Centro de Estudios Universitarios).

**Sánchez Sánchez, Ruth**  
Cirujano Maxilofacial del grupo Hospitales de Madrid. Profesora del Máster en Cirugía Bucal Avanzada e Implantología USP-CEU.

**Villalva Hernández-Franch, Belén**  
Licenciada en Odontología.  
Alumna del Máster de Cirugía Bucal Avanzada e Implantología USP-CEU.

**Loughney González, Aitana**  
Coordinadora del Máster de Cirugía Bucal Avanzada e Implantología USP-CEU. Máster en Cirugía Bucal e Implantología. Profesora en la Facultad de Medicina USP-CEU.

**Fernández Domínguez, Manuel**  
Jefe del Servicio de Cirugía Oral y Maxilofacial del grupo Hospitales de Madrid. Director del Dpto. de Odontología de la Facultad de Medicina en la Universidad San Pablo-CEU. Director del Máster de Cirugía Bucal Avanzada e Implantología USP-CEU.

**Indexada en / Indexed in:**  
- IME  
- IBECs  
- LATINDEX  
- GOOGLE ACADÉMICO

**Correspondencia:**  
Benazir Veiga López  
C/ Blasco de Garay 88 6ºA  
28015 Madrid  
bveigalopez@gmail.com  
Tel.: 662 434 116

Fecha de recepción: 23 de julio de 2014.  
Fecha de aceptación para su publicación:  
29 de octubre de 2014.

# MODALIDADES TERAPÉUTICAS DE LA RÁNULA SUBLINGUAL A PROPÓSITO DE TRES CASOS CLÍNICOS

Veiga López, B., Sánchez Sánchez, R., Villalva Hernández-Franch, B., Loughney González A., Fernández Domínguez, M.  
Modalidades terapéuticas de la ránula sublingual. A propósito de tres casos clínicos. *Cient. Dent.* 2014; 11; 3: 211-215.

## RESUMEN

La ránula sublingual es un pseudoquistes de retención salivar localizado en el suelo de la boca que se produce tras un fenómeno de extravasación y acúmulo del contenido mucoso de la glándula sublingual en el tejido blando adyacente. Etiológicamente se relaciona con episodios traumáticos u obstructivos en alguno de los conductos excretores de la glándula.

A la exploración física se observa una tumoración ovalada, fluctuante, de consistencia blanda y coloración azulada. Clínicamente suele ser asintomática pero su crecimiento progresivo puede llegar a comprometer la deglución y fonación del paciente, siendo este el principal motivo por el cual se indica el tratamiento quirúrgico.

Se requiere de pruebas diagnósticas complementarias como la Resonancia Magnética cervicofacial, la Tomografía Computerizada o la Punción Aspiración con Aguja Fina para confirmar el diagnóstico clínico de presunción.

Las principales opciones terapéuticas incluyen la marsupialización y la exéresis de la ránula junto con la glándula sublingual (sublingualectomía). Factores como la edad del paciente, el porcentaje de éxito y el índice de recidiva de la lesión tras un primer tratamiento, son determinantes a la hora de elegir la modalidad terapéutica de elección.

Se presentan tres casos clínicos de ránula sublingual con el fin de comparar las diferentes opciones terapéuticas en función de la edad de presentación de la lesión. Se presenta además el análisis de los resultados de la revisión bibliográfica hecha al respecto.

## PALABRAS CLAVE

Ránula; Marsupialización; Sublingualectomía.

## THERAPEUTIC METHODS OF ranula. THREE case reports

### ABSTRACT

Sublingual ranula is a salivary retention pseudocyst located in the floor of the mouth which develops from mucous extravasation and accumulation that settles in the surrounding soft tissue, owing to any ruptured sublingual gland excretory ducts after trauma or obstruction.

Intraoral examination shows an oval and fluctuating swelling which has soft consistency and bluish discoloration. It usually has an asymptomatic clinic but an increase of its size may affect patients swallowing and speech. Because of this, surgical treatment is recommended.

Complementary diagnostic tools such as cervical magnetic resonances or computerized tomographs are required in order to confirm the clinical diagnosis.

Marsupialization and intraoral removal of the ranula with the sublingual gland are the main therapeutic options. Patient's age or success and recurrence rates are decisive in order to choose the best therapeutic method.

Three ranula case reports are presented in order to compare different therapeutic methods depending on patient's age. In addition, the results of the literature review are included.

## KEY WORDS

Ranula; Marsupialization; Sublingual gland removal.

## INTRODUCCIÓN

La ránula sublingual es un pseudoquistes de extravasación mucóide localizado en el suelo de boca que se produce tras un fenómeno de extravasación y acumulación del contenido mucóide de la glándula sublingual en el tejido adyacente. Dicho proceso es generalmente inducido por un traumatismo u obstrucción en alguno de los conductos excretores de la glándula. Hay estudios que consideran que alguna alteración anatómica de los conductos de la glándula induce la formación de la ránula<sup>1,2</sup>. Clínicamente suele ser asintomática y de comienzo insidioso, aunque su crecimiento progresivo puede llegar a comprometer la deglución y fonación del paciente, siendo este el principal motivo por el cual se indica el tratamiento quirúrgico.

El objetivo del presente artículo es presentar tres casos clínicos de ránula sublingual con el fin de comparar las diferentes opciones terapéuticas en función de la edad de presentación de la lesión. Se presenta además el análisis de los resultados de la revisión bibliográfica hecha al respecto.

## CASO CLÍNICO 1

Niña de 6 años de edad, sin antecedentes médicos de interés, que acude al Hospital Universitario Madrid Torrelodones por presentar una tumoración localizada en el suelo de boca izquierdo. La madre refería cierto grado de alteración en la fonación y deglución de la paciente.

En la exploración física se evidenciaba una tumoración azulada, de unos 2,5 cm de diámetro y de consistencia blanda a la palpación, sin obstrucción de la salida de saliva a través del conducto de Wharton ipsilateral (Figura 1). La exploración cervical era normal.

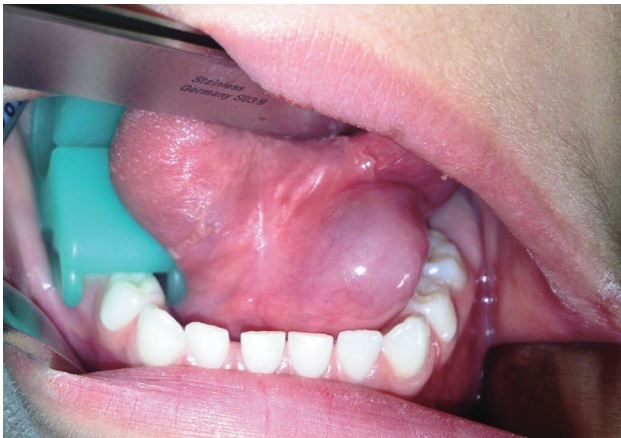

Fig.1. Aspecto intraoral de la lesión.

Con el diagnóstico clínico de ránula sublingual izquierda, se solicita una Resonancia Magnética cervicofacial (RMN) para valoración. Dicha prueba confirma el diagnóstico de presunción de ránula sublingual izquierda simple, siendo el tamaño de la lesión de 2,2 x 1 x 1,7 cm y estando localizada por encima de los músculos milohioideo y geniogloso, con el que contactaba en el lado izquierdo (Figura 2).

Debido al tamaño y a la repercusión funcional de la tumoración, se decide intervención quirúrgica para marsupialización de la ránula. Con un estudio preoperatorio dentro de la normalidad

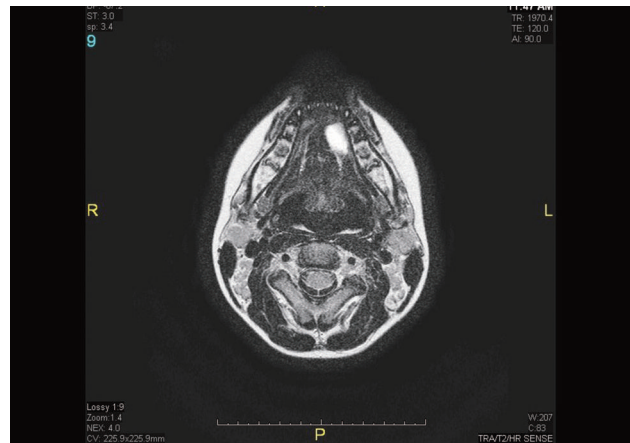


Fig.2. RMN corte axial.

y bajo anestesia general, se realiza una incisión oval en la zona de mayor fluctuación, evitando la lesión del conducto de Wharton. Una vez vaciado el contenido mucóide de la ránula se procede a suturar las paredes de la cápsula a la mucosa adyacente del suelo de la boca (Figura 3).

La paciente sigue revisiones periódicas en Consultas Externas sin evidencia de complicaciones posquirúrgicas ni de recidiva en los siguientes 12 meses después de la intervención.

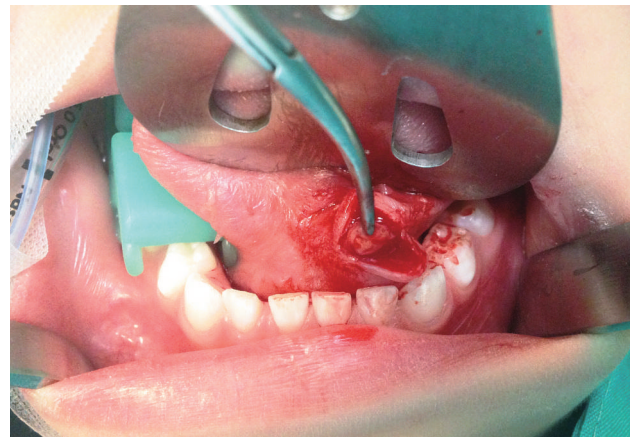


Fig.3. Disección de la ránula.

## CASO CLÍNICO 2

Varón de 55 años de edad que acude al Hospital Universitario Madrid Torrelodones por presentar una tumoración en el suelo de boca izquierdo de tres semanas de evolución.

En la exploración física se observaba una tumoración en la glándula sublingual izquierda, de consistencia indurada, de unos 2 x 1 cm de diámetro, sugerente de ránula sublingual. Se solicita una RMN cervicofacial en la que se confirma el diagnóstico de ránula sublingual izquierda simple, de 1,83 x 1,3cm de diámetro, sin extensión cervical (Figura 4). Con un estudio preoperatorio dentro de la normalidad se planifica intervención quirúrgica para exéresis de la ránula y sublingualectomía. Bajo anestesia general se realiza una incisión en el suelo de la boca izquierdo y se procede a la disección por planos con extirpación de la tumoración y de la glándula sublingual izquierda con identificación y preservación del nervio lingual y

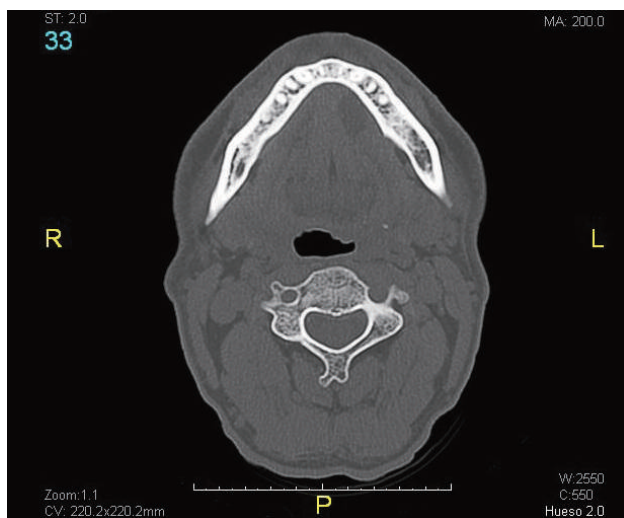


Fig.4. RMN corte axial.

conducto de Wharton izquierdos (Figuras 5 y 6). Tras comprobar hemostasia se sutura con Vicryl 3/0.

El estudio histopatológico de la pieza quirúrgica confirmó la presencia de un mucocelo de retención salivar de la glándula sublingual. La evolución del paciente fue favorable, sin complicaciones postoperatorias ni afectación del nervio lingual, estando el paciente asintomático en la última revisión realizada a los 6 meses de la intervención quirúrgica.

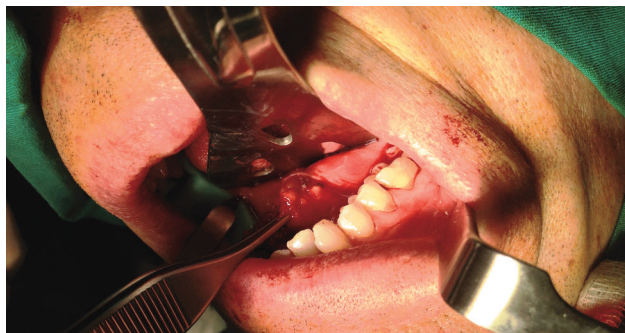

Fig.5. Glándula sublingual.

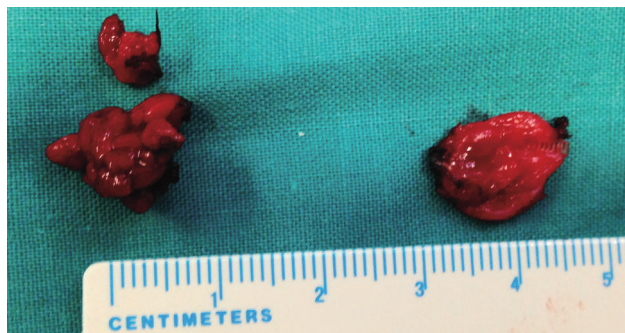


Fig.6. Pieza quirúrgica. Glándula sublingual y ránula.

### CASO CLÍNICO 3

Mujer de 55 años de edad que acude al Hospital Universitario Madrid Torrelodones por presentar una tumoración en la región sublingual derecha de tiempo de evolución no determinado por la paciente. En la exploración física se observaba una tumoración de 1 cm de diámetro sugerente de ránula sublingual,

motivo por el que se solicita una RMN cervicofacial y una Punción Aspiración con Aguja Fina (PAAF) guiada por ecografía como pruebas diagnósticas complementarias, en las que se confirmaron el diagnóstico de presunción de ránula sublingual derecha (Figura 7), obteniéndose en la PAAF material quístico. La paciente es intervenida quirúrgicamente bajo anestesia general procediéndose a la extirpación de la ránula y sublingualectomía parcial al igual que el caso descrito anteriormente (Figura 8 y 9). El estudio anatomopatológico de la pieza quirúrgica confirmó el diagnóstico de ránula sublingual descartándose signos de malignidad asociados. En este último caso la evolución fue también favorable sin signos de recidiva en los controles periódicos en los 8 meses posteriores a la cirugía.

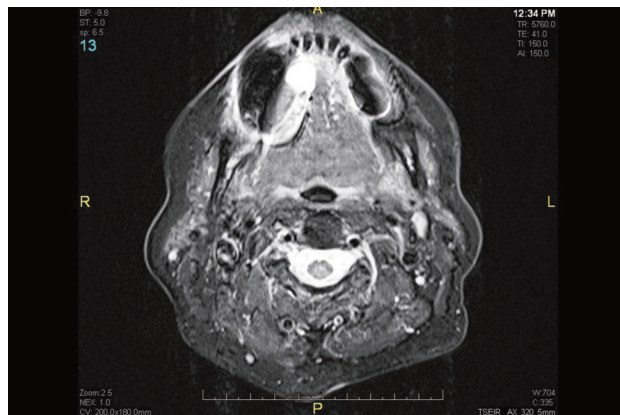


Fig.7. RMN corte axial.

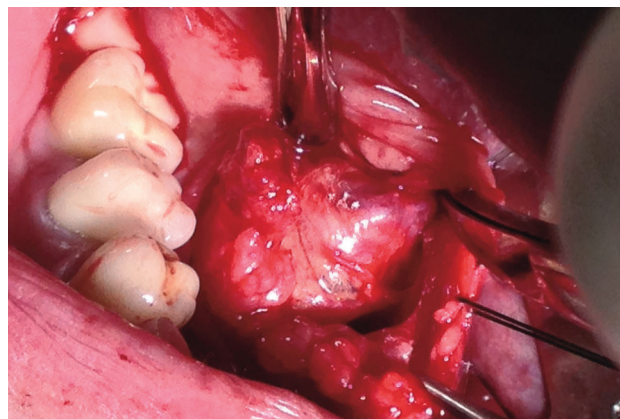


Fig.8. Imagen intraoperatoria. Ránula.

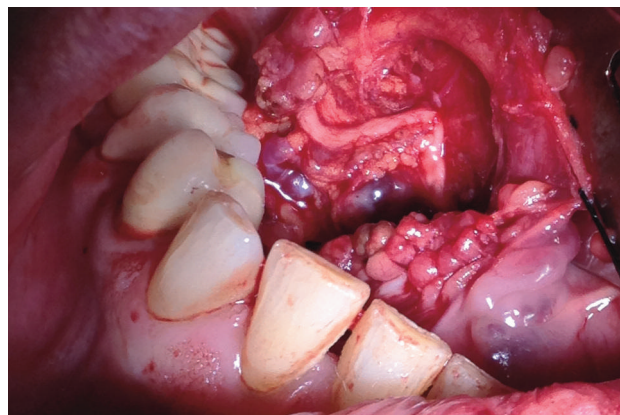


Fig.9. Detalle nervio lingual.

## DISCUSIÓN

La ránula sublingual es un mucocele de retención salivar localizado en el suelo de boca. Su incidencia es baja y más frecuente en niños<sup>3</sup> y adolescentes, aunque también existen casos de ránula sublingual en pacientes adultos reflejados en la literatura.

Se conoce que cualquier fenómeno traumático u obstructivo en los conductos de excreción de la glándula sublingual puede desembocar en un fenómeno de extravasación del contenido mucoide de la misma que induce la formación de este tipo de lesiones<sup>2</sup>.

La clínica es principalmente asintomática aunque un aumento considerable en el tamaño de la ránula puede llegar a comprometer la fonación y/o deglución del paciente indicándose así el tratamiento quirúrgico.

En la exploración física, la ránula se presenta como una tumoración ovalada, fluctuante, de consistencia blanda y coloración azulada. Esto último se debe a la transparencia del contenido mucoide junto con la congestión vascular y la cianosis de la mucosa oral adyacente.

En la mayoría de los casos de ránula el diagnóstico inicial es clínico. Sin embargo, dicho diagnóstico de presunción ha de confirmarse con pruebas complementarias de imagen como son la RMN y la Tomografía Computerizada (TC). En los tres casos clínicos anteriormente presentados se confirma el diagnóstico clínico de ránula sublingual con una RMN.

Por otro lado, la PAAF nos permite obtener muestras celulares del contenido quístico de la tumoración. Esta prueba se realiza únicamente al tercer paciente puesto que el diagnóstico clínico de ránula sublingual no era tan concluyente como en los dos casos anteriores.

En cuanto al tratamiento de la ránula sublingual, son varias las opciones reflejadas en la literatura, que varían desde aquellas más conservadoras a las más invasivas que incluyen la extirpación completa de la glándula sublingual de la que depende la ránula.

Factores como la edad del paciente, el porcentaje de éxito y el índice de recidiva de la lesión tras un primer tratamiento, son determinantes a la hora de elegir la modalidad terapéutica de elección.

Las principales opciones terapéuticas incluyen la marsupialización y la exéresis de la ránula junto con la glándula sublin-

gual (sublingualectomía). Sin embargo, tratamientos más conservadores como la exéresis parcial del área de la glándula que da origen la ránula junto con la tumoración también se consideran eficaces<sup>4</sup> (sublingualectomía parcial). En los casos recurrentes, el tratamiento de elección es la extirpación completa de la glándula sublingual<sup>5,6</sup>.

En aquellos casos de ránula sublingual en la edad pediátrica se recomienda una actitud expectante durante 6 meses<sup>7</sup> a la espera de resolución espontánea. En aquellos casos que debido al tamaño de la ránula se evidencia una repercusión funcional (en la deglución y /o fonación) está indicado el tratamiento quirúrgico. La marsupialización se considera la opción terapéutica preferida en niños como una alternativa mínimamente invasiva con un porcentaje de éxito del 85%<sup>6</sup> y un bajo riesgo de complicaciones<sup>6</sup>. El índice de recurrencia de la marsupialización es del 13%<sup>6</sup>. Siguiendo lo anteriormente descrito, en el primer caso clínico presentado se optó por la marsupialización de la ránula sublingual como tratamiento quirúrgico, al tratarse de una paciente en edad pediátrica con notable repercusión funcional.

En cuanto al paciente adulto, varios autores establecen consenso al considerar que la extirpación de la ránula y la glándula sublingual conlleva el menor índice de complicaciones y recidivas<sup>6,8,9</sup>. Harrison y cols.,<sup>9</sup> y McGurk y cols.,<sup>4</sup> concluyen que el éxito del tratamiento reside en extirpar la parte de la glándula sublingual donde ocurre la extravasación mucoide a partir de la cual se forma la ránula. En un estudio retrospectivo con 14 pacientes se determina que la extirpación de la ránula y la glándula sublingual es el tratamiento de elección para conseguir el menor índice de recurrencia. De la misma forma proponen la marsupialización como actitud terapéutica en aquellos casos en los que el acceso sea reducido como sucede en los pacientes en edad pediátrica<sup>9</sup>. En los pacientes adultos que han sido descritos en el presente artículo (casos clínicos 2 y 3) se procedió a la extirpación de la ránula asociada a sublingualectomía, por considerarse el tratamiento de elección en la edad adulta al implicar una menor tasa de recidivas.

## CONCLUSIÓN

La modalidad terapéutica de elección de la ránula sublingual es la extirpación de la misma junto con la exéresis de la glándula sublingual en la que se produce. La marsupialización representa otra opción terapéutica más conservadora, eficaz y segura en el primer episodio de ránula sublingual simple indicada fundamentalmente en pacientes en edad pediátrica.



## BIBLIOGRAFÍA

1. Jia Y, Zhao Y, Chen X. Clinical and histopathological review of 229 cases of ranula. *J Huazhong Univ Sci Technol Med Sci* 2011; 31 (5): 717-20.
2. Mun SJ, Choi HG, Kim H, Park JH, Jung YH, Sung MW, Kim KH. Ductal variation of the sublingual gland: a predisposing factor for ranula formation. *Head Neck* 2014; 36 (4): 540-4.
3. Bonet-Coloma C, Mínguez-Martínez I, Aloy-Prósper A, Galán-Gil S, Peñarocha-Diago M, Mínguez-Sanz JM. Pediatric oral ranula: clinical follow-up study of 57 cases. *Med Oral Patol Oral Cir Bucal* 2011; 16 (2): e158-62.
4. McGurk M, Eyeson J, Thomas B, Harrison JD. Conservative treatment of oral ranula by excision with minimal excision of the sublingual gland: histological support for a traumatic etiology. *J Oral Maxillofac Surg* 2008; 66 (10): 2050-7.
5. Harrison JD. Modern management and pathophysiology of ranula: literature review. *Head Neck* 2010; 32 (10): 1310-20.
6. Sigismund PE, Bozzato A, Schumann M, Koch M, Iro H, Zenk J. Management of ranula: 9 years' clinical experience in pediatric and adult patients. *J Oral Maxillofac Surg* 2013; 71 (3): 538-44.
7. Zhi K, Wen Y, Ren W, Zhang Y. Management of infant ranula. *Int J Pediatr Otorhinolaryngol* 2008; 72 (6): 823-6.
8. Patel MR, Deal AM, Shockley WW. Oral and plunging ranulas: What is the most effective treatment? *Laryngoscope* 2009; 119 (8): 1501-9.
9. Ghani NA, Ahmad R, Rahman RA, Yunus MR, Putra SP, Ramli R. A retrospective study of ranula in two centres in Malaysia. *J Maxillofac Oral Surg* 2009; 8 (4): 316-9.

EL COEM *piensa en ti*



**coem**  
VÍDEO



## HAZ DE TU SALA DE ESPERA ALGO ÚTIL

COEM lanza un nuevo producto para ayudarte en tu día a día. Se trata de un vídeo, de dos horas de duración, **especialmente diseñado para mostrar a tus pacientes mientras esperan ser atendidos.**

Son **totalmente personalizables con el logo de tu clínica**, y ofrecen entretenimiento, divulgación, información, simulaciones dentales en 3D de los principales tratamientos así como consejos sobre hábitos saludables y salud oral.

También se incluyen las campañas corporativas con más éxito del COEM, como, por ejemplo, la campaña "Tu boca no está de oferta".

### CONVIERTE TU SALA DE ESPERA EN UN LUGAR PARA LA INFORMACIÓN

El COEM te ofrece este producto con unas condiciones muy ventajosas para el colectivo y a un precio muy inferior al de mercado.

El contenido personalizado se entrega en un pendrive listo para conectar en cualquier ordenador o televisión.

Precio como si fuera un regalo, para colegiados del COEM



Solo: **60€** +IVA  
más 12€ de gastos de envío

Se entrega contra reembolso previo pedido.

Consulta las condiciones para los Amigos COEM  
en: <http://coem.comunicaciondental.com/>

- ▶ Vídeo personalizado con tu logo
- ▶ Entretenimiento
- ▶ Consejos
- ▶ Divulgación
- ▶ Información
- ▶ Simulaciones 3D
- ▶ Campañas corporativas

PLAY ▶



Más información en la web del COEM [www.coem.org.es](http://www.coem.org.es)

Todos los productos que ofrece el COEM son de libre contratación por parte del colegiado.



## REVISIÓN BIBLIOGRÁFICA



### **García-Gil, Ignacio**

Licenciado en Odontología, Universidad Europea de Madrid. Alumno del Título Propio Especialista en Medicina Oral de la Universidad Complutense de Madrid (UCM).

### **López-Quiles, Juan**

Licenciado en Medicina y Cirugía. Especialista en Cirugía maxilofacial. Profesor Contratado Doctor del Departamento de Medicina y Cirugía Bucofacial de la UCM.

### **Zarrias Caballero, Carmen**

Profesora del Título de Especialista Universitario en Medicina Oral de la UCM.

### **López-Pintor Muñoz, Rosa**

Doctora en Odontología. Profesora del Título de Especialista Universitario en Medicina Oral de la UCM.

### **Arriba de la Fuente, Lorenzo**

Licenciado en Medicina y Cirugía. Especialista en Estomatología. Profesor del Título de Especialista Universitario en Medicina Oral de la UCM.

### **Hernández Vallejo, Gonzalo**

Doctor en Medicina y Cirugía. Especialista en Estomatología. Director del Título de Especialista Universitario en Medicina Oral de la UCM.

#### **Indexada en / Indexed in:**

- IME
- IBECS
- LATINDEX
- GOOGLE ACADÉMICO

#### **Correspondencia:**

Ignacio García Gil  
C/Eugenio caxes 14,  
escalera 2, piso 5º, puerta 5  
28026 Madrid  
garciagil.ignacio@gmail.com  
Tel.: 628 407 068

Fecha de recepción: 14 de mayo de 2014.  
Fecha de aceptación para su publicación:  
3 de noviembre de 2014.

# Tratamiento con implantes dentales en pacientes irradiados por cáncer de cabeza y cuello. Parte 2

García-Gil, I., López-Quiles, J., Zarrias Caballero, C., López-Pintor Muñoz, R., Arriba de la Fuente, L., Hernández Vallejo, G. Tratamiento con implantes dentales en pacientes irradiados por cáncer de cabeza y cuello. Parte 2. *Cient. Dent.* 2014; 11; 3: 217-222.

## RESUMEN

Mediante esta revisión bibliográfica se pretende evaluar si influye la radioterapia al llevar a cabo el tratamiento con implantes y si es así cuáles son los parámetros que debe seguir todo clínico para obtener una buena tasa de éxito a largo plazo. Para ello, se realizó una búsqueda bibliográfica de los últimos años.

Se considera que el tratamiento con implantes en un paciente radiado no supone una contraindicación, aunque la tasa de éxito será algo inferior que si el paciente no recibiera radioterapia. Deberán tenerse presente una serie de parámetros. Uno de ellos es si el implante se coloca posterior a la radioterapia (protocolo post-radioterapia) o en el mismo acto quirúrgico de la resección (protocolo pre-radioterapia), ofreciéndonos este último excelentes ventajas pero también algún inconveniente. Otra cuestión no solventada es la dosis límite de radiación para garantizar el éxito del implante. El tiempo de espera desde la radioterapia hasta la colocación del implante no parece claro y va desde los 6 hasta los 24 meses. Lo que sí parece claro es que en maxilar la tasa de éxito disminuirá con respecto a la mandíbula, y lo mismo ocurre en el sector posterior frente al anterior. El tipo de implante y de prótesis, influyen aunque no está claro cuál debe emplearse, y en cuanto al tiempo de carga debe aumentarse, pero no se ha establecido cuanto.

Deben llevarse a cabo más estudios para poder solventar todas estas cuestiones no aclaradas.

## PALABRAS CLAVE

Implante dental; Radioterapia; Cáncer oral; Tasa de supervivencia.

## DENTAL IMPLANT TREATMENT IN PATIENTS IRRADIATED FOR HEAD AND NECK CANCER. SECTION 2

## ABSTRACT

Through this literature review is to assess whether radiation affects carrying out implant treatment and if so what are the parameters to be followed by every clinician to obtain a good rate of long term success are. To do this, a literature search was performed in recent years.

It is considered that treatment with implants in radiated patients is not a contraindication, although the success rate will be somewhat lower than if the patient did not receive radiotherapy. Account shall be taken a number of parameters. One is if the implant is placed after the radiation therapy (radiotherapy post-protocol) or in the same surgical resection (pre - radiotherapy protocol), the latter offering excellent benefits but also some problems. Another issue is not solved the radiation dose limit to ensure the success of the implant. The waiting time from radiotherapy to implant placement is not clear and ranges from 6 to 24 months. What does seem clear is that the success rate of maxillary decline from the jaw, and so does the posterior from the previous. The kind of implant and prosthetic influence although it is unclear which should be used, and as to the charge time should be increased, but has not been established as.

Should be carried out more studies to resolve all these issues not clarified.

## KEY WORDS

Dental implant; Radiation; Oral cancer; Survival rate.

## INTRODUCCIÓN

El cáncer de cabeza y cuello es todo aquel cáncer que surge en la cavidad nasal, senos nasales, labios, boca, glándulas salivales, garganta o laringe. De acuerdo con la OMS (2002) el cáncer de cavidad oral y faringe constituye el grupo más grande de los cánceres de cabeza y cuello y es el octavo tumor más frecuente en varones, mientras que en la mujer no se encuentra entre los diez primeros. Y en España la incidencia es de 5,7 - 12,9 nuevos casos por cada 100.000 habitantes/año.

El tratamiento de elección en estos pacientes consiste en la resección quirúrgica del tumor, pudiendo acompañarse o no posteriormente de radioterapia y/o quimioterapia. El tratamiento quirúrgico en sí, puede ocasionar pérdida de estructuras vitales o deformidades anatómicas, que requieran su reconstrucción mediante injerto óseo que puede ser recubierto por colgajos vascularizados o no vascularizados y, además, un tratamiento protodóntico o no. Posteriormente la rehabilitación mediante prótesis convencional presenta multitud de factores que ocasionan que esta opción terapéutica se convierta en un desafío. Frente a ello, la rehabilitación protésica sobre implantes dentales aumenta significativamente la calidad de vida de los pacientes.

La otra parte del tratamiento es la radioterapia, que provoca alteraciones en las células del cáncer que se encuentran en continuo estado de mitosis. Ocasiona en el organismo los siguientes efectos adversos: mucositis, xerostomía, fibrosis progresiva de vasos sanguíneos y tejido blando reduciendo su capacidad de cicatrización, infecciones fúngicas, pérdida de inserción periodontal y del gusto, caries dental, trismos y osteoradionecrosis (ORN).

Mediante esta revisión se pretende establecer si influye la radioterapia al llevar a cabo el tratamiento con implantes y si es así cuáles son los parámetros que debe seguir todo clínico para obtener una buena tasa de éxito a largo plazo. Algunos de estos parámetros ya fueron analizados en la primera parte de esta revisión, en esta segunda parte se procede a analizar otros, como: la localización de los implantes, tiempo desde el fin de la radioterapia hasta la colocación de implantes, tiempo de espera para llevar a cabo la carga, diseño de los mismos y éxito y tipo de prótesis<sup>1</sup>.

## LOCALIZACIÓN DEL IMPLANTE

Otro factor trascendental para el éxito del implante es el lugar donde éste se posiciona. Pues bien, es más probable que los implantes localizados en la mandíbula registren una mayor tasa de éxito que en maxilar, debido a que en la mandíbula su alta densidad ósea provee una mayor estabilidad primaria<sup>2-7</sup>. Ahora bien si el lugar de implantación se realiza en las regiones mastoideas, orbital o nasal existirá una mayor probabilidad de fracaso<sup>4, 8</sup>.

Existen diferentes estudios que avalan la mayor tasa de supervivencia del implante cuando se posiciona en la mandíbula. Estos estudios son: el de Eckert y cols.<sup>9</sup> (64% en maxilar frente a 99% en mandíbula), el de Niimi y cols.<sup>10</sup> (77% en maxilar frente a 96% en mandíbula), el de Visch y cols.<sup>11</sup> (59% en maxilar frente a 85% en mandíbula, durante catorce años de seguimiento), el de Nelson y cols.<sup>12</sup> (70% en maxilar frente

a 92% en mandíbula durante cinco años de seguimiento), el de Buddula y cols.<sup>4</sup> (en maxilar 80,5% a los cinco años, frente a 93,6% a los 7 años), el de Kovacs y cols.<sup>7</sup> (en maxilar 20% frente a 88,4% en mandíbula), el de Carini y cols.<sup>13</sup> (en maxilar 64,9% frente a 74,9% en mandíbula).

Según la revisión de la literatura que llevaron a cabo Javed y cols.<sup>6</sup> los implantes localizados en la mandíbula registran mayores tasas de supervivencia y estabilidad funcional que en el maxilar. Ihde y cols.<sup>14</sup> hacen referencia a un artículo en el que se notifica una tasa de fallo del implante dos a tres veces superior en maxilar que en mandíbula.

Frente a todo lo anteriormente comentado existe un estudio llevado a cabo por Linsen y cols.<sup>15</sup> en el que se establece una tasa de éxito del 98% en maxilar (49 implantes) y del 96,2% en mandíbula (213 implantes). Esta falta de correspondencia con la literatura científica es atribuida al bajo número de implantes empleados en maxilar<sup>15</sup>.

Se considera como factor de riesgo la localización anatómica, puesto que si se localizan en la región posterior existe una probabilidad mayor de fallo (5 - 31%) que aquellos que se localizan en la región anterior (0 - 6%)<sup>11, 14</sup>. En el estudio que llevaron a cabo Buddula y cols.<sup>5</sup> se registró, independientemente de si se trataba de maxilar o mandíbula, una tasa a los 2 años de seguimiento en región anterior del 96,2% frente al 82,3% de la región posterior. Otro estudio que también va en esta misma línea es el llevado a cabo por Nishimura y cols.<sup>16</sup> en el que se registró una tasa de éxito del 80% en región anterior maxilar frente al 66% de la región posterior. Prueba de ello es que la mayoría de los implantes localizados en mandíbula suelen llevarse a cabo en la región del foramen mentoniano porque es la zona que menos exposición recibe<sup>3, 11, 13, 14</sup>. Además, presenta una alta tasa de éxito (94 - 100%) y debido a la apertura limitada, facilita la labor protésica<sup>11, 14</sup>. Ahora bien, en el caso de que esta región fuera radiada debería tenerse muy presente el riesgo de que sufra ORN<sup>11</sup>.

## TIEMPO DESDE EL FIN DE LA RADIOTERAPIA A LA COLOCACIÓN DE IMPLANTES

El intervalo de tiempo que debe existir desde que finaliza la radioterapia hasta que se colocan los implantes puede contribuir al éxito o fallo de los mismos, puesto que según afirman Visch y cols.<sup>11</sup> el tiempo a corto plazo, provoca una mejora de la disminución de la consolidación ósea y a largo plazo, origina una fibrosis vascular. Atendiendo a todo esto, estos autores consideran que el intervalo de tiempo debe ser de 6 - 24 meses<sup>4, 13, 15</sup>. A pesar de que este hecho parece estar bien constatado, en la actualidad no se ha establecido un consenso sobre cuál debe ser ese intervalo<sup>4</sup>. Las diferentes tendencias son:

- *Menos de seis meses:* existen pocos autores que lo respaldan, como es el caso de Wagner y cols.<sup>17</sup> que consideran como tiempo límite a partir del cual observaron diferencias significativas los 4 meses de espera<sup>17</sup>. Schepers y cols., consideran que el tiempo de espera debe ser al menos tres/cuatro meses<sup>18</sup>.

- *Seis meses de espera:* algunos autores muestran altas tasas de supervivencia con dicho periodo, como es el caso de Marx y cols.,<sup>19</sup> y Mancha de la Plata y cols.,<sup>20</sup> que establecen que no debe ser inferior a los seis meses, puesto que si no el riesgo de ORN aumenta considerablemente y disminuye la tasa de supervivencia del implante<sup>6, 20</sup>.
- *Seis/doce meses de espera:* atendiendo a la revisión que llevaron a cabo Tanaka y cols.,<sup>3</sup> la mayoría de los autores están conforme con este periodo. Schiegnitz y cols.,<sup>2</sup> consideran que a pesar de no existir evidencia científica sobre el tiempo óptimo, éste debe ser el periodo de espera. Esser y cols.,<sup>21</sup> acotan más el intervalo al considerar recomendable un intervalo de nueve/doce meses.
- *12 - 18 meses:* otros autores incluso prefieren aumentar el tiempo de espera por encima de los doce meses para que se produzca la remodelación ósea y curación muscular, además de que durante los primeros doce meses se trata del periodo de mayor recurrencia del tumor. Prueba de ello es un estudio prospectivo longitudinal que refleja que en el 44% de los pacientes con cáncer que habían sufrido resección mandibular presentaron recurrencia a los trece meses<sup>3</sup>. Linsen y cols.,<sup>15</sup> consideran que debe esperarse mínimo doce meses, no sólo por el motivo anteriormente expuesto, si no porque es el tiempo necesario para que tenga lugar una endarteritis gradual y progresiva, así como, una revascularización espontánea. Por esta misma línea van encaminados Wagner y cols.,<sup>17</sup> al considerar el intervalo óptimo 15 meses. En contraposición, Visch y cols.,<sup>11</sup> no encontraron diferencias significativas respecto a la supervivencia de los implantes entre aquellos colocados antes de doce meses (76%) y aquellos en los que el intervalo de espera fue mayor (81%). Misma conclusión se obtiene del estudio de Yerit y cols.,<sup>22</sup> con un 71% para los de menos de un año y 83% para más de un año; y en el de Carini y cols.,<sup>13</sup> que establecen una tasa de éxito del 66,83% para el grupo de 12 - 18 meses de espera y de 71% para el de 18 - 24 meses de espera. A pesar de ello, Yerit y cols.,<sup>22</sup> apuestan por un tiempo superior a doce meses por las complicaciones tempranas que provoca la radioterapia. También parece apoyar esta postura Ihde y cols., que concluyen que no se registraran diferencias significativas entre ambos grupos<sup>14</sup>.

A pesar de todo lo anteriormente expuesto, Werkmeister y cols.,<sup>23</sup> reportan una 68% de supervivencia empleando dos años de espera desde el final de la radioterapia, por lo que no es aconsejable. Otros autores, como Tanaka y cols.,<sup>3</sup> y Franzen y cols.,<sup>24</sup> son completamente contrarios al estudio anterior y consideran que como mínimo debe esperarse dos años, puesto que así se conseguirá una revascularización longitudinal del hueso radiado y además, se reduce la posibilidad de recurrencia del tumor.

## TIEMPO DE ESPERA PARA LLEVAR A CABO LA CARGA DE LOS IMPLANTES

Parece evidente que debería prolongarse el tiempo de espera a la hora de llevar a cabo la carga de los implantes porque la remodelación ósea y osteointegración de los implantes parece disminuida en un paciente radiado. Es por esto mismo, que Tanaka y cols.,<sup>3</sup> consideran que ese tiempo debe ser entorno a los seis meses. Por otro lado, Wagner y cols.,<sup>17</sup> consideran

que ese intervalo puede ser suficiente con cuatro meses de espera. Este último intervalo parece respaldado por la literatura puesto que, Mancha de la Plata y cols.,<sup>20</sup> aconsejan un tiempo de espera superior a tres meses, al considerar que probablemente perdieron tres implantes con estabilidad primaria por llevar a cabo la carga antes de tres meses. Schepers y cols.,<sup>18</sup> también lo respaldan puesto que para pacientes no radiados emplearon 3 meses de espera y para radiados fueron superiores a tres meses, aunque no especificaron cuánto fue ese tiempo.

A la vista de los resultados obtenidos, los autores consideran que la carga temprana del implante puede inducir micromovimientos en la interfase hueso-implante que puede conducir a una encapsulación fibrosa en lugar de la aposición ósea directa<sup>11</sup>. Sin embargo, existen otros autores como Heberer y cols.,<sup>25</sup> que aseguran una alta predictibilidad a un año al llevar a cabo una carga temprana empleando implantes con superficie con grabado ácido y chorreado. Otros como Cawood y cols.,<sup>26</sup> incluso van más allá al considerar exitosa incluso la carga inmediata siempre en la región anterior mandibular (tabla).

## DISEÑO DE LOS IMPLANTES

Como ya se ha comentado previamente la radiación provoca cambios irreversibles a nivel óseo y esto afecta a la osteointegración del implante. Por ello puede considerarse que si se emplea un diseño del implante determinado en los pacientes radiados podría llegar a ofrecernos mayores tasas de supervivencia<sup>7</sup>.

Uno de estos parámetros es la superficie. Buddula y cols.,<sup>4</sup> consideraron la posibilidad de emplear superficie rugosa, puesto que la indicación de éstos en huesos con pobre calidad o mínimo volumen óseo (como el hueso irradiado) y de esta manera se incrementaría el contacto hueso-implante, obteniendo como consecuencia final una mayor supervivencia del implante. En los estudios previos, llevado a cabo por Jungner y cols.,<sup>27</sup> se establecía que no existía diferencia significativa entre superficie rugosa y lisa; y en el de Rocci y cols.,<sup>28</sup> sí se encontraron diferencias entre la superficie rugosa (97%) frente a lisa (85%). Ahora bien, lo que Buddula y cols.,<sup>4</sup> se plantean es si existe diferencia entre superficie rugosa y superficie tratada. Se estableció que no existe ninguna diferencia significativa y únicamente se observa que con el empleo de superficie tratada se tiene 2,9 veces más riesgo de fallo del implante en maxilar que con superficie rugosa. También se determinó que la superficie tratada en región posterior tiene más probabilidad de fallo que en la región anterior, cuestión que no sucede en superficie rugosa<sup>4</sup>. En esta misma línea va el estudio de Carini y cols.,<sup>13</sup> al considerar diferencias estadísticamente significativas entre una y otra. En otro estudio llevado a cabo por Nelson y cols.,<sup>12</sup> relaciona los diferentes sistemas de tratado de superficie (grabado ácido frente a chorreado de partículas) sin encontrar diferencias significativas. Tampoco se encontraron diferencias significativas en el estudio de Heberer y cols.,<sup>25</sup> entre dos tipos de superficie, ambas a base de grabado ácido y chorreado, pero una de ellas añadía una modificación química.

Otra de los parámetros importantes respecto al diseño de los implantes es el diámetro. Pues bien, según el estudio de Bud-

TABLA: RESUMEN DEL EFECTO DE LA RADIOTERAPIA EN EL ÉXITO DEL IMPLANTE

AUTORES	LOCALIZACIÓN	Nº IMPLANTES	Nº FALLOS	% DE ÉXITO	TIEMPO SEGUIMIENTO	TIPO DE HUESO	RADIACIÓN	TIEMPO DESDE RADIACIÓN 1º IMPLANTE
Barrowman y cols., <sup>36</sup>	Maxilar/ Mandíbula	48	5	89,6%	15 años	Injerto / Nativo	–	–
Buddula y cols., <sup>5</sup>	Maxilar/ Mandíbula	271	28	89,9%	5 años	Injerto / Nativo	50 – 67,5 Gy	3,4 años
Nelson y cols., <sup>12</sup>	Maxilar/ Mandíbula	124	67	54%	13,5 años	Nativo	<72 Gy	0,5 años
Salinas y cols., <sup>37</sup>	Mandíbula	206	18	82,4%	0,3 - 9 años	Injerto	60 Gy	0,5 años
			9	88,0%		Nativo		
Korfage y cols., <sup>30</sup>	Mandíbula	195	14	89,4%	5 años	Nativo	>40 Gy	0 años
Shoen y cols., <sup>32</sup>	Mandíbula	124	4	96,7%	2 años	Nativo	60 Gy	0 años
Linsen y cols., <sup>15</sup>	Maxilar/ Mandíbula	49	1	98,0 %	5 años	Injerto / Nativo	60 Gy	0,5 - 10,5 años
		213	13	86,6%	10 años			
Fenlon y cols., <sup>38</sup>	Maxilar/ Mandíbula	95	18	81%	3 años	Injerto	66 Gy	0
		50	0	100%				0,25 años
Chiacaspo y cols., <sup>39</sup>	Mandíbula	60	4	93,3%	3 - 11 años	Injerto	–	–
Kovács y cols., <sup>7</sup>	Maxilar/ Mandíbula	279	46	83,5%	6 años	Injerto / Nativo	30 Gy	0,33 - 1 año
Mancha de la Plata y cols., <sup>20</sup>	Maxilar/ Mandíbula	165	10	92,6%	5 años	Injerto/Nativo	50 - 70 Gy	1 año
Granstrom, <sup>8</sup>	Maxilar/ Mandíbula	614	76	87,6%	6,3 años	Nativo	41 - 70 Gy	–
Schepers y cols., <sup>18</sup>	Mandíbula	61	2	97%	1,9 años	Nativo	60 - 68 Gy	1,6 años
Heberer y cols., <sup>25</sup>	Maxilar	55	0	100%	1,2 años	Nativo	72 Gy	0,5 años
	Mandíbula	47	2	96%				
Schoen y cols., <sup>32</sup>	Mandíbula	103	5	93,9%	3 años	Nativo	46 - 116 Gy	>1 año
			8 (HBO)	85,2%				
Yerit y cols., <sup>22</sup>	Mandíbula	154	43	72%	8 años	Nativo	4 - 156 Gy	1,5 años
		78	36	54%		Injerto		
Cuesta-Gil y cols., <sup>40</sup>	Mandíbula	706	52	92,9%	9 años	Injerto/ Nativo	50 - 60 Gy	>1 año
Fierz y cols., <sup>35</sup>	Maxilar/ Mandíbula	104	12	84,2%	5 años	Injerto/ Nativo	56 – 81,6 Gy	>1 año
Carini y cols., <sup>13</sup>	Maxilar	–	–	64,9%	–	Nativo	55 – 70 Gy	1-2 años
	Mandíbula			74,9%				

dula y cols.,<sup>4</sup> si se emplea un diámetro de 3,3 - 3,75 mm existe mayor probabilidad de fallo que con diámetros de 4 - 5 mm<sup>4</sup>. Esta cuestión parece corroborada en el estudio de Kovacs<sup>7</sup> en el que se registraron tasas de fracaso mayores en implantes con diámetro de 3,5 mm, frente a los implantes con 4,5 mm. Mientras que en otro estudio posterior que llevaron también Buddula y cols.,<sup>5</sup> consideran que no influyó el diámetro en el éxito.

Por último existe otro aspecto, que es el material de los implantes. Parece que el material de elección hoy en día es el titanio recubierto de hidroxiapatita, por su superficie rugosa y las propiedades osteoconductoras que ofrece la hidroxiapatita<sup>12</sup>.

## ÉXITO Y TIPO DE PRÓTESIS

Otro aspecto es el diseño y tipo de prótesis que se va a posicionar. Una revisión de la literatura llevada a cabo por Tang y cols.,<sup>29</sup> demostraba que no existe ninguna información específica a la hora de establecer el diseño para la prótesis del paciente radiado, puesto que existe una alta individualidad en la topografía y talla de los defectos óseos. Existen estudios como el de Kovacs<sup>7</sup> que aseguran que ninguna prótesis ofrece más ventaja que otra, mientras que otros estudios prefieren prótesis implanto-retenidas a pesar de su reducida supervivencia. Ahora bien, siempre habrá que tener en cuenta que permita al paciente tener una buena higiene oral<sup>15</sup>.

El empleo de una sobredentadura implanto-retenida en mandíbula se considera un tratamiento exitoso (83 % a los 5 años de seguimiento en el estudio de Korfage y cols.,<sup>30</sup>) puesto que presenta un fácil montaje oclusal, no requiere un gran número de implantes, mantiene una buena higiene gingival, buena distribución de cargas, es más barata y los implantes en esta región tienen una alta tasa de éxito<sup>31, 32</sup>. Sin embargo, Dholam aconsejan únicamente el empleo de sobredentadura en pacientes con injertos vascularizados o no<sup>31</sup>.

Respecto al número de implantes que se necesitan emplear para llevar a cabo una sobredentadura implanto-retenida en mandíbula, Nelson y cols.,<sup>12</sup> demostraron que tres implantes es suficiente, puesto que a los 13 años de seguimiento pre-

sentaban buena retención. Sin embargo, Schepers y cols.,<sup>18</sup> consideran que normalmente será suficiente con 2 implantes, y que en ocasiones puede ser necesario de 3 - 4 implantes. Meijer y cols.,<sup>33</sup> va aún más allá al considerar que siempre podrá rehabilitarse con dos implantes, puesto que se minimiza el trauma y se reducen las fuerzas de masticación.

A pesar de que la prótesis presenta una alta tasa de éxito Tanaka y cols.,<sup>3</sup> establecen mediante su revisión, una baja tasa de éxito de la prótesis sobre implantes en comparación con la de los propios implantes. De hecho, Smolka y cols.,<sup>34</sup> registran una tasa de éxito del implante del 92% en pacientes con reconstrucción injerto libre de mandíbula frente al 42,9% de éxito de la prótesis. Schepers y cols.,<sup>18</sup> muestran en su estudio tasas algo superiores, 75,4% de éxito de las dentaduras implantosoportadas frente al 97% de supervivencia de los implantes. Sin embargo, Mancha de la Plata y cols.,<sup>20</sup> presenta una tasa de éxito del 100% al emplear prótesis apoyadas por completo sobre implantes y que no se sustenten sobre la mucosa, ya que de este modo se proporciona funcionalidad, estabilidad y estética.

Se considera escaso el número de artículos que comparen entre los distintos tipos de prótesis y que se establezca así cuál es la mejor opción para rehabilitar el maxilar en un paciente radiado<sup>35</sup>.

## CONCLUSIONES

El tratamiento con implantes en un paciente radiado puede llevarse a cabo y no existe evidencia científica que demuestre que los implantes sean una contradicción en dichos pacientes, aunque parece ser menor su tasa de éxito en comparación con los no radiados. Existen multitud de factores que deberán tenerse en cuenta. El protocolo pre-radioterapia parece ser una técnica prometedora, aunque presenta algunos inconvenientes. No se han podido establecer de manera definitiva la dosis límite que puede recibir un paciente para garantizar el éxito del implante, al igual que no está claro cuál debe ser el tiempo de espera desde el fin de la radioterapia, cuál debe ser el tipo de implante y de prótesis. Sí se puede establecer que en mandíbula la tasa de éxito es superior que en maxilar.



## BIBLIOGRAFÍA

1. García-Gil, I., López-Quiles, J., Zarrías Caballero, C., López-Pintor Muñoz, R., Arriba de la Fuente, L., Hernández Vallejo, G. Tratamiento con implantes dentales en pacientes irradiados por cáncer de cabeza y cuello. Parte 1. *Cient Dent* 2014; 11; 2: 123-130.
2. Schiegnitz E, Al-Nawas B, Kämmerer PW, Grötz KA. Oral rehabilitation with dental implants in irradiated patients: a meta-analysis on implant survival. *Clin Oral Investig* 2014; 18 (3): 687-98.
3. Tanaka TI, Chan HL, Tindle DI, Maceachern M, Oh TJ. Updated Clinical Considerations for Dental Implant Therapy in Irradiated Head and Neck Cancer Patients. *J Prosthodont* 2013; 22 (6): 432-8.
4. Buddula A, Assad DA, Salinas TJ, Garces YI, Volz JE, Weaver AL. Survival of turned and roughened dental implants in irradiated head and neck cancer patients: a retrospective analysis. *J Prosthet Dent* 2011; 106(5):290-6.
5. Buddula A, Assad DA, Salinas TJ, Garces YI, Volz JE, Weaver AL. Survival of dental implants in irradiated head and neck cancer patients: a retrospective analysis. *Clin Implant Dent Relat Res* 2012; 14 (5): 716-22.
6. Javed F, Al-Hezaimi K, Al-Rasheed A, Almas K, Romanos GE. Implant survival rate after oral cancer therapy: a review. *Oral Oncol* 2010; 46 (12): 854-9.
7. Kovács AF. Clinical analysis of implants losses in oral tumor and defect patients. *Clin Oral Implants Res* 2000; 11 (5): 494-504.
8. Granström G. Osseointegration in Irradiated Cancer Patients: An Analysis With Respect to Implant Failures. *J Oral Maxillofac Surg* 2005; 63 (5): 579-85.
9. Eckert SE, Desjardins RP, Keller EE, Tolman DE (1996) Endosseous implants in an irradiated tissue bed. *J Prosthet Dent* 1996; 76 (1): 45-9.
10. Niimi A, Ueda M, Keller EE, Worthington P. Experience with osseointegrated implants placed in irradiated tissues in Japan and the United States. *Int J Oral Maxillofac Implants* 1998; 13 (3): 407-11.
11. Visch LL, van Waas MA, Schmitz PI, Levendag PC. A clinical evaluation of implants in irradiated oral cancer patients. *J Dent Res* 2002; 81 (12): 856-9.
12. Nelson K, Heberer S, Glatzer C. Survival analysis and clinical evaluation of implant-retained prostheses in oral cancer resection patients over a mean follow-up period of 10 years. *J Prosthet Dent* 2007; 98 (5): 405-10.
13. Carini F, Pisapia V, Monai D, Barbano L, Porcaro G. Implant rehabilitation in patients irradiated for head and neck cancer: role of Intensity-Modulated Radiotherapy (IMRT) in planning the insertion site. *Ann Stomatol* 2012; 3 (2 Suppl): 8-20.
14. Ihde S, Kopp S, Gundlach K, Konstantinović VS. Effects of radiation therapy on craniofacial and dental implants: a review of the literature. *Oral Surg Oral Med Oral Pathol Oral Radiol Endod* 2009; 107 (1): 56-65.
15. Linsen SS, Martini M, Stark H. Long-Term Results of Endosteal Implants Following Radical Oral Cancer Surgery with and without Adjuvant Radiation Therapy. *Clin Implant Dent Relat Res* 2012; 14 (2): 250-8.
16. Nishimura RD, Roumanas E, Moy PK, et al: Osseointegrated implants and orbital defects: U.C.L.A. experience. *J Prosthet Dent* 1998; 79 (3): 304-9.
17. Wagner W, Esser E, Ostkamp K. Osseointegration of dental implants in patients with and without radiotherapy. *Acta Oncol* 1998; 37 (7-8): 693-6.
18. Schepers RH, Slagter AP, Kaanders JH, van den Hoogen FJ, Merckx MA. Effect of postoperative radiotherapy on the functional result of implants placed during ablative surgery for oral cancer. *Int J Oral Maxillofac Surg* 2006; 35 (9): 803-8.
19. Marx RE, Morales MJ. The use of implants in the reconstruction of oral cancer patients. *Dent Clin North Am* 1998; 42: 117-202.
20. Mancha de la Plata M, Gías LN, Díez PM, Muñoz-Guerra M, González-García R, Lee GY, Castrejón-Castrejón S, Rodríguez-Campo FJ. Osseointegrated Implant Rehabilitation of Irradiated Oral Cancer Patients. *J Oral Maxillofac Surg* 2012; 70 (5): 1052-63.
21. Esser E, Wagner W. Dental implants following radical oral cancer surgery and adjuvant radiotherapy. *Int J Oral Maxillofac Implants* 1997; 12 (4): 552-7.
22. Yerit KC, Posch M, Seemann M, Hainich S, Dörtbudak O, Turhani D, Ozyuvaci H, Watzinger F, Ewers R. Implant survival in mandibles of irradiated oral cancer patients. *Clin Oral Implants Res* 2006; 17 (3): 337-44.
23. Werkmeister R, Szulczewski D, Walteros-Benz P, Joos U. Rehabilitation with dental implants of oral cancer patients. *J Craniomaxillofac Surg* 1999; 27 (1): 38-41.
24. Franzén L, Rosenquist JB, Rosenquist KI, Gustafsson I. Oral implant rehabilitation of patients with oral malignancies treated with radiotherapy and surgery without adjunctive hyperbaric oxygen. *Int J Oral Maxillofac Implants* 1995; 10 (2): 183-7.
25. Heberer S, Kilic S, Hossamo J, Raguse JD, Nelson K. Rehabilitation of irradiated patients with modified and conventional sandblasted acid-etched implants: preliminary results of a split-mouth study. *Clin Oral Implants Res* 2011; 22 (5): 546-51.
26. Cawood JI, Stoelinga PJ; International academy for oral and facial rehabilitation-Consensus Report. *Int J Oral Maxillofac Surg* 2006; 35 (3): 195-8.
27. Jungner M, Lundqvist P, Lundgren S. Oxidized titanium implants (Nobel Biocare® TiUnite™) compared with turned titanium implants (Nobel Biocare® mark III™) with respect to implant failure in a group of consecutive patients treated with early functional loading and two-stage protocol. *Clin Oral Implants Res* 2005; 16 (3): 308-12.
28. Rocci A, Martignoni M, Gottlow J. Immediate loading of Brånemark System TiUnite and machined-surface implants in the posterior mandible: a randomized open-ended clinical trial. *Clin Implant Dent Relat Res* 2003; 5 Suppl 1: 57-63.
29. Tang JA, Rieger JM, Wolfaardt JF. A review of functional outcomes related to prosthetic treatment after maxillary and mandibular reconstruction in patients with head and neck cancer. *Int J Prosthodont* 2008; 21 (4): 337-54.
30. Korfage A, Schoen PJ, Raghoebar GM, Roodenburg JL, Vissink A, Reintsema H. Benefits of dental implants installed during ablative tumour surgery in oral cancer patients: a prospective 5-year clinical trial. *Clin Oral Implants Res* 2010; 21 (9): 971-9.
31. Dholam KP, Gurav SV. Dental implants in irradiated jaws: a literature review. *J Cancer Res Ther* 2012; 8 Suppl 1: S85-93.
32. Schoen PJ, Raghoebar GM, Bouma J, Reintsema H, Vissink A, Sterk W, Roodenburg JL. Rehabilitation of oral function in head and neck cancer patients after radiotherapy with implant-retained dentures: effects of hyperbaric oxygen therapy. *Oral Oncol* 2007; 43 (4): 379-88.
33. Meijer HJ, Raghoebar GM, Batenburg RH, Vissink A. Mandibular overdentures supported by two Brånemark, IMZ or ITI implants: a ten-year prospective randomized study. *J Clin Periodontol* 2009; 36 (9): 799-806.
34. Smolka K, Kraehenbuehl M, Eggenesperger N, et al: Fibula free flap reconstruction of the mandible in cancer patients: evaluation of a combined surgical and prosthodontic treatment concept. *Oral Oncol* 2008; 44:571-581.
35. Fierz J, Hallermann W, Mericske-Stern R. Patients with Oral Tumors. Part 1: Prosthetic rehabilitation following tumor resection. *Schweiz Monatsschr Zahnmed* 2013; 123 (2): 91-105.



# NORMAS DE PUBLICACIÓN DE LA REVISTA CIENTÍFICA DENTAL

*La Revista del Ilustre Colegio Oficial de Odontólogos y Estomatólogos de la Iª Región (Científica Dental) publicará artículos de tipo científico o práctico sobre Odontología y Estomatología. El Comité Editorial seguirá de forma estricta las directrices expuestas a continuación. Los artículos que no se sujeten a ellas serán devueltos para corrección, de forma previa a la valoración de su publicación.*

Los artículos remitidos a esta revista deberán ser originales, no publicados ni enviados a otra publicación, siendo el autor el único responsable de las afirmaciones sostenidas en ellos. Se debe enviar una foto de calidad del primer firmante y una dirección postal y/o de correo electrónico a la que dirigir la correspondencia.

## TIPOS DE ARTÍCULOS

- 1. Artículos originales,** que aporten nuevos datos clínicos o de investigación básica relacionada con la especialidad. La estructura se detalla a continuación en el apartado "Presentación y estructura de los trabajos".
- 2. Comunicaciones cortas.** Publicación de trabajos adecuadamente resumidos con extensión máxima de una página.
- 3. Casos clínicos.** Serán publicados en esta sección casos clínicos poco frecuentes o que aporten nuevos conceptos terapéuticos que puedan ser de utilidad. Deben contener documentación clínica e iconográfica completa pre, postoperatoria y del seguimiento, así como explicar de forma clara el tratamiento realizado. El texto debe ser conciso y las citas bibliográficas limitarse a las estrictamente necesarias. Resultarán especialmente interesantes secuencias fotográficas de tratamientos multidisciplinarios de casos complejos o técnicas quirúrgicas. El Vocal de la Comisión Científica encargado de la sección orientará al autor sobre la

selección y calidad del material fotográfico. El número de figuras no debe superar las 30.

**4. Temas de actualización / puesta al día y revisiones bibliográficas,** que supongan la actualización de un tema concreto, desde un punto de vista crítico, científico y objetivo. Las tablas o figuras no deberán ser superiores a 30. Se recomienda que las citas bibliográficas no superen las 40. Se sugiere a los autores interesados en colaborar en este apartado, contactar con el Vocal correspondiente de la Comisión Científica para consultar la adecuación y originalidad del tema propuesto.

**5. Trabajos presentados al Premio Profesor Dr. D. Pedro Ruiz de Temiño Malo,** que sean merecedores del mismo; así como aquellos otros cuya publicación, dado su interés, estime oportuna el Comité de Asesores de la revista Científica Dental.

**6. Trabajos de investigación o revisión bibliográfica** que hayan sido presentados a la Convocatoria de Becas de Formación Continuada del Ilustre Colegio Oficial de Odontólogos y Estomatólogos de la Iª Región y que, como establecen las bases de la citada convocatoria, se hallen en posesión del Colegio pudiendo éste último publicarlos sin autorización expresa de sus autores. En el trabajo presentado deberá figurar el nombre del centro y/o institución donde haya sido realizado.

**7. Preguntas a un experto.** Consultas de tipo científico o acerca de casos clínicos, nuevas tendencias y/o propuestas terapéuticas, materiales de nuevo desarrollo, etc. Se remitirán a la Secretaría de Redacción debiendo identificarse su autor con firma y número de colegiado. Las preguntas serán contestadas por el experto correspondiente en cada materia y se publicarán en Científica Dental de forma anónima para preservar la intimidad del colegiado que las formula.

**8. Cartas al director,** que ofrezcan comentarios o críticas constructivas sobre artículos previamente publicados u otros temas de interés para el lector, con un máximo de 500 palabras y 3 autores. Deben ser escuetas, centradas en un tema específico y estar firmadas. Las citas bibliográficas, si existen, aparecerán en el texto entre paréntesis y no serán superiores a 6. En caso de que se vieran comentarios sobre un artículo publicado en esta revista, el autor del mismo dispondrá de derecho de réplica.

**9. Artículos seleccionados de otras publicaciones nacionales o internacionales** que la revista Científica Dental publicará cuando el interés de los mismos justifique su publicación duplicada.

**10. Foto Clínica.** Debe constar de una o varias imágenes de un caso clínico de especial relevancia, junto a un comentario y/o explicación del caso cuya extensión debe estar en torno a las 500 palabras. Las imágenes deberán presentarse en formato JPG de alta calidad.

## AUTORES

Únicamente serán autores aquellos individuos que hayan contribuido significativamente en el desarrollo del artículo y que, en calidad de tales, puedan tomar pública responsabilidad de su contenido. Su número no será, de acuerdo a los criterios de la AMA, salvo en casos excepcionales, superior a 4 (Barclay WR, Southgate Mt, Mayo RW. Manual for Authors and Editors: Editorial Style and Manuscript Preparation. Lange Medical Publication. Los Altos, California 1981). Se entiende por contribución significativa aquella que dé cumplimiento a las condiciones que se especifican a continuación: 1) participar en el desarrollo del concepto y diseño del trabajo, o el análisis y la interpretación de los datos; 2) contribuir a la redacción o revisión fundamental del artículo; colaborar en la supervisión final de la versión que será publicada. La simple participación en la adquisición de fondos o en la recopilación de datos no justifica la autoría del trabajo; tampoco es suficiente la supervisión general del grupo de investigación. Los vocales pueden requerir a los autores que justifiquen su calidad de tales. A las personas que hayan contribuido en menor medida les será agradecida su colaboración en el apartado de agradecimientos; sus nombres serán enviados en página independiente. Todos los autores deben firmar la carta de remisión que acompañe el artículo, como evidencia de la aprobación de su contenido y aceptación íntegra de las normas de publicación de la revista Científica Dental. El autor principal deberá mandar su foto tipo carnet en formato digital (JPG).

## AUTORIZACIONES EXPRESAS DE LOS AUTORES A CIENTÍFICA DENTAL

Los autores que envíen sus artículos a Científica Dental para su publicación, autorizan expresamente a que la revista lleve a cabo las siguientes actuaciones:

i) Reproducir el artículo en la página web de la que el Colegio es titular, así como publicarlo en soportes informáticos de cualquier clase (CD-Rom, DVD, entre otros).

ii) Publicar el artículo en otros idiomas, tanto en la propia Científica Dental como en la página web del Colegio, para lo cual será necesaria la previa conformidad del autor con la traducción realizada.

iii) Ceder el artículo a otras revistas de carácter científico para su publicación, en cuyo caso el artículo podrá sufrir las modificaciones formales necesarias para su adaptación a los requisitos de publicación de tales revistas.

## PRESENTACIÓN Y ESTRUCTURA DE LOS TRABAJOS

Los trabajos deben ser presentados en soporte digital (CD/DVD), con las páginas numeradas correlativamente. Las imágenes que formen parte del trabajo deberán ser adjuntadas en el CD o DVD en formato JPG, siempre en alta calidad. El autor debe conservar una copia del original para evitar irreparables pérdidas o daños del material.

En los trabajos presentados deberá reflejarse la existencia de algún tipo de subvención y/o apoyo por parte de casas comerciales.

La revista sigue el sistema de publicaciones de Vancouver (revisado 1997). El estilo y estructura recomendada viene detallado en: Comité Internacional de Editores de Revistas Médicas. Requisitos de uniformidad para manuscritos presentados a revistas biomédicas. *Med Clin (Bar)* 1991; 97:181.86. También publicado en *Periodoncia* 1994; 4:215-224. [www.icmje.org](http://www.icmje.org)

### 1. Estructura de publicación para los artículos originales:

*La primera página debe contener:* 1) el título del artículo y un subtítulo no superior a 40 letras y espacios, en castellano e inglés; 2) el nombre y dos apellidos del autor o autores, con el (los) grado(s) académico(s) e institución(es) responsables; 4) la negación de responsabilidad, si procede; 5) el nombre del autor responsable de la correspondencia sobre el manuscrito; y 6) la(s) fuente(s) de apoyo en forma de subvenciones, equipo o fármacos; 7) la dirección postal completa y de correo electrónico a la que poder remitir la correspondencia por parte de los lectores de la revista Científica Dental.

**Resumen y palabras clave:** una página independiente debe contener los apellidos de los autores seguidos de sus iniciales, el título del artículo y el nombre de la revista Científica Dental, un resumen estructurado del contenido del mismo, no superior a 250 palabras que se estructurará en los siguientes apartados: introducción (fundamento y objetivo), métodos, resultados y conclusiones (consultar: *Novedades Editoriales (Editorial)*. *Periodoncia* 1994; 4:145-146). Debajo del resumen, se deben citar e identificar como tales de 3 a 10 palabras clave o frases cortas, y separadas por (;). Se deben utilizar

los términos del Medical Subject Headings (MeSH) del Index Medicus. El resumen y las palabras clave vendrán en español e inglés.

El texto del artículo se comenzará en página aparte y contendrá los siguientes apartados:

**Introducción:** debe incluir los fundamentos y el propósito del estudio, utilizando las citas bibliográficas estrictamente necesarias. No realizar una revisión bibliográfica exhaustiva, ni incluir datos o conclusiones del trabajo que se publica.

**Material y métodos** (Pacientes y métodos en estudios en seres humanos): será presentado con la precisión que sea conveniente para que el lector comprenda y confirme el desarrollo de la investigación. Métodos previamente publicados como índices o técnicas deben describirse sólo brevemente y aportar las correspondientes citas, excepto que se hayan realizado modificaciones en los mismos. Los métodos estadísticos empleados deben ser adecuadamente descritos, y los datos presentados de la forma menos elaborada posible, de manera que el lector con conocimientos pueda verificar los resultados y realizar un análisis crítico. En la medida de lo posible, las variables elegidas deberán serlo cuantitativamente, las pruebas de significación deberán presentar el grado de significación y, si está indicado la intensidad de la relación observada y las estimaciones de porcentajes, irán acompañadas de su correspondiente intervalo de confianza. Se especificarán los criterios de selección de individuos, aleatorización, sistemas doble ciego empleados, complicaciones de tratamientos y tamaños muestrales. En los ensayos clínicos y estudios longitu-

dinales, los individuos que abandonan los estudios deberán ser registrados y comunicados. Se especificarán los programas informáticos empleados y se definirán los términos estadísticos, abreviaturas y símbolos utilizados.

**Ensayos clínicos con seres humanos y animales:** en los artículos sobre ensayos clínicos con seres humanos y animales de experimentación, deberá confirmarse que el protocolo ha sido aprobado por el Comité de Ensayos Clínicos y de Experimentación Animal del Centro, y que el estudio ha seguido los principios de la Declaración de Helsinki de 1964, revisada en 2008.

**Resultados:** aparecerán en una secuencia lógica en el texto, tablas o figuras, no debiendo repetirse en ellas los mismos datos. Se procurará resaltar las observaciones importantes.

**Discusión:** resumirá los hallazgos, relacionando las propias observaciones con otros estudios de interés y señalando las aportaciones y limitaciones de unos y otros.

**Conclusiones:** extraídas de los datos del trabajo y evitando escrupulosamente afirmaciones gratuitas.

**Agradecimientos:** únicamente se agradecerá, con un estilo sencillo, su colaboración a personas que hayan hecho contribuciones sustanciales al estudio, debiendo disponer el autor de su consentimiento por escrito. Los agradecimientos irán en página aparte.

**Bibliografía:** Las citas bibliográficas, las mínimas necesarias, deben ser numeradas correlativamente en el orden en que aparezcan en el

texto, tablas y leyendas de la figuras, siendo identificadas en los mismos por números arábigos entre paréntesis. Se recomienda seguir el estilo de los ejemplos siguientes, que está basado en el Index Medicus. Manuscritos aceptados pero no publicados pueden ser incluidos en la lista bibliográfica, colocando (en prensa) detrás del nombre abreviado de la revista. Artículos no aceptados aún pueden ser citados en el texto, pero no en la bibliografía. Se emplearán los nombres abreviados de las revistas de acuerdo al Journals Data Bases the Pubmed. Es recomendable evitar el uso de resúmenes como referencias y está totalmente prohibido utilizar "observaciones no publicadas" y "comunicaciones personales". Se mencionarán todos los autores si son menos de seis, o los tres primeros y cols., cuando sean siete o más. El listado bibliográfico debe ser corregido por el autor, comparándolo con la copia en su poder. La bibliografía irá en página aparte.

## EJEMPLOS.

### 1. ARTÍCULO EN UNA REVISTA:

Zabalegui J, Gil JA, Zabalegui B. Magnetic resonance imaging as an adjunctive diagnostic aid in patient selection for endosseous implants: preliminary study. *Int. J. Oral Maxillofac Implant* 1990;3:283-287.

Cuando el autor es una sociedad o corporación: FDI/OMS. Patrones cambiantes de salud bucodental e implicaciones para los recursos humanos dentales: Parte primera. Informe de un grupo de trabajo formado por la Federación Dental Internacional y la Organización Mundial de la Salud. *Arch Odontostomatol* 1986;2:23-40.

### 2. LIBROS O MONOGRAFÍAS:

#### *Autor personal:*

Domenech JM, Riba Md. Una síntesis de los métodos estadísticos bivariantes. Barcelona: Herder, 1987.

#### *Capítulo de un libro:*

Barnes A. Prevalence of periodontal disease. En: Frandsen A, editor. *Public Health Aspects of Periodontal Disease*. Chicago: Quintessence Books, 1984:21-23.

### 3. PUBLICACIÓN DE UNA ENTIDAD O CORPORACIÓN:

Instituto Nacional de Estadística. Censo de población de 1981. Resultados por Comunidades Autónomas. Madrid: INE, Artes gráficas, 1986.

### 4. TESIS DOCTORAL O TESINA DE LICENCIATURA:

López Bermejo MA. Estudio y evaluación de la salud bucodentaria de la Comunidad de la Universidad Complutense. Tesis Doctoral. Universidad Complutense de Madrid, Facultad de Medicina. Madrid; 1988.

Para referencias que no puedan ser encajadas dentro de los ejemplos propuestos es recomendable consultar: Comité Internacional de Editores de Revistas Médicas. Requisitos de uniformidad para manuscritos presentados a revistas biomédicas. *Med Clin (Bar)* 1991;97:181-186. También publicado en *Periodoncia* 1994;4:215-224.

*Tablas:* deben presentarse en hojas independientes numeradas según su orden de aparición en el texto con números arábigos. Se emplearán para clarificar puntos importantes, no aceptándose la doble documen-

tación bajo la forma de tablas y figuras. Su localización aproximada en el texto puede ser indicada por una nota marginal entre paréntesis. Los títulos o pies que las acompañen deberán explicar perfectamente en contenido de las mismas.

*Figuras:* serán consideradas figuras todo tipo de fotografías, gráficas o dibujos. Deberán clarificar de forma importante el texto y su número estará reducido a un máximo de 30. Se les asignará un número arábigo, según el orden de aparición en el texto, siendo identificadas por el término abreviado fig. (s), seguido del correspondiente guarismo. Los pies o leyendas de cada una deben ir mecanografiados y numerados en una hoja aparte. Las fotografías se enviarán en papel, de un tamaño de 127 por 173, en todo caso nunca mayores de 203 por 254, por triplicado, identificadas por una etiqueta en el dorso que indique el nombre del autor y el número y orientación de la figura. Únicamente en caso de que los autores pretendan publicar varias fotografías en un bloque deben enviarse montadas, separando cada foto con tira adhesiva blanca de 3 mm. y rotulándose con letras adhesivas mayúsculas, negras y de un tamaño de 18 puntos en el ángulo superior izquierdo. Si la foto es muy oscura la letra se colocará sobre un círculo blanco adhesivo de 1 cm. de diámetro. Los dibujos deben tener calidad profesional y estar realizados en tinta china o impresora láser con buen contraste. Las figuras podrán enviarse como fotografías, diapositivas o en formato electrónico de alta resolución, aceptándose en este último caso los formatos eps y tiff a 300 ppp.

*Abreviaturas y unidades de medida:* sólo deberán ser empleadas abreviaturas estándar universalmente aceptadas; consultar Units, Symbols and Abbreviations. The Royal Society of Medicine. London. Cuando se pretenda acortar un término frecuentemente empleado en el texto, la abreviatura correspondiente, entre paréntesis, debe acompañarle la primera vez que aparezca el mismo. Los dientes se numerarán de acuerdo al sistema de la Federation Dentaire Internationale: two-digit system of designation teeth. Int Dent J 1971; 21(1):104-106 y los implantes siguiendo la misma metodología, es decir citando el número correspondiente al diente de la posición que ocupan, y añadiendo una "i" minúscula (ej.: un implante en la posición del 13 será el 13i). No serán usados números romanos en el texto. Los nombres comerciales no serán utilizados salvo necesidad, en cuyo caso la primera vez que se empleen irán acompañados del símbolo ®. Se utilizará el sistema métrico decimal para todas aquellas mediciones de longitud, altura, peso y volumen. La temperatura se medirá en grados centígrados, y la presión sanguínea en milímetros de mercurio. Para los valores hematológicos y bioquímicos se utilizará el

sistema métrico de acuerdo al Internacional System of Units.

## **2. Estructura de publicación para comunicaciones cortas**

Serán aceptadas para publicación rápida. Su extensión estará limitada a una página impresa de la revista. No será necesaria la estructura descrita para los artículos originales. Las comunicaciones cortas deberán llevar un resumen y las citas bibliográficas estarán reducidas al mínimo.

## **3. Estructura de publicación para el resto de colaboraciones**

Los trabajos presentados a la Convocatoria de Becas de Formación Continuada así como los presentados al Premio Dr. D. Pedro Ruiz de Temiño Malo se registrarán para su elaboración por las normas expresamente citadas en dichas convocatorias.

Para el resto de colaboraciones la estructura es flexible, debiéndose respetar los requisitos mínimos respecto a número de páginas, citas bibliográficas, tablas y figuras, etc. que se citan expresamente para cada uno de ellos en el apartado referido a Tipos de Artículos.

## PROCEDIMIENTOS DE REVISIÓN Y PUBLICACIÓN

Todos los artículos aceptados para publicación serán propiedad del Ilustre Colegio Oficial de Odontólogos y Estomatólogos de la Iª Región.

El primer firmante del artículo recibirá las pruebas para su corrección, la cual debe hacer en un plazo no superior a 48 horas. Únicamente se pueden realizar mínimas correcciones sobre el contenido del manuscrito original sin incurrir en un coste extra.

## DIRECCIÓN DE REMISIÓN

El material publicable previamente indicado, así como anuncios de importantes reuniones científicas y otras informaciones de interés, deberá ser enviado a:

*Científica Dental*

Jefa de Redacción. Vitruvio, 32. 28006 Madrid. Fax: 91 563 28 30.

E-mail: revista@coem.org.es.



## NO ASUMA RIESGOS INNECESARIOS

# la prevención **ES VIDA PARA SU NEGOCIO**

A través de ABANTIS, el COEM ofrece a todos sus colegiados un amplio servicio en materia de prevención de riesgos laborales en los que se incluyen:

- ✓ Servicio de Prevención Ajeno, en las especialidades preventivas de **Seguridad en el Trabajo, Higiene Industrial y Ergonomía y Psicología Aplicada.**
- ✓ **Vigilancia de Salud colectiva.**
- ✓ **Vigilancia de Salud individual.** Exámenes básicos de salud.

**TOTALMENTE  
GRATUITOS**

Ejemplo

**Los mejores precios para el COEM y sus Colegiados**

- ▶ Un Centro de trabajo
- ▶ De 1 a 5 trabajadores

<b>ANUAL</b> <b>280€</b>	<b>TRIANUAL</b> <b>260,40€</b>
-----------------------------	-----------------------------------

### Ventajas para Colegiados

- ▶ Condiciones económicas ventajosas
- ▶ **CURSOS DE FORMACIÓN**, para el desempeño de funciones de Nivel básico
- ▶ Asistencia a todos los **CURSOS, SEMINARIOS Y CONFERENCIAS** organizadas por ABANTIS en el COEM

### Solicite más información

en los teléfonos habilitados para el Colegio:

**91 799 14 20**

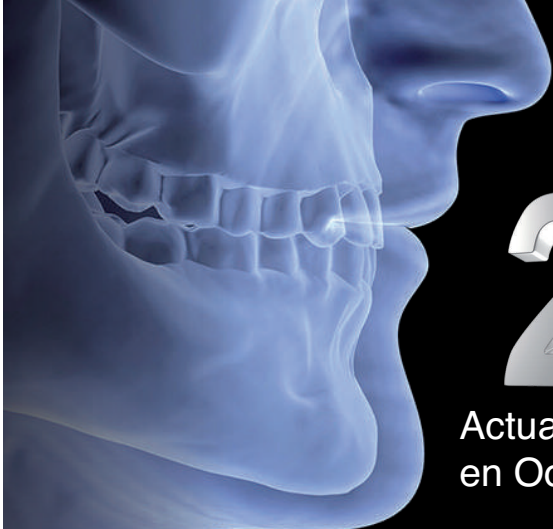(de L-J de 9 a 17 h. y V de 9 a 14h.)

o bien, contacte directamente con el COEM.

Más info:

[www.coem.org.es](http://www.coem.org.es)

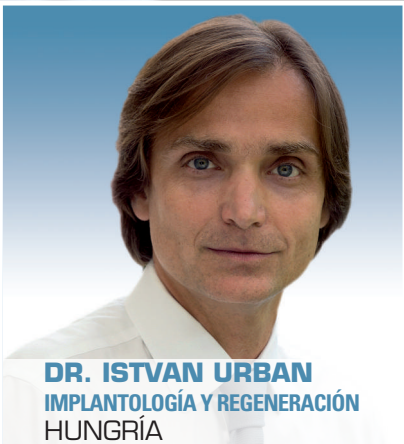**Abantis**  
Servicio de Prevención




# 2º CONGRESO BIENAL coem

Actualización Multidisciplinar en Odontología

PROGRAMA DE EVENTOS PARALELOS



**DR. ISTVAN URBAN**  
IMPLANTOLOGÍA Y REGENERACIÓN  
HUNGRÍA



**DR. EDSON ARAUJO**  
ESTÉTICA - BRASIL



**DR. RICARDO MITRANI**  
PRÓTESIS - MÉXICO



**DR. FRANCESCO AMATO**  
ORTODONCIA-IMPLANTES  
ITALIA

Reserva  
Los días  
6 y 7 de  
Febrero  
de 2015  
ESTE ES TU CONGRESO



**DR. GIUSEPPE CANTATORE**  
ENDODONCIA - ITALIA



**DR. MARIE THERESE  
FLORES BARRETT**  
ODONTOPEDIATRÍA - CHILE



**DR. JUAN EDUARDO  
ONETTO**  
ODONTOPEDIATRÍA - CHILE

## PROGRAMA DE EVENTOS PARALELOS

### DIRIGIDO A:

- Jóvenes dentistas
- Estudiantes
- Auxiliares
- Higienistas
- Protésicos
- Comerciales

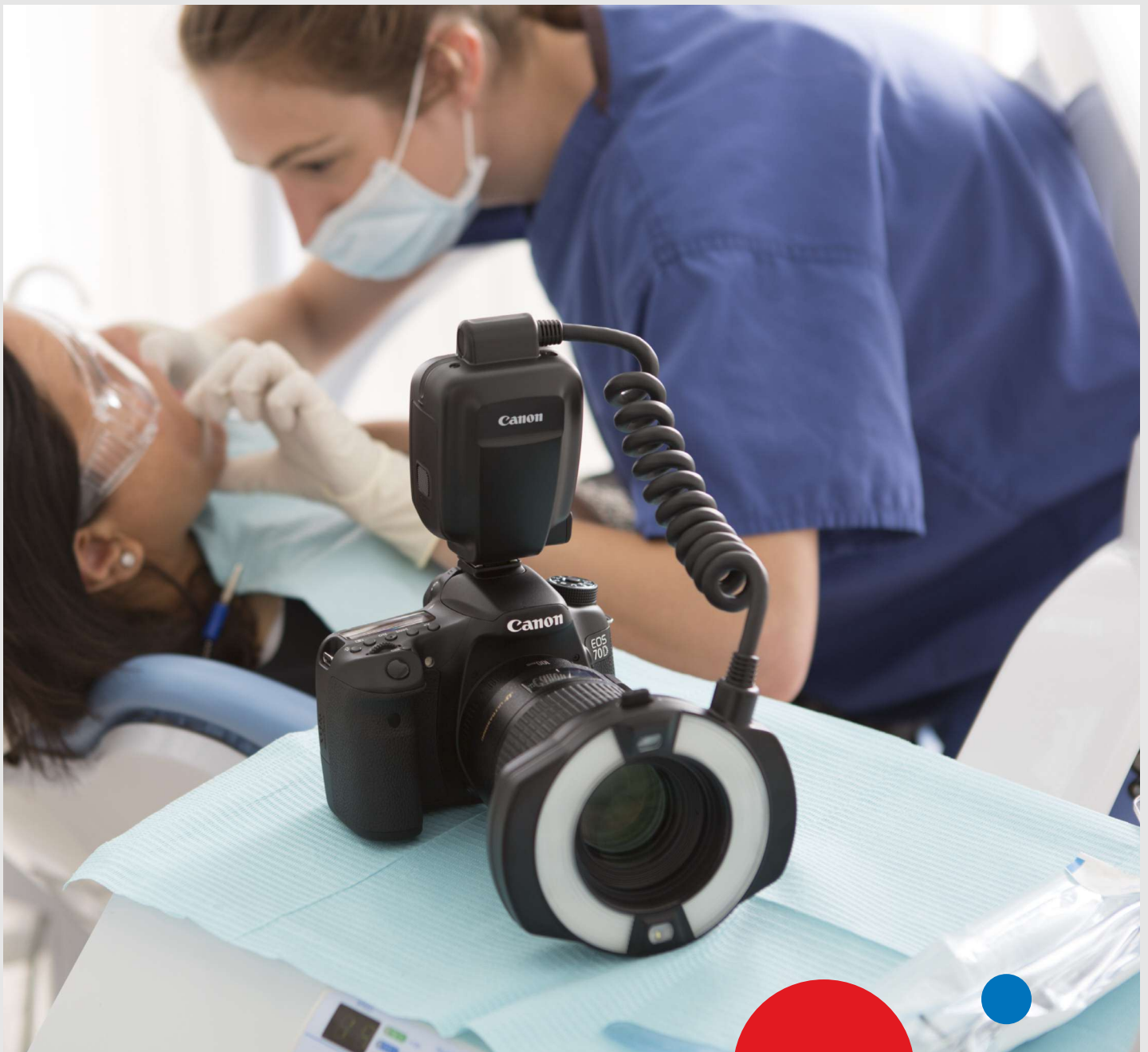


@dentistasCOEM

Más información e inscripciones en

[www.coem.org.es/congreso2015](http://www.coem.org.es/congreso2015)





come

and

see

## Canon en el 2º Congreso Bienal COEM

Canon estará presente en la feria, donde los profesionales de Odontología podrán ver y probar los modelos más avanzados y profesionales dentro del ámbito Odontológico.

Visítanos en el stand N°41.

Más información y promociones en: <http://www.canon.es/odontologos>

**Canon**