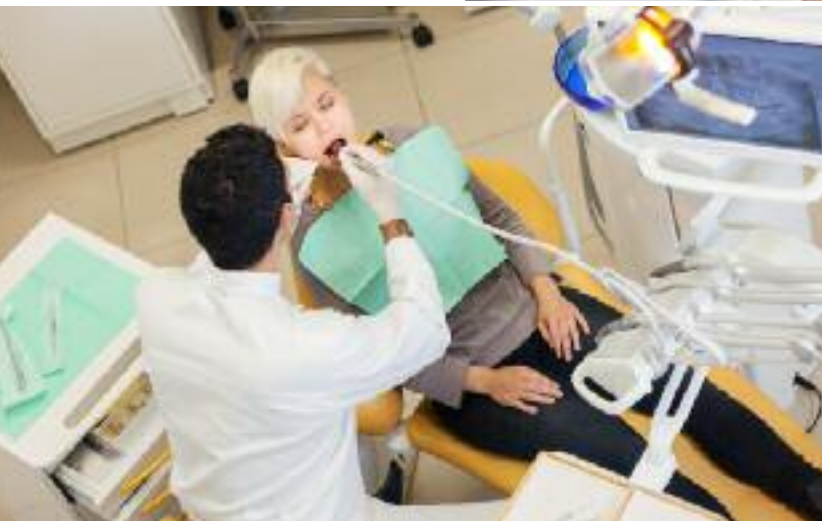
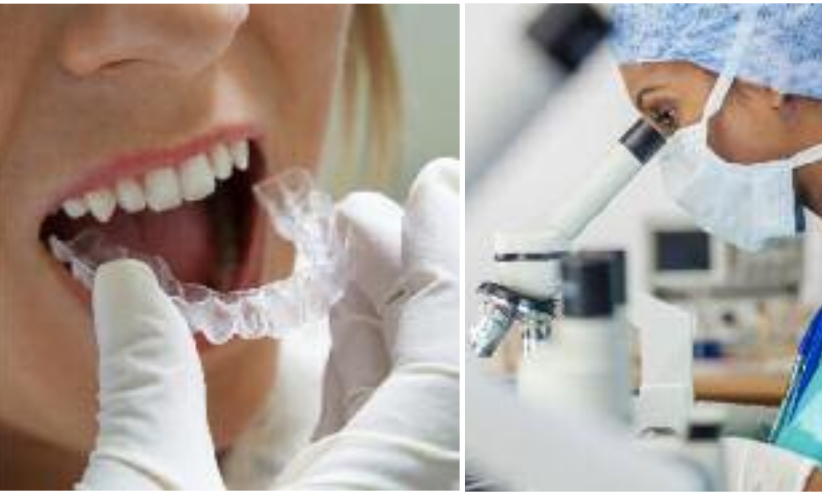
# CIENTÍFICA DENTAL

www.coem.org.es

Indexada en / Indexed in: IME (Índice Médico Español), IBECs, LATINDEX y GOOGLE ACADEMICO



## Artículo original

7

Análisis de las causas de exodoncia en dentición permanente en pacientes que acuden a la consulta de odontología de un Centro de Salud de Atención Primaria

29

## Caso clínico

Microcirugía periapical. Una alternativa en el tratamiento de la periodontitis apical persistente. A propósito de dos casos clínicos

35

## Foto clínica

Evolución de un implante migrado al seno maxilar tras rehabilitación con carga inmediata

45

## Caso clínico

Revisión de la elongación de la apófisis estiloides. Posible etiología genética

61

## Revisión bibliográfica

Importancia de la activación de la irrigación durante el tratamiento de conductos: Una revisión de la literatura

77

## Puesta al día

Extracciones en ortodoncia

**coem** 

Ilustre Colegio Oficial de Odontólogos y Estomatólogos de la 1ª Región

enero-febrero  
marzo-abril 2015

ISSN 1697-6398 volumen 12 - número 1



**FORMATO  
PROFESIONAL  
1 LITRO**

**CB12**



**PROFESIONAL**

Agente activo para  
el aliento seguro

Neutraliza las sustancias  
y procesos  
que causan halitosis

75%  
Efecto inmediato  
12h de frescor



**CB12, el agente de higiene bucal que  
elimina las causas del mal aliento.**

**Efecto inmediato.  
Duración 12 horas.**

**Formato para clínicas disponible a través de Proclínic.**

**Teléfono:** 900 39 39 39

**Email:** pedidos@proclinic.es

REVISTA CIENTÍFICA DE FORMACIÓN CONTINUADA

# CIENTÍFICA DENTAL

EDITOR

Ilustre Colegio Oficial de Odontólogos y Estomatólogos de la 1ª Región

DIRECTOR

SUBDIRECTOR

JEFA DE REDACCIÓN

Jesús Calatayud Sierra

José Santos Carrillo Baracaldo

Nuria Velasco Sanz

## COMITÉ EDITORIAL

Ricardo Fernández González  
José Ramón Molinos Granada  
Antonio Montero Martínez  
Eugenio Grano de Oro Cordero  
José Vicente Sanz Casado  
Rafael Gómez Font  
Juan López-Quiles Martínez  
Juan Manuel Prieto Setién  
Luis Flores Legasa  
José Santos Carrillo Baracaldo  
Pepa Calvo Box  
Jaime Jiménez García  
María Luisa Somacarrera Pérez

Marcela Bisheimer Chemez  
Antonio Bowen Antolín  
David García Baeza  
Gloria Saavedra Marbán  
Javier Cremades Aparicio  
Dolores Oteo Calatayud  
Manuel Bratos Morillo  
Juan Arias Romero  
Rosario Garcillán Izquierdo  
Luciano Badanelli Rubio  
Antonio Lorente Pérez-Sierra  
Carmen Mariscal de Gante Ruzafa  
Antonio de la Plaza Julián

## COMITÉ INTERNACIONAL

Giuseppe Scuzzo (Italia)  
Wilson Delgado Azañero (Perú)  
Sidney Kina (Brasil)

José Vicente Bagán Sebastián (España)  
Cristina Fernández Pérez (España)

**Indexada en / Indexed in:**

- IME
  - IBECS
  - LATINDEX
  - GOOGLE ACADÉMICO
- Título clave:** Cient.Dent.

www.coem.org.es  
www.cientificadental.es

**e-mail:**

revista@coem.org.es  
colmadrid@coem.org.es  
ccientifica@coem.org.es  
presidente.coem@coem.org.es  
comdeontologica@coem.org.es

**Edita:** Ilustre Colegio Oficial de Odontólogos y Estomatólogos de la 1ª Región.

**Tel.:** 91 561 29 05

**e-mail:** revista@coem.org.es  
publicidad@coem.org.es

**Suscripción anual (3 números):** 36,62 €/año.  
**Números sueltos:** 15 €/unidad.

**Tirada de este número:** 8.200 ejemplares

**Publicidad:**

Departamento de publicidad del COEM  
Contacto: Arancha Vidal Lizarralde  
Tel. 91 561 29 05.  
e-mail: publicidad@coem.org.es

Publicación autorizada por el Mº de Sanidad  
como soporte válido: 23/04-R-CM

© 2004

**D. Legal:** M-12333-2004  
**ISSN:** 1697-6398

**Producción Gráfica:**

Running Producción, S.A.  
Avda. de la Victoria, 56 - Tel.: 91 372 87 84

**Distribución:**

Apamara, S.L.  
Bascañuelos, 13 Nave K - Tel.: 91 798 85 84

Los estudios, opiniones y/o manifestaciones efectuadas en los artículos insertados en la presente revista, así como la publicidad contenida en la misma, son exclusiva responsabilidad de sus autores o empresas que se publicitan.

En cualquier caso, los estudios, las opiniones y/o manifestaciones efectuadas así como las publicidades insertadas no han sido ni adoptadas, ni aprobadas ni consensuadas de ningún modo por la Junta de Gobierno, por lo que no deben tomarse, en ningún caso, como actos propios del Colegio Oficial de Odontólogos y Estomatólogos de la 1ª Región, quien a estos efectos queda exonerado de cualquier responsabilidad que pudiera derivarse al respecto, ni garantiza la exactitud de los datos incluidos ni acepta responsabilidad alguna por el uso que se haga posteriormente de los mismos.

DE LA MISMA MANERA, LAS OPINIONES Y HECHOS CONSIGNADOS EN CADA ARTÍCULO EN LA REVISTA SON DE EXCLUSIVA RESPONSABILIDAD DE SUS AUTORES. EL COLEGIO NO SE HACE RESPONSABLE, EN NINGÚN CASO, DE LA CREDIBILIDAD Y AUTENTICIDAD DE LOS TRABAJOS PUBLICADOS.

**TRATAMIENTO DE DATOS DE CARÁCTER PERSONAL**

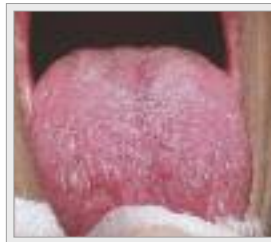De acuerdo con lo establecido en la Ley Orgánica 15/1999, de 13 de Diciembre, de Protección de Datos de Carácter Personal, se les informa que sus datos serán tratados e incorporados a un fichero titularidad del Ilustre Colegio de Odontólogos y Estomatólogos de la 1ª Región, utilizándose para la gestión del envío de la revista, así como el envío de información sobre actividades o asuntos relacionados con la odontología. Puede ejercitar sus derechos de acceso, rectificación, cancelación y oposición dirigiéndose a las dependencias del Colegio, sito en la C/ Vitruvio, nº 32, 28006 Madrid, mediante solicitud debidamente cumplimentada, que está a su disposición en el Colegio.



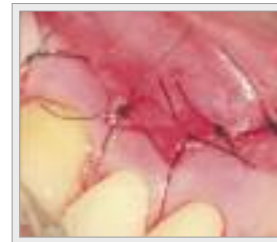## Premios Revista cientificadental

- Mejor Artículo Científico
- Mejor Caso Clínico
- Mejor Primera Publicación (Autor Novel)

### DESTACADOS



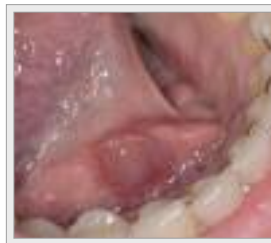**Puesta al día.** Actualización del tratamiento del síndrome de boca ardiente.



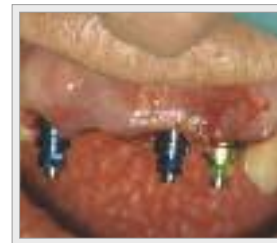**Caso clínico.** Microcirugía Periapical. Una alternativa en el tratamiento de la periodontitis apical persistente. A propósito de dos casos clínicos



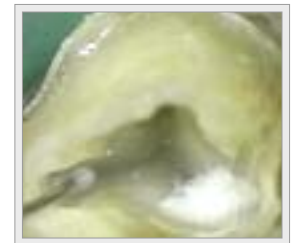**Revisión bibliográfica.** Tratamiento médico de un quiste mucoso en el suelo de la boca. Presentación de un caso clínico y revisión de la literatura.



**Caso clínico.** Tratamiento médico de un quiste mucoso en el suelo de la boca. Presentación de un caso clínico y revisión de la literatura.



**Caso clínico.** Implantes inmediatos postextracción con estética inmediata.



**Revisión bibliográfica.** Importancia de la activación de la irrigación durante el tratamiento de conductos: Una revisión de la literatura.



¿Quieres anunciarte en  
**cientificadental?**  
Infórmate llamando al **91 561 29 05**  
o en **publicidad@coem.org.es**

# sumario

EDITORIAL	5
ARTÍCULO ORIGINAL	7
ANÁLISIS DE LAS CAUSAS DE EXODONCIA EN DENTICIÓN PERMANENTE EN PACIENTES QUE ACUDEN A LA CONSULTA DE ODONTOLOGÍA DE UN CENTRO DE SALUD DE ATENCIÓN PRIMARIA VILLARES LÓPEZ, D. E., ROSADO OLARÁN, J. I., VILLARES RODRÍGUEZ, J. E., GONZÁLEZ GONZÁLEZ, A. I., RODRÍGUEZ BARRIENTOS, R.	
REVISIÓN BIBLIOGRÁFICA	15
REVASCULARIZACIÓN CON PASTA TRI-ANTIBIÓTICA. REVISIÓN BIBLIOGRÁFICA GUCCIARDINO, F., MIEGIMOLLE HERRERO, M.	
PUESTA AL DÍA	21
ACTUALIZACIÓN DEL TRATAMIENTO DEL SÍNDROME DE BOCA ARDIENTE LÓPEZ GIL, A., PARRAL SOLA, G. M <sup>a</sup> ., LÓPEZ HONDUVILLA, B., GIL ATIENZAR, M <sup>a</sup> . V., SOMACARRERA PÉREZ, M <sup>a</sup> . L.	
CASO CLÍNICO	29
MICROCIRUGÍA PERIAPICAL. UNA ALTERNATIVA EN EL TRATAMIENTO DE LA PERIODONTITIS APICAL PERSISTENTE. A PROPOSITO DE DOS CASOS CLÍNICOS MONTERO MARTÍNEZ, A.	
FOTO CLÍNICA	35
EVOLUCIÓN DE UN IMPLANTE MIGRADO AL SENO MAXILAR TRAS REHABILITACIÓN CON CARGA INMEDIATA SÁNCHEZ MONESCILLO, A., BARONA-DORADO, C., MARTÍNEZ-RODRÍGUEZ, N., LECO BERROCAL, I., FERNÁNDEZ-CÁLIZ, F., MARTÍNEZ-GONZÁLEZ, J. M.	
REVISIÓN BIBLIOGRÁFICA	39
LA IMPORTANCIA DEL BIOFILM Y SU ELIMINACIÓN EN ENDODONCIA GÓMEZ ÁLVAREZ, G., GÓMEZ MARTÍN, C., MENA ÁLVAREZ, J.	
CASO CLÍNICO	45
REVISIÓN DE LA ELONGACIÓN DE LA APÓFISIS ESTILOIDES. POSIBLE ETIOLOGÍA GENÉTICA. A PROPOSITO DE TRES CASOS CLÍNICOS ORTEGA ASENSIO, V., RODRÍGUEZ MARTÍN, I., IGLESIAS CANDAL, E., FERNÁNDEZ DOMÍNGUEZ, M.	
PUESTA AL DÍA	51
NUEVOS ANTICOAGULANTES ORALES EN ODONTOLOGÍA: DABIGATRAN CURTO AGUILERA, A., GUINALDO GIL, N.	
CASO CLÍNICO	55
TRATAMIENTO MÉDICO DE UN QUISTE MUCOSO EN EL SUELO DE LA BOCA. PRESENTACIÓN DE UN CASO CLÍNICO Y REVISIÓN DE LA LITERATURA BELLVERT-ZARAGOZA, D., LECO BERROCAL, I., FERNÁNDEZ-CÁLIZ, F., RUBIO-ALONSO, L., BARONA-DORADO, C.	
REVISIÓN BIBLIOGRÁFICA	61
IMPORTANCIA DE LA ACTIVACIÓN DE LA IRRIGACIÓN DURANTE EL TRATAMIENTO DE CONDUCTOS: UNA REVISIÓN DE LA LITERATURA RODRÍGUEZ VÁZQUEZ, P., ESTÉVEZ LUAÑA, R. VALENCIA DE PABLO, O., CISNEROS CABELLO, R.	
CASO CLÍNICO	71
IMPLANTES INMEDIATOS POSTEXTRACCIÓN CON ESTÉTICA INMEDIATA SÁNCHEZ MONESCILLO, A., MARTÍNEZ RODRÍGUEZ, N., MARTÍNEZ GONZÁLEZ, S., ANDRÉS VEIGA, M., MARTÍNEZ-GONZÁLEZ, J. M.	
PUESTA AL DÍA	77
EXTRACCIONES EN ORTODONCIA: PUESTA AL DÍA MORÓN DUELO, R., MARCIANES MORENO, M., DE LA CRUZ FERNÁNDEZ, C., DOMÍNGUEZ-MOMPELL MICÓ, R., GARCÍA-CAMBA VARELA, P., VARELA MORALÉS, M.	
NORMAS DE PUBLICACIÓN DE LA REVISTA CIENTÍFICA DENTAL	85

# CONTENTS

EDITORIAL	5
ORIGINAL ARTICLE	7
ANALYSIS OF THE CAUSES OF PERMANENT TEETH EXTRACTION IN PATIENTS THAT ATTEND A DENTISTRY PRACTITIONER AT A PRIMARY CARE CENTRE <i>VILLARES LÓPEZ, D. E., ROSADO OLARÁN, J. I., VILLARES RODRÍGUEZ, J. E., GONZÁLEZ GONZÁLEZ, A. I., RODRÍGUEZ BARRIENTOS, R.</i>	
BIBLIOGRAPHIC REVIEW	15
REVASCLARIZATION WITH TRI-ANTIBIOTIC PASTE. LITERATURE REVIEW <i>GUCCIARDINO, F., MIEGIMOLLE HERRERO, M.</i>	
TOPIC OF UPDATE	21
UPGRADE TREATMENT OF BURNING MOUTH SYNDROME <i>LÓPEZ GIL, A., PARRAL SOLA, G. M<sup>a</sup>, LÓPEZ HONDUVILLA, B., GIL ATIENZAR, M<sup>a</sup>. V., SOMACARRERA PÉREZ, M<sup>a</sup>. L.</i>	
CLINICAL CASE	29
PERIAPICAL MICROSURGERY. AN ALTERNATIVE TREATMENT IN PERSISTENT APICAL PERIODONTITIS. A TWO CASES REPORT <i>MONTERO MARTÍNEZ, A.</i>	
CLINICAL PICTURE	35
EVOLUTION OF AN IMPLANT MIGRATED TO THE MAXILLARY SINUS AFTER REHABILITATION WITH IMMEDIATE LOADING <i>SÁNCHEZ MONESCILLO, A., BARONA-DORADO, C., MARTÍNEZ-RODRÍGUEZ, N., LECO BERROCAL, I., FERNÁNDEZ-CÁLIZ, F., MARTÍNEZ-GONZÁLEZ, J. M.</i>	
BIBLIOGRAPHIC REVIEW	39
IMPORTANCE OF BIOFILM ERADICATION IN ENDODONTICS <i>GÓMEZ ÁLVAREZ, G., GÓMEZ MARTÍN, C., MENA ÁLVAREZ, J.</i>	
CLINICAL CASE	45
EXAMINATION OF THE ELONGATION OF THE STYLOID APOPHYSIS. POSSIBLE GENETIC ETIOLOGY. REPORT OF THREE CLINICAL CASES <i>ORTEGA ASENSIO, V., RODRÍGUEZ MARTÍN, I., IGLESIAS CANDAL, E., FERNÁNDEZ DOMÍNGUEZ, M.</i>	
TOPIC OF UPDATE	51
NEW ORAL ANTICOAGULANTS IN DENTIST: DABIGATRAN <i>CURTO AGUILERA, A., GUINALDO GIL, N.</i>	
CLINICAL CASE	55
MEDICAL TREATMENT OF A MUCOUS CYST OF THE FLOOR OF THE MOUTH. PRESENTATION OF A CASE REPORT AND LITERATURE REVIEW <i>BELLVERT-ZARAGOZA, D., LECO BERROCAL, I., FERNÁNDEZ-CÁLIZ, F., RUBIO-ALONSO, L., BARONA-DORADO, C.</i>	
BIBLIOGRAPHIC REVIEW	61
IMPORTANCE OF THE ACTIVATION OF IRRIGATION DURING ROOT CANAL TREATMENT: A REVIEW OF THE LITERATURE <i>RODRÍGUEZ VÁZQUEZ, P., ESTÉVEZ LUAÑA, R. VALENCIA DE PABLO, O., CISNEROS CABELLO, R.</i>	
CLINICAL CASE	71
IMMEDIATE POSTEXTRACTION IMPLANT WITH IMMEDIATE AESTHETIC <i>SÁNCHEZ MONESCILLO, A., MARTÍNEZ RODRÍGUEZ, N., MARTÍNEZ GONZÁLEZ, S., ANDRÉS VEIGA, M., MARTÍNEZ-GONZÁLEZ, J. M.</i>	
TOPIC OF UPDATE	77
EXTRACTIONS IN ORTHODONTICS: UPDATE <i>MORÓN DUELO, R., MARCIANES MORENO, M., DE LA CRUZ FERNÁNDEZ, C., DOMÍNGUEZ-MOMPELL MICÓ, R., GARCÍA-CAMBA VARELA, P., VARELA MORALES, M.</i>	
GUIDELINES FOR AUTHORS	85



# EDITORIAL

## Avanzando

Queridos compañeros:

Desde el punto de vista científico estamos de enhorabuena. En febrero se celebró el 2º Congreso Bienal del COEM con más de 1.500 asistentes y con la experiencia del primero, se hizo una oferta ampliada de actividades científicas que mejoraban las opciones de elección de los asistentes. Desde estas páginas, agradecer el gran esfuerzo que hizo el equipo organizador, magnífico en todos los sentidos, y a todos los compañeros asistentes por dedicar su tiempo desinteresado en aprender y mejorar. Estas cosas nos animan a seguir trabajando por la profesión.



**Dr. Jesús Calatayud Sierra**  
Director de la revista *Científica Dental* del Ilustre Colegio Oficial de Odontólogos y Estomatólogos de la 1ª Región.

También, siguiendo el mandato de la Comisión Científica que ya anunciamos en el primer editorial del volumen 11 (Editorial. *Cient Dent* 2014; 11 (1): 5) comunicar que próximamente vamos a sacar un número especial de *Científica Dental*, escrito en lengua inglesa en "open access" ([www.cientificadental.es](http://www.cientificadental.es)) con los trabajos publicados el pasado año en nuestra revista que fueron premiados o quedaron finalistas en los premios de *Científica Dental*. La ventaja de esta medida es aumentar la visibilidad de la revista en la web y la de nuestros autores, y todo esto sin que aumenten los costes (nos ahorramos la impresión, el papel y los gastos de correo) y sin menoscabar a nuestros amigos y colegiados que ya leyeron los trabajos en español en sus correspondientes números. Todo esto también para que nuestra revista pueda ser indexada en nuevas bases de datos internacionales de revistas científicas de acceso directo.

En el presente número presentamos varios trabajos de interés. Un trabajo original sobre las causas de exodoncia en un centro de Atención Primaria de Salud presentado por el Dr. Villares y colaboradores. También varios casos clínicos, todos interesantes y entre los que quiero destacar el de microcirugía periapical del Dr. Montero. También hay varias puestas al día y revisiones que nos facilitan la actualización de conocimientos en áreas tan diversas como la endodoncia, la ortodoncia, la odontopediatría, la medicina oral o la farmacología.

Como siempre, agradecer a todos aquellos que hacen posible esta revista científica y a nuestros lectores que nos animan a seguir.

Un cordial saludo.



El programa está integrado en la web del Colegio e incluye el módulo de cita online



El Colegio de Odontólogos y Estomatólogos de la 1ª Región (COEM), en colaboración con Infomed, presenta su propio software de gestión de clínica:

**GesCOEM G5**, una versión de su software Gesden G5 adaptado en exclusiva para el COEM, con una estética y prestaciones diferenciales y exclusivas.

Software de gestión de clínica

**ges**  
**coem G5**

**nueva versión**

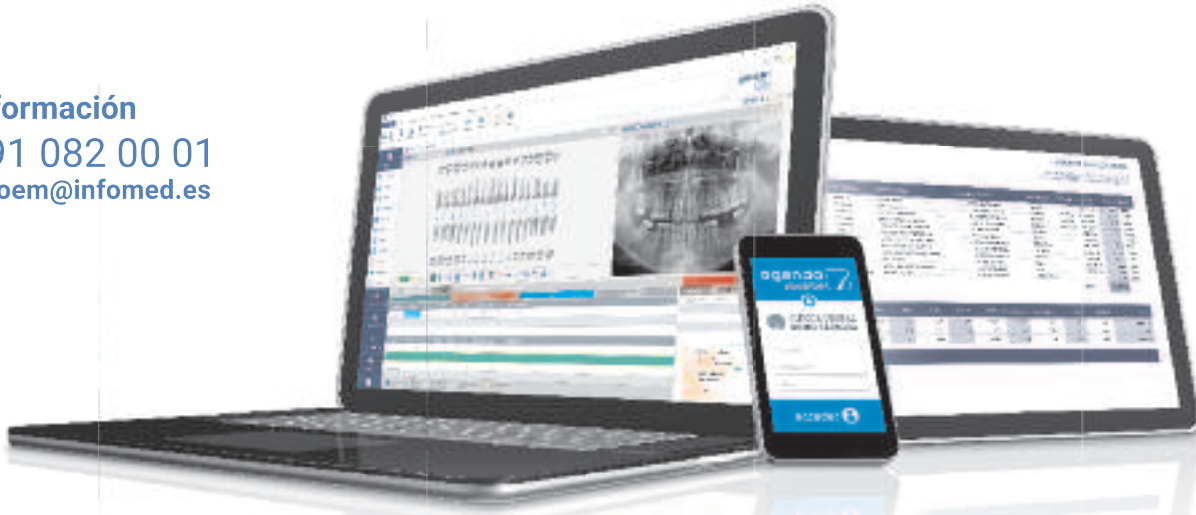CONDICIONES PARA **COLEGIADOS COEM** :

- ➔ **ALTA EN EL SISTEMA** (incluye una licencia):  
120€+15€ al me durante 18 meses. Precio de mercado: 1.050€
- ➔ **LICENCIAS ADICIONALES** con un 50% de descuento:  
75€ precio COEM. Precio de mercado: 150€
- ➔ **CONTRATO DE MANTENIMIENTO** (Obligatorio)  
29€/mes. Incluye soporte telefónico vía internet, además de actualizaciones sin coste.
- ➔ **TRASPASO GRATUITO DE DATOS** de otras aplicaciones.
- ➔ **FORMACIÓN ONLINE GRATUITA** por grupos y en las aulas físicas del COEM.

Estos precios no incluyen IVA

+ información

telf: 91 082 00 01  
gescoem@infomed.es



**Módulos adicionales** - Solicite condiciones especiales para colegiados COEM

**didactic**  
comunicación  
EDUCACIÓN AL PACIENTE



**clinipad**  
mobile

FIRMA DIGITAL DE DOCUMENTOS



Todos los productos que ofrece el COEM son de libre contratación por parte del colegiado.

**HENRY SCHEIN®**  
**infomed**  
Software Sanitario



ARTÍCULO ORIGINAL



**Villares López, David Enrique**  
Estudiante de 5º curso Odontología Universidad Rey Juan Carlos. Madrid.

**Rosado Olarán, José Ignacio**  
Doctor en Medicina y Cirugía. Odonto-estomatólogo Centro de Salud Juncal. Dirección Asistencial Este. Atención Primaria.

**Villares Rodríguez, José Enrique**  
Licenciado en Medicina y Cirugía. Máster en Dirección y Gestión de Servicios Sanitarios. Director Asistencial Médico Dirección Asistencial Sur. Referente Salud Buco-Dental Gerencia Atención Primaria Madrid.

**González González, Ana Isabel**  
Médico Especialista en Medicina Familiar y Comunitaria. UAT. Unidad de Apoyo a la Investigación de la Gerencia Adjunta de Planificación y Calidad de Atención Primaria. Madrid.

**Rodríguez Barrientos, Ricardo**  
Médico Especialista en Medicina Familiar y Comunitaria. UAT. Unidad de Apoyo a la Investigación de la Gerencia Adjunta de Planificación y Calidad de Atención Primaria. Madrid.

**Indexada en / Indexed in:**  
- IME  
- IBECS  
- LATINDEX  
- GOOGLE ACADÉMICO

**Correspondencia:**

David Enrique Villares López  
Calle Pastora Imperio 3A, 9ºA.  
28036 Madrid.  
de.villares@alumnos.urjc.es  
Tel.: 913 839 311

Fecha de recepción: 11 de febrero de 2015.  
Fecha de aceptación para su publicación:  
19 de febrero de 2015.

# ANÁLISIS DE LAS CAUSAS DE EXODONCIA EN DENTICIÓN PERMANENTE EN PACIENTES QUE ACUDEN A LA CONSULTA DE ODONTOLÓGIA DE UN CENTRO DE SALUD DE ATENCIÓN PRIMARIA

Villares López, D. E., Rosado Olarán, J. I., Villares Rodríguez, J. E., González González, A. I., Rodríguez Barrientos, R. Análisis de las causas de exodoncia en dentición permanente en pacientes que acuden a la consulta de odontología de un Centro de Salud de Atención Primaria. *Cient. Dent.* 2015; 12; 1: 7-14.

## RESUMEN

**Introducción:** El presente estudio persigue conocer las causas de exodoncia en la consulta de odontología de Atención Primaria en el Centro de Salud Juncal (Torrejón de Ardoz) y valorar que diente/s es/son los más subsidiarios de ser extraídos, ver si hay un mayor número de exodoncias según edad y sexo, conocer la frecuencia de extracciones en población inmigrante y conocer la carga que suponen las exodoncias en el contexto de la presión asistencial diaria en la Unidad de Salud bucodental.

**Método:** Realizamos un estudio de campo, epidemiológico descriptivo, observacional transversal, siendo la población de estudio los pacientes mayores de 6 años que acuden a la consulta a demanda de odontología de Atención Primaria y que se les exodoncia uno o varios dientes de la dentición permanente.

**Resultados:** Se realizaron 773 exodoncias, un 48% a varones y un 52% a mujeres. La media de edad fue 46,72 años y el grupo con mayor número de exodoncias fue el comprendido entre 60-69 años (21,73 %). La caries fue la causa más frecuente de exodoncia (63,9%), seguida de la enfermedad periodontal (17,6%) y la alteración de la erupción de los cordales (6,7 %).

**Conclusiones:** Es necesario potenciar el desarrollo de actividades de promoción y prevención dental en la población infantil de 6-15 años en Atención Primaria e implementar actividades de higiene oral en población adulta, para disminuir la tasa de exodoncias en las Unidades de Salud bucodental.

## ANALYSIS OF THE CAUSES OF PERMANENT TEETH EXTRACTION IN PATIENTS THAT ATTEND A DENTISTRY PRACTITIONER AT A PRIMARY CARE CENTRE

### ABSTRACT

**Introduction:** The aim of this study is to describe the causes of tooth extraction in the Primary Health dental clinic in Juncal Health Centre (Torrejón de Ardoz) and evaluate which tooth/teeth is/are the most susceptible to be extracted, determinate if there is a high number of dental extractions depending of the age and sex, know the dental extraction incidence in the immigrant population and the burden of tooth extractions into the daily healthcare context at the Oral Health Unit.

**Method:** An epidemiological descriptive, prospective observational field study has been done, in the study population of patients older than 6 years of age who come to the Primary Health dental clinic demanding treatments and one or several permanent teeth extractions.

**Results:** 773 tooth extractions were done: 48% in male and a 52% in female. The average age was 46.72 years and the group with the highest number of dental extractions was the one between 60-69 years old (21.73%). Caries was the main reason of tooth extraction (63.9%), followed by the periodontal disease (17.6%) and the wisdom tooth problems (6.7%).

**Conclusions:** Dental promotion is necessary to encourage the development of preventive activities among child population between 6-15 years old in Primary Health and improving oral hygiene conduct among adult population to reduce the rate of tooth extractions at the Oral Health Unit.

## PALABRAS CLAVE

Extracción dental; Exodoncia; Atención Primaria de salud; Causas de exodoncias.

## KEY WORDS

Dental extraction; Tooth extraction; Primary Health; Causes of tooth extractions.

## INTRODUCCIÓN

La odontoestomatología se ha integrado en el normal desarrollo de la actividad asistencial de los Centros de Salud (CS) de Atención Primaria (AP) en la Comunidad de Madrid, y la coordinación de los odontólogos/estomatólogos e higienistas dentales con el resto de integrantes del CS es muy importante para potenciar la salud oral de la población de referencia, sobre todo de la población infantil en la que las medidas de promoción y prevención son un factor clave.

Dentro de estas medidas, la higiene dental tiene un valor principal al igual que el asesoramiento dietético para el control de enfermedades dentales, que incluye consejos e instrucciones sobre selección de alimentos y hábitos dietéticos para la prevención de la caries y enfermedad periodontal. Las revisiones por parte del odontólogo/estomatólogo son también importantes con objeto de evaluar el estado periodontal, realizar un control de la placa bacteriana o dental, realizar sondaje de surcos/bolsas, determinar la movilidad dentaria y actualizar los datos de su historia médica y odontológica, entre otros.

La actividad principal en una consulta de odontología de AP es la puesta en marcha de medidas de promoción de la salud y prevención de la enfermedad. Gran parte de los esfuerzos de los profesionales que trabajan en las Unidades de Salud Buco-Dental (USB) de AP, odontólogos e higienistas dentales, van encaminados a promover cambios cualitativos en los hábitos de vida y en las actitudes que tienen relación con la salud oral. No obstante, la realización de exodoncias supone un alto porcentaje de la actividad desarrollada en odontología de AP, oscilando entre un 37-66% de la actividad, y constituyendo casi el 90 % de los tratamientos quirúrgicos que se realizan<sup>1,2</sup>. Como refiere M. Donado, se puede asegurar que la exodoncia es la base de la cirugía bucal<sup>3</sup>.

A pesar de las medidas de prevención y promoción existentes en la Cartera de Servicios Estandarizada de AP de la Comunidad de Madrid<sup>4</sup>, y de las modernas técnicas de reparación y reconstrucción dental, la exodoncia continúa siendo la actividad quirúrgica más realizada y en ciertos medios sociales es el único tratamiento odontológico recibido, contribuyendo al aumento, a veces innecesario, de desdentados. Esto conlleva un impacto en la calidad de vida del paciente, pues la cavidad bucal permite hablar, sonreír, besar, tocar y degustar, de tal manera que las alteraciones de la boca pueden limitar el desempeño escolar, laboral, y familiar; de igual manera, pueden ser causantes de miles de horas perdidas anualmente tanto en el ámbito laboral como escolar, provocando un alto impacto psicosocial<sup>5-7</sup>.

La encuesta de salud oral en España de 2010<sup>8</sup> refiere que la proporción de desdentados totales de las personas entre 65 y 74 años es del 16,7%, mientras que en el grupo de población

entre 35 y 44 años no se encontró ninguna persona edéntula, siendo la media de dientes presentes en este grupo etario de 26,6 (sobre un análisis de 28 por excluirse los terceros molares). En la cohorte de 65-74 años la media de dientes presentes fue de 16,11.

En lo que a la salud oral de la población inmigrante<sup>8</sup>, se refiere que necesita 4 veces más exodoncias que los españoles, ya que no solo tienen un mayor número de caries sin tratar que la población española, sino que además, éstas son más graves, lo que provoca que sus necesidades de tratamiento sean también más complejas.

El Ilustre Consejo General de Colegios de Odontólogos y Estomatólogos de España establece que las indicaciones principales de exodoncia<sup>9</sup> son: alto grado de deterioro de un diente que no es posible ni restaurarlo ni rehabilitarlo; alteraciones en la posición o situación dental que sea causa de otras alteraciones que no puedan resolverse por otras vías y causas ortodóncicas, protésicas o quirúrgicas.

La mayoría de los estudios realizados en población general identifican la caries y la enfermedad periodontal como principales causas de exodoncia<sup>10-13</sup>. El bajo nivel socio-económico, educación y nivel de higiene son otros factores que influyen potenciando la aparición de las causas reseñadas<sup>10</sup>. Las exodoncias por enfermedad periodontal o consideraciones protésicas son más frecuentes a medida que aumenta la edad<sup>10-13</sup>.

Se hace necesario, por tanto, realizar un análisis de las diferentes causas que pueden incidir en la realización de exodoncias, por la importancia que tiene mantener la dentición tanto desde un punto de vista estético y funcional como psicológico, y porque la mayoría de los estudios publicados sobre este tema son anteriores al año 2000 y están realizados en un medio privado o mixto (público/privado), pero no específicamente en un medio público como es AP; y conseguir incrementar el interés de estudio en este ámbito.

Conocer la prevalencia de las causas, en las exodoncias realizadas en las USB de AP, nos permitirá poder desarrollar planes específicos dirigidos a aumentar la salud buco dental y la calidad de los tejidos orales, siendo necesario ofertar una odontología conservadora de complejidad decreciente y un aumento considerable de tratamientos restauradores mínimamente invasivos en la población juvenil y unos tratamientos de complejidad creciente en poblaciones adultas, incluyendo tercera edad.

Desde el gabinete de Salud Buco-Dental del CS El Juncal perteneciente a la Dirección Asistencial Este (DAE) de la Gerencia de Atención Primaria (GAP) de la Comunidad de Madrid, preocupados por el impacto que las exodoncias provocan en la salud de nuestra población realizamos un estudio con el

objetivo principal de determinar las causas y la proporción de individuos en los que se indican exodoncias en AP y confluir con uno de los objetivos de la Salud Buco-Dental en España para el año 2020<sup>14</sup> consistente en reducir las pérdidas dentarias disminuyendo el porcentaje de edéntulos en cohortes de adultos incrementando el promedio de dientes funcionales y potenciar las medidas de promoción y prevención a implementar, principalmente en población infanto-juvenil. Se pretende también estudiar la distribución por edad, sexo y nacionalidad del número y las causas de exodoncia, analizar la posible asociación del número y las causas de exodoncia con estas variables, así como valorar qué diente/s es/son los más subsidiarios de ser extraídos.

## MATERIAL Y MÉTODOS

### Diseño, ámbito y población de estudio

Con estos objetivos diseñamos un estudio de campo, epidemiológico observacional, descriptivo, transversal, en práctica clínica habitual, realizado en el CS Juncal, ubicado en el municipio de Torrejón de Ardoz y que tiene una población de referencia de 78.050 usuarios pertenecientes a 5 municipios de la zona.

La población de estudio fueron los pacientes mayores de 6 años que acuden, por iniciativa propia o derivados por el médico de familia, a la consulta de demanda de odontología de AP, con indicación de exodoncia, durante el periodo comprendido entre los meses de abril y noviembre de 2014.

Se excluyeron los pacientes no susceptibles de tratamiento en una consulta ambulatoria de AP (pacientes con alteraciones sistémicas graves, alteraciones psíquicas, y todas las prestaciones que no se contemplan en la cartera de servicios de AP<sup>4</sup>) y aquellos pacientes que rechazaron su participación en el estudio.

### Tamaño y selección de la muestra

Se incluyeron de manera consecutiva a todos los pacientes que cumplían los criterios de selección mencionados, calculando el tamaño muestral mediante la fórmula establecida para el cálculo de la muestra en estudios descriptivos cuya variable principal es de tipo categórico y definido en población finita, para una población subsidiaria de exodoncia de 3.356 usuarios (prevalencia de exodoncias definida en el período de estudio de 4,3%),<sup>8</sup> un nivel de confianza del 95% y una precisión del 1,62%, obteniendo un tamaño muestral estimado para nuestro estudio de 510 individuos. Ningún paciente rechazó su inclusión.

### Variables

Se registraron el total de exodoncias realizadas estudiando en cada exodoncia las variables que se describen a continuación:

#### VARIABLES DEPENDIENTES

- **Causa de la exodoncia dentaria:** variable categórica con seis categorías<sup>3</sup>. Esta variable la decide el odontólogo siguiendo los criterios del Ilustre Consejo General de Colegios de Odontólogos y Estomatólogos de España<sup>9</sup>:
  - **Caries dentaria:** no está indicado un tratamiento conservador o fracaso del mismo.

- **Enfermedad periodontal:** la enfermedad periodontal avanzada con acusada movilidad dentaria y presencia de abscesos periodontales que imposibilitan el tratamiento quirúrgico conservador es una indicación frecuente de exodoncia.

- **Mixta:** caries dentaria + enfermedad periodontal.

- **Traumatismo (agudo o crónico):** se permite la conservación de un diente siempre y cuando éste no esté infectado y sea utilizable para una correcta oclusión.

- **Indicaciones ortodóncicas.**

- **Otras causas** que no se habían registrado en los apartados anteriores: protésicas, atricción, malposición, impactación, o problemas de erupción.

- **Número de exodoncias por paciente:** variable cuantitativa discreta. (simple/múltiple). Considerándose múltiple cuando en la misma consulta se exodoncia más de un diente.

#### VARIABLES INDEPENDIENTES

- **Edad:** variable cuantitativa continua.

- **Sexo:** variable categórica dicotómica (hombre/mujer).

- **Diente extraído:** según sistema Federación Dental Internacional<sup>15</sup>. Variable categórica con 32 categorías.

- **Procedencia:** país de nacimiento. Variable categórica dicotómica (autóctono/inmigrante).

- **Número total de consultas (a demanda) realizadas en el día:** variable cuantitativa discreta.

#### RECOGIDA DE DATOS

El diagnóstico y tratamiento de los pacientes incluidos en el estudio fue realizado por un solo investigador (odontólogo), con amplia experiencia profesional. Realizó la exploración, diagnóstico y tratamiento, práctica clínica habitual; contando con la colaboración para el tratamiento y registro de una higienista dental y un estudiante de odontología. El odontólogo era el encargado de decidir si debía realizar la exodoncia de uno o varios dientes, que afecte a la dentición permanente, siguiendo los criterios de exodoncia definidos por el Ilustre Consejo General de Colegios de Odontólogos y Estomatólogos de España<sup>9</sup>, especificando la/s causa/s de origen.

#### ESTRATEGIA DE ANÁLISIS

Para las variables cuantitativas se calculó la media y la desviación estándar (DE); para las variables categóricas se calcularon frecuencias y porcentajes. La prueba "t" de Student para muestras independientes se utilizó para la comparación de medias.

Los datos fueron registrados y posteriormente analizados estadísticamente utilizando el programa SPSS 19.0.

#### ASPECTOS ÉTICOS

Se solicitó el consentimiento informado a los pacientes para ser incluidos en el estudio, en el caso de menores el consentimiento fue otorgado por su madre/padre o tutor legal. La confidencialidad de los datos de los pacientes está asegurada al no ser preciso registrar ningún dato de identificación personal.

El presente trabajo fue aprobado por la Comisión Local de Investigación de la Dirección Asistencial Este perteneciente a la Gerencia de AP de la Comunidad de Madrid.

## RESULTADOS

En el periodo de estudio acudieron a consulta en la USBD del CS El Juncal, un total de 1.587 pacientes, siendo la presión asistencial media de 15,8 pacientes al día.

Se incluyó a un total de 510 pacientes con indicación de exodoncia, que supusieron el 32,1% de los pacientes atendidos en la USBD durante el periodo del estudio. Esto supone que se le realizó una exodoncia a casi uno de cada tres usuarios vistos en la USBD.

La media de edad de los pacientes a los cuales se les realizó una o más exodoncias fue de 46,78 años (DE 16,62); 248 (48,6%) varones y 262 (51,4%) mujeres; 419 (82,2%) de nacionalidad española y 91 inmigrantes (17,8%), siendo el país de procedencia más frecuente Rumanía (5,3%), seguido de Marruecos (3,9%) y Perú (1,4%).

Se realizaron un total de 773 extracciones dentales, 371 (48%) a pacientes varones y 402 (52%) a mujeres. Un 81,6% de las exodoncias se practicaron en población autóctona y un 18,4% en inmigrantes. No se encontraron diferencias estadísticamente significativas en cuanto a la media de exodoncias por sexo y nacionalidad. En la Figura 1 puede observarse la distribución de las exodoncias por tramo etario. No se realizó ninguna exodoncia en la población entre 6 y 13 años, siendo el grupo con mayor número de exodoncias el comprendido entre los 60 y 69 años con un total de 168 exodoncias practicadas (21,73%). En 79 pacientes (15,5%) se realizó exodoncia múltiple. El total de dientes extraídos por exodoncia múltiple fue de 258, lo que representa una media de tres dientes (DE 3) en cada exodoncia múltiple.

En un 63,9% de las exodoncias la causa fue la caries y en un 17,6% la enfermedad periodontal, siendo un 5,6% por causa mixta. El resto de causas fueron 1,3% por traumatismo, un 0,1% por ortodoncia y un 11,5% por otras causas que comprenden protésicas, cordales, elongación, herida e impactación. La exodoncia debida a la alteración de la erupción de los cordales representó el 6,7 %, siendo la tercera causa más frecuente (Tabla 1).

Las medias de edad de los pacientes según la causa de la exodoncia pueden observarse en la Tabla 2, siendo esta media para las exodoncias producidas por caries de 47,02 años (DE 17,25) y para las exodoncias producidas por enfermedad periodontal de 60,34 años (DE 12,5), diferencia estadísticamente significativa ( $p < 0,0001$ ).

La distribución por sexo según la causa de la exodoncia puede verse en la Tabla 3. La caries representó en varones el 70,88% del total de las causas y en las mujeres el 57,46 %. La enfermedad periodontal fue la segunda causa más frecuente siendo en varones el 15,03% de las exodoncias y el 19,4% en mujeres.

Las causas de exodoncia según la procedencia pueden verse en la Tabla 4. No se encontraron diferencias estadísticamente significativas. La distribución de las causas de exodoncias en la población inmigrante sigue la misma distribución que en la

población autóctona no existiendo significación estadística. En esta población inmigrante, la causa más frecuente fue la caries (70,4 %) seguida por la presencia de enfermedad periodontal (16,9 %).

En la Figura 2 se representa el porcentaje de exodoncias de cada diente, sobre el total de exodoncias, haciendo referencia a la causa más frecuente de extracción y al promedio de edad. En el sector posterior, la frecuencia de exodoncias (82,6 %) fue superior al sector anterior (17,4 %), siendo la edad media de extracción 46,66 años (DE 16,84), y el diente 18 el que se exodonció con más frecuencia (6,9 %). Los cordales fueron los dientes más exodonciados (23,6 %), siendo la edad media de extracción de éstos 41,26 años (DE 14,15). La causa más frecuente de exodoncia en el sector posterior fue la caries (66,24 %) seguida de enfermedad periodontal (13,81 %) y alteración de la erupción de los cordales (8,16 %). En el sector anterior la edad media de exodoncia se sitúa en 63,88 años (DE 10,16), observándose un aumento de la presencia de enfermedad periodontal como causa de exodoncia (35,29 %) aunque la principal causa es la caries (52,94 %). Los dientes en los que la enfermedad periodontal fue la causa principal de exodoncia fueron el 31 (80 % de exodoncias por enfermedad periodontal), 41 (50 %) y 21 (50 %).

## DISCUSIÓN

El conocimiento de las causas que originan las exodoncias en la población es clave para valorar no solo la puesta en marcha de medidas correctoras de prevención y promoción sino como indicador indirecto de resultado intermedio en salud para valorar el impacto de actuaciones previas.

La prevalencia de cada una de ellas, según la edad de aparición, sexo y diente afectado, nos permite el diseño de diferentes estrategias de salud en la población a la que atendemos.

La mayoría de los estudios analizados en la bibliografía hacen referencia a prestaciones realizadas en sistemas sanitarios mixtos (públicos y privados). En nuestro ámbito de actuación solo hemos encontrado como referencia a nivel nacional que contemple la prestación exclusivamente pública y en población mayor de 6 años, el estudio de Cardona<sup>10</sup>, existiendo otros estudios realizados en sistema sanitario público pero con población exclusivamente adulta<sup>16,17</sup> o únicamente masculina<sup>18</sup>.

Durante los 8 meses de duración del estudio, la carga asistencial que supuso la realización de exodoncias en la consulta a demanda, fue superior al 40% de la actividad asistencial, teniendo en cuenta la media de exodoncias realizadas al día (6) y el tiempo asistencial dedicado a la consulta a demanda diaria (180 minutos); realizando exodoncias a uno de cada tres usuarios citados en consulta (32,1%). Este último dato ha ido disminuyendo en los últimos años<sup>1,2</sup> (66-37%), debido principalmente al cambio cultural realizado en las USBD de AP en las que su cartera de servicios tiene como objetivo principal el despliegue de medidas de promoción y prevención.

Aunque no hemos encontrado diferencias significativas, la distribución por sexos de las exodoncias realizadas es mayor en mujeres (52 %) que en hombres (48 %), al igual que se observó en el estudio realizado en Grecia (Chrysanthakopoulos<sup>13</sup>) y al contrario de lo obtenido en los estudios de Cardona<sup>10</sup> y

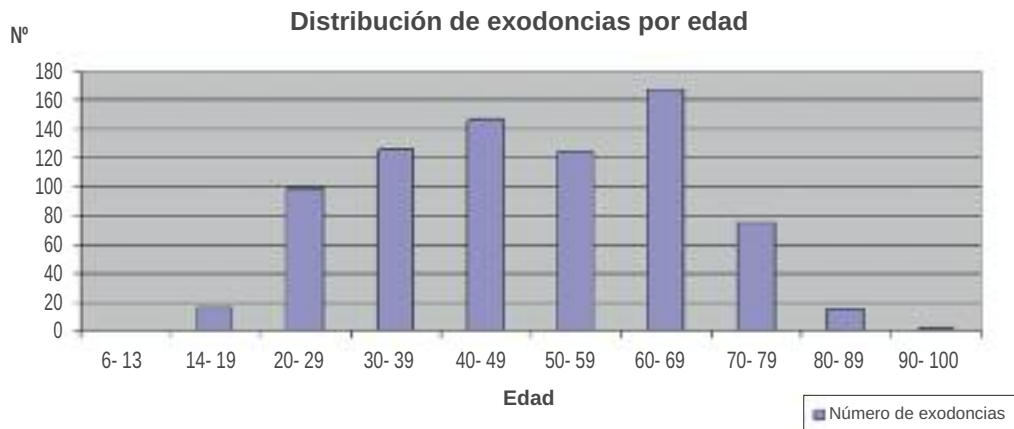


Figura 1. Distribución de exodoncias por tramo etario

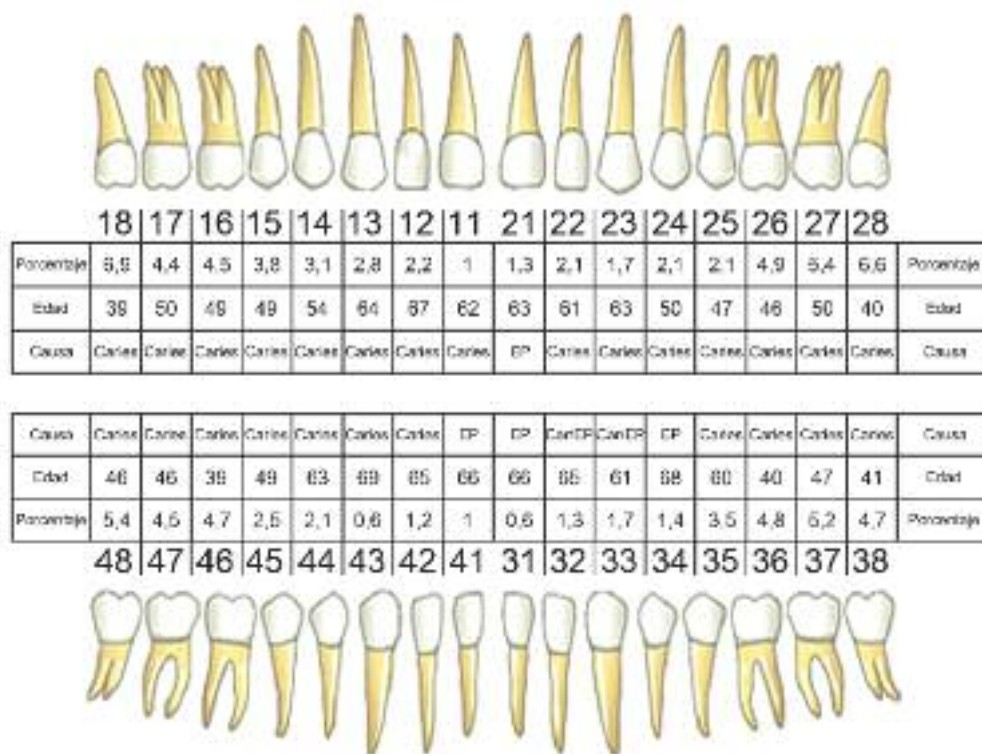


Figura 2. Porcentaje de exodoncia por diente con la causa más frecuente y el promedio de edad

Ainamo<sup>19</sup>. La realización de exodoncias múltiples fue similar en ambos sexos (15,72 % en varones y 15,26 % en mujeres), y la media de dientes extraídos en cada acto quirúrgico de exodoncia múltiple, también fue similar (3,17 en varones y 3,35 en mujeres). Estos datos avalan que en nuestra población hay una mayor demanda de exodoncia en mujeres.

Un dato relevante del presente estudio, relacionado con la edad de los pacientes, es que no hay ningún registro de exodoncias en el rango de 6 a 13 años, siendo el paciente mas joven registrado, de 14 años, aspecto que puede estar influido por las actividades preventivas realizadas a nuestra población infantil, de 6 a 15 años, en el desarrollo de la cartera de servi-

cios de AP en esta USBD. El mayor porcentaje de exodoncias se realizó en la población comprendida entre 30 y 49 años (41,2%), indicando este aspecto la necesidad de seguir manteniendo las actividades de educación para la salud en este tramo etario.

La causa principal de exodoncia fue la caries dental (Tabla 1), al igual que se reseña en la mayoría de estudios analizados<sup>10-13,17,18,21</sup> no encontrando ningún estudio referenciado a partir del año 2000 en el que la enfermedad periodontal sea la causa más frecuente de extracción dental.

La caries fue la principal causa de extracción en todos los grupos etarios, destacando el rango entre los 40 y 49 años, a

TABLA 1. CAUSAS DE EXODONCIA

	Frecuencia	Porcentaje
Caries	494	63,9
Enfermedad periodontal	136	17,6
Mixta	43	5,6
Traumatismo	10	1,3
Ortodoncia	1	0,1
Protésicas	29	3,8
Cordales	52	6,7
Elongación	3	0,4
Herida	1	0,1
Impactación	4	0,5
Total	773	100

partir del cual disminuye su frecuencia debido al auge de la enfermedad periodontal a partir de esta edad<sup>20,21</sup>, teniendo mayor repercusión a partir de los 58 años, debido a una mayor presencia de enfermedades sistémicas y hábitos nocivos, entre otros. Este aspecto también avala que la causa mixta tenga una mayor frecuencia de aparición entre los 50 y 59 años.

Los traumatismos como causa de exodoncia, aparecen en población de edad avanzada, a partir de los 50 años, como consecuencia de traumatismos crónicos (atricción, abrasión, abfracción,...).

Dentro del grupo de "otras causas", destacamos las debidas a motivos protésicos y a alteración de la erupción de cordales. Las exodoncias por motivos protésicos tienen una mayor incidencia en la población entre 60 y 69 años que puede deberse al aumento de los tratamientos protésicos en población de edad avanzada y la necesidad de cuidados específicos orales que faciliten la masticación y favorezcan la estética del paciente<sup>22</sup>. En cuanto a la alteración de la erupción de los cordales, como causa de extracción dental, la media de edad fue de 32,53 años (DE 9,41), siendo la tercera causa mas frecuente de extracción tras la caries y la enfermedad periodontal. Este hecho es relevante en una USBD de AP, por ser hasta hace poco tiempo motivo de derivación a los servicios específicos de cirugía máxilo-facial hospitalarios para su resolución.

Uno de los objetivos específicos definidos en nuestro estudio es identificar el/los diente/s que con mas frecuencia son extraídos. De los datos obtenidos vemos que los cordales superiores son los dientes mas frecuentemente exodonciados, siendo mas frecuente el cordal superior derecho (6,9%) que el izquierdo (6,6%). En ambos la causa mas frecuente que originó la extracción fue la caries.

TABLA 2. EDAD MEDIA POR CAUSAS DE EXODONCIA ( EN AÑOS)

Variables	Edad media ± DE
Caries	47,02 ± 17,25
Enfermedad periodontal	60,34 ± 12,50
Mixta	54,35 ± 11,16
Traumatismo	61,00 ± 15,11
Protésicas	65,34 ± 12,75
Cordales	33,88 ± 9,40
Elongación	42,67 ± 2,30
Impactación	47,33 ± 23,46

Del análisis específico de los datos relacionados con cada diente (Figura 2), vemos que la pérdida dental suele iniciarse en los cordales (media de edad 41,26 años) y va progresando hacia la línea media conforme aumenta la edad. A partir de la quinta década de la vida (63,49 años), las exodoncias son mas frecuentes en el grupo anterior, y la causa mas frecuente es la caries si bien la enfermedad periodontal tiene una mayor relevancia, sobretodo en los incisivos centrales inferiores y en el incisivo central superior izquierdo. Estos datos ponen de manifiesto, una vez más, la trascendencia de la higiene oral que presenta mayor dificultad en el sector posterior lo que facilita su afectación por caries en edades más tempranas. La facilidad para la higiene oral en el grupo anterior influye en el retraso de la aparición de caries en estos dientes y por ello su indicación de exodoncia es en edades más avanzadas. La mayor presencia de enfermedad periodontal en el grupo anterior y en edades avanzadas se debe, como hemos mencionado con anterioridad, a hábitos de vida (tabaquismo, alcohol,...), alteraciones inmunitarias debido a la edad y afectaciones sistémicas (ejemplo: Diabetes Mellitus)<sup>23</sup>.

TABLA 3. DISTRIBUCIÓN DE LAS CAUSAS DE EXODONCIA SEGÚN SEXO

	Hombre(%)	Mujer(%)	Total
Caries	263 (70,88)	231 (57,46)	494
Enfermedad periodontal	58 (15,63)	78 (19,40)	136
Mixta	14 (3,77)	29 (7,21)	43
Traumatismo	6 (1,62)	4 (0,99)	10
Ortodoncia	0 (0)	1 (0,24)	1
Otras	30 (8,08)	59 (14,67)	89
Total	371	402	773

TABLA 4. DISTRIBUCIÓN DE CAUSAS SEGÚN PROCEDENCIA

	Nacionalidad		Total
	Española(%)	Inmigrante(%)	
Caries	394 (62,44)	100 (70,42)	494
Enfermedad periodontal	112 (17,75)	24 (16,90)	136
Mixta	38 (6,02)	5 (3,52)	43
Traumatismo	9 (1,43)	1 (0,7)	10
Ortodoncia	1 (0,16)	0 (0)	1
Otras	77 (12,20)	12 (8,45)	89
Total	631	142	773

## CONCLUSIONES

La caries dental es la causa mas frecuente de exodoncia en nuestra población de estudio, seguida de la enfermedad periodontal y de la alteración de la erupción de los cordales. Esto obliga a mantener las actuaciones de promoción de la higiene oral en el Centro de Salud lideradas por los profesionales que integramos la USBD, siendo mas insistentes en la población femenina, ya que en el estudio presentó con mayor frecuencia indicación de exodoncia respecto a la masculina. Los dientes mas extraídos han sido los cordales superiores,

lo que traduce la mayor especificidad en el trabajo de la USBD, evitando derivaciones al nivel de atención especializada, facilitando la resolución del proceso clínico al usuario y evitándole tanto pérdidas de tiempo por desplazamientos al hospital, como demora en el tratamiento.

Los dientes del grupo posterior presentan una afectación en edades tempranas que conlleva la consiguiente pérdida dental, siendo necesario realizar una asistencia continuada de salud oral en población joven-adulta. La implicación de los odontólogos e higienistas dentales en el plan formativo de los profesionales sanitarios del Centro de Salud, es clave para potenciar actividades de educación para la salud dirigidas a este colectivo de usuarios que además pueden presentar patologías crónicas que afecten a su salud oral.

No existió diferencia en las causas de exodoncias en la población autóctona e inmigrante, por lo que las actuaciones a realizar en ambas poblaciones deben ser las mismas.

Potenciar el desarrollo de las actividades reflejadas en el servicio de atención dental a la población infantil de 6-15 años en

AP y la implicación de todos los profesionales del CS en mantener actividades de higiene oral en población adulta es fundamental para disminuir la tasa de exodoncias en la consulta diaria de las USBD y por ende incrementar la salud bucal y el estado de salud general del paciente; basado en los resultados obtenidos en nuestro estudio en el que hemos visto la asociación existente entre la edad y la causa de exodoncia, tomando mas relevancia la enfermedad periodontal sobre la caries a medida que aumenta la edad del paciente.

Teniendo en cuenta los resultados del presente estudio y su posible trascendencia en la salud oral de la población, entendemos la necesidad de implementarlo con un nivel de significación de AP de la Comunidad de Madrid.

## AGRADECIMIENTOS

A las higienistas dentales Dña. Mercedes Calvo Chiloeches y Dña. Carmen Vaquero Segura, por su apoyo en la realización de la operativa del estudio.



## BIBLIOGRAFÍA

1. Varela Centelles PI. Evolución de la demanda odontológica en la Atención Primaria reformada. Cuadernos de Atención Primaria 2001; 8 (4): 259-264.
2. Tapias Ledesma MA. Características de la consulta a demanda de una unidad de salud bucodental en un Centro de Salud de Móstoles. Arch Odontoestomatol 2005;21(3);160-166.
3. Donado M. Cirugía bucal. Patología y técnica. 3ª edición. 2005; 298-304.
4. Cartera de Servicios estandarizados de Atención Primaria de la Comunidad de Madrid. 2014; 34-35.
5. Henriques Simoni JC, Soares G, Hordonho Santillo PM, Moura C, Santos Gusmão E, De Souza Coelho-Soares R. Impacto del edentulismo en la calidad de vida de individuos brasileños. Acta Odontol Venez 2013; 51 (3): 38- 42.
6. Díaz Cárdenas S, Arrieta Vergara K, Ramos Martínez K. Impact of oral health on quality of life in older adults. Rev Clin Med Fam 2012; 5 (1): 9-16.
7. Velázquez Olmedo LB, Ortíz Barrios LB, Cervantes Velazquez A, Cárdenas Bahena A, García Peña C. Calidad de vida relacionada con la salud oral en adultos mayores. Instrumentos de evaluación. Rev Med Inst Mex Seguro Soc 2014; 52(4):448-456.
8. Llodra Calvo JC. Encuesta de salud oral en España 2010. Análisis de la evolución de la salud oral de 1993 a 2010. RCOE 2012; 17(1):13-41.
9. Código de tratamientos, actos dentales y nomenclator. Ilustre Consejo General de Colegios de Odontólogos y Estomatólogos de España. 2006.
10. Cardona F, Figuerido J, Morte A, Garisoain J, Sáinz E. Causas de exodoncia en el Servicio Navarro de Salud- Osasunbidea: Estudio epidemiológico. An Sist Sanit Navar 2002; 25 (1): 59-69.
11. Chestnutt IG, Binnie VI, Taylor MM. Reasons for tooth extraction in Scotland. J Dent 2000; 28:295-297.
12. McCaul LK, Jenkins WM, Kay EJ. The reason for the extraction of various tooth types in Scotland: a 15 years follow up. J Dent 2001; 29: 401-407.
13. Chrysanthakopoulos NA, Vlasi CK. Reasons and risk of permanent teeth extraction. The general dental practice in Greece. Int J Med Dent 2013; 3: 315-321.
14. Llodra Calvo JC, Bourgeois D. Estudio prospectivo Delphi. La salud bucodental en España 2020. Tendencias y objetivos de salud oral. Consejo General de Colegios de Odontólogos y Estomatólogos de España. 2009.
15. Keyserr-Neilsen S., FDI two digits system of the designating teeth. J Dent 1971; 21:104-106.
16. Johnson TE. Factors contributing to dentist's extraction decisions in older adults. Spec Care Dentist 1993; 13: 195-199.
17. Niessen LC, Weyant RJ. Causes of tooth loss in a veteran population. J Public Health Dent 1989; 49: 19-23.
18. Chauncey HH, Glass RL, Alman JE. Dental caries. Principal cause of tooth extraction in a sample of US male adults. Caries Res 1989; 23: 200-205.
19. Ainamo J, Sarkki L, Kuhalampi ML, Palolampi L, Piirto O. The frequency of periodontal extractions in Finland. Community Dent Health 1984; 1: 165-172.
20. Upadhyaya C, Humagain M. The pattern of tooth loss due to dental caries and periodontal disease among patients attending dental department (OPD), Dhulikhel Hospital, Kathmandu University Teaching Hospital (KUTH), Nepal. Kathmandu Univ Med J (KUMJ). 2009; 7(25):59-62.
21. Adeyemo WL, Oderinu HO, Oluseye SB, Taiwo OA, Akinwande JA. Indications for extraction of permanent teeth in a Nigerian teaching hospital: a 16-year follow up study. Nig Q J Hosp Med 2008; 18 (3): 128-132.
22. Núñez Antúnez L, Corona Carpio MH, Camps Mullines I, González Heredia E, Álvarez Torres IM. Necesidad de rehabilitación protésica en ancianos institucionalizados. Rev Cubana Estomatol 2007; 44 (3):3-6.
23. Maupomé G, Soto-Rojas AE, Borges-Yáñez A, Irigoyen-Camacho ME, Martínez-Mier A. Prevención en salud periodontal: Recomendaciones actualizadas y estatus del conocimiento directamente aplicable al entorno mexicano. Rev ADM 2007; 64 (1):25-33.



Revisión  
BIBLIOGRÁFICA

# Revascularización con Pasta Tri-antibiótica. Revisión Bibliográfica

Gucciardino, F., Miegimolle Herrero, M.  
*Revascularización con pasta tri-antibiótica. Revisión bibliográfica. Cient. Dent. 2015; 12; 1: 15-20.*



**Gucciardino, Federico**  
Graduado en Odontología por la  
Universidad Europea de Madrid  
(UEM).

**Miegimolle Herrero, Mónica**  
Profesora de odontología infantil.  
Universidad Europea de Madrid  
(UEM).

**Indexada en / Indexed in:**  
- IME  
- IBECs  
- LATINDEX  
- GOOGLE ACADÉMICO

**Correspondencia:**  
Dr. Federico Gucciardino  
Via San Giacomo n.13  
Agrigento 92100 Italia.  
fede.gucciardino@gmail.com  
Tel.: +393 398 298 717

Fecha de recepción: 21 de julio de 2014.  
Fecha de aceptación para su publicación:  
29 de enero de 2015.

## RESUMEN

Se presenta una revisión bibliográfica sobre la revascularización con pasta tri-antibiótica. Se analizan los diferentes protocolos y los resultados obtenidos en la literatura, comparándolos y eligiendo los materiales y protocolos más actuales. Definimos un protocolo de actuación frente al tratamiento de dientes inmaduros no vitales. Se comparan la apexificación con la revascularización, definiendo las ventajas y las desventajas de ambos tratamientos.

## PALABRAS CLAVE

Regeneración endodóntica en dientes inmaduros; Tratamiento de revascularización en endodoncia; Revascularización con pasta tri-antibiótica; Tratamiento con pasta tri-antibiótica en endodoncia.

## Revascularization with Tri-antibiotic Paste. Literature review

## ABSTRACT

We are presenting a bibliographic review about tri-antibiotic revascularization. We have analyzed different protocols and results in the literature, comparing them and choosing the best and the newest techniques, and finally we defined an ultimate treatment of necrotic immature teeth.

We compared apexification and revascularization, stating their advantages and disadvantages of both treatments.

## KEY WORDS

Regeneration endodontic in immature teeth; Revascularization treatment endodontic; Revascularization with triple antibiotic paste; Treatment with triple antibiotic in endodontic.

## INTRODUCCIÓN

En el diente permanente avulsionado con ápice abierto, la revascularización es la opción más deseable, porque el diente continúa su desarrollo para formar dentina radicular compacta. En el diente inmaduro infectado con afectación periapical, la revascularización pulpar se consideraba imposible debido a la presencia de bacterias en el espacio del conducto radicular, y a la falta de vitalidad de las células precursoras de la pulpa necesarias para la proliferación tejido pulpar. La apexificación induce un mayor desarrollo de un vértice para cerrar el ápice, pero no promueve el espesor de toda la capa de dentina de la pared del canal. Un diente, con este tipo de dentina radicular tan fina, discontinua y porosa, es más propenso a la fractura<sup>1,2</sup>.

Teóricamente, cuando existe una comunicación extremadamente grande entre el espacio de la pulpa y los tejidos periapicales, como ocurre en los dientes inmaduros con ápice abierto, puede ser posible la presencia de pulpa parcialmente vital en la parte más apical de canal. Si éste fuera el caso, lograr la supresión y la desinfección de la pulpa coronal infectada necrótica, todavía dejaría células pulpares vitales con el potencial de proliferar nuevo tejido pulpar en el espacio de la pulpa coronal<sup>3-6</sup>.

En la literatura revisada hay casos de regeneración de tejido radicular de tamaño mayor y más fuerte respecto a los tratamientos tradicionales de apicoformación. Las opciones de tratamiento endodóntico para dientes inmaduros, con necrosis pulpar y periodontitis apical son: apexificación con hidróxido de calcio o MTA (Agregado de Trióxido Mineral). La apexificación ha demostrado ser altamente predecible, pero tiene las siguientes desventajas:

- La debilidad de las paredes por poca regeneración de dentina y no continua, además es una dentina porosa<sup>1</sup>.
- Fracturas frecuentes<sup>1,2</sup>.
- Citas frecuentes con el paciente.
- Dificultad técnica.

La base del tratamiento de apexificación está en la idea de crear un puente dentinario como ocurre en las apicogénesis; pero esto es difícil, ya que las indicaciones de apexificación, son dientes no vitales, ligeramente instrumentados, irrigados químicamente y para hacer un puente dentinario es imprescindible el contacto entre tejido pulpar vital con  $\text{Ca}(\text{OH})_2$  (hidróxido de calcio)<sup>7</sup>. En la apexificación, la pulpa necrótica infectada se elimina hasta el ápice con desbridamiento mecánico y químico y se pone un tapón de  $\text{Ca}(\text{OH})_2$  lo más apical posible.

La introducción del MTA ha aportado alguna mejoría a esta técnica, que cambia su nombre a apicoformación, pero las ventajas frente la revascularización siguen siendo escasas, porque el tejido regenerado es débil, el seguimiento del paciente largo y la manipulación del MTA es difícil y colocarlo en el ápice de un diente inmaduro no es fácil.

La desventaja de ambos, apexificación tradicional y las barreras artificiales apicales, es que ni permite el engrosamiento de la pared radicular ni continúa el desarrollo de la raíz<sup>8</sup>.

Recientemente, se ha introducido una nueva opción de tratamiento, que es la revascularización con pasta tri-antibiótica. En los estudios, se ha demostrado la ventaja que este tipo de tra-

tamiento tiene frente a los antiguos. La ventaja más relevante es una longitud de raíz mayor, y, sobre todo, un mayor grosor de las paredes, con lo cual, se resuelve el problema de la fractura de raíz que aparecían tras los tratamientos de apexificación o apicoformación<sup>3,4,8,9</sup>. Los primeros en demostrar esta teoría fueron, en 2001, Iwaya<sup>3</sup> y, en 2004, Branchs y Trope<sup>10</sup>. La indicación de este tratamiento es la presencia de necrosis pulpar con periodontitis apical y abscesos en dientes inmaduros, debida también a traumatismo o avulsión. La teoría de esta técnica es que, después del trauma y de la gran infección, permanece una pequeña cantidad de tejido vital en la papila dental donde existen células madre indiferenciadas (células SCAP), precursoras de células regenerativas del diente<sup>4</sup>. Hay controversia sobre las células y el tipo de tejido que se genera en este tratamiento. Estudios histológicos recientes han demostrado que el tipo de tejido formado en la parte apical del diente no es dentina, sino cemento similar al hueso y tejido fibroso tipo ligamento periodontal; y, en el interior del canal, tejido periodontal. Se demostró que no son sólo las células madre SCAP las que guían la regeneración, sino que también las células HERS<sup>4</sup> (vaina radicular epitelial de Hertwig) son las encargadas de modelar la forma de la raíz y su número de acuerdo a la pieza dentaria en la fase de raíz de la dentinogénesis. Estas células, en la fase de raíz, han perdido la capacidad de diferenciarse a ameloblastos, pero mantienen la capacidad de proliferar e inducir, perdiendo la capacidad de secretar. Por eso forman dentina, porque su capacidad inductora hace que células de la papila se diferencien a odontoblastos y formen dentina bajo el límite del esmalte. Esta sería la dentina de la raíz. En esta fase, el diente va subiendo para erupcionar, las células de la vaina van proliferando, y el epitelio entre la vaina y el esmalte se empieza a desintegrar. Por fuera, están las células del saco dentario, que, al contacto con la dentina, se diferencian a cementoblastos.

La formación de la raíz termina cuando las células de la vaina dejan de inducir, lo que viene determinado en el código genético. Al desintegrarse la vaina, células mesenquimáticas del saco, al entrar en contacto con la dentina, se diferencian a cementoblastos. Estas células son semejantes en su acción a los odontoblastos, fibroblastos y osteoblastos, ya que sintetizan fibras colágeno orientándolas paralelas a la dentina (fibras intrínsecas). Además, forman fascículos de orientación perpendicular al límite entre el cemento y la dentina.

La mineralización ocurre en un frente parejo. Así, se forma un espesor de cemento adherido a la dentina, del cual asoman fibras de Sharpey, las que se completan con fibroblastos del saco y con osteoblastos que generan fibras desde el hueso. Así se forma el ligamento periodontal<sup>11</sup>.

Según los estudios, no instrumentando demasiado el conducto y haciendo una desinfección química con hipoclorito sódico seguido de una solución salina, porque el hipoclorito sódico es tóxico para las células de la pulpa<sup>5</sup>, y colocando una pasta tri-antibiótica (metronidazol, minociclina, ciprofloxacino), dejándola actuar por un tiempo dentro del conducto, y creando un andamio biológico: se consigue la formación de un coágulo de sangre desde el periodonto del paciente, que favorece la viabilidad de las células SCAP y los factores de crecimiento, y, posterior-

mente, se sella con MTA. Con este tratamiento se consigue una regeneración de los tejidos, con un grosor mayor de raíz, con las ventajas de no fracturarse en tratamiento futuros y con la posibilidad de un mejor sellado.

Para la desinfección del conducto no se utiliza hidróxido de calcio, porque, aunque tiene un pH alto (que es una desventaja en este caso porque puede dañar la células madres)<sup>4</sup> y es bacteriostático, la acción desinfectante del hidróxido de calcio es eficaz al menos durante una semana. Pero, si se retrasa el tratamiento durante más de un mes, aumenta la susceptibilidad de re-infección<sup>7</sup>.

Por ello, se prefiere utilizar la pasta tri-antibiótica, porque es más efectiva frente las bacterias con un riesgo menor de reinfección. Pero la pasta tri-antibiótica no aporta sólo ventajas, entre las complicaciones clínicas y biológicas está el desarrollo de cepas bacterianas resistentes, la posible aparición de reacciones alérgicas a la medicación, citotoxicidad por sobredosis<sup>12</sup> y una decoloración de la corona por la minociclina<sup>5-7</sup>.

Para solucionar los casos de decoloración hay varias técnicas: blanqueamiento interno, utilizar MTA blanco, utilización de pasta bi-antibiótica, un cambio en la pasta con la sustitución de la minociclina por el cefaclor o la amoxicilina o el sellado de los túbulos dentinarios de la corona<sup>8</sup>.

Los mejores resultados se han obtenido en investigación animal, mediante la revascularización más andamio inyectable recubierto con bFGF<sup>5,13</sup> (Factor de crecimiento de fibroblastos básico). El bFGF es un miembro de la familia de FGF, que ha demostrado ser un factor coadyuvante en el mantenimiento de las células madre embrionarias humanas indiferenciadas. También estimula la proliferación de todas las células de origen mesodérmico, y muchas células del neuroectodermo de origen ectodérmico y endodérmico. EL bFGF es un agente quimiotáctico y mitogénico para las células endoteliales in vitro e induce la diferenciación neuronal, la supervivencia y la regeneración. Ha demostrado ser crucial en la modulación del desarrollo embrionario y la diferenciación, y puede desempeñar un papel en la modulación de la angiogénesis, la reparación del tejido, el desarrollo embrionario y la función neuronal in vivo.

## INDICACIONES Y TÉCNICA

Las indicaciones de la revascularización son dientes no vitales con: necrosis pulpar con periodontitis apical y abscesos en dientes inmaduros debida también a traumatismo o avulsión, en pacientes con edades comprendidas entre 8-16 años en buen estado de salud<sup>5</sup>.

El protocolo más utilizado es el de Banchs y Trope<sup>10</sup> con algunas modificaciones que iremos analizando.

### Primera cita:

- Anestesia.
- Dique de goma.
- Apertura cavidad.
- Sin instrumentar irrigar con hipoclorito.
- Lavado final con solución salina.

- Secar el conducto con conos de papel estéril.
- Colocación de la pasta tri-antibiótica (21 días) y obturación provisional.

### Segunda cita:

- Anestesia (sin vasoconstrictor).
- Dique de goma.
- Eliminación de la obturación provisional.
- Irrigación con hipoclorito sódico para eliminar el medicamento intra-conducto
- Lavado con solución salina.
- Creación de andamio biológico (hacer sangrar el ápice del diente) con un explorador endodóntico o con una lima K hasta que la sangre llegue a LAC (línea amelo-cementaria) y esperar que se coagule (15 minutos aproximadamente).
- Sellar el coagulo con MTA y con resina fluida o cemento de vidrio ionómero.
- Restaurar el diente con composite.

Se aconseja anestesia sin vasoconstrictor, sobretodo, en la cita en la que se debe crear el andamio<sup>8</sup>.

La mayoría de los autores analizados, utilizan el hipoclorito de sodio a una concentración entorno al 5% y CHX (clorhexidina) al 0,12%. Aparte Thibodeau<sup>14</sup>, que utiliza sólo NaClO (hipoclorito de sodio) al 1,25%, los autores que utilizan los dos irrigantes, lavan copiosamente el canal con suero fisiológico entre los dos irrigantes para evitar que reaccionen entre ellos<sup>8,15</sup>.

Estudios recientes han demostrado que la irrigación con clorhexidina puede ser perjudicial para las células madre<sup>8,16</sup>.

Debido a la complejidad de las infecciones del conducto radicular, el uso de un único antibiótico no puede dar lugar a la desinfección eficaz.

## PAUTA ANTIBIÓTICA

Es necesaria una combinación de antibióticos para que el medicamento sea más eficaz y también disminuya la probabilidad de desarrollo de cepas resistentes. La combinación de la pasta tri-antibiótica consiste en una mezcla de metronidazol, ciprofloxacina, minociclina (derivado sintético de tetraciclina) (Figura 1).

En el estudio de Hoshino del 1996<sup>17</sup>, analizaron los tres antibiótico individualmente, y, ninguno de los fármacos consiguió

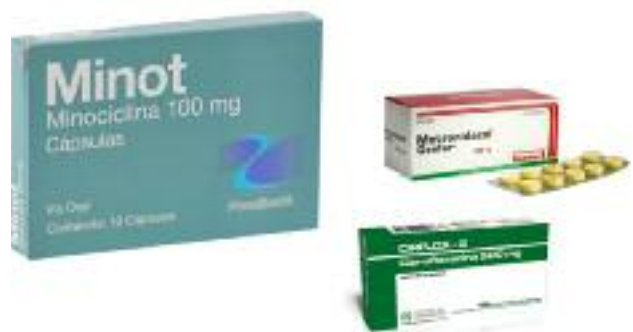

Figura 1. Ejemplos de cajas comerciales de antibióticos utilizados por la mezcla de la pasta tri-antibiótica.

eliminar las bacterias completamente; pero los tres juntos, fueron capaces de desinfectar contundentemente las muestras de estudio<sup>18</sup>. En este estudio, refieren que la respuesta fue eficaz a una concentración de 25 mg/ml de cada antibiótico in vitro, mientras que en el estudio de Sato<sup>19</sup>, se requería una concentración de 50 mg/ml para la esterilización de la dentina de la raíz infectada in situ<sup>7,20</sup>.

Otros estudios demuestran que la de 100 mg/ml, según las proporción de Hoshino, es la concentración ideal y más efectiva contra las cepas de *E. fecalis* y *P. gingivalis*, que son las bacterias más resistentes dentro de los conductos dentales<sup>20,21</sup>.

En el estudio de Sabrah<sup>20</sup>, también se hace una comparación entre PTA (pasta tri-antibiótica) y PBA (pasta bi-antibiótica); y se ha revelado que la pasta bi-antibiótica es efectiva sin ninguna diferencia con la pasta triple, con una concentración de 140 mg/ml de cada antibiótico, así que la eliminación de la minociclina elimina la desventaja de decoloración de la pasta tri-antibiótica.

Otro estudio de Sato y cols.,<sup>22</sup> investigaron las propiedades antisépticas de varias combinaciones de antibióticos in vitro y se encontró que una combinación de ciprofloxacina, metronidazol, y cefaclor fue igualmente eficaz. En un trabajo de un caso posterior, Thibodeau y Trope<sup>14</sup> informaron de la sustitución de la minociclina con el cefaclor (cefalosporina de segunda generación) en la PTA de Hoshino para evitar la decoloración de la dentina, un problema que a menudo acompaña el uso de la minociclina intracoronal.

#### Composición de la Pasta (PTA) según Hoshino:

Antibióticos (3Mix) - proporción 1:1:1.

- 200 mg de ciprofloxacina, metronidazol 500 mg, 100 mg de minociclina Vehículo (MP) - proporción de 1:1.
- Ungüento Macrogol, propilenglicol.

3Mix se incorpora en MP con la siguiente proporción.

- 1:05 (MP: 3Mix).
- 01:07 (mezcla estándar).

El vehículo ideal para la administración de antibióticos en el conducto radicular debe tener la capacidad de facilitar la mejor difusión del medicamento a través de los túbulos dentinarios y alteraciones anatómicas. Por lo tanto, la difusión del antibiótico en el cemento y el tejido perirradicular puede ser ventajosa, aunque la mayoría de los casos analizados utilizan agua destilada para la preparación de la pasta porque es más sencillo y rápido de preparar y no necesita un farmacéutico. Hoshino<sup>17</sup> utiliza propilenglicol y macrogol para la mezcla de la pasta de antibiótico triple.

Cruz y cols.,<sup>23</sup> investigaron el efecto de la penetración de glicol de propileno en la dentina de la raíz; el área y la profundidad de penetración de safranina (colorante en glicol de propileno), resultó significativamente mayor que teñir con agua destilada en la dentina de la raíz.

#### 3Mix -MP en Endodoncia:

La asociación de glicol fue la combinación más eficaz para reducir las bacterias y levaduras probadas. Por lo tanto, la entrega

del fármaco con vehículo ideal en el canal de la raíz reduce la carga bacteriana en el canal de la raíz infectado<sup>7</sup>.

Propilenglicol, macrogol y glicol son todos solventes químicamente inertes utilizados como vehículos en preparaciones farmacéuticas; porque, a menudo, las preparaciones acuosas en ambientes con pH elevado y alta temperatura se degradan<sup>20</sup>.

## ANDAMIO

Después de la fase antibiótica empieza la fase del andamio que es un coágulo de sangre, con la ayuda de un explorador o una lima endodóntica, se provoca el sangrado del ápice del diente y se deja llenar el conducto de sangre aproximadamente a menos 3 mm de línea amelo-cementaria (LAC)<sup>9-10,24</sup>. Algunos autores comentan que, idealmente, sería mejor que el coágulo se coloque a nivel de LAC<sup>14</sup>; así, el material sellador estaría a 1-2 mm más coronal, para favorecer el desarrollo de la raíz<sup>8</sup>. Se espera a que se coagule para sellarlo con MTA.

El suministro de sangre directa es imprescindible para una regeneración, por la necesidad de nutrientes y factores de crecimiento contenido en la sangre del mismo paciente<sup>25</sup>. Los factores de crecimiento sirven como moléculas de señalización entre las células. Ellos son capaces de estimular el crecimiento celular, la proliferación, la diferenciación, la activación metabólica y también actúan como factores quimioactivos<sup>26</sup>. La cicatrización de las heridas está estrechamente relacionada con la diferenciación de las células madre y las células somáticas del tejido lesionado.

La esperanza de vida replicativa de las células madre está limitada por la longitud del ADN telomérico, y puede ser mantenida por la expresión de un bajo nivel de actividad de la telomerasa. Cada vez que hay regeneración, el ADN telomérico se acorta, entonces, el potencial de regeneración y diferenciación depende de la edad del paciente y de la etapa de desarrollo de la raíz<sup>26</sup>.

#### Andamio alternativo

En un estudio publicado por Tawfik y cols., en 2013<sup>13</sup> donde analizan estudios clínicos con varias técnicas como: apicoformación con MTA, MTA en canal vacío, revascularización con pasta tri-antibiótica y revascularización con pasta tri-antibiótica más andamio inyectable (bFGF), los resultados de este estudio demostraron que, en los grupos con apicoformación y relleno del canal con MTA, no hubo depósito de tejido duro en posición apical; mientras que en los grupos de revascularización, si hay depósito de tejido duro. No existieron diferencias significativa entre la revascularización normal en comparación con la revascularización con andamio inyectable<sup>13</sup>.

En un caso publicado por Keswani y Pandey<sup>27</sup>, se informa de un procedimiento de revascularización en un diente inmaduro con una pulpa necrótica, utilizando fibrina rica en plaquetas (PRF), a los 12 y 15 meses de seguimiento, el diente respondió positivamente a las prueba de pulpa de frío y eléctricas. El examen radiográfico demostró un continuo engrosamiento de las paredes del conducto radicular, el alargamiento de la raíz y el cierre apical.

La fibrina rica en plaquetas es un andamio potencial en proce-

dimientos de revascularización de pulpa, ya que es rico en factores de crecimiento, aumenta la proliferación y diferenciación celular, aumenta la angiogénesis, actúa como una matriz para el crecimiento de tejido, regula las reacciones de inflamación y tiene propiedades anti-infecciosas. Además, actúa como una excelente matriz para apoyar la colocación de MTA. Las desventajas del uso de PRF incluyen el requisito de un equipo especial, el procedimiento invasivo de extracción de sangre en los pacientes, dificultad en el manejo y la colocación en el interior del espacio del canal y el aumento de costo del tratamiento. Sin embargo, se requieren ensayos clínicos a largo plazo y los estudios histológicos para analizar los beneficios del uso de PRF en procedimiento de revascularización<sup>27</sup>.

## SELLADO CON MTA

En el primer caso analizado, Iwaya<sup>3</sup> (2001) realiza el sello del coágulo con  $\text{Ca(OH)}_2$ , pero con el comienzo de la comercialización del MTA, que es un material con propiedad superiores, los autores sustituyen  $\text{Ca(OH)}_2$  por el MTA.

La colocación de MTA, idealmente, debería estar 1-2 mm más apical a la LAC<sup>8</sup>, en comparación con Banchs y Trope<sup>10</sup>. Cuando la colocación del MTA puede resultar técnicamente difícil, entonces se aconseja utilizar Colla Tape<sup>®</sup> (Zimmer Dental) Colla Plug<sup>®</sup> (Zimmer Dental) como base, encima del coágulo, para facilitar la colocación del MTA, ya que tales materiales no interfieren nada con la evolución del tratamiento<sup>8, 28</sup>.

## ÉXITOS

El éxito del tratamiento de revascularización depende de muchos factores como:

- La edad que debe de ser entre 7-16 años<sup>5</sup>, (mejor cuanto más joven es el paciente porque su células madre tienen un potencial de diferenciación mayor)<sup>26</sup>.
- Una buena selección del caso.
- La amplitud del foramen apical: que debe de ser mayor de 1 mm mesio-distal en rx periapical, para que el aporte de sangre sea necesario<sup>5, 8, 14</sup>; aunque hay estudios en animales que dicen lo contrario<sup>29</sup>.
- La colaboración del paciente y de los padres.
- La supervivencia a la infección de las células de la papila dental<sup>25</sup>.

Varios estudios y un caso clínico, han realizan un estudio histológico para determinar el tipo de tejido que se genera en el tratamiento de revascularización con PTA.

Los estudios histológico de dientes revascularizados en animales mostraron que el tejido que crece en el espacio pulpar, fue tejido conectivo blando fibroso y tejido duro cemento similar al hueso<sup>24, 30</sup>.

Otros estudios más recientes en humanos, confirman estos resultados<sup>24, 31</sup>, en el caso publicado por Becerra y cols., en 2014<sup>24</sup>, se analiza un primer premolar inferior inmaduro revascularizado con una evolución positiva de dos años. Los dos primeros premolares inferiores se extrajeron por un tratamiento de ortodoncia y se aprovecharon para un análisis his-

tológico con referencia al diente contra lateral. Los resultados mostraron: el espacio del canal estaba lleno de tejido conectivo fibroso, el cierre apical fue realizado por la deposición de cemento sin dentina; el cemento se formó en las paredes de dentina del canal. También se observaron células inflamatorias en el tercio coronal y medio (tejido revitalizado). Los resultados de este estudio confirman los resultados de los anteriores en animales<sup>30</sup> y humanos<sup>31</sup>. Los tejidos que se encuentran en dientes revascularizados con PTA son: tejido conectivo blando similar al ligamento periodontal, tejido duro cemento similar al hueso<sup>24, 30, 31</sup>.

## DECOLORACIÓN

Una de las desventajas mas frecuentes es la decoloración; si se produce la decoloración de la corona, se puede intentar el tratamiento por el blanqueamiento intracoronal con perborato de sodio. Además, el uso del MTA blanco en lugar de MTA gris también debe ser considerado. También se describe una técnica más segura y más fiable para el apósito antibiótico, utilizando una aguja 20G con un enfoque de relleno. Una opción es utilizar el protocolo de Reynolds y cols<sup>6</sup>, que sella los túbulos de la corona con resina fluida con la ayuda de un proyector de conductos (Figura 2). Otra opción eliminar la minoclina y utilizar una pasta bi-antibiótica<sup>3</sup> aunque es menos efectiva y tiene un mayor riesgo de reinfección frente a la pasta tri-antibiótica a las mismas dosis<sup>20</sup> o un medicamento alternativo como el cefaclor en el caso clínico de Thibodeau y Trope<sup>14</sup> o la amoxicilina en el caso clínico de Thomson y Kahler<sup>32</sup>.

## CONCLUSIÓN

Según los resultados conseguidos en los casos clínicos analizados y las pruebas histológicas y radiográficas en los estudios analizados; podemos afirmar que:

- La revascularización con pasta tri-antibiotica es un tratamiento válido y más conveniente respecto a los tradicionales.
- Indicado para los casos de necrosis pulpar con periodontitis apical, con y sin supuración, en dientes inmaduros, porque la calidad y la cantidad de tejido generado es superior.
- Permite un cierre completo de ápice.
- Es una técnica más sencilla.



Figura 2. (a) La jeringa con aguja 20 G es aconsejada para introducir la pasta antibiótica con seguridad y baja también la posibilidad de decoloración de la corona. (b) Dibujo de un proyector de conducto utilizado en el protocolo de Reynolds y cols<sup>6</sup>.



## BIBLIOGRAFÍA

1. Shah N, Logani A, Bhaskar U, Aggarwal V. Efficacy of revascularization to induce apexification/apexogenesis in infected, nonvital, immature teeth: a pilot clinical study. *J Endod* 2008; 34 (8): 919–25.
2. Hargreaves KM, Giesler T, Henry M, Wang Y. Regeneration potential of the young permanent tooth: what does the future hold? *J Endod* 2008; 34 (7 Suppl):S51–6.
3. Iwaya SI, Ikawa M, Kubota M. Revascularization of an immature permanent tooth with apical periodontitis and sinus tract. *Dent Traumatol* 2001; 17 (4): 185–7.
4. Huang GT-J. Apexification: the beginning of its end. *Int Endod J* 2009; 42 (10): 855–66.
5. Garcia-Godoy F, Murray PE. Recommendations for using regenerative endodontic procedures in permanent immature traumatized teeth. *Dent Traumatol* 2012; 28 (1): 33–41.
6. Reynolds K, Johnson JD, Cohenca N. Pulp revascularization of necrotic bilateral bicuspids using a modified novel technique to eliminate potential coronal discoloration: a case report. *Int Endod J* 2009; 42 (1): 84–92.
7. Parasuraman VR, Muljibhai BS. 3Mix - MP in Endodontics – An overview. *J Dent Med Sci.* 2012; 3 (1): 36–45.
8. Petrino J A, Boda KK, Shambarger S, Bowles WR, McClanahan SB. Challenges in regenerative endodontics: a case series. *J Endod* 2010; 36 (3): 536–41.
9. Ding RY, Cheung GS, Chen J, Yin XZ, Wang QQ, Zhang CF. Pulp revascularization of immature teeth with apical periodontitis: a clinical study. *J Endod* 2009; 35 (5): 745–9.
10. Banchs F, Trope M. Revascularization of immature permanent teeth with apical periodontitis: new treatment protocol? *J Endod* 2004; 30 (4): 196–200.
11. Gómez de Ferraris M E, Campos Muñoz A. *Histología, embriología e ingeniería tisular bucodental.* 3a edición Editorial Médica Panamericana S A, Madrid 2009.
12. Chuensombat S, Khemaleelakul S, Chaitipakorn S, Srisuwan T. Cytotoxic effects and antibacterial efficacy of a 3-antibiotic combination: an in vitro study. *J Endod* 2013; 39 (6): 813–9.
13. Tawfik H, Abu-Seida A M, Hashem A A , Nagy MM. Regenerative potential following revascularization of immature permanent teeth with necrotic pulps. *Int Endod J* 2013; 46 (10): 910–22.
14. Thibodeau B, Trope M. Pulp revascularization of a necrotic infected immature permanent tooth: case report and review of the literature. *Pediatr Dent* 2007; 29 (1): 47–50.
15. Basrani BR, Manek S, Sodhi RNS, Fillery E, Manzur A. Interaction between sodium hypochlorite and chlorhexidine gluconate. *J Endod* 2007; 33 (8): 966–9.
16. Trevino EG, Patwardhan AN, Henry M a, Perry G, Dybdal-Hargreaves N, Hargreaves KM, et al. Effect of irrigants on the survival of human stem cells of the apical papilla in a platelet-rich plasma scaffold in human root tips. *J Endod* 2011; 37 (8): 1109–15.
17. Hoshino E, Kurihara-Ando N, Sato I, Uematsu H, Sato M, Kota K, et al. In vitro antibacterial susceptibility of bacteria from infected root dentin to a mixture of ciprofloxacin, metronidazole and minocycline. *Int Endod J* 1996; 29: 125–30
18. Mohammadi Z, Abbott P V. On the local applications of antibiotics and antibiotic-based agents in endodontics and dental traumatology. *Int Endod J* 2009; 42 (7): 555–67.
19. Sato I, Kurihara-Ando N, Kota K, Iwaku M, Hoshino E. Sterilization of infected root-canal dentine by topical application of a mixture of ciprofloxacin, metronidazole and minocycline in situ. *Int Endod J* 1996; 29: 118–24.
20. Sabrah AH, Yassen GH, Gregory RL. Effectiveness of antibiotic medicaments against biofilm formation of *Enterococcus faecalis* and *Porphyromonas gingivalis*. *J Endod* 2013; 39 (11): 1385–9.
21. Alam T, Nakazawa F, Nakajo K, Uematsu H, Hoshino E. Susceptibility of *Enterococcus faecalis* to a Combination of Antibacterial Drugs (3Mix) in vitro. *J Oral Biosci* 2005; 47 (4): 315–20.
22. Sato T, Hoshino E, Uematsu H, Noda T. In vitro antimicrobial susceptibility to combinations of drugs on bacteria from carious and endodontic lesions of human deciduous teeth. *Oral Microbiol Immunol* 1993; 8: 172–6.
23. Cruz E V, Kota K, Huque J, Iwaku M, Hoshino E. Penetration of propylene glycol into dentine. *Int Endod J* 2002; 35 (4): 330–6.
24. Becerra P, Ricucci D, Loghin S, Gibbs JL, Lin LM. Histologic study of a human immature permanent premolar with chronic apical abscess after revascularization/revitalization. *J Endod* 2014; 40 (1): 133–9.
25. Srisuwan T, Tilkorn DJ, Al-Benna S, Abberton K, Messer HH, Thompson EW. Revascularization and tissue regeneration of an empty root canal space is enhanced by a direct blood supply and stem cells. *Dent Traumatol* 2013; 29 (2): 84–91.
26. Lin LM, Rosenberg P a. Repair and regeneration in endodontics. *Int Endod J* 2011; 44 (10): 889–906.
27. Keswani D, Pandey RK. Revascularization of an immature tooth with a necrotic pulp using platelet-rich fibrin: a case report. *Int Endod J* 2013; 46 (11): 1096–104.
28. Jung I-Y, Lee S-J, Hargreaves KM. Biologically based treatment of immature permanent teeth with pulpal necrosis: a case series. *J Endod* 2008; 34 (7): 876–87.
29. Laureys WGM, Cuvelier C a, Dermout LR, De Pauw G a M. The critical apical diameter to obtain regeneration of the pulp tissue after tooth transplantation, replantation, or regenerative endodontic treatment. *J Endod* 2013; 39 (6): 759–63.
30. Yamauchi N, Yamauchi S, Nagaoka H, Duggan D, Zhong S, Lee SM, et al. Tissue engineering strategies for immature teeth with apical periodontitis. *J Endod* 2011; 37 (3): 390–7.
31. Shimizu E, Ricucci D, Albert J, Alobaid AS, Gibbs JL, Huang GT-J, et al. Clinical, radiographic, and histological observation of a human immature permanent tooth with chronic apical abscess after revitalization treatment. *J Endod* 2011; 39 (8): 1078-83.
32. Thomson A, Kahler B. Regenerative endodontics biologically based treatment for immature permanent teeth: a case report and review of the literature. *Aust Dent J* 2010; 55 (4): 446-52.



PUESTA  
AL DÍA



**López Gil, Adela**  
Licenciada en Odontología.  
Especialista Universitario en Medicina Oral.

**Parral Sola, Gema M<sup>a</sup>**  
Licenciada en Odontología. Especialista Universitario en Medicina Oral.

**López Honduvilla, Blas**  
Licenciado en Medicina y Cirugía. Licenciado en Odontología. Unidad de Salud Bucodental Villarrobledo I.

**Gil Atienzar, M<sup>a</sup> Victoria**  
Licenciado en Medicina y Cirugía. Estomatóloga. Unidad de Salud Bucodental Albacete V. Unidad de Salud Bucodental Pacientes Especiales Albacete.

**Somacarrera Pérez, M<sup>a</sup> Luisa**  
Doctora en Medicina. Estomatóloga. Especialista en Medicina oral. Catedrática de Odontología Universidad Europea de Madrid.

Indexada en / Indexed in:  
- IME  
- IBECs  
- LATINDEX  
- GOOGLE ACADÉMICO

Correspondencia:  
Adela López Gil  
Plaza de la Mancha 16, 6<sup>o</sup>S  
02001 Albacete  
89adelalg@gmail.com  
Tel.: 617 579 061

Fecha de recepción: 23 de junio de 2014.  
Fecha de aceptación para su publicación:  
29 de enero de 2015.

# ACTUALIZACIÓN DEL TRATAMIENTO DEL SÍNDROME DE BOCA ARDIENTE

López Gil, A., Parral Sola, G. M<sup>a</sup>, López Honduvilla, B., Gil Atienzar, M<sup>a</sup> V., Somacarrera Pérez, M<sup>a</sup> L.  
Actualización del tratamiento del síndrome de boca ardiente. *Cient. Dent.* 2015; 12; 1: 21-28.

## RESUMEN

El síndrome de boca ardiente se considera un "dolor urente en la lengua o en otra localización de la mucosa oral sin signos patológicos específicos con evolución de al menos 4-6 meses", según la Asociación Internacional para el estudio del Dolor (IASP). La prevalencia oscila entre el 0,7% - 4,6%, siendo más frecuente en el sexo femenino (7:1) en la etapa peri-postmenopáusica. La etiología es multifactorial, por lo que debemos eliminar los factores locales, sistémicos y psicológicos que como factores precipitantes o consecuentes, están siempre presentes en esta entidad. En cuanto al tratamiento hemos de retirar los agentes causantes de la patología y disminuir en la medida de lo posible la sintomatología.

A pesar de haber obtenido resultados con las terapias descritas en las revisiones sistemáticas y en los estudios clínicos son necesarios más ensayos clínicos aleatorizados, con muestras homogéneas, diseños apropiados y periodos de seguimiento prolongados que permitan evaluar la eficacia clínica y los posibles efectos adversos a largo plazo.

## PALABRAS CLAVE

Síndrome de boca ardiente; Ensayos controlados aleatorizados; Tratamiento farmacológico; Terapia.

## UPGRADE TREATMENT OF BURNING MOUTH SYNDROME

### ABSTRACT

Burning mouth syndrome is considered a burning pain in the tongue or in another location of the oral mucosa without specific pathological features with the development in at least 4-6 months, according to the International Association for the Study of Pain (IASP). The prevalence ranges from 0.7% - 4.6%, being more common in females (7:1) in the peri-menopausal stage. The etiology is multifactorial, so we must delete local, systemic and psychological factors as precipitating or consequential factors are always present in this entity.

Despite of the results obtained with the therapies described in systematic reviews and clinical studies more randomized clinical trials with homogeneous samples, appropriate designs and longer follow-up periods to evaluate the clinical efficacy and potential adverse effects are needed long term.

## KEY WORDS

Burning mouth syndrome; Randomized controlled trials; Pharmacological treatment; Therapy.

## INTRODUCCIÓN

El síndrome de la boca ardiente (SBA) se define por la Asociación Internacional para el estudio del dolor como un "dolor urente en la lengua o en otra localización de la mucosa oral en ausencia de signos patológicos específicos con evolución de al menos 4-6 meses<sup>14</sup>" en una mucosa aparentemente normal. El dolor puede en ocasiones estar asociado a otros síntomas como sequedad subjetiva de la boca, parestesias y alteraciones del gusto.

Existe una confusión en la taxonomía, no se trata de una entidad nosológica bien definida.

Otros términos que se han utilizado en la bibliografía para hacer referencia a este síndrome son: glosodinia, estomatodinia, glosopirosis, estomatopirosis, disestesia oral o glosalgia<sup>2</sup>.

## ETIOLOGÍA Y FISIOPATOLOGÍA

El SBA lo podemos clasificar según la variación diaria de síntomas que refiera el paciente o según la etiología<sup>3-7</sup>.

Lamey y Lewis clasificaron el síndrome en tres tipos dependiendo de la variación diaria de los síntomas que refieren los pacientes<sup>8</sup>.

- Tipo I (35%) síntomas empeoran a lo largo del día alcanzando un máximo a últimas horas de la tarde.
- Tipo II (55%): molestias persistentes desde la mañana que se mantienen a lo largo del día.
- Tipo III (10%): dolor intermitente con periodos libres de molestias.

Scala y cols., diferencian dos tipos de SBA según su etiología<sup>9</sup>.

- El SBA primario esencial o idiopático en el que no es posible encontrar causa orgánica subyacente identificable.
- El SBA secundario se caracteriza por presencia de quemazón oral, al cual le podremos atribuir factores etiológicos locales o sistémicos definidos.

El objetivo principal del diagnóstico es identificar los factores causantes o precipitantes ya que el del SBA secundario es susceptible al tratamiento de la etiología.

Distinguiremos entre factores que actúan a nivel local, sistémico y/o psicológico.

### Factores a nivel local

#### • Xerostomía

La xerostomía se presenta en muchas ocasiones como efecto secundario de determinados fármacos (según Marques-Soares solamente los antihipertensivos inhibidores de la enzima convertidora de angiotensina -IECA- y diuréticos se presentaron como factor de riesgo para el síndrome de boca ardiente)<sup>10</sup>. También enfermedades sistémicas crónicas como el síndrome de Sjögren o la terapia de radiación cervicofacial, la función fisiológica de secreción salival con respecto a la edad y los estados psicológicos están implicados en la etiología de la xerostomía.

La xerostomía es un síntoma en los pacientes con este síndrome. Sin embargo, la mayoría de los estudios en los que se mide la tasa de flujo salival (en reposo y estimulado), no revelan diferencias significativas con los casos controles. Es decir, la capacidad funcional de las glándulas salivales está preservada<sup>10</sup> (Figura 1).

#### • Irritación en la mucosa oral

La primera causa de irritación en la mucosa oral es debido a restauraciones dentales sin pulir y prótesis mal ajustadas. También la presencia de hábitos parafuncionales, como mordisqueo, pueden afectar a la mucosa oral. Otra causa puede ser la alimentación o enjuagues que contengan alcohol y productos de contenido ácido que pueden causar irritación de la mucosa oral<sup>11</sup>. Por último, la existencia de reflujo gastroesofágico y los vómitos frecuentes afectan tanto a los tejidos blandos como a los tejidos duros de la cavidad oral.

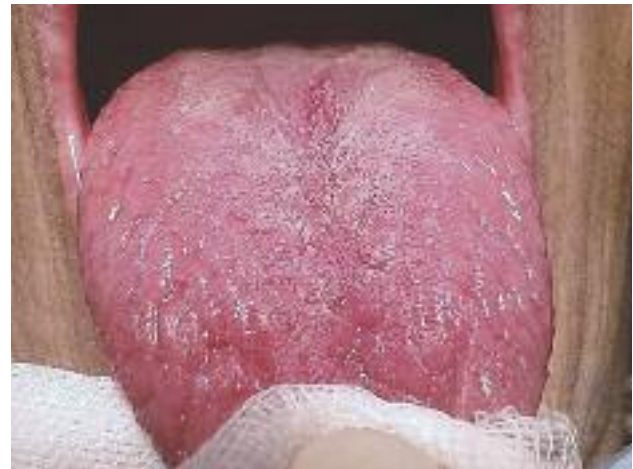

Figura 1. Paciente con xerostomía y lengua urente. Depapilación en bordes laterales y fisuras.

### Factores a nivel sistémico

#### • Enfermedades mucocutáneas

La candidosis oral es una patología común en estos pacientes.

Hemos de tener en cuenta que la *Candida Albicans* es un hongo comensal en la boca y que su mera presencia sin hallazgos clínicos no sirve para su diagnóstico. Si existe sospecha de candidosis daremos una terapia antifúngica (nistatina en suspensión oral 100.000 UI/4 veces/día) hasta que la lesión desaparezca, manteniendo el antifúngico el mismo tiempo que hayamos necesitado para resolver el proceso por posibles recidivas (Figura 2).

También hemos de tener en cuenta otras enfermedades mucocutáneas como el liquen plano, reacciones liquenoides, penfigoide benigno de las mucosas, el pénfigo y glositis migratoria.

#### • Trastornos nutricionales, metabólicos o endocrinos

Enfermedades como la diabetes, el hipotiroidismo, el déficit de hierro, zinc y las vitaminas del complejo B, especialmente vitamina B12 pueden provocar cambios en la mucosa oral y producir xerostomía y sensación de quemazón. Los niveles séricos de vitamina B12 se identificarán sólo en el 50% de los pacientes con enfermedad subclínica y por lo tanto la medición

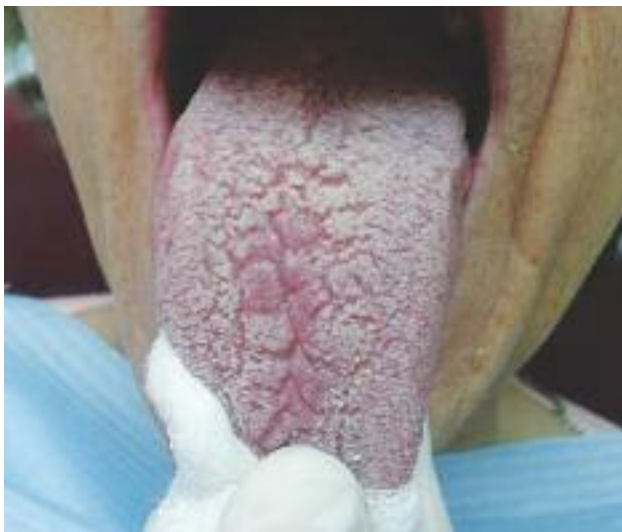

Figura 2. Paciente con xerostomía y lengua saburral.

de ácido metilmalónico y homocisteína se recomienda como un método más sensible de detección de deficiencia de vitamina B12<sup>12</sup>.

Lamey y cols., realizaron un estudio por el cual les administraron a los pacientes vitamina B1, B2 y B6 como tratamiento del SBA primario. Los pacientes con un déficit de vitamina B sintieron mejoría en el 88% de los casos, pero los pacientes sin déficit tan solo mejoraron el 3%<sup>8</sup>.

- La cantidad de ingesta diaria de agua (al menos 1,5-2 L diarios).

#### Factores psicológicos

Existen estudios que apoyan la etiología multifactorial del SBA, demostrando que la presencia de trastornos psicológicos tales como ansiedad, estrés, depresión, trastornos compulsivos y la cancerofobia afecta negativamente a la calidad de vida de estos pacientes, que por tener un dolor crónico como el que presentan en el SBA pueden agravar esta patología<sup>13,14</sup>.

## CLÍNICA

Los pacientes refieren un dolor urente en la mucosa oral que puede ser descrito como ardor, hormigueo o sensación de entumecimiento. También producirá disgeusia, (alteración de la percepción del gusto). Además de la sequedad oral muchos pacientes advierten tener sed, dolor de cabeza, dolor en la articulación temporomandibular, y sensibilidad o dolor en la masticación, en el cuello, en el hombro, y en los músculos suprahioides.

La intensidad del dolor es variable, oscila entre leve, moderada e intensa.

El dolor es de patrón continuo, paroxismo infrecuente. Puede aumentar en intensidad al final de cada día y rara vez interfiere con el sueño.

La localización del dolor es independiente de la vía nerviosa, a menudo, bilateral y simétrica. Las localizaciones más frecuentes son:

- La lengua, en la punta y en los 2/3 anteriores y los bordes laterales.
- En la porción anterior paladar duro.
- En la mucosa labial-inferior.
- En la encía, la mucosa yugal y el suelo de la boca rara vez están implicados.

La presentación puede ser espontánea o estar relacionada en el tiempo con tratamientos odontológicos recientemente realizados o acontecimientos que provoquen alteraciones emocionales<sup>15</sup>.

Existen otros síntomas/signos asociados:

- Cefalea
- Xerostomía
- Odontalgia atípica
- Alteraciones emocionales

## CRITERIOS DIAGNÓSTICOS

El SBA es una entidad difícil de describir, explicar, diferenciar y clasificar al no haber unos criterios claros y concisos para el diagnóstico. Lo clasificaremos según la etiología, tomando especial interés en realizar una historia clínica completa, una exploración exhaustiva y las pruebas complementarias necesarias para poder establecer el diagnóstico definitivo<sup>16</sup>.

- El SBA primario

Identificar en cada caso los factores causantes o precipitantes

- El SBA secundario

Susceptible al tratamiento de la etiología

Realizaremos la **historia clínica** completa y detallada, tanto de las enfermedades sistémicas que padece como de los tratamientos farmacológicos que recibe, ya que algunos fármacos pueden estar implicados en la sensación de xerostomía que refieren en ciertas ocasiones.

**Historia del dolor.** Hemos de investigar sobre la naturaleza del dolor del paciente, esto puede ayudar a diferenciar la causa que lo provoca, ya que el diagnóstico del SBA se basa en ciertas características clínicas: el inicio del dolor, tanto repentino/intermitente, el aumento progresivo en el dolor durante el día, y la remisión del dolor al dormir, la presentación bilateral y al comer ciertos alimentos (aunque algunos pueden empeorar el dolor). El paciente también puede describir que la sequedad crece y mengua y la presencia de alteraciones del gusto<sup>17,18</sup>.

En estos pacientes, debemos utilizar una escala para cuantificar el dolor.

**La exploración clínica:**

- Debemos descartar lesiones en la mucosa oral o signos de irritación.
- Valorar los posibles hábitos parafuncionales (bruxismo, pro-tracción lingual).
- Mediciones de flujo salival (< 0,7ml/min daremos sustitutos salivares).
- Comprobar el estado de las prótesis y adaptarlas si fuera necesario.

**DIAGNÓSTICO Y MANEJO DE LOS COFACTORES LOCALES Y SISTÉMICOS RELACIONADOS CON EL SBA SECUNDARIO**

En primer lugar hemos de examinar la cavidad oral, buscar y eliminar posibles causantes que provoquen o agraven la quemazón oral.

Después haremos una medición de los parámetros salivares, que como se explicó anteriormente no tienen por qué estar alterados.

Tras la medición de los parámetros salivales, mandaremos que realicen una analítica, prestando atención a los parámetros hematológicos, deficiencias nutricionales y alteraciones hormonales.

Buscaremos si puede estar causado o no por efectos secundarios a la medicación o debido a hábitos parafuncionales y si el paciente presenta alergias de contacto.

Por último, evaluar el estado psicológico del paciente<sup>19</sup>.

**ALTERNATIVAS TERAPÉUTICAS DEL SBA**

Tras haber descartado y/o eliminado las causas que justifique el síndrome de boca ardiente secundario y haber eliminado la causa subyacente, consideraremos que el paciente presenta un síndrome de boca ardiente primario.

Debemos informar al paciente del carácter crónico pero no maligno del síndrome para minimizar el componente psicológico.

El tratamiento del síndrome de boca ardiente está dirigido a la eliminación de la sintomatología. La literatura científica proporciona publicaciones con gran número de intervenciones que tratan de hallar el tratamiento eficaz. Los estudios que se van a incluir en el presente trabajo son ensayos clínicos aleatorizados y otras alternativas de tratamiento basadas en la experiencia clínica<sup>20</sup>.

**Ácido alfa lipoico (ALA)**

El ALA es un potente antioxidante, su aplicación principal en la prevención y el tratamiento de neuropatía diabética mediante la disminución en el daño oxidativo del sistema nervioso.

Femiano y cols., han realizado varios estudios usando ALA sistémico o relacionándolo con fármacos tranquilizantes y psicoterapia. En 2004<sup>21</sup> se realizó un estudio aleatorizado con grupo control con placebo para comprobar la eficacia del control de los síntomas con un tratamiento con psicoterapia durante dos sesiones semanales de una hora durante dos meses, a otros pacientes se les administró ALA 600 mg al día durante dos meses. A otros pacientes la combinación de la psicoterapia y los 600 mg al día de ALA durante dos meses. Al final se observó que se obtuvo el mayor beneficio con la terapia combinada. El seguimiento de estos pacientes fue de un año.

En otro de sus estudios<sup>22</sup>, se administró ALA sistémico a pacientes con síndrome de boca ardiente que previamente habían sido tratados con tranquilizantes (clordimetildiazepam, lorazepam, bromazepam, fluoxetina y clorhidrato de hidroxicina). Estos respondieron mal a la terapia con ácido alfa lipoico en comparación con aquellos que no habían recibido tratamiento psicotrópico anterior. Se les administró el tratamiento durante dos meses. Es un estudio aleatorizado con grupo control con placebo. La muestra fue de 40 pacientes y el seguimiento fue durante seis meses.

López-D'alessandro y cols., realizaron un estudio de tratamiento combinado con ácido alfa lipoico sistémico y gabapentina, en el cual encontraron que relacionando estos dos fármacos reducían un 70% las molestias orales. En tratamiento fue ALA 600 mg y GABA 300 mg día durante dos meses. La muestra fue de 120 pacientes, en un estudio aleatorizado con grupo control con placebo. El seguimiento de estos pacientes no está disponible en el artículo<sup>23</sup>.

Sin embargo, en el estudio de Cavalcanti<sup>24</sup>, un ensayo controlado con placebo, doble ciego y aleatorizado no se encontraron diferencias estadísticamente significativas entre ALA sistémico (800 mg al día) y el grupo placebo. La muestra fue de 38 pacientes, la duración del tratamiento fue de ocho semanas y el seguimiento no está disponible en el artículo.

**Capsaicina tópica**

El compuesto químico capsaicina o capsáicina (8-metil-N-vanillil-6-nonenamida) es el componente activo de los pimientos picantes. Uno de sus usos en medicina es su acción analgésica. Su eficacia se basa en la estimulación selectiva de las neuronas de las fibras amielínicas C ya que produce la liberación de la sustancia P y también de otros neurotransmisores; para finalmente generar una depleción de la sustancia P, con lo que esto produciría una alteración de la transmisión del dolor a los sistemas centrales produciéndose un fenómeno de desensibilización al dolor.

Silvestre y cols., probaron en su estudio el enjuague de capsaicina al 0,02% tres veces al día durante una semana en 20 pacientes. Se encontraron diferencias estadísticamente significativas entre la capsaicina tópica y el placebo por la mañana y por la noche pero no por la tarde. Se dedujo que puede usarse para las molestias del síndrome de boca ardiente pero tiene limitaciones. No es de extrañar que se produzcan perio-

dos de mejoría durante la mañana y noche puesto que en la mayoría de los pacientes con síndrome de boca ardiente tienen un pico de dolor durante la tarde y disminuye durante el resto del día. Es un ensayo controlado con placebo, doble ciego y aleatorizado<sup>25</sup>.

### **Capsaicina sistémica**

Petruzzi y cols., realizaron un estudio comparando la capsaicina sistémica a 0,25% tres veces al día durante un mes con el grupo placebo. Encontraron mejoría significativa intensidad del dolor 80% pacientes La muestra es de 50 pacientes y el seguimiento de los pacientes no está disponible en el artículo. Es un ensayo controlado con placebo, doble ciego y aleatorizado.

El autor del estudio no aconseja tratamientos prolongados por dolor gástrico frecuente.

La capsaicina sistémica ayuda a aliviar los síntomas pero no es un tratamiento definitivo<sup>26</sup>.

### **Clorhidrato de benzidamina**

La bencidamina es un fármaco utilizado como antiinflamatorio y analgésico de uso tópico, de utilización sobre mucosas oral, genital y sobre la piel. También ejerce sus efectos tomado por vía oral, aunque en estas indicaciones ha sido desplazado totalmente por otros antiinflamatorios no esteroideos (AINEs) más efectivos.

Sardella y cols., realizaron un estudio por el cual administraban enjuague bucal 0,15% tres veces al día durante cuatro semanas de clorhidrato de benzidamina en una muestra de 30 pacientes en un estudio controlado con placebo, doble ciego y aleatorizado. El seguimiento de los pacientes no está disponible en el artículo. No se encontraron diferencias estadísticamente significativas en el estudio entre el grupo placebo, el grupo no tratado y el grupo al que le administraron el fármaco<sup>27</sup>.

### **Gabapentina (GABA)**

La GABA es un medicamento originalmente desarrollado para el tratamiento de epilepsia. Posteriormente la GABA se empezó a utilizar para el manejo del dolor, especialmente el de origen neuropático. Fue sintetizada inicialmente para mimetizar la estructura química del neurotransmisor ácido gamma-aminobutírico o GABA y se cree que actúa en los mismos receptores cerebrales. Su mecanismo de acción exacto es desconocido, pero se piensa que su acción terapéutica en el dolor neuropático implica los canales iónicos de calcio tipo N dependientes de voltaje.

Heckmann y cols., realizaron un estudio piloto, por el cual administraban a los pacientes 300 mg/día, máximo de 2.400 mg/día durante 3-4 semanas en 26 pacientes. No se obtuvo ningún efecto, esto puede ser debido a que el SBA no es resultado de disfunción neuropática.

El seguimiento de los pacientes no está disponible en el artículo<sup>28</sup>.

### **Clonazepam sistémico y tópico**

El clonazepam es un fármaco que se fija a los receptores GABA-A a nivel central y periférico. Su mecanismo de acción consiste en la entrada de cloro a la célula, con lo que consigue una hiperpolarización, e inhibe la neurotransmisión. Provoca el efecto en el sistema nervioso central (SNC). Favorece la vía moduladora descendente del SNC.

- Aparente actividad local, el fármaco interacciona con los receptores periféricos presentes en la mucosa oral, influyendo en densidad y la actividad de receptores.
- Produce efecto ansiolítico, sedante, miorelajante y anticonvulsivante.

Woda y cols., realizaron un ensayo con 25 pacientes a los que se les administró clonazepam tópico 0,5-1 mg 2-3 veces al día durante tres meses. El 40% de los pacientes apreciaron una mejoría total, el 36% mejoría parcial y el 24% ninguna mejoría. Seguimiento no disponible en el artículo. El estudio no fue a doble ciego ni aleatorizado<sup>29</sup>.

Con resultados semejantes Grushka y cols., realizaron un ensayo con 30 pacientes y le administraron clonazepam sistémico. La dosis inicial fue de 0,25 mg al día, con un incremento en la dosis de 0,25 mg una vez por semana si los síntomas continuaban. El tratamiento fue de dos años. El 43% de los pacientes apreciaron una mejoría total, el 27% mejoría parcial y el 30% ninguna mejoría. El estudio no fue a doble ciego ni aleatorizado<sup>30</sup>.

Ji-Young y cols., realizaron un estudio con 100 pacientes a los cuales les administraron 0,5 mg de clonazepam sistémico una o dos veces al día durante cuatro semana comparándolo con el grupo placebo. El 75% de los pacientes obtuvo mejoría con el tratamiento. Es un ensayo controlado con placebo, doble ciego y aleatorizado. El seguimiento de los pacientes no está disponible en el artículo<sup>31</sup>.

En éste estudio además de analizar la eficacia del clonazepam sistémico como fármaco para el tratamiento de síndrome de boca ardiente comprobaron que el estado psicológico, la gravedad de los síntomas iniciales y la presencia de xerostomía y/o alteración del gusto pueden servir como predictores del resultado de la terapia de clonazepam en los pacientes con síndrome de boca ardiente, por los cuales si presentan uno o más de estos factores disminuirá la eficacia del tratamiento.

Greteau-Richard y cols., realizaron un estudio con 48 pacientes a los cuales se les administró 3 mg al día de clonazepam tópico durante dos meses comparándolo con el grupo placebo. El 72% de los pacientes obtuvo mejoría con el tratamiento. El seguimiento de los pacientes fue de seis meses. Es un ensayo controlado con placebo, doble ciego y aleatorizado. Como efectos secundarios los pacientes refirieron adormecimiento, aumento de quemazón oral y sequedad oral<sup>32</sup>.

### **Vitaminas B**

La carencia de la vitamina B o tiamina provoca enfermedades como el beriberi y el síndrome de Korsakoff. Otras deficiencias

no muy severas incluyen problemas conductuales a nivel del sistema nervioso, irritabilidad, depresión, falta de memoria y capacidad de concentración. Una de las pruebas que diagnostica la deficiencia de tiamina, consiste en medir la actividad de las transacetilasas en los eritrocitos.

La vitamina B2 o riboflavina es necesaria para la integridad de la piel y las mucosas. En humanos, los signos y síntomas observados en la deficiencia de riboflavina incluyen labios agrietados y rojos, inflamación de la lengua, agrietamiento en los ángulos de la boca (queilitis angular), úlceras en la boca y garganta adolorida. La deficiencia también puede causar piel seca, fluidos en las membranas mucosas y anemia por deficiencia de hierro.

La vitamina B6 o piridoxina interviene en la elaboración de sustancias cerebrales que regulan el estado de ánimo, como la serotonina, pudiendo ayudar, en algunas personas, en casos de depresión, estrés y alteraciones del sueño. Además interviene en la síntesis de GABA, neurotransmisor inhibitorio muy importante del cerebro.

Lamey y cols., realizaron un estudio por el cual le administraron a los pacientes tiamina, riboflavina, piridoxina para tratar el síndrome de boca ardiente. Los pacientes con un déficit de vitamina B sintieron mejoría en el 88% de los casos, pero los pacientes sin déficit tan solo mejoraron el 3%<sup>8</sup>.

### Hormonas

La mayor parte de los pacientes que tienen síndrome de boca ardiente son mujeres peri-postmenopáusicas. En esa etapa de la vida, las mujeres sufren grandes cambios fisiológicos y alteraciones psicológicas que agravan la patología. Se ha propuesto administrar terapia de reemplazo de estrógenos debido a la deficiencia de hormonas ováricas y a los cambios atróficos en mucosa oral<sup>33</sup>.

### Antipsicóticos

Los inhibidores selectivos de la recaptación de la serotonina (ISRS) son una clase de compuestos típicamente usados como antidepresivos en el tratamiento de cuadros depresivos, trastornos de ansiedad, y algunos trastornos de personalidad.

La amisulprida es un fármaco antipsicótico con afinidad a D2/D3 del receptor dopaminérgico. A dosis bajas, se bloquean preferentemente los receptores D2/D3 presinápticos y produce secreción de dopamina responsables de sus efectos desinhibitorios. Se utiliza para el tratamiento de la esquizofrenia.

Maina y cols., realizaron un ensayo controlado sin placebo, doble ciego aleatorizado, utilizando amisulprida 50 mg al día e inhibidores selectivos de la serotonina (ISRS): paroxetina 20 mg al día, sertralina 50 mg al día en 76 pacientes durante ocho semanas.

Los pacientes a los que se les administró sertralina y la paroxetina mejoraron un 70% y un 72% tras varias semanas. La amisulprida alivió los síntomas del SBA la primera semana de tratamiento en el 70% de los pacientes, por lo tanto es un fármaco que actúa rápidamente en la cavidad oral<sup>34</sup>.

La olanzapina es un antipsicótico atípico, aprobado por la FDA para el tratamiento de la esquizofrenia o algún otro trastorno de agresividad patológica como episodios depresivos asociados con el trastorno bipolar.

Este fármaco tiene una menor afinidad por los receptores de la histamina, los muscarínicos y  $\alpha$ -adrenérgicos.

Nobuhisa Ueda., probó la olanzapina como fármaco para el tratamiento del síndrome de boca ardiente. Dos mujeres, una de 54 años que tras el fracaso del tratamiento con milnazipram le administraron durante una semana 2,5 mg al día de olanzapina, y una mujer de 51 años a la que le administraron 2,5 mg al día durante una y la semana siguiente se le aumentó a 5,0 mg/día. Las pacientes notaron una reducción en los síntomas sin experimentar síntomas graves. En artículo no está disponible el tiempo de seguimiento de estas pacientes.

Este fármaco puede ser una alternativa terapéutica pero se deben realizar ensayos clínicos aleatorizados para comprobar su verdadera eficacia<sup>35</sup>.

### Antidepresivos

La trazodona es un fármaco antidepresivo de segunda generación del grupo de las fenilpiperacinas de los antagonistas e inhibidores de la recaptación de serotonina, con efecto ansiolítico e hipnótico. Funciona al aumentar la cantidad de serotonina en el cerebro.

Tammiala-Salonen y cols., realizaron un ensayo controlado sin placebo, doble ciego y aleatorizado, utilizando trazodona 200 mg/día durante ocho semanas en 37 pacientes. No se encontraron diferencias estadísticamente significativas entre trazodona y placebo. El artículo no refiere el tiempo de seguimiento de estos pacientes<sup>36</sup>.

### Psicoterapia

Las terapias cognitivo-conductuales son orientaciones de la terapia cognitiva enfocadas en la vinculación del pensamiento y la conducta, y que recogen las aportaciones de distintas corrientes dentro de la psicología científica; siendo más que una mera fusión, como aplicación clínica, de la psicología cognitiva y la psicología conductista. Suelen combinar técnicas de reestructuración cognitiva, de entrenamiento en relajación y otras estrategias de afrontamiento y de exposición.

Komiyama y cols., realizaron un estudio para el tratamiento del síndrome de boca ardiente primario a partir de terapia cognitivo-conductual en 24 pacientes. Los pacientes tuvieron dos sesiones de terapia, separadas en el tiempo seis meses. La intensidad del dolor y la ansiedad había disminuido después de ambas sesiones en los pacientes. No es un estudio aleatorizado, doble ciego<sup>37</sup>.

Miziara y cols., realizaron un estudio para el tratamiento del SBA primario a partir de terapia cognitivo-conductual en 44 pacientes (24 recibieron terapia y 20 el placebo). De los pacientes que recibieron la terapia, el 70,8% obtuvieron alguna mejoría. No es un estudio aleatorizado, doble ciego<sup>38</sup>.

## NUEVAS TERAPIAS ALTERNATIVAS

### Acupuntura

Saradella y cols., realizaron un estudio piloto utilizando la acupuntura como método para eliminar los síntomas del SBA. La muestra para el estudio fue de 10 pacientes diagnosticados de ésta patología. Midieron el dolor oral mediante la escala analógica visual (VAS). El tratamiento consistió en 20 sesiones de acupuntura durante ocho semanas. La mejoría de estos pacientes fue estadísticamente significativa.

Este estudio piloto tiene varios errores, en primer lugar no fue aleatorio, ciego o controlado con placebo, la muestra es demasiado pequeña y ocho semanas de acupuntura son muy pocas para que haga efecto el tratamiento. Se necesitan más ensayos para comprobar la eficacia del tratamiento<sup>39</sup>.

### Hipnosis

Abrahamsen y cols., realizaron un estudio en 2008 utilizando la hipnosis como método para eliminar los síntomas del síndrome de boca ardiente. Es un estudio ciego, controlado, compuesto por 41 pacientes con dolor orofacial ideopático persistente (PIOP) en el que se probó el efecto de la hipnosis durante cinco sesiones individuales durante una hora en comparación con el placebo, que tan solo utilizaron técnicas de relajación.

Resultados estadísticamente no significativos pero si positivos. Estudio no aleatorizado, no doble ciego<sup>40</sup>.

### Aloe vera

López-Jornet y cols., realizaron un estudio en 2013 utilizando 0,5 mg de aloe vera y un protector lingual como método para eliminar los síntomas del SBA en 75 pacientes durante tres

meses. Dividieron en tres grupos el estudio, al primero solo le dieron un protector lingual, al segundo protector lingual y aloe vera y al tercero solo un placebo. Los síntomas de los tres grupos fueron evaluados mediante la escala analógica visual, mientras que los perfiles psicológicos de pacientes fueron evaluados utilizando la escala Hospital de Ansiedad-Depresión y su calidad de vida mediante el Perfil de Impacto de Salud Oral 49 (OHIP-49). Los resultados no fueron estadísticamente significativos en ninguno de los grupos pero se obtuvieron resultados positivos. Es un ensayo controlado con placebo, doble ciego y aleatorizado<sup>41</sup>.

## CONCLUSIONES

El SBA tiene una etiología incierta, por lo que es difícil definir un único protocolo de tratamiento.

Es fundamental la unificación de criterios definitorios y la búsqueda de métodos clínicos que permitan establecer un diagnóstico preciso.

Es importante proporcionar la información adecuada al paciente para reducir el estrés y la ansiedad que, como factores precipitantes o consecuentes, están siempre presentes en esta entidad.

A pesar de haber obtenido resultados con las terapias descritas en las revisiones sistemáticas y en los estudios clínicos son necesarios más ensayos clínicos aleatorizados, con muestras homogéneas, diseños apropiados y periodos de seguimiento prolongados que permitan evaluar la eficacia clínica y los posibles efectos adversos a largo plazo.



## BIBLIOGRAFÍA

1. <http://www.iasp-pain.org//AM/Template.cfm?Section=Home>
2. Fedele S, Fricchione G, Porter S R Burning mouth syndrome (stomatodynia). *Q J Med* 2007; 100: 527-530.
3. Maltsman-Tseikhin A, Moricca P, Niv D. Burning mouth syndrome: will better understanding yield better management? *Pain Pract* 2007; 7(2): 151-62.
4. Hakeberg M, Hallberg LR-M, Berggren U. Burning mouth syndrome: experiences from the perspective of female patients. *Eur J Oral Sci* 2003; 111(4): 305-11.
5. Wardrop RW, Hailes J, Burger H, et al. Oral discomfort at the menopause. *Oral Surg Oral Med Oral Pathol Oral Radiol Endod* 1989; 67: 535-540.
6. Vlaho Brailo, Vanja Vuèæviæ-Boras, Iva Z Alajbeg, Ivan Alajbeg. Significado de diferentes variables en 150 pacientes con síntomas de ardor oral y síndrome de boca ardiente. *Med Oral Patol Oral Cir Bucal* 2010; 12(3): 159-163.
7. Buchanan J, Zakrzewska J. Burning mouth syndrome. *BMJ Clin Evid* 2008; 3: 1301.
8. Lamey PJ, Lewis MAO. Oral medicine in practice: burning mouth syndrome. *Br Dent J* 1989; 23: 187-200.
9. Scala A, Checchi L, Montevecchi M, Marini I. Update on burning mouth syndrome: overview and patient management. *Crit Rev Oral Biol Med* 2003; 14(4): 275-291.
10. Marques-Soares MS, Chimenos-Küstner E, Subirá-Pifarré C, Rodríguez De Rivera-Campillo ME, López-López J. Association of burning mouth syndrome with xerostomia and medicines. *Med Oral Patol Oral Cir Bucal* 2005; 10: 301.
11. Mock D, Chugh D. Burning Mouth Syndrome. *Int J Oral Sci* 2010; 2(1): 1-4.
12. Silvestre-Rangil J, Silvestre FJ, Tamarit-Santafé C, Bautista D. Burning mouth syndrome: Correlation of treatment to clinical variables of the disease. *Med Oral Patol Oral Cir Bucal* 2011; 16(7): 890-4.
13. Chimenos E, Marques MS. Boca ardiente y saliva. *Med Oral* 2002; 7: 244-53.
14. Torgerson R. Burning mouth syndrome. *Dermatol Ther* 2010; 23: 291-298.
15. López-Jornet P, Camacho-Alonso F, Andujar-Mateos P, Sánchez-Siles M, Gómez-García F. Burning mouth syndrome: Update. *Med Oral Patol Oral Cir Bucal* 2010; 15(4): 562-8.
16. Scala A, Checchi L, Montevecchi, Marini I, Giamberardino M.A. Update on Burning Mouth Syndrome: Overview and Patient Management. *Crit Rev Oral Biol Med* 2003; 14(4): 275-291.
17. Rivinius C. Burning mouth syndrome: Identification, diagnosis, and treatment. *J Am Assoc Nurse Pract* 2009; 2: 423-429
18. Souza F. The impact of burning mouth syndrome on health-related quality of life. *Health Qual Life Outcomes* 2011; 9: 57-62.
19. Cassol Spanemberg J, Cherubini K, Zancano de Figueiredo M.A, Soares Yurgel L, Goncalves Salum F. Aetiology and therapeutics of burning mouth syndrome. *Gerodontology* 2012; 29: 84-89.
20. Moraes M, do Amaral Bezerra B.A, Pedro Carlos da Rocha Neto, Azevedo de Oliveira Soares A.C, Pereira Pinto L, de Lisboa Lopes Costa A. Randomized trials for the treatment of burning mouth syndrome: an evidence-based review of the literature. *Oral Pathol Med* 2012; 41: 281-287.
21. Femiano F, Gombos F, Scully C. Burning mouth syndrome: the efficacy of lipoic acid on subgroups. *J Eur Acad Dermatol Venerol* 2004; 18:676-678.
22. Femiano F, Gombos F, Scully C. Síndrome de boca ardiente. Estudio de la psicoterapia, medicación con ácido alfa- lipoico y combinación de terapias. *Med Oral* 2004; 9: 8-13.
23. López-D'alessandro E, Escovich L. Combination of alpha lipoic acid and gabapentin, its efficacy in the treatment of Burning Mouth Syndrome: A randomized, double-blind, placebo controlled trial. *Med Oral Patol Oral Cir Bucal* 2011; 16(5): 635-40.
24. Cavalcanti and FRX da Silveira Alpha lipoic acid in burning mouth syndrome. *J Oral Pathol Med* 2009; 38: 254-261.
25. Silvestre FJ, Silvestre-Rangil J, Tamarit-Santafé C, Bautista D. Application of a capsaicin rinse in the treatment of burning mouth syndrome. *Med Oral Patol Oral Cir Bucal* 2012; 17(1): 1-4.
26. Petrucci M. Systemic capsaicine burning mouth syndrome: short-term of a study pilot. *J Oral Pathol Med* 2004; 33:111-4.
27. Sardella A, Uglietti D, Demarosi F. Benzydamine hydrochloride oral rinses in management of burning mouth syndrome. *Oral Surg Oral Med Oral Pathol Oral Radiol Endod* 1999; 88: 683-6.
28. Heckmanna S.M, Heckmann J.G, Ungethuma A, Hujolc P, Hummel T. Gabapentin has little or no effect in the treatment of burning mouth syndrome - results of an open-label pilot study. *Eur J Neurol* 2006; 13: 6-7.
29. Woda A, Navez ML, Picard P, Gremeau C, Pichard-Leandri E. A Possible therapeutic solution for stomatodynia (burning mouth syndrome). *J Orofac Pain* 1998; 12: 1-6.
30. Grushka M, Epstein J, Moot A. An open label, dose escalation. Pilot study of the effect of clonazepam in burning mouth syndrome. *Oral Surg Oral Med Oral Pathol Oral Radiol Endod* 1998; 131: 442-446.
31. Ji-Young K, Moon-Jong K, Sang-Goo L, Hong-Seop K. Outcome predictors affecting the efficacy of clonazepam therapy for the management of burning mouth syndrome. *Arch Gerontol Geriatr* 2012; 55: 755-761.
32. Gremeau-Richarda C, Wodaa A, Navezb M, Attalc N, Bouhassirac D, Gagnieud MC, Lalluquee JC, Picardf P, Pionchona P, Tuberta S. Topical clonazepam in stomatodynia: a randomized placebo-controlled study. *Pain* 2004; 108, 51-57.
33. Ros Lluch N, Chimenos Küstner E, López López J, Rodríguez de Rivera Campillo ME. Síndrome de ardor bucal: actualización diagnóstica y terapéutica. *Av Odontostomatol* 2008; 24(5): 313-321.
34. Maina G, Vitalucci A, Gandolfo S, Bogetto. Eficacia comparativa de los ISRS y amisulprida en síndrome de boca ardiente: un estudio simple ciego. *J Clin Psychiatry* 2002; 63: 38-43.
35. Nobuhisa U. Two cases of burning mouth syndrome treated with olanzapine. *Psychiatry Clin Neurosci* 2008; 62: 359-361.
36. Tammiala-Salonen T, Forsell H. Trazodone in burning mouth pain: a placebo-controlled, double-blind study. *J Orofac Pain* 1999; 13(2): 83-8.
37. Komiyama O, Nishimura H, Makiyama Y, Iida T, Obara R, Shinoda M, Kobayashi M, Noboru. Group cognitive-behavioral intervention for patients with burning mouth syndrome. *J Oral Sci* 2013; 1: 17-22.
38. Miziara ID, Filho BC, Oliveira R. Group psychotherapy: an additional approach to burning mouth syndrome. *Psychosom Res* 2009; 67(5): 443-8.
39. Sardella A, Lodi G, Tarozzi M, Varoni E, Franchini R, Carrassi A. Acupuncture and Burning Mouth Syndrome: A Pilot Study. *Pain Practice*. *Pain Pract* 2013; 13: 1530-7085.
40. Abrahamsen R, Baad-Hansen E, Svensson P. Hypnosis in the management of persistent idiopathic orofacial pain - Clinical and psychosocial findings. *Pain* 2008; 13644-52.
41. López-Jornet P, Camacho-Alonso F, Molino-Pagan D. Prospective, randomized, double-blind, clinical evaluation of Aloe vera Barbardensis, applied in combination with a tongue protector to treat burning mouth syndrome. *J Oral Pathol Med* 2013; 42(4): 295-301.



caso  
CLÍNICO



**Montero Martínez, Antonio**  
Médico Odontólogo-Endodoncia.  
Profesor Asociado de la Facultad  
de Odontología, Universidad  
Complutense de Madrid (UCM).  
Vicepresidente de la Comisión  
Científica del Ilustre Colegio Ofi-  
cial de Odontólogos y Estomató-  
logos de la 1ª Región.

**Indexada en / Indexed in:**

- IME
- IBECs
- LATINDEX
- GOOGLE ACADÉMICO

**correspondencia:**

Jorge Juan 129 3ªesc. 1ºD  
28009 Madrid  
endomontero@gmail.com  
Tel.: +34 915 745 469

Fecha de recepción: 24 de octubre de 2014.  
Fecha de aceptación para su publicación:  
17 de febrero de 2015.

# MICROCIRUGÍA PERIAPICAL. una ALTERNATIVA en el TRATAMIENTO DE LA PERIODONTITIS APICAL PERSISTENTE. A PROPÓSITO DE DOS CASOS CLÍNICOS

Montero Martínez, A. Microcirugía periapical. Una alternativa en el tratamiento de la periodontitis apical persistente.  
A propósito de dos casos clínicos. *Cient. Dent.* 2015; 12; 1: 29-34.

## RESUMEN

La Microcirugía Endodóntica es una alternativa en el tratamiento de lesiones perirradiculares de origen endodóntico que no responden a un tratamiento convencional. El empleo del microscopio operatorio, puntas ultrasónicas quirúrgicas y nuevos materiales de obturación como el MTA, han mejorado el pronóstico a largo plazo de estos tratamientos. Se presentan dos casos clínicos en los que la cirugía fue el tratamiento elegido para tratar dos casos de lesión periapical persistente. En el primero de ellos se describe el tratamiento de una lesión debida a un instrumento fracturado en el tercio apical de la raíz mesiovestibular. El segundo se trata de una lesión periapical extensa persistente tras un retratamiento convencional.

## PALABRAS CLAVE

Cirugía periapical; MTA; Microscopio operatorio; Periodontitis periapical.

## PERIAPICAL MICROSURGERY. AN ALTERNATIVE TREATMENT IN PERSISTENT APICAL PERIODONTITIS. A TWO CASES REPORT

## ABSTRACT

The Endodontic Microsurgery is an alternative treatment in cases of periradicular lesions that doesn't response to conventional therapy. The use of operative microscope, surgical ultrasonic tips and news obturation materials like MTA has improved the long term outcome of these treatments. Two clinical cases of persistent periapical periodontitis are shown where the surgery was chosen like therapy. The first of them describe the treatment of periapical lesion caused by a fractured instrument in apical third of mesio-buccal root. The second is a large periapical lesion persistent after conventional retreatment

## KEY WORDS

Periapical surgery; MTA; Operative microscope; Periapical periodontitis.

## INTRODUCCIÓN

La Microcirugía Endodóntica es la rama de la Odontología dedicada al diagnóstico y tratamiento de las lesiones de origen endodóntico que no responden a una terapia endodóntica convencional<sup>1</sup>. Ante una lesión perirradicular de origen endodóntico el empleo de una correcta técnica no quirúrgica con una adecuada limpieza conformación y sellado tridimensional del sistema de conductos, alcanza una tasa de éxito del 85%<sup>2-4</sup>. Entre las causas de la persistencia de dichas lesiones destacan: la presencia de biofilm intraconducto, infecciones extrarradiculares por *Actinomyces*, presencia de cristales de colesterol y reacciones de cuerpo extraño<sup>5</sup>. En estos casos una alternativa terapéutica puede ser la microcirugía endodóntica<sup>6-9</sup>.

El principal objetivo de la cirugía endodóntica es prevenir la invasión de bacterias y sus bioproductos desde el sistema de conductos hasta los tejidos perirradiculares en dientes con periodontitis de origen endodóntico<sup>10-13</sup>. A lo largo de la historia la cirugía endodóntica presentaba unas tasas de éxito variables y muy inferiores a las actuales. El desconocimiento de la microanatomía radicular, el empleo de fresas rotatorias de carburo de tungsteno para la retropreparación y el uso de amalgama de plata como material de obturación, hacían que el pronóstico fuese incierto en la mayoría de las ocasiones<sup>14</sup>. En la actualidad los avances tecnológicos y de conocimiento de la microanatomía del sistema de conductos han logrado mejorar el pronóstico a largo plazo consiguiendo unas tasas de éxito próximas al 90%<sup>15-17</sup>. El uso de la Tomografía Computarizada de Haz Cónico (CBCT en sus siglas en inglés) ha mejorado el diagnóstico así como la localización y extensión de las lesiones perirradiculares<sup>18-19</sup>. El empleo del microscopio operatorio (Figura 1) ha supuesto una mejora sustancial no sólo en la visión, al magnificar un área de trabajo tan reducida como el ápice radicular, sino por los nuevos sistemas de iluminación con luz xenón o led que proporcionan una intensidad de luz muy superior a la luz halógena convencional. El mejor control de la hemorragia en el área de la cripta ósea gracias a una correcta técnica de anestesia y al empleo de agentes astringentes locales, ha mejorado el manejo y la visión del campo operatorio. El empleo de puntas ultrasónicas diamantadas de tamaño reducido y diseño específico para las diversas áreas de trabajo (Figura 2) ha facilitado la preparación de la cavidad

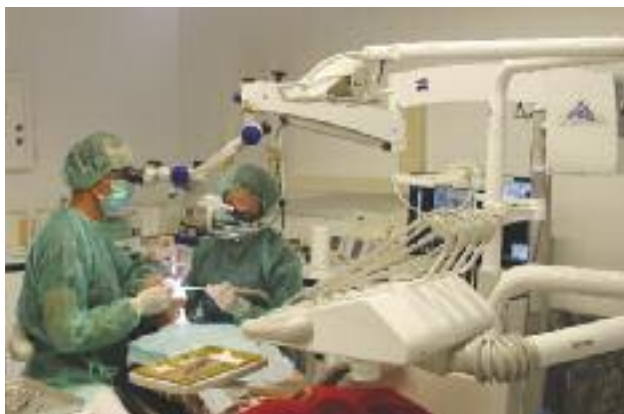

Figura 1. El microscopio operatorio proporciona una mejor iluminación y magnificación en el área de trabajo.

Figura 2. Puntas quirúrgicas de ultrasonidos con punta diamantada y reforzada con zirconio.



a retro. Lo reducido de su tamaño permite: una mayor visión del campo de trabajo al no interponerse la cabeza del contraángulo, unas osteotomías más reducidas, biseles apicales reducidos de entre 10° y 0°, unas preparaciones menos agresivas y más precisas<sup>20</sup>.

Por último el empleo de materiales de obturación más biocompatibles y con una mejor capacidad de sellado como el agregado trióxido mineral (ProRoot MTA, Maillefer, Ballaigues, Suiza) o los cementos reforzados de ácido etoxy benzóico (SuperEBA, Harry J. Bosworth, Skokie, IL, USA) han influido en la mejora del pronóstico a largo plazo de estos casos<sup>21-24</sup>.

## CASO CLÍNICO 1

Paciente de sexo femenino de 28 años de edad remitida a consulta por referir dolor a la oclusión e inflamación en región vestibular superior derecha. La paciente refiere que hace dos años se le realizó un tratamiento de conductos en la pieza 16 y sufrió la fractura de un instrumento. Desde entonces ha permanecido asintomática hasta la actualidad. En la exploración clínica se aprecia inflamación en la zona vestibular correspondiente al 16 así como dolor a la palpación y percusión de

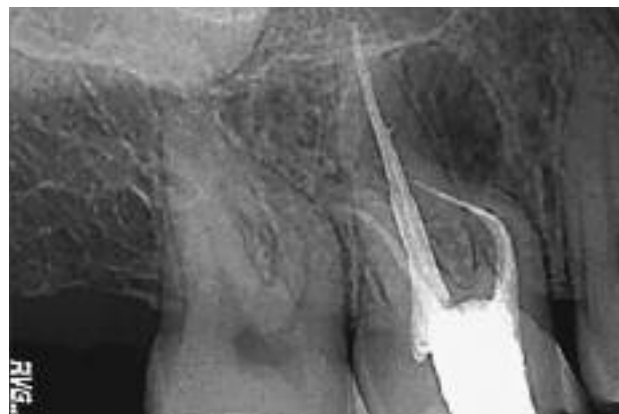

Figura 3. Radiografía periapical del 16 en la que se aprecia la presencia de un instrumento separado en el tercio apical de la raíz mesial.

dicha pieza. En la exploración radiológica se observa un tratamiento de conductos en el 16 con adecuada condensación y extensión del material de obturación salvo en la raíz mesio-vestibular en la que se aprecia un posible instrumento separado que ocupa el tercio apical (Figura 3). Así mismo se aprecia lesión radiotransparente asociada al ápice de dicha raíz.

Dado que el instrumento fracturado es de unos 7 mm. de longitud y se encuentra alojado más allá del ángulo de la curvatura de la raíz mesial, no se valora la posibilidad de realizar un re-tratamiento ante las pocas posibilidades de éxito. Se plantea a la paciente la posibilidad de practicar una microcirugía para eliminar la lesión, extraer el instrumento y mejorar el sellado.

Se realiza anestesia infiltrativa con Articaina con 1:100.000 de epinefrina (Ultracain, Normón, Madrid, España) con el objetivo de conseguir suficiente hemostasia del campo operatorio lo que permita una adecuada visión. El uso del microscopio durante la infiltración de la anestesia ayuda a evitar puncionar pequeños vasos sanguíneos. Se realiza incisión con microhoja de bisturí (Micro Blades, Hu Friedy, Zweigniederlassung, Alemania) para aumentar la precisión y minimizar la agresión a los tejidos blandos. Se realiza incisión a 90° y no biselada para favorecer una correcta reposición del colgajo evitando cicatrices por deslizamiento del mismo. La osteotomía vestibular se realiza con fresa redonda quirúrgica y pieza de mano con abundante irrigación de suero fisiológico. En este caso parte de la cortical ósea vestibular se había perdido por la extensión de la lesión. Una vez cureteado el tejido de granulación y con la ayuda de unas pinzas dentadas se consigue la eliminación en bloque de la lesión (Figura 4).

Posteriormente se procede a eliminar los tres milímetros del ápice radicular, dejando al descubierto el fragmento de lima. Para ello se utiliza una turbina quirúrgica NSK de 45° de inclinación (Ti Max A 450L, NSK, Shimohinata, Kanuma, Japón) y fresa de fisura de longitud quirúrgica de carburo de tungsteno (Figura 5). Cuando el fragmento de lima está ya expuesto se vibra con punta de ultrasonidos quirúrgica para desensajarlo del conducto radicular. Una vez que comienza a rotar se libera con la ayuda de unas pinzas rectas (Figura 6). Tras eliminar el fragmento de lima se tinte el área de corte apical con azul de metileno con el objetivo de apreciar mejor el límite periodontal, posibles fisuras o conductos no obturados (Figura 7). Luego con una punta de ultrasonidos diamantada ProUltra Surgical Ultrasonis Tips (Maillefer, Ballaigues, Suiza) se realiza la preparación de la cavidad a reto con una profundidad de 3 mm eliminando restos de gutapercha posiblemente contaminados. Los ultrasonidos se emplean con abundante refrigeración para evitar el calentamiento de la raíz y la aparición de fisuras. La cavidad se revisa con microespejos y se seca con ayuda de aire a baja presión con la jeringa de aire Stropko (SybronEndo, Orange, CA, USA) (Figura 8).

Como material de obturación se utiliza Agregado Trióxido Mineral ProRoot MTA (Maillefer, Ballaigues, Suiza) Para transportar el material se emplea la jeringa MAP System (Maillefer, Ballaigues, Suiza) que posee terminales acodados de diferentes diámetros y curvaturas, adecuados para las diferentes zonas de la arcada (Figura 9). El material de obturación se

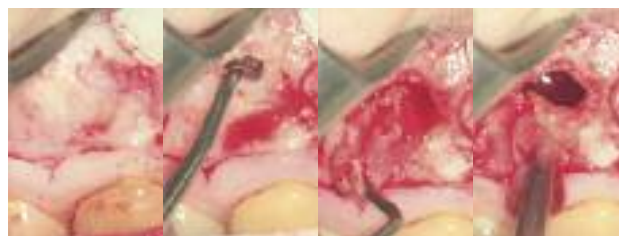

Figura 4. Eliminación del tejido de granulación, cureteado de la lesión y eliminación de la misma con ayuda de pinzas dentadas.

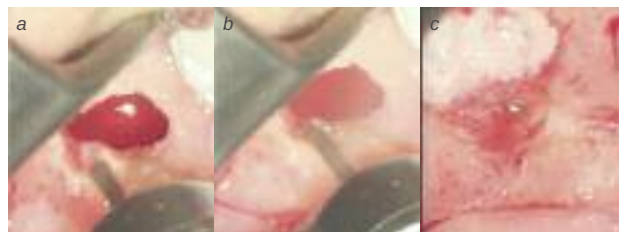

Figura 5. Eliminación de 3 mm. del ápice radicular con turbina quirúrgica y abundante irrigación (a y b), dejando al descubierto el fragmento de instrumento separado (c).

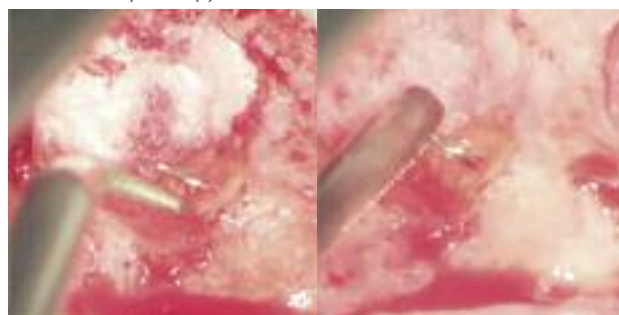

Figura 6. Con la ayuda de punta de ultrasonidos quirúrgica se desaloja el fragmento de lima (a) posteriormente es eliminada con la ayuda de unas pinzas rectas (b).

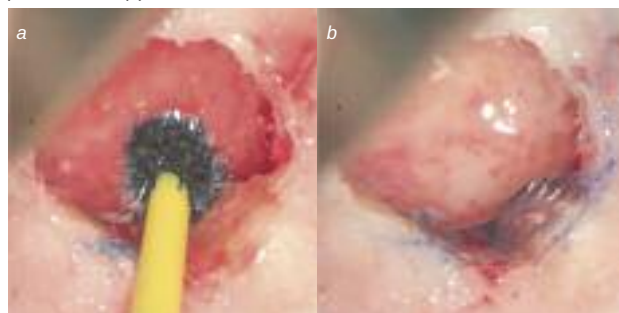

Figura 7. Tinción de área seccionada apical con azul de metileno (a) y detalle de sección radicular para apreciar límites y posibles conductos no tratados (b).

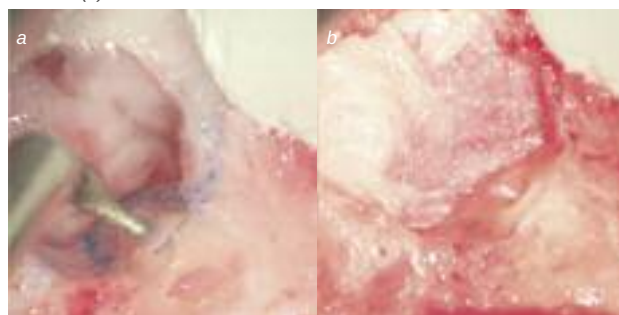

Figura 8. Preparación de cavidad a reto con ultrasonidos y abundante refrigeración (a). Detalle de cavidad a reto preparada y seca (b).



Figura 9. Jeringa MAP System para transportar MTA a la retropreparación.

condensa con microatacadores y se bruñe con microespátulas (Figura 10). Una vez finalizada la obturación se revisa la adaptación de la misma, y se retiran posibles restos de material de obturación de la cripta ósea. En este momento se toma una radiografía postoperatoria para verificar la adaptación del material de obturación y para que sirva como referencia en los controles posteriores (Figura 11). Se curetea la zona para estimular el sangrado y que se establezca un coágulo en el defecto óseo. No se colocó ningún material de injerto óseo ni membrana reabsorbibles ya que el defecto de la cortical vestibular era reducido. Se realiza sutura con puntos simples y sutura monofilamento de 5 ceros (Normon, Madrid, España) (Figura 12).

A la paciente se le prescribe Amoxicilina 500 mg. e Ibuprofeno 600 mg. Así como enjuagues con Clorhexidina 0,2% durante una semana. La sutura se retira a las 48 horas. Se realizan controles radiográficos a los 6 meses y a los 9 meses comprobando la regeneración completa del defecto óseo (Figura 13).

## CASO CLÍNICO 2

Paciente de sexo femenino de 24 años de edad remitida por su odontólogo para valorar lesión perirradicular en el 12 asociada a un tratamiento de conductos antiguo. La paciente nos relata que el primer tratamiento de conductos se lo realizaron hace tres años y desde entonces sufre episodios periódicos de inflamación y dolor. Hace unos 3 meses se le realizó un re-tratamiento en esa misma pieza pero la sintomatología no cesó. Por ese motivo se le plantea la posibilidad de realizar una microcirugía. En la exploración clínica se observa inflamación de la encía a nivel vestibular del 11, 12 y 13 y dolor a la palpación en esa área. El sondaje del surco gingival del 12 es negativo y no se aprecia movilidad. En la exploración radiológica se observa un tratamiento de conductos en el 12 con extensión y condensación aparentemente correctas, así como una lesión radiolúcida extensa que rodea los ápices del 11, 12 y 13 (Figura 14).

Se realizan pruebas de vitalidad pulpar y se observa que el 11 y el 13 mantienen vitalidad pulpar positiva, por lo que se decide no realizar tratamiento alguno en dichas piezas. El tratamiento que se plantea es la microcirugía periapical del 12. Todas las

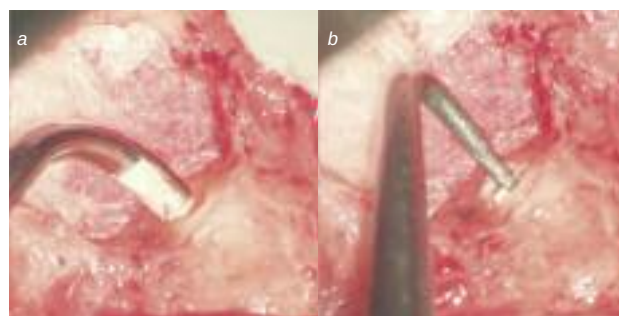


Figura 10. Detalle de transporte del MTA a la retrocavidad con la jeringa MAP System (a). Microatacador acodado condensando el material de obturación (b).

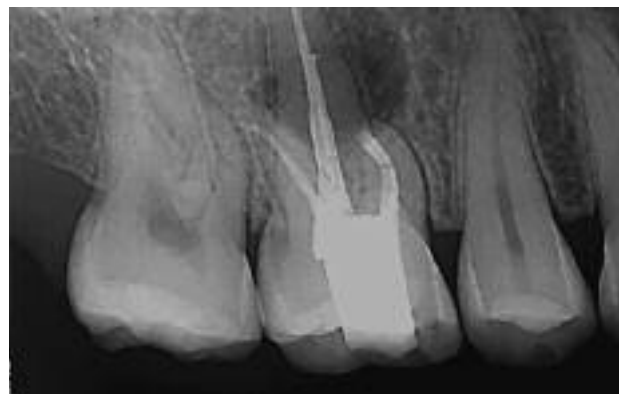

Figura 11. Radiografía postoperatoria para valorar calidad de sellado a retro.

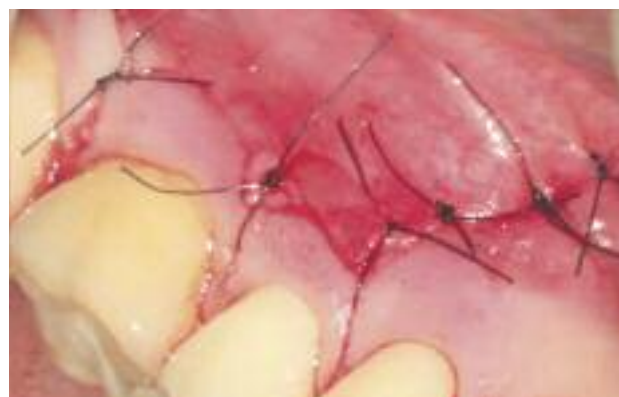

Figura 12. Sutura quirúrgica con monofilamento de 5/00.

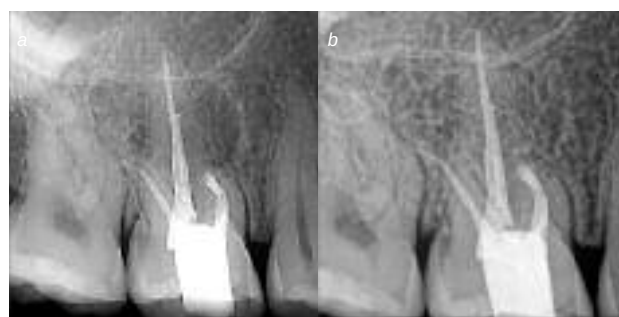

Figura 13. Radiografías de control a los 6 meses (a) y a los 9 meses (b) donde puede apreciarse el desarrollo de hueso y la regeneración completa de la lesión.

fases de la microcirugía son las mismas que se han descrito en el caso clínico 1 (Figura 15). Antes de la sutura se realiza una radiografía postoperatoria para verificar la calidad de la obturación y la ausencia de restos de material en la cripta (Figura 16). A la paciente se le realizan controles clínicos y radiográficos a los seis y nueve meses (Figura 17). La paciente se encuentra asintomática y en las radiografías se aprecia la regeneración ósea de la lesión. La pequeña imagen radiolúcida remanente puede responder a que aún no ha finalizado la curación completa de la lesión o a tejido cicatricial no patológico.

## CONCLUSIONES

La microcirugía periapical puede ser una alternativa de tratamiento predecible en casos de periodontitis apical persistente.

La presencia de obstáculos insuperables como instrumentos fracturados, escalones, calcificaciones, pernos colados, etc. que impidan el acceso al tercio apical contraindica en ocasiones el retratamiento. En estos casos la microcirugía periapical puede ser una primera alternativa terapéutica.

El empleo del microscopio operatorio, terminales de ultrasonidos con puntas diamantadas y nuevos materiales de obturación a retro biocompatibles y con una mayor capacidad de sellado, son algunos de los avances que han modificado la técnica quirúrgica.

El tratamiento cuidadoso de los tejidos blandos, la reducción del tamaño de la osteotomía y la sutura precisa del colgajo, han reducido la inflamación y el dolor postoperatorio, haciendo que esta técnica pueda catalogarse como mínimamente invasiva.

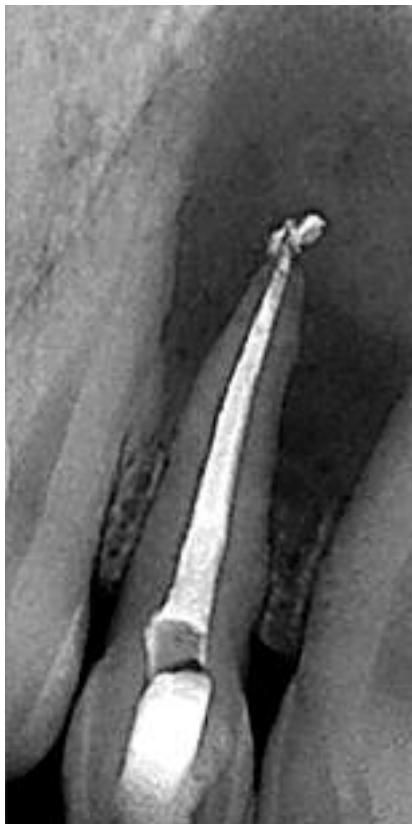

Figura 14. Tratamiento de conductos del 12 con lesión perirradicular que alcanza 11 y 13.

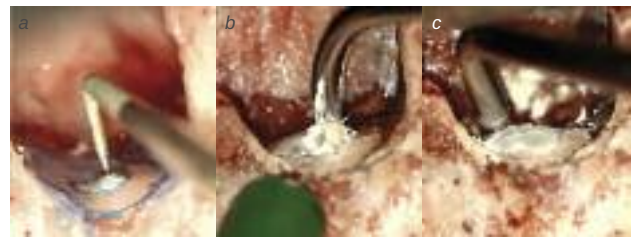


Figura 15. Detalle de la preparación de la cavidad a retro con puntas de ultrasonidos (a) obturación con MTA de la misma (b) y condensación del material de obturación (c).

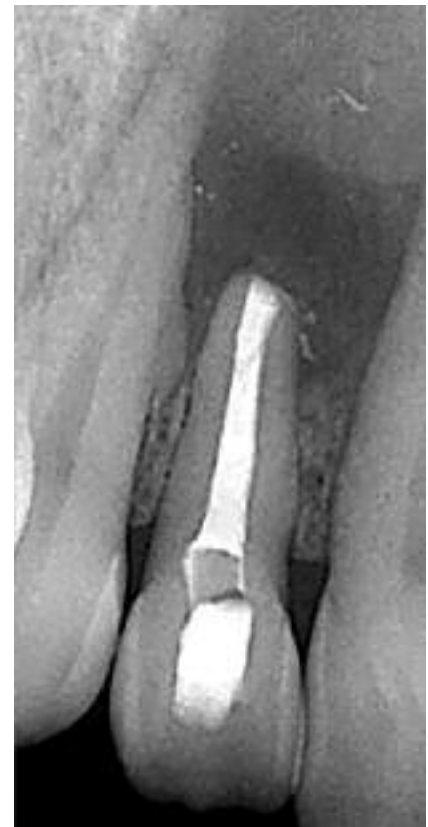

Figura 16. Radiografía postoperatoria. Nos permite valorar la calidad de la obturación y sirve de referencia para valorar la evolución del crecimiento óseo durante los controles.

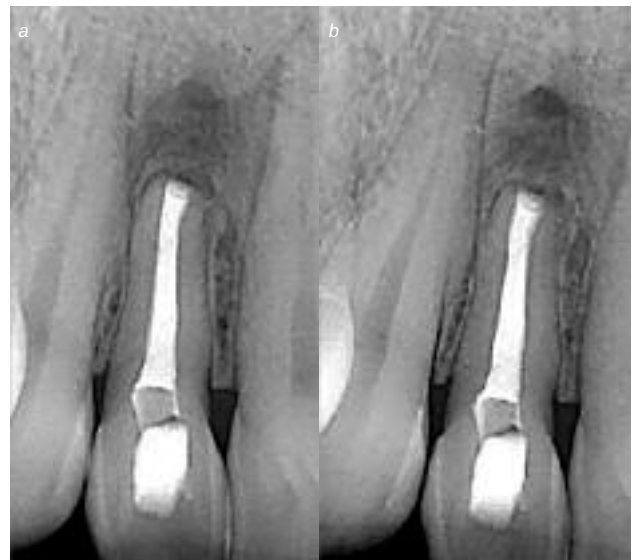

Figura 17. Radiografías de control a los 6 meses (a) y a los 9 meses (b). En ellas puede apreciarse una regeneración casi completa del defecto óseo.



## BIBLIOGRAFÍA

1. Stropko JJ. Micro-Surgical Endodontics. En: Castellucci A, editor. Endodontics Vol III. Edizioni Odontoiatriche Il Tridente S.r.l. 2004: 1076-1143.
2. Friedman S. Considerations and concepts of case selection in the management of post-treatment endodontic disease (treatment failure). *Endod Top* 2002; 1: 54-78.
3. Dugas NN, Lawrence HP, Teplitsky PE, y cols. Periapical health and treatment quality assessment of root-filled teeth in two Canadian populations. *Int Endod J* 2003; 36: 181-92.
4. Nair PNR. On the causes of persistent apical periodontitis: a review. *Int Endod J* 2006; 39: 249-81.
5. Siqueira JF Jr. Aetiology of root canal treatment failure: why well-treated teeth can fail. *Int Endod J* 2001; 34: 1-10.
6. Kim S, Kratchman S. Modern endodontic surgery concepts and practice: a review. *J Endod* 2006; 32: 601-23.
7. Barone C, Dao TT, Basrani BB, y cols. Treatment outcome in endodontics: the Toronto study phases 3, 4, and 5: apical surgery. *J Endod* 2010; 36: 28-35.
8. Von Arx T, Jensen SS, Hänni S, y cols. Five-year longitudinal assessment of the prognosis of apical microsurgery. *J Endod* 2012; 38: 570-9.
9. Song MJ, Shin SJ, Kim E. Outcomes of endodontic micro-resurgery: a prospective clinical study. *J Endod* 2011; 37: 316-20.
10. Johnson BR, WD. Periradicular surgery. In: Cohen S, HK, eds. *Pathways of the Pulp*, 9th ed. St Louis, MO: Mosby Elsevier; 2006: 724-85.
11. Gutmann JL, Harrison JW. Posterior endodontic surgery: anatomical considerations and clinical techniques. *Int Endod J* 1985; 18: 8-34.
12. Rubinstein RA. Short-term observation of the results of endodontic surgery with the use of surgical operation microscope and Super-EBA as root end filling material. *J Endod* 1999; 25: 43-8.
13. Tsesis I, Rosen E, Taschieri S, Strauss. Outcomes of surgical endodontic treatment performed by a Modern technique: an updated meta-analysis of the literature. *J Endod* 2013; 39: 333-339.
14. Tsesis I, Rosen E. Retrospective evaluation of surgical endodontic treatment: traditional versus modern technique. *J Endod* 2006; 32: 412-6.
15. Maddalone M, Gagliani M. Periapical endodontic surgery: a 3-year follow-up study. *Int Endod J* 2003; 36: 193-8.
16. Taschieri S, Del Fabbro M, Testori T, y cols. Microscope versus endoscope in root-end management: a randomized controlled study. *Int J Oral Maxillofac Surg* 2008; 37: 1022-6.
17. Kim E, Song JS, Jung IY, y cols. Prospective clinical study evaluating endodontic microsurgery outcomes for cases with lesions of endodontic origin compared with cases with lesions of combined periodontal-endodontic origin. *J Endod* 2008; 34: 546-51.
18. Rigolone M, Pasqualini D, Bianchi L, y cols. Vestibular surgical access to the palatal root of the superior first molar: 'Low-dose cone-beam' CT analysis of the pathway and its anatomic variations. *J Endod* 2003; 29: 773-778.
19. Joint Position Statement of the American Association of Endodontists and the American Academy of Oral and Maxillofacial Radiology. Use of cone-beam computed tomography in endodontics. *Oral Surg Oral Med Oral Pathol Oral Radiol Endod* 2011; 111: 234-7.
20. Wu MK, Dummer PM, Wesselink PR. Consequences of and strategies to deal with residual post-treatment root canal infection. *Int Endod J* 2006; 39: 343-56.
21. Oynick J, Oynick T. A study of a new material for retrograde fillings. *J Endod* 1978; 4: 203-6.
22. Christiansen R, Kirkevang LL, Horsted-Bindslev P, y cols. Randomized clinical trial of root-end resection followed by root-end filling with mineral trioxide aggregate or smoothing of the orthograde gutta-percha root filling 1 year follow-up. *Int Endod J* 2009; 42: 105-14.
23. Torabinejad M, Corr R, Handysides R, y cols. Outcomes of nonsurgical retreatment and endodontic surgery: a systematic review. *J Endod* 2009; 35: 930-7.
24. Flores Legasa L. Estado actual de las perforaciones subcrestales. A propósito de tres casos clínicos. *Cient Dent* 2004; 1: 19-25.



FOTO  
CLÍNICA



**Sánchez Monescillo, Andrés**  
Máster de Cirugía e Implantología, Hospital Virgen de la Paloma de Madrid. Departamento de Estomatología, Universidad Rey Juan Carlos.

**Barona-Dorado, Cristina**  
Profesora Asociada de Cirugía Bucal. Facultad de Odontología. Universidad Complutense de Madrid. Subdirectora del Máster de Cirugía Bucal e Implantología, Hospital Virgen de la Paloma.

**Martínez-Rodríguez, Natalia**  
Profesora del Máster de Cirugía Bucal e Implantología, Hospital Virgen de la Paloma.

**Leco Berrocal, Isabel**  
Profesora Asociada de Cirugía Bucal. Facultad de Odontología. Universidad Complutense de Madrid. Profesora del Máster de Cirugía Bucal e Implantología, Hospital Virgen de la Paloma.

**Fernández-Cáliz, Fernando**  
Profesor Asociado de Cirugía Bucal. Facultad de Odontología. Universidad Complutense de Madrid. Profesor del Máster de Cirugía Bucal e Implantología, Hospital Virgen de la Paloma.

**Martínez-González, José María**  
Profesor Titular de Cirugía Maxilofacial. Facultad de Odontología. Universidad Complutense de Madrid. Director del Máster de Cirugía Bucal e Implantología, Hospital Virgen de la Paloma.

Indexada en / Indexed in:

- IME
- IBECS
- LATINDEX
- GOOGLE ACADÉMICO

**Correspondencia:**

Andrés Sánchez Monescillo  
Universidad Rey Juan Carlos  
Avenida de Atenas s/n  
28922 Alcorcón - Madrid  
andres.sanchez.monescillo@urjc.es

Fecha de recepción: 22 de mayo de 2014.  
Fecha de aceptación para su publicación:  
19 de febrero de 2015.

## EVOLUCIÓN DE UN IMPLANTE MIGRADO AL seno maxilar tras rehabilitación con carga inmediata

Sánchez Monescillo, A., Barona-Dorado, C., Martínez-Rodríguez, N., Leco Berrocal, I., Fernández-Cáliz, F., Martínez-González, J. M. Evolución de un implante migrado al seno maxilar tras rehabilitación con carga inmediata. *Cient. Dent.* 2015; 12; 1: 35-37.

La reabsorción y la baja densidad ósea de los sectores posteriores maxilares asociados a la neumatización sinusal, puede condicionar la utilización de implantes de unas dimensiones reducidas y/o posicionados en íntima relación al seno maxilar<sup>1</sup>. Esto, puede provocar el desplazamiento del implante al interior del mismo, de forma accidental o iatrogénica y de manera inmediata a la cirugía o posterior a la rehabilitación protésica, provocando o no patología a este nivel<sup>2</sup>.

Se presenta un caso de un paciente varón de 59 años de edad, que acude al Servicio de Cirugía Bucal e Implantología del Hospital Virgen de la Paloma de Madrid para confeccionar la prótesis definitiva de la arcada maxilar sobre siete implantes colocados con carga inmediata tres meses antes (Figura 1). Durante la exploración clínica, no se observaron asimetrías, signos de inflamación cutánea, ni presencia de adenopatías. A nivel intraoral, no presentaba signos inflamatorios en la zona periimplataria, y el resto de mucosas tenían una coloración normal. Radiológicamente existía una ausencia del implante distal izquierdo y una comunicación oroantral. El paciente rechaza someterse a la extracción del implante al permanecer de forma asintomática, optando por su seguimiento mediante los controles radiológicos correspondientes, en los que se pudo observar los diferentes cambios posicionales del implante en el interior del seno maxilar (Figuras 2 y 3). Tras la realización de la prótesis definitiva y transcurridos dos meses, el paciente debuta con episodios de dolor e inflamación a nivel de la región geniana. Además refería rinorrea y descarga nasal abun-

dante durante los últimos días. La radiografía panorámica mostraba un cambio en la posición del implante, que se encontraba en la cercanía de la fosa orbitaria y una ocupación completa del seno maxilar (Figura 4). Finalmente, a fin de resolver el proceso infeccioso-inflamatorio y evitar complicaciones futuras de mayor gravedad, se optó por la extracción del implante mediante técnica de Caldwell-Luc (Figura 5) previa prescripción de tratamiento antibiótico (amoxicilina 875 mg/ ácido clavulánico 125 mg cada ocho horas durante 3 días) y antiinflamatorio (diclofenaco sódico 100 mg cada 12 horas durante 3 días) antes del procedimiento quirúrgico.

La migración de implantes al seno maxilar o antro de Highmore puede producirse en diferentes fases de la rehabilitación<sup>3</sup>. Son muchos los autores que discrepan en cuanto al motivo por el cual un implante se desplaza al seno maxilar. Existen diversas teorías que tratan de explicar este fenómeno, las cuales van desde la propia reacción inflamatoria que provocaría el implante, las fuerzas de presión negativa provocadas por el seno maxilar, a la existencia de factores oclusales aberrantes que incidan sobre el implante<sup>1</sup>. En cuanto al tratamiento de elección para la resolución de esta situación, algunos autores abogan por evitar cualquier intervención cuando el paciente permanece asintomático, mientras que otros, postulan tratamientos de tipo endoscópico en los que la morbilidad es reducida, o la realización de antróstomías, con el objetivo de tener un mejor acceso al proceso patológico<sup>4,5</sup>.

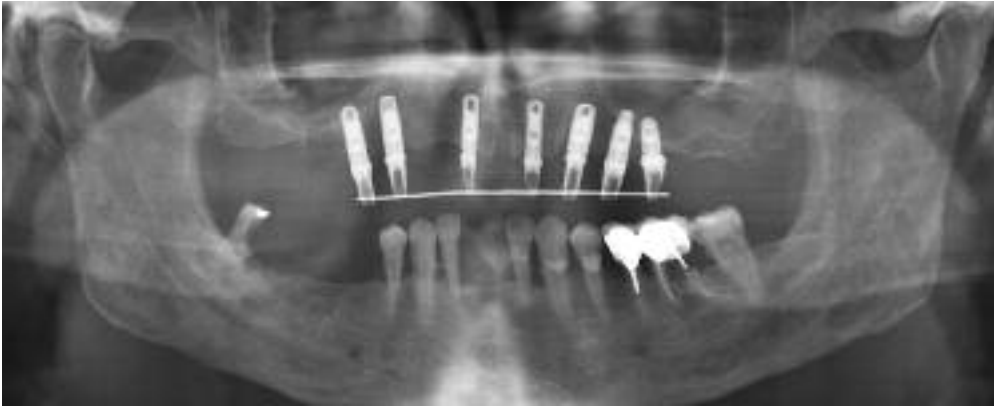


Figura 1. Radiografía panorámica inicial (Carga inmediata).

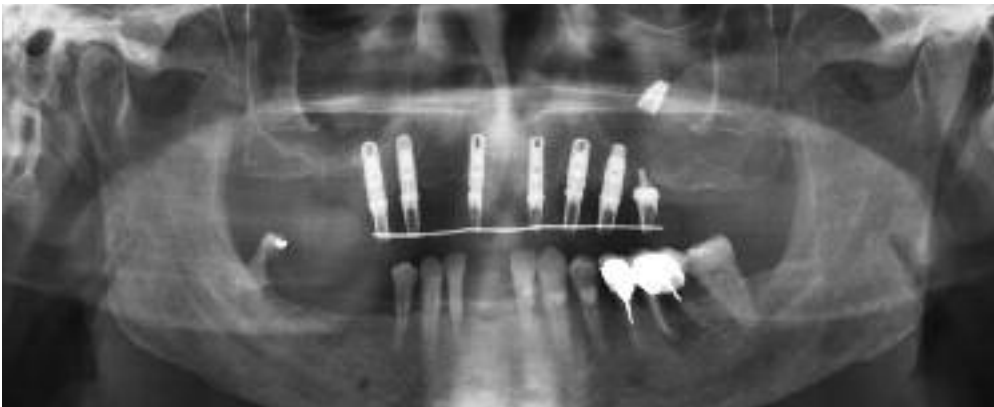

Figura 2. Radiografía panorámica con implante migrado al seno maxilar I (3 meses).

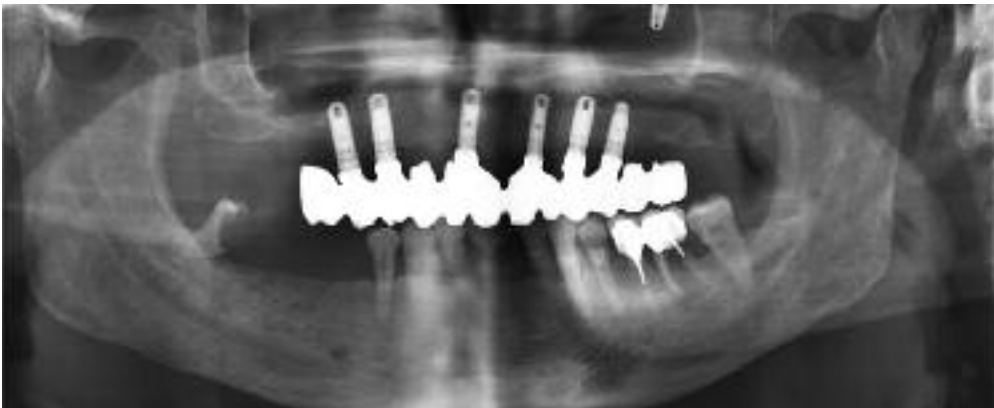

Figura 3. Radiografía panorámica con implante migrado al seno maxilar II (4 meses).

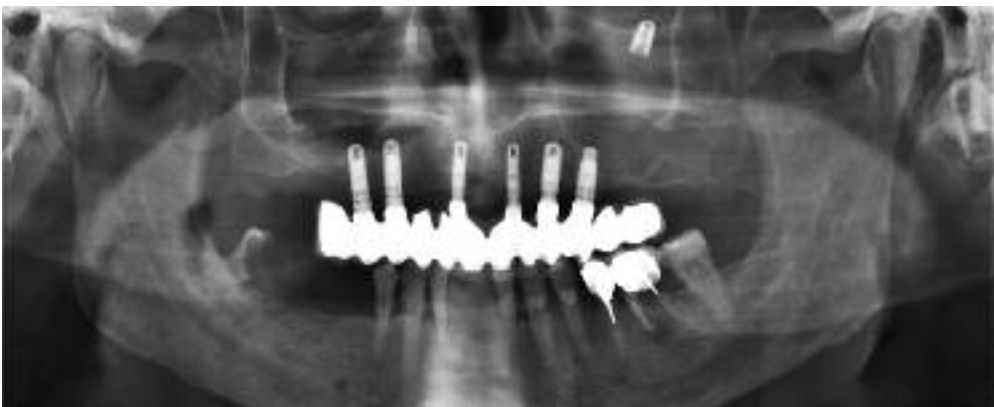

Figura 4. Radiografía panorámica con implante migrado al seno maxilar III (5 meses).

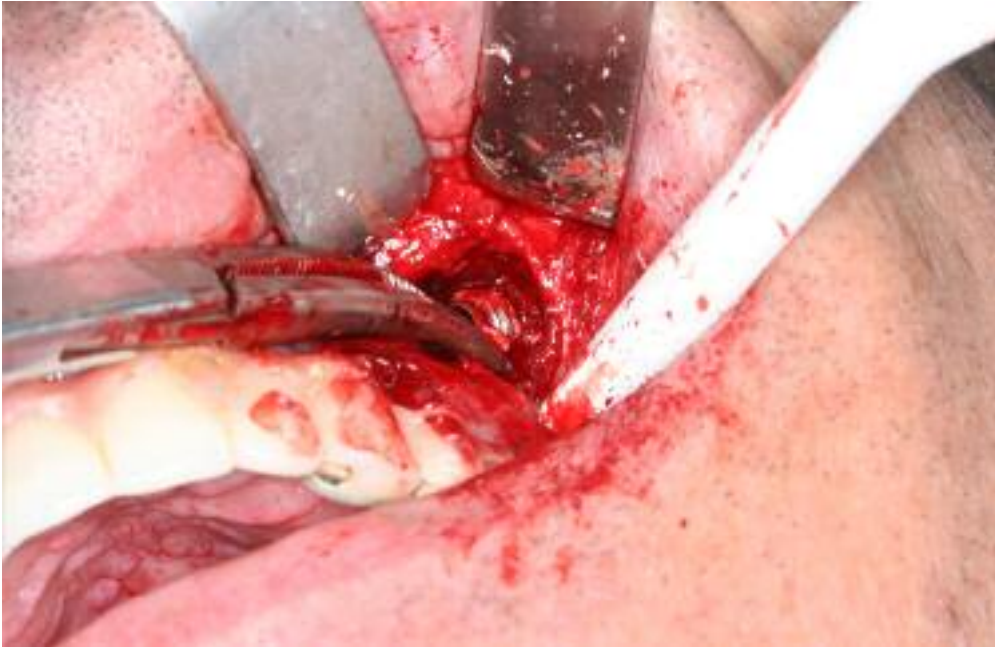

Figura 5. Extracción del implante del interior del seno maxilar mediante Caldwell-Luc.



## BIBLIOGRAFÍA

1. Galindo-Moreno P, Padial-Molina M, Avila G, Rios HF, Hernández-Cortés P, Wang HL. Complications associated with implant migration into the maxillary sinus cavity. Clin Oral Implants Res 2012;23:1152-60.
2. Ariño Domingo P, Leco Berrocal MI, Fernández Cáliz F, Barona Dorado C, Martínez-González JM. Implante dental migrado al seno maxilar: a propósito de un caso. Cient Dent. 2012;9:41-4.
3. Tavares RN, Nogueira AS, Sampieri MB, Bezerra MF, Gonçalves ES. Late displacement of a dental implant into maxillary sinus. Braz J Otorhinolaryngol 2014;80:359-61.
4. Kluppel LE, Santos SE, Olate S et al. Implant migration into maxillary sinus: description of two asymptomatic case. Oral Maxillofac Surg 2010;14:63-6.
5. Fusari P, Doto M, Chiapasco M. Removal of a dental implant displaced into the maxillary sinus by means of the bone lid technique. Case Rep Dent 2013; 2013: Article ID 260707, 5 pages.



## NO ASUMA RIESGOS INNECESARIOS

# la prevención **ES VIDA PARA SU NEGOCIO**

A través de ABANTIS, el COEM ofrece a todos sus colegiados un amplio servicio en materia de prevención de riesgos laborales en los que se incluyen:

- ✓ Servicio de Prevención Ajeno, en las especialidades preventivas de **Seguridad en el Trabajo, Higiene Industrial y Ergonomía y Psicosociología Aplicada.**
- ✓ **Vigilancia de Salud colectiva.**
- ✓ **Vigilancia de Salud individual.** Exámenes básicos de salud.

**TOTALMENTE  
GRATUITOS**

### Ejemplo

#### Los mejores precios para el COEM y sus Colegiados

- ▶ Un Centro de trabajo
- ▶ De 1 a 5 trabajadores

**ANUAL  
280€**

**TRIANUAL  
260,40€**

### Ventajas para Colegiados

- ▶ Condiciones económicas ventajosas
- ▶ **CURSOS DE FORMACIÓN**, para el desempeño de funciones de Nivel básico
- ▶ Asistencia a todos los **CURSOS, SEMINARIOS Y CONFERENCIAS** organizadas por ABANTIS en el COEM

### Solicite más información

en los teléfonos habilitados para el Colegio:

**91 799 14 20**

(de L-J de 9 a 17 h. y V de 9 a 14h.)

o bien, contacte directamente con el COEM.

Más info:

[www.coem.org.es](http://www.coem.org.es)

**Abantis**  
Servicio de Prevención



## REVISIÓN BIBLIOGRÁFICA

# La importancia del biofilm y su eliminación en endodoncia

Gómez Álvarez, G., Gómez Martín, C., Mena Álvarez, J.  
*La importancia del biofilm y su eliminación en endodoncia. Cient. Dent. 2015; 12; 1: 39-44.*



**Gómez Álvarez, Gonzalo**  
Odontólogo. Máster Universitario en Endodoncia. Universidad Alfonso X el Sabio. Madrid.

**Gómez Martín, Carlos**  
Odontólogo. Máster Universitario en Endodoncia. Universidad Alfonso X el Sabio.

**Mena Álvarez, Jesús**  
Doctor en Odontología. Director Académico del Máster Universitario en Endodoncia. Universidad Alfonso X el Sabio. Madrid.

Indexada en / Indexed in:  
- IME  
- IBECS  
- LATINDEX  
- GOOGLE ACADÉMICO

Correspondencia:  
Jesús Mena Álvarez  
C/ Albarracín, 35  
28037 Madrid  
jmenaalvarez@gmail.com  
Tel.: 914 402 330

Fecha de recepción: 24 de agosto de 2014.  
Fecha de aceptación para su publicación:  
29 de enero de 2015.

## RESUMEN

Los biofilms bacterianos son sistemas complejos en los que las bacterias son capaces de organizarse, logrando así una mayor resistencia a los ataques antimicrobianos siendo mucho más difícil su erradicación. Las bacterias se encuentran en un 99% de las ocasiones formando biopelículas o biofilms, por tanto el conocimiento de cómo poder eliminarlos será la clave, no sólo en endodoncia, sino en cualquier disciplina.

Se ha investigado cómo es la mejor manera y cuáles son los mejores irrigantes en endodoncia para conseguir eliminar los biofilms intrarradiculares. El hipoclorito sódico, debido a su capacidad inherente de disolución del tejido, es capaz de desorganizar la estructura de los biofilms y los estudios revisados lo colocan como el mejor irrigante en endodoncia; la irrigación ultrasónica pasiva, el uso del láser y la terapia fotodinámica, son grandes aliados que actúan como coadyuvantes en la erradicación del biofilm.

Esta revisión bibliográfica nos ayuda a comprender cómo debemos centrarnos en la eliminación de los biofilms y no de bacterias aisladas; el *E. faecalis* es la bacteria principalmente relacionada con el fracaso endodóntico, poseyendo muchos factores de virulencia y una resistencia mediada por la formación de biofilms. Una adecuada irrigación con hipoclorito sódico (NaOCl) y el uso de quelantes del calcio como el ácido etilendiamino-tetracético (EDTA) mejorará sobremanera la erradicación bacteriana dentro de los conductos.

## PALABRAS CLAVE

Biofilm; Biofilm intrarradicular endodoncia; *Enterococcus faecalis*; Asepsia; Irrigación; Activación.

## IMPORTANCE OF BIOFILM ERADICATION IN ENDO-DONTICS

### ABSTRACT

Biofilms are complex systems where bacteria are able to organize, becoming more resistant to the attack of antimicrobials, being very difficult their elimination. Bacteria in nature are found in a 99% forming biofilms, so we have to understand that knowing how to eradicate them will be the key, not only in endodontics, otherwise in all other disciplines.

The best way and what are the best endodontic irrigants have been investigated to get the biofilms eradication. The sodium hypochlorite, because of its capability of tissue dissolution, it is able to disorganize the internal structure of biofilms and all the checked studies confirms it as the best endodontic irrigant; passive ultrasonic irrigation, laser and photodynamic therapy, are big allies acting as adjuvants in biofilms eradication.

This bibliographic revision helps us to understand how we must get biofilms elimination instead of isolated bacteria; *E. faecalis* is the most common bacteria found in endodontic failure, having a lot of virulence factors and a high resistance mediated by biofilm creation. Adequate irrigation with sodium hypochlorite and the use of calcium chelants like EDTA will improve the bacterial eradication inside the root canals.

### KEY WORDS

Biofilm; Root canal biofilm; Endodontics; *Enterococcus faecalis*; Asepsis; Irrigation; Activation.

## ¿QUÉ ES UN BIOFILM? IMPORTANCIA DE SU ELIMINACIÓN

Uno de los mayores avances en microbiología que han sido realizados en los últimos años ha sido el estudio y conocimiento sobre el desarrollo de comunidades de microorganismos en diferentes superficies formando biopelículas o biofilms.

Un biofilm se define como "una comunidad microbiana sésil, caracterizada por células adheridas irreversiblemente a un sustrato o interfase, o unas con otras, encerradas en una matriz de sustancias poliméricas extracelulares que ellas mismas han producido, exhibiendo un fenotipo alterado en relación con la tasa de crecimiento y transcripción genética"<sup>1</sup>, pudiendo estar formados éstos por una o más especies de diferentes géneros, aunque presentan similitudes en cuanto a las características estructurales y comportamiento biológico.

Podemos dividir la apariencia en la naturaleza de las bacterias en dos formas:

1. Bacterias planctónicas: suspendidas en un fluido.
2. Bacterias sésiles: adheridas a superficies duras, formadoras de biofilms. A este grupo corresponden el 99% de las bacterias.

Los biofilms constituyen un modo protegido de crecimiento y desarrollo que permite a las bacterias sobrevivir en determinados ambientes, confiriendo un mecanismo de defensa para las mismas, siendo a su vez su comportamiento y fisiología significativamente diferentes de aquellas bacterias que viven suspendidas en fluidos.

Hay que comprender que los biofilms son sistemas complejos desde el punto de vista estructural y dinámico, no son únicamente agregados pasivos de células que están adheridos a una superficie<sup>2</sup>.

Existen numerosos estudios de acción de antimicrobianos frente a bacterias aisladas, comprobando su eficacia frente a estos microorganismos; sin embargo, la formación de biofilms confiere defensa a la comunidad celular, provocando menor respuesta de las sustancias antimicrobianas. Diversas publicaciones en la literatura hablan de que la mayoría de los procesos infecciosos bacterianos en seres humanos son provocados por la formación de biofilms, siendo alrededor del 65% en frecuencia<sup>3-5</sup>.

## ¿CÓMO SE DESARROLLA UN BIOFILM?

El desarrollo de un biofilm puede ocurrir de tres maneras distintas<sup>6-8</sup>:

1. División de las células adheridas
2. Redistribución de las células mediante movilidad superficial, es decir, las células hijas jóvenes se desplazan hacia la superficie formando cúmulos celulares de manera similar a cómo crecen las colonias en las placas de agar.

3. Captación de células planctónicas (en suspensión en un fluido) hacia un biofilm ya formado.

### Etapas en la formación de un biofilm<sup>9-14</sup>

1. Adsorción, sobre una superficie dura, de proteínas y sustancia orgánica. La materia orgánica es adsorbida sobre las superficies formando la conocida "conditioning film" o película acondicionante, modificando las propiedades químicas y físicas del sustrato propiciando un entorno óptimo para la adhesión de bacterias.
2. La segunda etapa corresponde a la adhesión reversible de los microorganismos, realizada mediante fuerzas de Van Der Waals y fuerzas electrostáticas.
3. Adhesión irreversible de los microorganismos, exudando las mismas un material polimérico extracelular que llamaremos exopolisacárido (EPS). Éste material polimérico está constituido por polisacáridos, proteínas y ácidos nucleicos. Se produce una transición de una interacción débil hasta un enlace permanente, mediado por polímeros y apéndices extracelulares, propiciando una unión específica entre adhesinas bacterianas y un receptor del sustrato. En diversos estudios se ha visto que polisacáridos y proteínas pueden actuar como adhesinas bacterianas.

Los EPS constituyen principalmente la matriz extracelular de los biofilms; las especies bacterianas que no producen los EPS son menos adherentes y menos patógenas. Se ha demostrado que la producción de los EPS es importante en la conexión intercelular, protección contra la fagocitosis, interferencia contra la respuesta inmune del huésped y una reducción de la eficacia de los agentes antimicrobianos.

4. Maduración del biofilm: corresponde con la creación de una arquitectura compleja, con poros y canales, produciendo una redistribución bacteriana; la densidad y complejidad de los biofilms aumenta a medida que los organismos adheridos se reproducen y mueren y los componentes extracelulares interactúan con moléculas orgánicas e inorgánicas presentes en el medio.
5. Desprendimiento de algunas células de la superficie del biofilm, creando canales dentro de la estructura del biofilm (Figura 1).

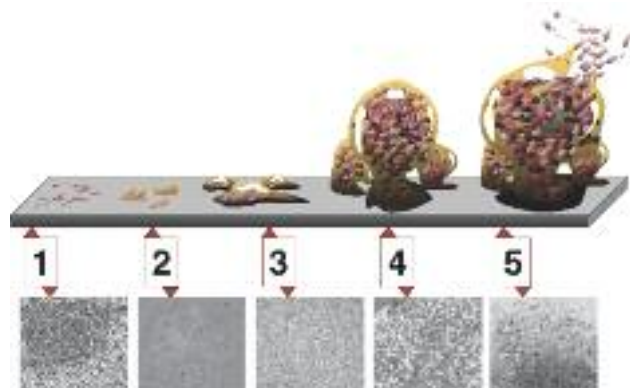


Figura 1. Etapas en la formación de un biofilm.

## Resistencia de los biofilms<sup>15-19</sup>

Los estudios han demostrado que las bacterias en los biofilms pueden llegar a ser entre 10 y 1.000 veces más resistentes que las células aisladas, a un gran número de antibióticos como la ampicilina, estreptomycin, tetraciclinas, gentamicina, etc. y antisépticos oxidantes como los que son a base de cloro, yodo u ozono.

Los biofilms presentan diversos mecanismos de resistencia:

- Degradación de agentes antimicrobianos y penetración restringida de los mismos: La presencia de EPS de la matriz de los biofilms provoca la restricción en la entrada de los agentes antimicrobianos dentro del biofilm; esta limitación en la difusión de sustancias protege a las bacterias de su interior de la acción de estos agentes. Además, la unión del antimicrobiano a bacterias externas proporciona una efectiva resistencia a las células del interior del biofilm.
- Baja tasa de crecimiento dentro del biofilm: la mayoría de los antibióticos son más efectivos contra células en crecimiento; este motivo provoca que la disminución de la tasa de crecimiento en el interior del biofilm es una estrategia efectiva para la supervivencia de dichas células. Además, el gradiente de la concentración de oxígeno y el pH contribuyen indirectamente a la disminución de la tasa de crecimiento.
- Cambios fenotípicos: la expresión de genes por parte de las bacterias como respuesta a cambios de temperatura, baja disponibilidad de oxígeno, oxidación, daños en el ADN, se transfieren entre ellas consiguiendo un mecanismo de supervivencia específico y resistencia al ataque de agentes antimicrobianos.
- Persistencia bacteriana: existe la capacidad de cierto número de bacterias del biofilm de resistir el ambiente agresivo, siendo alta la resistencia a agentes antibióticos así como a desinfectantes químicos.

## INFLUENCIA DE LOS IRRIGANTES EN LA ADHESIÓN DE LAS BACTERIAS A LA DENTINA

La adherencia de las bacterias a superficies duras o biomateriales es el primer paso en la formación de un biofilm y la posterior infección provocada por éste. *E. faecalis* posee distintos factores de virulencia que le permiten adherirse a la dentina e invadir lo túbulos dentinarios. Los enterococcus expresan factores que ayudan a su adhesión a las células del huésped y a la matriz extracelular, lo que favorece la invasión hística, causando inmunomodulación y provocando daño mediado por toxinas<sup>20-21</sup>.

Kishen y cols.,<sup>20</sup> estudiaron la influencia de la irrigación en la adherencia y fuerza de la adherencia de *E. faecalis* a la dentina del canal radicular, midiendo la adherencia mediante microscopía fluorescente y la fuerza de adhesión mediante microscopio de fuerza atómica. Observaron que la adherencia bacteriana a la dentina fue muy influenciada por el último irrigante del conducto utilizado. Cuando el ácido etilen-diamino-tetra-

cético (EDTA) fue el último irrigante se obtuvieron unos datos de adherencia mayores que cuando se utiliza otro irrigante en último lugar. Cuando se utilizó hipoclorito sódico (NaOCl) como irrigante final, la adherencia bacteriana se redujo en un 27%. Estos datos se pueden explicar en que cuando es usado el EDTA como último irrigante, se produce una desmineralización de la dentina que expone las fibras colágenas, creando un sustrato ideal para la adhesión de *E. faecalis*. Cuando tras el EDTA fue usado NaOCl, la capa expuesta de fibras colágenas fue retirada, reduciéndose a su vez la adherencia bacteriana.

Sin embargo, los estudios llevados a cabo por Barón y cols.,<sup>21</sup> exponen que, a mayor rigidez de la dentina, mayor fuerza en la adhesión de *E. faecalis* a las paredes dentinarias en el interior del conducto; el NaOCl, al eliminar el componente orgánico de la dentina, las fibras colágenas expuestas, elimina la parte responsable de otorgar cierta elasticidad a la dentina, provocando mayor rigidez y por tanto mayor en la fuerza de adhesión.

Más estudios han de ser llevados a cabo en este aspecto, pero todos estos datos dejan claro que el protocolo de irrigación es muy importante no sólo para eliminar la carga bacteriana, sino para reducir la adherencia y la fuerza en la adhesión de las bacterias a las paredes dentinarias del *E. faecalis*, principal causante de las periodontitis apicales y de los fracasos endodónticos.

## ELIMINACIÓN DE BIOFILMS EN ENDODONCIA: IRRIGANTES

*Enterococcus faecalis* es el más común y a veces, la única bacteria aislada de los conductos radiculares en periodontitis apicales persistentes. Su inherente resistencia antimicrobiana, su habilidad para adaptarse a los cambios en el entorno y su crecimiento dentro de los conductos radiculares como biofilm, lo hacen responsable de la mayoría de los fracasos endodónticos<sup>22-23</sup>.

Arias-Moliz y cols.,<sup>24</sup> compararon 0,1% NaOCl, 4% clorhexidina (CHX), 17% EDTA, 25% ácido cítrico y 5% ácido fosfórico, frente a la erradicación del biofilm de *E. faecalis*, evaluando dicha erradicación mediante microscopio electrónico de barrido; comparando según la concentración y el tiempo en contacto, los únicos capaces de erradicar el biofilm de *E. faecalis* fueron el NaOCl a 0,00625% durante un minuto como concentración mínima, mientras que la CHX consiguió erradicar el biofilm a concentraciones mínimas de 1% en 10 minutos y 2% en 5 minutos. Los ácidos quelantes mostraron nula eficacia en su capacidad antimicrobiana contra el biofilm de *E. faecalis*.

Dunavant y cols.,<sup>25</sup> compararon la acción de otros irrigantes frente a la erradicación de *E. faecalis*; Los datos del estudio reflejan de nuevo que el NaOCl posee los mejores porcentajes en la eliminación del biofilm, tanto en las concentraciones de 1 y 6 %.

Clegg y cols.,<sup>26</sup> usaron NaOCl en concentraciones de 6%, 3% y 1%, así como CHX 2% y Biopure MTAD®. Los datos del

estudio reflejan que el NaOCl al 6% es el único irrigante que consigue romper el biofilm y eliminar todas las bacterias, no existiendo ninguna fase de crecimiento; el NaOCl al 1% no consiguió del todo romper el biofilm, mientras que la CHX al 2% no es capaz de erradicarlo.

Aunque muchos estudios han demostrado la habilidad de varios irrigantes para eliminar las bacterias del interior de los conductos radiculares, es posible que parte de las bacterias queden en los túbulos dentinarios; los componentes bacterianos como los lipopolisacáridos, peptidoglicanos y ácidos lipoteicoicos pueden inducir la liberación de citoquinas mediadoras de la inflamación de los neutrófilos y monocitos-macrófagos. La interleuquina-1 y el factor de necrosis tumoral  $\alpha$  una vez liberados provocarán una reacción inflamatoria provocando la destrucción del tejido. Mattison y cols.,<sup>27</sup> estudiaron los lipopolisacáridos como causantes de destrucción de hueso en la región periapical cuando son inoculados en conductos radiculares en perros.

Ordinola-Zapata y cols.,<sup>28</sup> compararon 1% NaOCl, 17% EDTA, 10% ácido cítrico, 2% CHX y agua destilada (control) en la medición de la reducción del biovolumen, que se define como el volumen ocupado por los microorganismos en las tres dimensiones del espacio. Los datos del estudio revelaron que el NaOCl es el único irrigante de los estudiados capaz de romper y desordenar la estructura interna del biofilm.

Arias-Moliz y cols.,<sup>29</sup> realizaron un estudio para comprobar la capacidad de la CHX en evitar la formación de un biofilm, obteniendo unos resultados muy satisfactorios frente a varios tipos de biofilms experimentales; se puede confirmar que la inherente capacidad antimicrobiana de la CHX, dependiendo por supuesto de su concentración, unido a su gran sustantividad, es capaz de inhibir la formación de los biofilms, pero no de erradicarlo per se, salvo contacto por tiempos prolongados.

Ordinola-Zapata y cols.,<sup>30</sup> compararon la erradicación y limpieza del biofilm de secciones del conducto radicular en dientes bovinos con NaOCl 6% activado de distintos métodos:

- Grupo control (irrigación con agua destilada)
- Irrigación con aguja convencional a 2 mm de longitud de trabajo (LT)
- Activación por Endoactivator® (activación sónica)
- Activación ultrasónica pasiva (Irri Safe®)
- Activación mediante láser de Erbium:YAG (Er:YAG) (2940 nm de longitud de onda)

Los grupos activados mediante ultrasonidos y láser fueron los que mostraron mejores resultados, eliminando el biofilm de las paredes del conducto casi en su totalidad. A la capacidad del NaOCl al 6% de eliminar el biofilm, sumamos la mejora en la eliminación con la activación de la irrigación según estos métodos. La activación por Endoactivator® y la irrigación con aguja convencional a 2 mm de LT mostraron resultados similares.

En el estudio de Bhuvu y cols.,<sup>31</sup> el NaOCl al 1% fue capaz de eliminar el biofilm tanto cuando se irrigó con jeringa convencional como cuando se utilizó la activación ultrasónica pasiva.

## USO DEL LÁSER EN ELIMINACIÓN DE BIOFILMS

Hoy en día, existen estudios suficientes que confirman que láseres como Neodmio YAG (Nd:YAG), Er:YAG y Holmium YAG (Ho:YAG) pueden ser grandes aliados en la desinfección en terapia endodóntica. El desarrollo de varias longitudes de onda y el uso de parámetros seguros de energía han permitido disminuir los efectos secundarios postoperatorios que provocaban los láseres, una propicia desinfección del conducto y disminuir los cambios estructurales en la dentina provocados por el calor de los mismos. Hoy en día, en endodoncia, se trata de usar energías bajas, con el fin de no dañar el periodonto y así disminuir el dolor postoperatorio. Los efectos biológicos producidos por un láser dependerán de la longitud de onda, frecuencia, duración de la exposición y la densidad de energía; en cuanto al tejido irradiado, dependerá de su absorción, reflexión, transmisión y dispersión<sup>32</sup>.

Moritz y cols., demostraron disminución de la carga bacteriana de *E. faecalis* y *E. coli* en un 99,64%, 99,16% y 99,05% con láseres de Er:YAG, Nd:YAG y Ho:YAG respectivamente. La eliminación bacteriana de los conductos radiculares aumenta la tasa de éxito de los tratamientos endodónticos<sup>33</sup>.

Actualmente se tiende más a la utilización del láser Er:YAG debido a la necesidad de utilizar menor energía consiguiendo los mismos resultados.

Noiri y cols.,<sup>34</sup> utilizaron el láser de Er:YAG en la erradicación de biofilms de reconocidas bacterias que provocan patología endodóntica, utilizando una energía entre 20 - 80 mJ (J/cm<sup>2</sup>). En los valores de 20 mJ la reducción bacteriana fue escasa, pero en 40 y 80 mJ la reducción de *E. faecalis* fue estadísticamente significativa.

Bergmans y cols.,<sup>35</sup> comprobaron el efecto antimicrobiano del láser de Nd:YAG sobre bacterias inoculadas (no biofilms) en dientes. De hecho, cuando en este estudio se formaron biofilms de *E. faecalis* la reducción bacteriana se redujo, disminuyendo su efecto antimicrobiano. Se utilizó láser de Nd:YAG con una energía de 100 mJ., proporcionando unos datos de muerte de *E. faecalis* en un 99,7%. Por supuesto, más estudios son necesarios sobre biofilms para comprobar la eficacia del láser, pero este estudio nos deja ver que el de Nd:YAG es un buen suplemento a los protocolos de irrigación para la desinfección de los conductos radiculares en endodoncia.

## USO DE LA TERAPIA FOTODINÁMICA EN LA ELIMINACIÓN DE BIOFILMS

El uso de terapia fotodinámica en la eliminación de biofilms intraradiculares junta dos aspectos de reciente aparición en los estudios en terapia endodóntica; pocos estudios han sido publicados relacionando estos dos aspectos.

La terapia fotodinámica aparece en los años 80 en medicina, como tratamiento para erradicar células premalignas y estados iniciales de cáncer, reduciendo el tamaño de la masa de células tumorales. La palabra fotodinamia puede explicarse como los efectos de la activación de la luz sobre organismos vivos. La terapia fotodinámica es una nueva estrategia en la eliminación de los microorganismos, que se compone de un fotosensibilizador y una fuente de luz; al excitar mediante luz el fotosensibilizador, a una determinada longitud de onda, éste reacciona con las moléculas de oxígeno, provocando la formación de moléculas de oxígeno activadas muy reactivas, que inducen la lesión y muerte bacteriana, provocando daños sobre moléculas celulares como proteínas, membranas lipídicas y ácidos nucleicos.

Vaziri y cols.,<sup>36</sup> estudiaron el efecto de la terapia fotodinámica y la terapia fotodinámica combinada con la irrigación con 2,5% de NaOCl sobre la eliminación de *E. faecalis* como bacteria planctónica, no como formadora de biofilm. Los datos que arroja el estudio es una eliminación completa de la bacteria cuando se utilizan juntos NaOCl 2,5% + terapia fotodinámica, siendo incapaz de eliminar la bacteria por completo la terapia fotodinámica utilizada solamente.

Garcez y cols.,<sup>37</sup> sobre el efecto de la terapia fotodinámica en biofilms de *Pseudomonas aeruginosa* y *Photorhabdus luminescens*, confirmaron una mayor reducción de la carga bacteriana del biofilm cuando se utiliza juntos con las técnicas convencionales de desinfección de conductos ( $P < 0.05$ ), impidiendo a su vez el crecimiento de los microorganismos tras 24 h del tratamiento ( $P < 0.0001$ ).

## MEDICACIÓN INTRACONDUCTO CONTRA BIOFILM

El uso de medicación intraconducto en endodoncia ha sido estudiado y utilizado con el fin de reducir la carga bacteriana de los conductos entre sesiones en procesos necróticos, así como en tratamientos de apicoformación para inducir el cierre apical y en procesos de revascularización en dientes inmaduros con ápices abiertos. En la valoración de medicación intraconducto contra biofilms, existen reducidos estudios.

Ordinola-Zapata y cols.,<sup>38</sup> compararon hidróxido de calcio, gel de CHX 2% y pasta triantibiótica como medicación intraconducto en la eliminación del biofilm intrarradicular dejando actuar cada sustancia siete días. Ninguno de los medicamentos mostró una eliminación completa del biofilm.

Saber y cols.,<sup>39</sup> compararon la susceptibilidad del biofilm de *E. faecalis* a algunas sustancias utilizadas como medicación intraconducto: fueron utilizados: amoxicilina + ácido clavulánico, ciprofloxacino, clindamicina, doxiciclina e hidróxido de calcio. Ninguna sustancia fue capaz de eliminar por completo el biofilm de *E. faecalis*; los peores datos fueron los del grupo del hidróxido de calcio, con un 0% de bacterias del biofilm eliminadas (0% colonias eliminadas). El hidróxido de calcio vuelve a obtener los peores resultados; como se dijo con anterioridad, esto puede ser explicado debido a la necesidad de desorganización previa del biofilm por acción del NaOCl.

## CONCLUSIÓN

Esta revisión bibliográfica nos ayuda a comprender cómo debemos centrarnos en la eliminación de los biofilms y no de bacterias aisladas; los estudios hasta hace poco tiempo se centraron en la eliminación de bacterias y no de conjuntos bacterianos de biopelículas.

El *E. faecalis* es la bacteria principalmente relacionada con el fracaso endodóntico, poseyendo muchos factores de virulencia y una resistencia mediada por la formación de biofilms. Una adecuada irrigación con NaOCl y el uso de quelantes del calcio como EDTA mejorará sobremanera la erradicación bacteriana dentro de los conductos. La activación de la irrigación mejora la desinfección, y el uso de técnicas nuevas como el láser y la terapia fotodinámica nos acercarán a la máxima desinfección.

El estudio de los biofilms en endodoncia es un tema relativamente nuevo, donde se basarán futuros estudios destinados a comprobar cuál es la mejor manera de conseguir la erradicación de los mismos.



## BIBLIOGRAFÍA

1. Donlan RM. Biofilms: microbial life on surfaces. *Emerg Infect Dis* 2002; 8: 881-890.
2. Monds RD, O'Toole GA. The developmental model of microbial biofilms: ten years of a paradigm up for review. *Trends Microbiol* 2009; 17: 73-87.
3. Sanclement JA, Webster P, Thomas J, Ramadan HH. Bacterial biofilms in surgical specimens of patients with chronic rhinosinusitis. *Laryngoscope* 2005; 115: 578-582.
4. Ramadan HH, Sanclement JA, Thomas JG. Chronic rhinosinusitis and biofilms. *Otolaryngol Head Neck Surg* 2005; 132: 414-417.
5. Sanderson AR, Leid JG, Hunsaker D. Bacterial biofilms on the sinus mucosa of human subjects with chronic rhinosinusitis. *Laryngoscope* 2006; 116: 1121-1126.
6. Heydorn A, Nielsen AT, Hentzer M, Sternberg C, Givskov M, Ersboll BK, Molin S. Quantification of biofilm structures by the novel computer program COMSTAT. *Microbiology* 2000; 146 (10): 2395-2407.
7. Dalton HM, Goodman AE, Marshall KC. Diversity in surface colonization behavior in marine bacteria. *J Ind Microbiol Biotechnol* 1996; 17: 228-234.
8. Tolker-Nielsen T, Brinch UC, Ragas PC, Andersen JB, Jacobsen CS, Molin S. Development and dynamics of *Pseudomonas* sp. Biofilms. *J Bacteriol* 2000; 182: 6482-6489.
9. O'Toole G, Kaplan HB, Kolter R. Biofilm formation as microbial development. *Annu Rev Microbiol* 2000; 54: 49-79.
10. Costerton JW, Cheng KJ, Geesey GG, Ladd TI, Nickel JC, Dasgupta M, Marré TJ. Bacterial biofilms in nature and disease. *Annu Rev Microbiol* 1987; 41: 435-464.
11. Lawrence JR, Korber DR, Hoyle BD, Costerton JW, Caldwell DE. Optical sectioning of microbial biofilm. *J Bacteriol* 1991; 173: 6558-6567.
12. Costerton JW, Stewart PS, Greenberg EP. Bacterial biofilms: a common cause of persistent infections. *Science* 1999; 284: 1318-1322.
13. Costerton JW, Lewandowski Z, DeBeer D, Caldwell D, Korber D, James G. Biofilms, the customized microniche. *J Bacteriol* 1994; 176: 2137-2142.
14. Dunne WM. Bacterial adhesion: seen any good biofilms lately? *Clin Microbiol Rev* 2000; 15: 155-166.
15. Stewart PS, Costerton JW. Antibiotic resistance of bacteria in biofilms. *Lancet* 2001; 358: 135-138.
16. Anderl JN, Franklin M J, Stewart PS. Role of antibiotic penetration limitation in *Klebsiella pneumoniae* biofilm resistance to ampicillin and ciprofloxacin. *Antimicrob Agents Chemother* 2000; 44: 1818-1824.
17. De Beer D, Srinivasan R, Stewart PS. Direct measurement of chlorine penetration into biofilms during disinfection. *Appl Environ Microbiol* 1994; 60: 4339-4344.
18. Suci PA, Mittelman MW, Yu FP, Geesey GG. Investigation of ciprofloxacin penetration into *Pseudomonas aeruginosa* biofilms. *Antimicrob Agents Chemother* 1994; 38: 2125-2133.
19. Cochran WL, McFeters GA, Stewart PS. Reduced susceptibility of thin *Pseudomonas aeruginosa* biofilms to hydrogen peroxide and monochloramine. *J Appl Microbiol* 2000; 88: 22-30.
20. Kishen A, Sum CP, Mathew S, Lim CT. Influence of irrigation regimens on the adherence of *Enterococcus faecalis* to root canal dentin. *J Endod* 2008; 34 (7): 850-4
21. Barón M, Llana C, Forner L, Palomares M, González-García C, Salmerón-Sánchez M. Nanostructural changes in dentine caused by endodontic irrigants. *Med Oral Patol Oral Cir Bucal* 2013; 18(4): 733-766.
22. Stuart CH, Shwartz SA, Beeson TJ, Owatz CB. *Enterococcus faecalis*: its role in root canal treatment failure and current concepts in retreatment. *J Endod* 2006; 32 (2): 93-98.
23. Carr GB, Schwartz RS, Schaudinn C, Gorur A, Costerton JW. Ultrastructural Examination of Failed Molar Retreatments with Secondary Apical Periodontitis: an Examination of Endodontic Biofilms in an Endodontic Retreatment Failure. *J Endod* 2009; 35 (9): 1303-1309.
24. Arias-Moliz MT, Ferrer-Luque CM, Espigares-García M, Baca P. *Enterococcus faecalis* biofilms eradication by root canal irrigants. *J Endod* 2009; 35 (5): 711-714.
25. Dunavant TR, Regan JD, Glickman GN, Solomon ES, Honeyman AL. Comparative evaluation of endodontic irrigants against *Enterococcus faecalis* biofilms. *J Endod* 2006; 32 (6): 527-531.
26. Clegg MS, Vertucci FJ, Walker C, Belanger M, Britto LR. The effect of exposure to irrigant solutions on apical dentin biofilms in vitro. *J Endod* 2006; 32 (5): 434-437.
27. Mattison GD, Haddix J, Kehoe JC. The effect of *Eikenella corrodens* endotoxin on periapical bone. *J Endod* 1987; 13: 559-65.
28. Ordinola-Zapata R, Bramante CM, Cavenago B, Graeff MSZ, Gomez de Moraes I, Marciano M, Duarte MAH. Antimicrobial effect of endodontic solutions used as final irrigants on a dentine biofilm model. *Int Endod J* 2012; 45: 162-168.
29. Arias-Moliz MT, Ferrer-Luque CM, González-Rodríguez MP, Navarro-Escobar E, Furtado-Antunes de Freitas M, Baca P. Antimicrobial activity and *Enterococcus faecalis* biofilm formation on chlorhexidine varnishes. *Med Oral Patol Oral Cir Bucal* 2012; 17 (4): 705-709.
30. Ordinola-Zapata R, Bramante CM, Aprecio RM, Handysides R, Jaramillo DE. Biofilm removal by 6% sodium hypochlorite activated by different irrigation techniques. *Int Endod J* 2013; 47 (7): 659-666.
31. Bhuvu B, Patel S, Wilson R, Niazi S, Beighton D, Mannocci F. The effectiveness of passive ultrasonic irrigation on intraradicular *Enterococcus faecalis* biofilms in extracted single-rooted human teeth. *Int Endod J* 2010; 43: 241-250.
32. De Paula-Eduardo C, Gouw-Soares S. The Use of lasers for endodontic applications in dentistry. *Med Laser Appl* 2001; 16: 231-243.
33. Moritz A, Schoop U, Goharkhay K, Jakolitsch S, Kluger W, Wernisch J, Sperr W. The bactericidal effect of Nd:YAG, Ho:YAG, and Er:YAG laser irradiation in the root canal: an in vitro comparison. *J Clin Laser Med Surg* 1999; 17: 161-164.
34. Noiri Y, Katsumoto T, Azakami H, Ebisu S. Effects of Er:YAG laser irradiation on biofilm-forming bacteria associated with endodontic pathogens in vitro. *J Endod* 2008; 34 (7): 826-829.
35. Bergmans L, Moisiadis P, Teughels W, Van Meerbeek B, Quirynen M, Lambrechts P. Bactericidal effect of Nd:YAG laser irradiation on some endodontic pathogens ex vivo. *Int Endod J* 2006; 39: 547-557.
36. Vaziri S, Kangarlou A, Shahbazi R, Nazari Nasab A, Naseri M. Comparison of the bactericidal efficacy of photodynamic therapy, 2.5% sodium hypochlorite, and 2% chlorhexidine against *Enterococcus faecalis* in root canals; an in vitro study. *Dent Res J* 2012; 9(5): 613-618.
37. Garcez AS, Ribeiro M, Tegos GP, Núñez S, Jorge AOC, Hamblin MR. Antimicrobial photodynamic therapy combined with conventional endodontic treatment to eliminate root canal biofilm infection. *Lasers Surg Med* 2007; 39: 59-66.
38. Ordinola-Zapata R, Bramante CM, Gagliardi Minotti P, Cavallini Cavenago B, Brandao Garcia R, Bernardini N, Jaramillo DE, Hungaro Duarte MA. Antimicrobial activity of triantibiotic paste, 2% chlorhexidine gel, and calcium hydroxide on an intraoral - infected dentin biofilm model. *J Endod* 2013; 39 (1): 115-8.
39. Saber SM, El Hady SA. Development of an intracanal mature *Enterococcus faecalis* biofilm and its susceptibility to some antimicrobial intracanal medications; an in vitro study. *Eur J Dent* 2012; 6: 43 - 50.



caso  
CLÍNICO



**Ortega Asensio, Víctor**  
Licenciado en Odontología.  
Alumno de Máster en Cirugía  
Oral Avanzada e Implantología  
Universidad San Pablo CEU  
Madrid.

**Rodríguez Martín, Irene**  
Licenciada en Odontología.  
Alumna de Máster en Cirugía  
Oral Avanzada e Implantología  
Universidad San Pablo CEU  
Madrid.

**Iglesias Candal, Emma**  
Doctora en Medicina, Especiali-  
dad en Cirugía Maxilofacial.  
Profesora del Máster en Cirugía  
Oral Avanzada e Implantología  
Universidad San Pablo CEU  
Madrid.

**Fernández Domínguez,  
Manuel**  
Director del Máster oficial de  
Cirugía Oral Avanzada e Implan-  
tología USP-CEU. Jefe de Servi-  
cio de Cirugía Oral y Maxilofacial  
del grupo Hospital Madrid. Direc-  
tor del Departamento de Odonto-  
logía en la Universidad San Pablo  
CEU Madrid.

**Indexada en / Indexed in:**

- IME
- IBECs
- LATINDEX
- GOOGLE ACADÉMICO

**correspondencia:**  
Víctor Ortega Asensio  
C/ Los Pazos Nº42  
28110 Algete - Madrid  
V.ortegasensio@gmail.com  
Tel.: 680 223 731

Fecha de recepción: 9 de junio de 2014.  
Fecha de aceptación para su publicación:  
10 de febrero de 2015.

# REVISIÓN DE LA ELONGACIÓN DE LA APÓFISIS ESTILOIDES. POSIBLE ETIOLOGÍA GENÉTICA. A PROPÓSITO DE TRES CASOS CLÍNICOS

*Ortega Asensio, V., Rodríguez Martín, I., Iglesias Candal, E., Fernández Domínguez, M. Revisión de la elongación de la apófisis estiloideas. Posible etiología genética. A propósito de tres casos clínicos. Cient. Dent. 2015; 12; 1: 45-50.*

## RESUMEN

La elongación de la apófisis estiloideas afecta hasta a un 28% de la población, pero no siempre con sintomatología asociada.

La clasificación expuesta en este artículo aleja a esta patología del concepto clásico de Síndrome de Eagle como único término, se valorará el síndrome estiloideo, síndrome estilo-carotideo, síndrome pseudoestiloideo.

Su etiología ha sido pobremente estudiada, desde su relación amigdalectomía-síndrome de Eagle, se expondrán otras posibilidades como la causa genética, aportando tres casos clínicos en una misma familia sin cirugía previa o traumatismos asociados.

## PALABRAS CLAVE

Síndrome de Eagle; Síndrome estiloideo; Síndrome estilo-carotideo; Síndrome Pseudoestiloideo; Elongación de la Apófisis estiloideas.

## EXAMINATION OF THE ELONGATION OF THE STYLOID APOPHYSIS. POSSIBLE GENETIC ETIOLOGY. REPORT OF THREE CLINICAL CASES

### ABSTRACT

The elongation of the styloid process is a common disease, affecting up to 28% of the population, not always with associated symptoms.

In this article the different classifications of this condition are exposed, instead of Eagle syndrome as a single term, will be discuss the styloid syndrome, carotid-styloid, pseudo-styloid syndrome and the Eagle syndrome.

The etiology has been poorly studied, since their relationship between tonsillectomy and eagle syndrome. However the possibility of a genetic cause will be discussed by three cases with this disorder in the same family, without any surgery nor traumatism associated.

### KEY WORDS

Eagle Syndrome; Styloid Syndrome; Carotid-styloid Syndrome; Pseudo-styloid Syndrome; Elongation of Styloid process.

## INTRODUCCIÓN

El Síndrome de Eagle se caracteriza por una elongación anormal de la apófisis estiloides o la calcificación del ligamento estilohioideo<sup>1</sup>. Dicha elongación se considera anormal a partir de los 2,5 cm<sup>2</sup>.

Su nomenclatura surge como homenaje a Watt W. Eagle quien describió de forma pormenorizada esta patología<sup>3</sup>. Existen múltiples términos para describir esta entidad clínica: síndrome carotideo, síndrome del proceso estiloide elongado y calcificado<sup>1</sup>, síndrome estilohioideo; aunque existen aspectos diferenciales entre ellos<sup>4</sup>.

Marchetti de Pauda en 1652 fue el primero en hablar de la osificación de ligamento estilohioideo y en 1872 Weinlecher ya empezó a realizar extirpaciones quirúrgicas de la apófisis estiloides para eliminar la sintomatología<sup>5</sup>.

El origen embriológico de la apófisis estiloides, al igual que sus estructuras circundantes, provienen del segundo arco braquial (cartílago de Reichert)<sup>1, 2</sup>, que retiene una zona de cartílago embriológico persistente y que presenta potencial de crecimiento y madurez ósea.

Existen distintas teorías sobre su etiología:

- La existencia de una metaplasia o hiperplasia reactiva asociada a una osificación del tejido fibrocartilaginoso del ligamento estilohioideo, debido a un traumatismo previo (Síndrome Estilohioideo)<sup>4</sup>, a una amigdalectomía (síndrome de Eagle propiamente dicho)<sup>1, 4</sup>.
- Variaciones anatómicas.
- Disfunciones endocrinas postmenopáusicas.
- Calcificación del proceso estiloideo por el propio envejecimiento, recibiendo el nombre de Síndrome Pseudoestilohioideo<sup>5</sup>.
- Herencia genética<sup>6, 7</sup>.

A pesar de todas estas teorías, su etiología es actualmente motivo de controversia<sup>1, 2</sup>.

En la serie de 3 casos clínicos que se presentan más adelante se plantea una elongación de la apófisis estiloides, con conexión familiar directa, lo que insinúa un posible factor hereditario. Anteriormente ya habían sido descritos otros casos con esta causa<sup>6</sup>.

Aunque la apófisis estiloides generalmente es más larga en el varón<sup>8</sup>, este síndrome como tal, suele ser más frecuente en el sexo femenino, entre el 66 y el 85% de los casos<sup>1, 9</sup>. La apófisis estiloide elongada está presente en un 4-28% de la población<sup>1, 5</sup> pero sólo entre el 4 y el 10,3% de estos casos refiere sintomatología asociada<sup>2</sup>; esta elongación aparece en la mayoría de los casos en forma bilateral, aunque su sintomatología tiende a ser unilateral<sup>5, 9-11</sup>.

Dentro de la sintomatología se encuentran dos vertientes muy distintas asociadas a esta apófisis, dependiendo exclusivamente de los tejidos a los que afecte.

- En la primera variante del S. de Eagle, S. Estoiloideo y S. Pseudo-Estiloideo se observan cambios degenerativos e inflamatorios en la inserción estilohioidea, tendinitis de inserción, irritación de tejidos faríngeos, compresión de pares craneales como V, VII, IX, X, sensación de cuerpo extraño en la garganta, disfagia, molestias en el ángulo de la mandíbula que sube hacia la oreja ipsilateral, otalgia, glositis, tonsilitis, odinofagia, cambios de voz, dolor a la compresión digital en la fosa tonsilar y al rotar el cuello hacia el lado que padece sintomatología (suele ser unilateral)<sup>2, 12-14</sup>.
- En la segunda variante del S. de Eagle o también llamado Síndrome de la Arteria Carótida y en el síndrome estilo-carotideo, se producirá por la compresión de esta arteria. La apófisis estiloides puede comprimir ambas ramas, produciendo diferentes sintomatologías. Se han descrito desde pseudoaneurismas hasta disecciones, provocados por la compresión y el roce contra este vaso<sup>13-16</sup>. La sintomatología se encuentra muy relacionada con la estimulación del plexo nervioso simpático, que va asociado a esta arteria<sup>13</sup>, apareciendo mareos, vértigos, síncope e incluso se han descrito casos de muerte súbita.

El diagnóstico clínico del Síndrome de Eagle se centra en el reconocimiento de la sintomatología típica de sus dos posibles variantes clínicas.

Las pruebas radiológicas, son la clave para establecer un diagnóstico definitivo. En el área odontológica la mayoría de las veces este síndrome es diagnosticado por una ortopantomografía o incluso una radiografía lateral; aunque la prueba diagnóstica por excelencia sea la tomografía computarizada<sup>11, 17</sup>.

El diagnóstico diferencial debe ser realizado con otras entidades:

Síndrome de Ernst (Patología asociada al ligamento estilo mandibular)<sup>18</sup>, Neuralgia del trigémino<sup>2, 19</sup>, Neuralgia del glosofaríngeo<sup>20, 21</sup>, Neuralgia esfenopalatina y laríngeo superior<sup>22</sup>, Síndrome doloroso cervical anterior<sup>1, 23</sup>, Tumores faríngeos y de base de lengua<sup>24</sup>, Faringotonsilitis crónica<sup>25</sup> y Disfunción temporomandibular<sup>26</sup>.

En relación al tratamiento existen dos alternativas: El tratamiento farmacológico<sup>2, 17, 27</sup> y el tratamiento quirúrgico<sup>9, 10, 17</sup>.

Para muchos autores la elección de una de estas opciones terapéuticas se basa en la gravedad de la sintomatología del paciente.

## CASOS CLÍNICOS

Se presenta una serie de tres casos clínicos de la misma familia.

### CASO 1

Varón 62 años, hipertenso en tratamiento. No refiere cirugías del área amigdalina, aunque quisieron practicarle una amigdalectomía por dolor continuo orofaríngeo en la deglución. Acude para valoración de molestias al deglutir. En la exploración extraoral no se observan puntos dolorosos musculares ni ruidos, aunque hace años sufrió dolor articular a nivel de la articula-

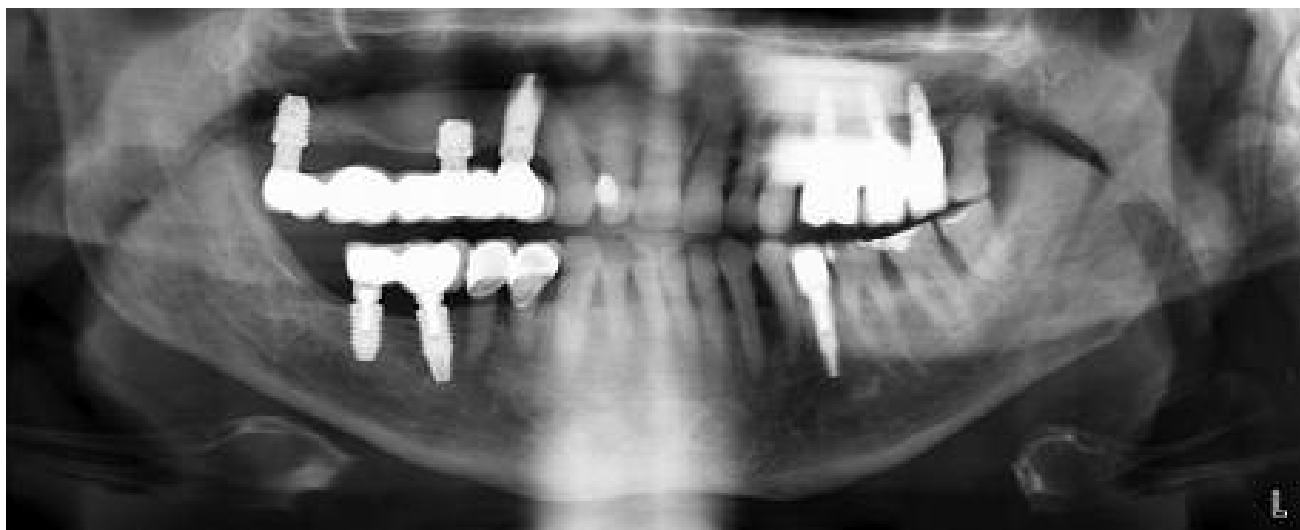

Figura 1. Ortopantomografía varón de 62 años que muestra elongación de las dos apófisis estiloides.

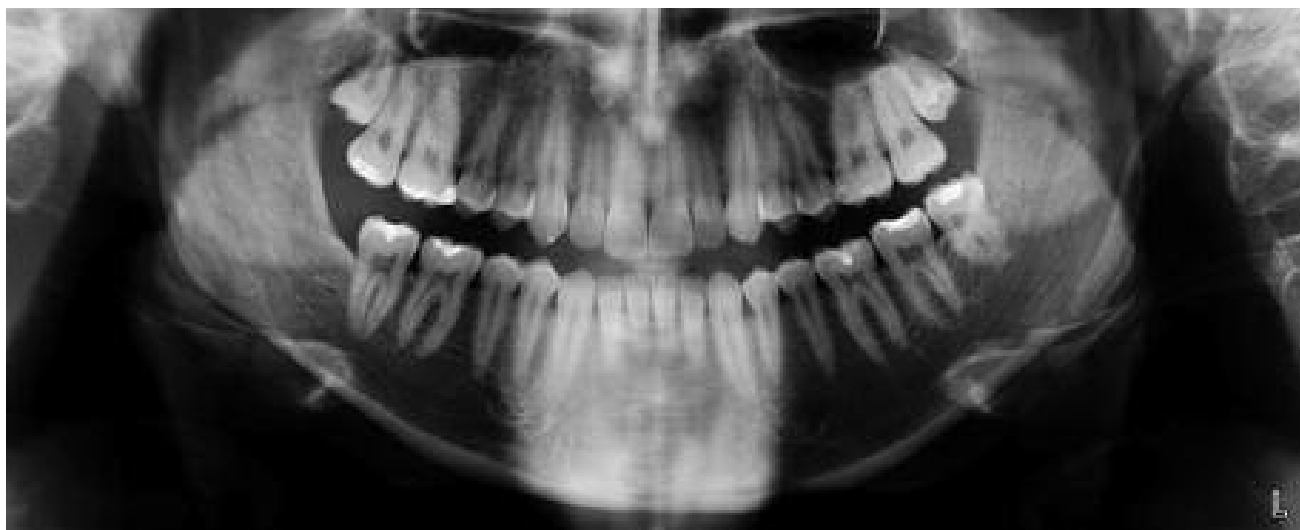

Figura 2. Ortopantomografía varón de 40 años que muestra la elongación de ambas apófisis estiloides y el aumento de grosor con respecto a la normalidad.

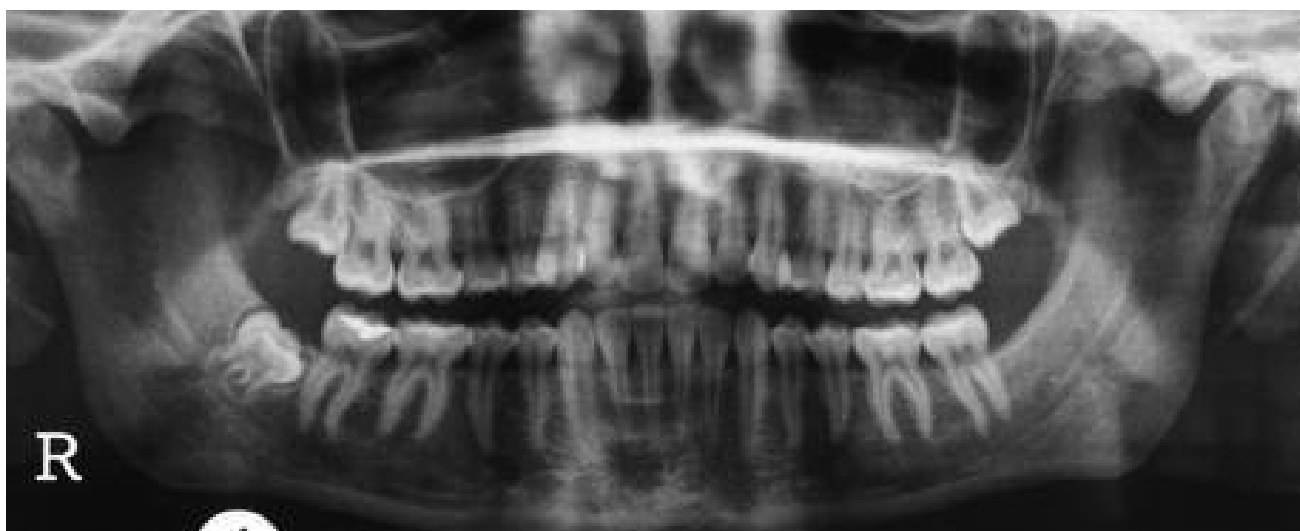

Figura 3. Ortopantomografía mujer de 15 años que muestra elongación de ambas apófisis estiloides.

ción temporomandibular (ATM). En la exploración intraoral no se valoran lesiones en mucosa. Se realiza una ortopantomografía de control en la que se descubre una elongación de las dos apófisis estiloideas (Figura 1).

A la palpación de la fosita tonsilar resulta dolorosa. Debido a la escasa repercusión clínica de sus síntomas se decide con el paciente por el tratamiento farmacológico.

## CASO 2

Al mes acude su hijo, varón de 40 años, operado de apendicitis, no amigdalectomizado. Acude por ligeras molestias en primer cuadrante, en la exploración extraoral no asimetrías, punto doloroso detrás del ángulo de la mandíbula, ligero chasquido en ATM izquierda, en la exploración intraoral no se aprecian lesiones; al realizar ortopantomografía para valorar los terceros molares, se descubre accidentalmente una elongación bilateral de la apófisis estiloideas (Figura 2). El paciente comenta que algunas veces al tragar si ha notado molestias incluso al girar el cuello hacia la izquierda. De nuevo dada la escasa sintomatología del paciente se decide hacer tratamiento sintomático de las molestias.

## CASO 3

Mujer de 15 años de edad que resulta ser la hija del caso anterior; acaba de iniciar tratamiento ortodóncico, se le solicita la ortopantomografía realizada para su tratamiento y se puede observar una elongación de las dos apófisis estiloideas. En la valoración clínica de la paciente no hay hallazgos de sintomatología asociada, por lo que se mantiene una actitud expectante (Figura 3).

## DISCUSIÓN

La localización y longitud del proceso estiloide son críticas por encontrarse en una encrucijada de estructuras nerviosas y vasculares. Lo que conlleva a que pequeñas variaciones, puedan comprimir pares nerviosos tales como el V, VII, IX, X; así como, la vaina carotídea.

La longitud de la apófisis estiloideas es crucial, tanto, que por cada milímetro que aumente existen 1,23 veces más posibilidades de padecer sintomatología<sup>28</sup>.

No sólo se deberá atender a la longitud del proceso estiloideo, ya que la angulación afecta a la aparición de síntomas, por cada grado que disminuya el proceso estiloideo con respecto a la base del cráneo, hay 0,2 veces más probabilidad de padecer sintomatología<sup>28</sup>.

Los síntomas parecen estar más relacionados con estas interferencias anatómicas, que con la irritación directa sobre la mucosa orofaríngea<sup>14, 28</sup>.

El principal motivo de controversia de esta patología radica en su nomenclatura; la definición original del Síndrome de Eagle clásico, se refiere exclusivamente a la sintomatología tras una amigdalectomía<sup>9</sup>.

La elongación patológica de la apófisis estiloideas no sólo puede ser provocada por una amigdalectomía previa<sup>1, 2</sup>, ya

que, se han observado calcificaciones segmentarias en el ligamento estilo-hioideo, en pacientes no amigdalectomizados. Debido a la capacidad de osificación del ligamento. A esta patología se la denomina Síndrome Estiloideo<sup>4</sup>.

En el caso de pacientes no amigdalectomizados, cuya elongación afecte a la arteria carótida, provocando síntomas, se denominaría Síndrome Estilo-Carotideo<sup>29</sup>.

La pérdida de la elasticidad que sufren los tejidos como consecuencia del envejecimiento, es frecuente la aparición de tendinitis y reacciones inflamatorias en el territorio glossofaríngeo. Esta circunstancia simula el Síndrome de Eagle y se conoce como Síndrome Pseudo-Estiloideo<sup>4</sup>.

Una última posible causa, poco estudiada en la literatura sería la causa genética; esta opción se nos plantea en los tres casos clínicos.

En la revisión de la bibliografía encontramos ejemplos de otras osificaciones de ligamentos con una causa genética importante, tal es el caso de la osificación de ligamento longitudinal posterior (OLLPS)<sup>6, 7</sup>, éste es una de las principales causas de neuropatía en Japón y países de oriente medio.

El cuadro clínico de la OLLPS puede llegar a una neuropatía progresiva sumamente incapacitante<sup>7</sup>.

Esta osificación fue relacionada con el gen COL6A1, pero no se ha podido identificar si se trata de una herencia de carácter autosómico dominante o recesivo.

Nuestros tres casos pueden plantear que la osificación de ligamento estiloideo fuera herencia genética del tipo autosómica dominante, debido a la aparición de elongación en tres generaciones consecutivas. No se han hallado artículos con referencias a herencias recesivas<sup>6</sup>.

La teoría que podría explicar este fenómeno de transmisión genética, se basaría en un origen óseo de la apófisis, de tipo endocondral hiperplásico, a partir de remanentes de tejido cartilaginoso y conjuntivo del ligamento estilo-hioideo, lo cual, generaría un alargamiento de la apófisis y calcificaciones segmentarias del ligamento<sup>6, 30</sup>.

Los síndromes provocados por esta causa genética se verían circunscritos al síndrome estiloideo y al síndrome estilo-carotideo, descartando la posibilidad hereditaria del síndrome de Eagle y al síndrome pseudoestiloideo.

El diagnóstico clínico comenzará con la exploración del paciente, puntos gatillo al girar el cuello (normalmente unilaterales), agudización del dolor al palpar la fosita tonsilar<sup>1, 2, 5</sup> y su desaparición a la infiltración de lidocaína al 2% en esa zona<sup>2</sup>, la palpación la ATM para descargar otras posibles patologías.

El diagnóstico definitivo, será radiológico. Normalmente la primera prueba que se realizará será una ortopantomografía<sup>11</sup> en la que ya podremos valorar si el ligamento esta calcificado o nos encontramos con un apófisis estiloideas que se sale del rango de normalidad<sup>1, 2, 28</sup>. Se han descrito casos de ausencia de hallazgo radiográfico, esto puede ser debido a que el pro-

blema no esté tanto en la longitud de la apófisis sino en los tejidos afectados tratándose de un síndrome pseudo-estiloideo.

Aun con un gran valor diagnóstico la ortopantomografía y la cefalometría lateral de cráneo, la prueba radiológica para un diagnóstico definitivo es la tomografía computerizada, especialmente útil la tomografía computerizada en tres dimensiones (TAC 3D) que permite realizar mediciones de longitud y angulación de la apófisis estiloides<sup>14, 17</sup>.

Se consideran principalmente dos posibles tratamientos: el farmacológico<sup>17, 27</sup> y la cirugía resectiva<sup>10, 17</sup>.

El tratamiento conservador sería el farmacológico y se realizaría en pacientes cuya sintomatología sea leve o que rechacen la opción quirúrgica. Comprendería la administración de Anti-inflamatorios no esteroideos y la infiltración de anestésicos de larga duración en la fosa tonsilar<sup>2</sup> (Tabla).

Dentro del tratamiento quirúrgico, existen dos posibilidades:

- El abordaje intraoral o transfaríngeo. Tiene como inconvenientes una mayor probabilidad de infección de la zona, edema post-operatorio, enfisema y debido al reducido campo, mayor probabilidad de lesionar estructuras cercanas a la apófisis. Como ventaja evitamos los defectos estéticos de la cicatriz<sup>9, 17</sup>. Otros efectos colaterales de este abordaje son el trismus y la disfagia que pueden padecer los pacientes las primeras semanas tras la cirugía.
- En el abordaje extraoral, teniendo como principal inconveniente el riesgo de cicatriz antiestética, permite un campo

visual mucho más amplio y disminuye drásticamente las posibilidades de hemorragia e infección<sup>9, 17</sup>, este tipo de abordaje conlleva el riesgo lesión de la rama marginal mandibular<sup>9</sup>.

## CONCLUSIONES

Persiste actualmente controversia en cuanto a la clasificación y nomenclatura de los síndromes asociados a la elongación de la apófisis estiloides.

Existen múltiples etiologías conocidas de elongación de la apófisis estiloides pero la posibilidad de una transmisión genética ha sido pobremente estudiada, siendo clave para el diagnóstico precoz de esta enfermedad, en caso de ser esta su causa.

El término de síndrome de Eagle queda completamente descartado en cualquiera de sus variantes al igual que el síndrome pseudoestiloideo, si la elongación de la apófisis estiloides posee una etiología genética.

Es importante la correcta valoración de la etiología de la elongación de la apófisis estiloides en busca de un tratamiento adecuado.

El tratamiento de los síntomas de la elongación de la apófisis estiloides se centra actualmente en dos vertientes una media a través de medicación e infiltración y otra quirúrgica basada en la resección de la apófisis.

TABLA. CLASIFICACIÓN DE LOS DIFERENTES SÍNDROMES ASOCIADOS A LA ELONGACIÓN DE LA APÓFISIS ESTILOIDES.

Síndromes	Etiología	Sintomatología	Tratamiento
Síndrome de Eagle 1ª variante	Amigdalectomía	Dolores de cabeza y cuello	Farmacológico y quirúrgico
Síndrome Estiloideo	Traumatismo / Herencia		
Síndrome de Eagle 2ª variante	Amigdalectomía	Mareos, vértigos, pérdida de conocimiento, muerte súbita	
Síndrome Estilo-Carotideo	Traumatismo / Herencia		
Síndrome Pseudo-Estiloideo	Envejecimiento	Dolores de cabeza y cuello	



## BIBLIOGRAFÍA

1. Loughney González A, Martín Luna M, Goyoaga Sánchez E, Fernández Domínguez M. ¿Síndrome de Eagle, síndrome estilohioideo o síndrome carotideo? Aportación de ocho casos. *Cient Dent* 2012; 9 (2): 85-91.
2. Uludag I, Öcek L, Zorlu Y, Uludag B. Eagle syndrome: case report. *Agri* 2013; 25 (2): 87-89.
3. Eagle WW. Elongated styloid Process: Report of two cases. *Ach Otolaryngol* 1937; 25: 584.
4. Gelabert-González M, García-Allut A. Síndrome de Eagle. Una causa poco frecuente de cervicalgia. *Neurocirugía (Astur)* 2008; 19 (3): 254-256.
5. Padeyappanavar V, Ameer M, Desai S. Elongated Styloid Process (Eagle's Syndrome). *J Anat Soc India* 2008; 57 (1): 51-52.
6. Morrison P J, Morrison R J, Mckinstri C S. Familial ossification of the stylohyoid ligament in a three generation family-a new clinical entity displaying autosomal dominant inheritance. *Br J Radiol* 2012; 85:458-459.
7. Malpica Ramírez LM, Malpica Reyes M, Fernández de Lara Castilla LG, Reyes López J, Jiménez Reyes HO. Osificación del ligamento longitudinal posterior. *Rev Esp Med Quir* 2012; 17(2): 150-154.
8. Mun Bhawni Bagga C, Anand K, Garima Y. Clinicoradiologic evaluation of styloid process calcification. *Imaging Sci Dent* 2012; 42(3): 155-161.
9. Sharon-Rose Z, G Betancuz A, Gal Y. The eagle is landing. *Br J Gen Pract* 2012; 62: 501-502.
10. Baharudin A, Rohaida I, Khairudin A. Transoral surgical resection of bilateral styloid processes elongation (eagle's syndrome). *Acta Inform Med* 2012; 20(2): 133-135.
11. Chandramani B M, Mukesh K. Evaluation of the styloid process on digital panoramic radiographs. *Indian J Radiol Imaging* 2010; 20(4): 261-265.
12. Tekaya R, Néji O, Naccache I, Rajhi H, Zayani Z, Zouari R. Eagle's Syndrome: a rare casue of neck pain. *Tunis Med* 2011; 89 (5): 503-504.
13. Dao A, Kamezis S, Lane III JS, Fujitani RM, Saremi F. Eagle syndrome presenting with external carotid artery pseudoaneurysm. *Emerg Radiol* 2011; 18(3): 263-265.
14. Raine D, Gothi R, Rajan S. Eagle syndrome. *Indian J Radiol Imaging* 2009; 19(2): 107-108.
15. Cano L, Cardona P, Rubio F. Síndrome de Eagle y disección Carotídea. *Neurología* 2010; 25(4): 266-271.
16. Yildiray S, Cumali G, Ismail C, Ertas Elif T. A patient with Eagle syndrome: Radiological and scintigraphic evaluation. *Indian J Dent Res* 2012; 23(2): 285-295.
17. Matsumoto F, Kase K, Kasai M, Komatsu H, Okizaki T, Ikeda K. Endoscopy-assited transoral resection of the styloid process in eagle's syndrome. *Case Report. Head Face Med* 2012; 8:21.
18. Peñarrocha-Oltra D, Ata-Ali J, Ata-Ali F, Peñarrocha-Diago MA, Peñarrocha M. Tratment of orofacial pain in patients with stylomandibular ligament síndrome (Ernest síndrome); *Neurología* 2013, 28(5); 294-298.
19. Mori Y, Kobayashi T, Miyachi S, Hashizume C, Tsugawa T, Shibamoto Y. Trigeminal neuralgia caused by nerve compression by dilated superior cerebellar artery associated with cerebellar arteriovenous malformation: case Report. *Neurologia medico-chirurgica* 2013; 54(3): 236-241.
20. Texier C, Dang NP, Dallel R, Deschaumes C, Garcier JM, D'Incan M. Eagle syndrome, a rare cause of glososdynia. *EJD* 2012; 22 (5): 702-703.
21. Singh PM, Kaur M, Trikha A. An uncommonly glossopharyngeal neuralgia. *Ann Indian Acad Neurol* 2013; 16 (1): 1-8.
22. Baxter W. Post-traumatic superior laryngeal neuralgia. *Calif Med* 1958; 88 (3): 235-239.
23. Park Y, Ahn JK, Sohn Y, Jee H. Treatment effect of ultrasound guide selective nerver root block for lower cervical radicular pain: A retrospective Study of 1-Year Follow-up. *Ann Rehabil Med* 2014; 37 (5): 658-667.
24. Young-Hoo J, Youn-Soo L, Kwang-Jae C, Jun-Ook P, In-Chul N, Chung-Soo K, Sang-Yeon K, Min-Sik K. Characteristics and prognostic implications of high-risk HPV-associated hipopharyngeal cancers; *Plos One* 2013; 8 (11): e78718.
25. Proenca-Modena JL, Pereira Valera FC, Jacob MG, Buzatto GP, Satumo TH. High rates detection of respiratory viruses in tonsillar tissues from children with chronic adenotonsillar disease. *PLoS ONE* 2012; 7(8): e42136.
26. Jiménez Quintana Z, De Los Santos Solana L, Sáez Carriera R, García Martínez R. Prevalencia de los trastornos temporomandibulares en la población de 15 años y más de la Ciudad de La Habana. *Rev Cubana Estomatol* 2007; 44(3) ISSN 1561-297X.
27. Blackett JW, Ferraro DJ, Stephens JJ, Dowling JL, Jaboin J. Trigeminal neuralgia post-styloidectomy in eagle syndrome: a case report. *J Med Case Reports* 2012; 6:333.
28. Bafageeh SA. Eagle syndrome: classic and carotid artery types. *J Otolaryngol* 2000; 29(2):88.
29. Espinosa Morett L, Ruiz Morales M. Características clínicas del síndrome de Eagle; *Rev Esp Med Quir* 2013; 18: 264-270.
30. Lacet de Lima J, Ferreira Rocha J, Dia Ribeiro E, Santos Costa V, Marques de Sousa E. Síndrome de Eagle; revisión de la literatura. *Act Odont Venez* 2007; 45(2): 290-293.



PUESTA  
AL DÍA

# NUEVOS ANTICOAGULANTES ORALES EN ODONTOLÓGIA: DABIGATRAN

Curto Aguilera, A., Guinaldo Gil, N.  
*Nuevos anticoagulantes orales en odontología: Dabigatran. Cient. Dent. 2015; 12; 1: 51-54.*



**Curto Aguilera, Adrián**  
Profesor Asociado de Odontología. Facultad de Medicina. Universidad de Salamanca.

**Guinaldo Gil, Noelia**  
Licenciada en Odontología. Universidad Complutense de Madrid.

Indexada en / Indexed in:  
- IME  
- IBECs  
- LATINDEX  
- GOOGLE ACADÉMICO

correspondencia:  
Clínica Odontológica  
Universidad de Salamanca  
Prolongación Paseo  
Universidad de Coimbra, s/n  
37007 Salamanca  
adrian\_odonto@usal.com  
Tel.: 695 914 753

Fecha de recepción: 3 de noviembre de 2014.  
Fecha de aceptación para su publicación:  
17 de febrero de 2015.

## RESUMEN

**Introducción:** El tratamiento con anticoagulantes se aplica en diferentes condiciones para prevenir o tratar el tromboembolismo. Los fármacos anticoagulantes se asocian con un incremento en el riesgo de hemorragia postoperatoria. La US Food and Drug Administration y la Agencia Europea del Medicamento recientemente han indicado el uso de dabigatran etexilato como posible tratamiento para prevenir los accidentes cerebrovasculares y las embolias sistémicas en pacientes con fibrilación auricular. No precisan la realización de estudios periódicos de monitorización en comparación con los clásicos anticoagulantes. Un inconveniente es que dabigatran no presenta antídotos.

**Conclusiones:** El número de pacientes a los que se les administra dabigatran se está incrementando. Es importante que los odontólogos comprendan el mecanismo de acción de estos fármacos y cómo pueden repercutir en el manejo de los pacientes. Como profesionales sanitarios deben ser conscientes de cómo y cuándo reportar las reacciones adversas.

## PALABRAS CLAVE

Anticoagulantes; Cirugía oral; Determinaciones analíticas sanguíneas.

## New oral anticoagulants in dentistry: Dabigatran

### ABSTRACT

**Introduction:** Anticoagulation therapy is used in different conditions to prevent or treat thromboembolism. Anticoagulant drugs have also been associated with an increase in the risk of postoperative hemorrhage. The US Food and Drug Administration and the European Medicines Agency recently recommended dabigatran etexilate as a possible treatment to prevent stroke and systemic embolism in people with atrial fibrillation. There is no need for routine coagulation monitoring in the same way as classic oral anticoagulants. The disadvantage is that dabigatran have no antidotes.

**Conclusions:** The number of patients taking dabigatran is increasing. It is important that the dentist understands the mechanism of action of these drugs and how they may affect management of dental patients. As healthcare professionals we should also be aware of how and when to report adverse drug reactions.

## KEY WORDS

Anticoagulants; Oral surgery; Blood coagulation test.

## INTRODUCCIÓN

En la práctica odontológica habitual es frecuente tratar a pacientes bajo tratamiento con anticoagulantes orales como prevención ante la aparición de accidentes cerebrovasculares. Los sujetos tratados con estas sustancias presentan mayor riesgo de hemorragia en comparación con el resto de la población. Clásicamente los pacientes eran tratados con fármacos dicumarínicos<sup>1</sup>.

Los dicumarínicos tienen una ventana terapéutica estrecha por debajo de la cual se reduce la protección ante la embolia y por encima se incrementa el riesgo de hemorragia, hay que ajustar las dosis en cada paciente y tienen diversas interacciones con otros medicamentos y con ciertos alimentos<sup>2</sup>.

El manejo de los anticoagulantes dicumarínicos requiere monitorización periódica mediante el International Normalized Ratio (INR)<sup>3,4</sup>.

En los últimos años se han desarrollado nuevos anticoagulantes orales, entre ellos dabigatran, con ventajas claras respecto a los anticoagulantes orales clásicos<sup>5</sup>.

Una gran ventaja de dabigatran respecto a los antiguos anticoagulantes orales es que no requiere monitorización<sup>6,7</sup>.

Dabigatran etexilato es el primer inhibidor directo de la trombina comercializado para la prevención de ictus en pacientes con fibrilación auricular no valvular. Se comercializa con el nombre de Pradaxa®.

El 18 de marzo de 2008 la Agencia Europea del Medicamento (EMA) autorizó la comercialización de dabigatran para la prevención de la patología tromboembólica en sujetos que presentan fibrilación auricular no valvular.

La Agencia Española de Medicamentos y Productos Sanitarios junto con la Agencia Europea del Medicamento (EMA) autorizan el uso de dabigatran en las siguientes indicaciones:

- Prevención primaria de episodios tromboembólicos venosos en pacientes adultos sometidos a cirugía de reemplazo total de cadera o cirugía de reemplazo total de rodilla, programada en ambos casos.
- Prevención del ictus y de la embolia sistémica en pacientes adultos con fibrilación auricular no valvular con uno o más factores de riesgo: antecedente de ictus, accidente isquémico transitorio o embolismo sistémico; fracción de eyección VI menor del 40%; insuficiencia cardiaca igual o mayor grado 2 New York Heart Association (NYHA); edad igual o mayor de 75 años; edad igual o mayor de 65 años si se asocia una de las siguientes comorbilidades (diabetes mellitus, hipertensión, cardiopatía isquémica)<sup>8-11</sup>.

Dos años más tarde, en octubre de 2010 la U. S. Food and Drug Administration (FDA) autorizó también su uso. Fue el primer nuevo anticoagulante oral autorizado en los últimos 50 años en los Estados Unidos. Anteriormente la warfarina fue el único anticoagulante oral autorizado en los Estados Unidos para pacientes con fibrilación auricular<sup>12</sup>.

A pesar de las ventajas de los nuevos anticoagulantes orales la administración de estos nuevos fármacos supone un sobre coste económico en comparación con la administración de los anticoagulantes orales tradicionales (acenocumarol o warfarina)<sup>13-15</sup>.

Dabigatran es un inhibidor directo de la trombina, competitivo y reversible. Dabigatrán etexilato es un profármaco que tras su administración oral, se absorbe transformándose en dabigatrán mediante hidrólisis por esterasas en el plasma y en el hígado. Presenta una biodisponibilidad oral del 65% y su unión a proteínas plasmáticas es de alrededor del 35%. Dado que la trombina permite la conversión de fibrinógeno a fibrina en la cascada de coagulación, su inhibición impide la formación de trombos. Dabigatrán también inhibe la trombina libre, la trombina unida a fibrina y la agregación plaquetaria inducida por trombina<sup>16</sup>. Su eliminación se realiza fundamentalmente a través de los riñones, sólo un 6% de su eliminación es biliar<sup>17,18</sup>. Respecto a los clásicos anticoagulantes orales presenta menos interacciones con otros medicamentos y con los alimentos<sup>19</sup>.

Los nuevos anticoagulantes orales a diferencia de los anticoagulantes antagonistas de la vitamina K no precisan estudios de laboratorio para su monitorización<sup>20</sup>.

## PRUEBAS DE LABORATORIO

Ninguna de las pruebas analíticas que existen en la actualidad pueden cuantificar el nivel de anticoagulación de un paciente en tratamiento con dabigatrán. Con las pruebas clásicas de coagulación se puede valorar cualitativamente la presencia del dabigatrán pero no de manera cuantitativa.

El dabigatran alcanza el pico máximo en sangre a las 2-3 horas y tiene una vida media (dependiendo de la función renal) que puede variar entre 11 y 35 horas.

Existen diversas pruebas analíticas para valorar cualitativamente la existencia de dabigatran en el plasma de un paciente:

- **Tiempo de protrombina (TP):** no es una determinación adecuada para cuantificar la presencia de dabigatran en el plasma.
- **Tiempo de Ecarina (TE):** presenta una relación lineal con los niveles plasmáticos de dabigatrán. Un TE normal excluye la presencia de dabigatrán.
- **Tiempo de tromboplastina parcial activado (TTPa):** esta prueba es bastante imprecisa para cuantificar la intensidad de la anticoagulación en un paciente tratado con dabigatran. Un TTPa elevado en un paciente tratado con dabigatran puede sugerir la presencia del fármaco a niveles terapéuticos en el plasma aunque existen otros factores que pueden producir un aumento de este tiempo (administración de heparina de bajo peso molecular, anticoagulante lúpico, defectos en la vía intrínseca). Un TTPa normal indica que la presencia de dabigatran en el plasma es escasa.

- **Tiempo de trombina diluida (TTd):** es una determinación especialmente sensible al dabigatrán. Si la concentración de dabigatran en plasma es mayor de 200 ng/ml a las 12 horas existe mayor riesgo de sangrado. Si la concentración de dabigatrán es menor de 48 ng/ml a las 24 horas existe bajo riesgo de sangrado<sup>21-23</sup>.

## CONSIDERACIONES EN EL TRATAMIENTO ODONTOLÓGICO

La administración de anticoagulantes orales siempre conlleva riesgo de sangrado en intervenciones quirúrgicas orales. Los pacientes tratados con dabigatran presentan mayor riesgo de hemorragia en procedimientos dentales invasivos. Los procedimientos de cirugía oral pueden precisar la interrupción temporal de dabigatran<sup>24,25</sup>.

El momento de la suspensión de dabigatran depende de la función renal del paciente y del riesgo hemorrágico de la intervención.

En procedimientos de cirugía oral con mínimo riesgo hemorrágico no es necesario interrumpir el tratamiento con dabigatrán o puede ser suficiente con suspender una dosis.

En procedimientos con alto riesgo de hemorragia es necesario interrumpir la administración de dabigatrán en relación a la función renal que presente el paciente (Tabla)<sup>26</sup>.

El momento adecuado para reintroducir el tratamiento con dabigatrán tras la intervención vendrá determinado por el riesgo hemorrágico de la propia intervención y por el estado hemostático del paciente.

Cuando los pacientes presentan un riesgo de sangrado bajo o normal se puede reiniciar la administración de dabigatrán a

la dosis habitual a partir de las 8 horas del procedimiento y al día siguiente de la intervención reanuda su pauta habitual cada 12 horas.

Un inconveniente, importante ante la aparición de hemorragias graves, es la inexistencia de un compuesto capaz de inhibir el efecto anticoagulante de dabigatran<sup>27</sup> en comparación con los anticoagulantes orales vitamina K dependientes.

## CONCLUSIONES

La aparición de hemorragias durante la realización de procedimientos odontológicos aumenta en aquellos pacientes que consumen anticoagulantes orales.

En la actualidad se han desarrollado nuevos anticoagulantes orales, entre los que se encuentra dabigatran, con ventajas respecto a los clásicos anticoagulantes. Entre las ventajas que presentan se encuentran: una farmacocinética predecible, menores interacciones con alimentos o medicamentos, una vida media más corta, no es necesario realizar una monitorización periódica al paciente. Una limitación ante la aparición de hemorragias graves es que carecen de agentes de reversión específicos.

El consumo de estos fármacos aumentará en los próximos años. Los odontólogos, como profesionales sanitarios, deben conocer los nuevos anticoagulantes orales y su repercusión en la práctica odontológica habitual. Deben saber reportar a la autoridad competente la aparición de posibles reacciones adversas que puedan presentarse tras la administración de estas nuevas sustancias.

TABLA. PAUTA DE SUSPENSIÓN DE DABIGATRAN EN FUNCIÓN DEL RIESGO DE HEMORRAGIA Y DE LA FUNCIÓN RENAL.

Función renal (ACr en ml/min)	Vida media de dabigatran (en horas)	Suspensión de dabigatran	
		Riesgo estándar de hemorragia	Alto riesgo de hemorragia
> 80	11 - 22	24 h antes	2 días antes
> 50 a ≤ 80	12 - 34	1 - 2 días antes	2 - 3 días antes
> 30 a ≤ 50	13 - 23	2 - 3 días antes (> 48h)	4 días antes
≤ 30	22 - 35	2 - 5 días antes	Más de 5 días



## BIBLIOGRAFÍA

1. Salazar CA, del Aguila D, Cordova EG. Direct thrombin inhibitors versus vitamin K antagonists for preventing cerebral or systemic embolism in people with non-valvular atrial fibrillation. *Cochrane Database of Systematic Reviews* 2014, Issue 3. Art. No.: CD009893.
2. Pemberton MN, Sloan P, Ariyaratnam S, Thakker NS, Thornhill MH. Derangement of warfarin anticoagulation by miconazole oral gel. *Br Dent J* 1998; 184(2): 68-9.
3. Al-Mubarak S, Al-Ali N, Abou-Rass M, Al-Sohail A, Robert A, Al-Zoman K, Al-Suwied A, Ciancio S. Evaluation of dental extractions, suturing and INR on postoperative bleeding of patients maintained on oral anticoagulant therapy. *Br Dent J* 2007; 203(7):E15.
4. Connock M, Stevens C, Fry-Smith A y cols. Clinical effectiveness and cost-effectiveness of different models of managing long-term oral anticoagulation therapy: a systematic review and economic modelling. *Health Technol Assess* 2007; 11(38).
5. Rider OJ, Rider EB. The changing face of oral anticoagulants. *Br Dent J* 2013; 215(1): 17-20.
6. Breik O, Cheng A, Sambrook P, Goss A. Protocol in managing oral surgical patients taking dabigatran. *Aust Dent J* 2014; 59(3): 296-301.
7. Vora A. Dabigatran etexilate in atrial fibrillation. *J Assoc Physicians India* 2013; 61(12): 900-2.
8. Ficha técnica EMA. Pradaxa®. European Public Assessment Report. European Medicines Agency (EMA), 2011. Online information available at [http://www.ema.europa.eu/docs/es\\_ES/document\\_library/EPAR\\_-\\_Summary\\_for\\_the\\_public/human/000829WC500041060.pdf](http://www.ema.europa.eu/docs/es_ES/document_library/EPAR_-_Summary_for_the_public/human/000829WC500041060.pdf).
9. Ficha técnica AEMPS. Dabigatran (Pradaxa®) y riesgo de hemorragia: nuevas recomendaciones de vigilancia de la función renal. Online information available at [http://www.aemps.gob.es/informa/notasInformativas/medicamentosUsoHumano/seguridad/2011/docs/NI-MUH\\_21-2011.pdf](http://www.aemps.gob.es/informa/notasInformativas/medicamentosUsoHumano/seguridad/2011/docs/NI-MUH_21-2011.pdf).
10. European Heart Rhythm Association; European Association for Cardio-Thoracic Surgery, Camm AJ y cols. Guidelines for the management of atrial fibrillation: the Task Force for the Management of Atrial Fibrillation of the European Society of Cardiology (ESC). *Eur Heart J* 2010; 31(19): 2369-429.
11. Connolly SJ, Ezekowitz MD, Yusuf S y cols. Dabigatran versus warfarin in patients with atrial fibrillation. *N Engl J Med* 2009; 361(12): 1139-51.
12. Ficha técnica USA. Pradaxa capsules. Approval: 2010 Boehringer Ingelheim Pharmaceuticals, Inc. Ridgefield, CT 06877 USA. Online information available at [http://www.accessdata.fda.gov/drugsatfda\\_docs/nda/2010/022512Orig1s000Approv.pdf](http://www.accessdata.fda.gov/drugsatfda_docs/nda/2010/022512Orig1s000Approv.pdf)
13. Lanitis T, Cotté FE, Gaudin AF, Kachaner I, Kongnakorn T, Durand-Zaleski I. Stroke prevention in patients with atrial fibrillation in France: comparative cost-effectiveness of new oral anticoagulants (apixaban, dabigatran, and rivaroxaban), warfarin, and aspirin. *J Med Econ* 2014; 17(8): 587-98.
14. Clemens A, Peng S, Brand S y cols. Efficacy and cost-effectiveness of dabigatran etexilate versus warfarin in atrial fibrillation in different age subgroups. *Am J Cardiol* 2014; 114(6): 849-55.
15. Rudakova AV, Tatarskiĭ BA. Cost-effectiveness of apixaban compared to other new oral anticoagulants in patients with non-valvular atrial fibrillation. *Kardiologiya* 2014; 54(7): 43-52.
16. Stangier J, Stähle H, Rathgen K, Fuhr R. Pharmacokinetics and pharmacodynamics of the direct oral thrombin inhibitor dabigatran in healthy elderly subjects. *Clin Pharmacokinet* 2008; 47(1): 47-59.
17. Eriksson BI, Quinlan DJ, Eikelboom JW. Novel oral factor Xa and thrombin inhibitors in the management of thromboembolism. *Annu Rev Med* 2011; 62: 41-57.
18. Galanis T, Thomson L, Palladino M, Merli GJ. New oral anticoagulants. *J Thromb Thrombolysis* 2011; 31(3): 310-20.
19. Nutescu E, Chuatrisorn I, Hellenbart E. Drug and dietary interactions of warfarin and novel oral anticoagulants: an update. *J Thromb Thrombolysis* 2011; 31(3): 326-43.
20. Huisman MV, Lip GY, Diener HC, Brueckmann M, van Ryn J, Clemens A. Dabigatran etexilate for stroke prevention in patients with atrial fibrillation: resolving uncertainties in routine practice. *Thromb Haemost* 2012; 107(5): 838-47.
21. Visino F, Zaccaria F, Semeraro N, Colucci M. A modified prothrombin time to measure the anticoagulant activity of dabigatran. *Thromb Res* 2014; 134(6): 1368-9.
22. Skeppholm M, Hjemdahl P, Antovic JP y cols. On the monitoring of dabigatran treatment in "real life" patients with atrial fibrillation. *Thromb Res* 2014; 134(4): 783-9.
23. Samama MM, Guinet C. Laboratory assessment of new anticoagulants. *Clin Chem Lab Med* 2011; 49(5): 761-72.
24. Anderson M, Hassell KL, Trujillo TC, Wolfe B. When patients on target-specific oral anticoagulants need surgery. *Cleve Clin J Med* 2014; 81(10): 629-639.
25. Perry DJ, Noakes TJ, Helliwell PS; British Dental Society. Guidelines for the management of patients on oral anticoagulants requiring dental surgery. *Br Dent J* 2007;203(7): 389-93.
26. Stangier J, Rathgen K, Stähle H, Mazur D. Influence of renal impairment on the pharmacokinetics and pharmacodynamics of oral dabigatran etexilate: an open-label, parallel-group, single-centre study. *Clin Pharmacokinet* 2010; 49(4): 259-68.
27. Scully C. Anticoagulant update. *Br Dent J* 2013; 215(3): 103-4



caso  
CLÍNICO



**Bellvert-Zaragoza, Daniel**  
Profesor Odontología. Universidad Europea de Madrid (UEM).

**Leco Berrocal, Isabel**  
Profesora Odontología. Universidad Europea de Madrid (UEM). Profesora del Máster de Cirugía Bucal e Implantología. Hospital Virgen de la Paloma.

**Fernández-Cáliz, Fernando**  
Profesor Asociado de Cirugía Bucal. Facultad de Odontología. Universidad Complutense de Madrid (UCM). Profesor del Máster de Cirugía Bucal e Implantología. Hospital Virgen de la Paloma.

**Rubio-Alonso, Luis**  
Profesor Colaborador de Cirugía Bucal. Facultad de Odontología. Universidad Complutense de Madrid (UCM). Profesor del Máster de Cirugía Bucal e Implantología. Hospital Virgen de la Paloma.

**Barona-Dorado, Cristina**  
Profesora Asociada de Cirugía Bucal. Facultad de Odontología. UCM. Subdirectora del Máster de Cirugía Bucal e Implantología. Hospital Virgen de la Paloma.

Indexada en / Indexed in:

- IME
- IBECs
- LATINDEX
- GOOGLE ACADÉMICO

correspondencia:

Daniel Bellvert Zaragoza  
Av. San Luis, 27. Esc. 2, 1ºE  
28033 Madrid  
danibellvert@gmail.com  
Tel.: 651 051 488

Fecha de recepción: 11 de diciembre de 2014.  
Fecha de aceptación para su publicación:  
19 de febrero de 2015.

# Tratamiento médico de un QUISTE mucoso en el SUELO DE LA BOCA. Presentación de un caso clínico y revisión de la literatura

Bellvert-Zaragoza, D., Leco Berrocal, I., Fernández-Cáliz, F., Rubio-Alonso, L., Barona-Dorado, C. Tratamiento médico de un quiste mucoso en el suelo de la boca. Presentación de un caso clínico y revisión de la literatura *Cient. Dent.* 2015; 12; 1: 55-59.

## RESUMEN

**Introducción:** El quiste mucoso localizado en el suelo de la boca es una patología infrecuente, que se da más comúnmente en niños y adolescentes. Presenta predilección por el sexo femenino siendo su localización más frecuente el lado izquierdo del suelo de la boca.

**Objetivos:** El presente trabajo describe el tratamiento médico de un quiste mucoso y las diferentes opciones terapéuticas que existen para hacer frente a este tipo de patología.

**Caso clínico:** Presentamos el caso de una paciente de sexo femenino de 19 años derivada al Servicio de Cirugía Bucal del Hospital Virgen de la Paloma de Madrid por su odontóloga tras diagnosticar la existencia de un quiste mucoso. Tras valorar las diferentes opciones terapéuticas, se optó por llevar a cabo el tratamiento médico con gluconato de níquel y mercurius heel.

**Conclusiones:** Debido a las posibles complicaciones derivadas del tratamiento quirúrgico del quiste mucoso localizado en el suelo de la boca, el tratamiento médico puede ser una buena alternativa durante el periodo de control inicial.

## PALABRAS CLAVE

Quiste mucoso; Suelo de la boca; Tratamiento.

## MEDICAL TREATMENT OF A MUCOUS CYST OF THE FLOOR OF THE MOUTH. PRESENTATION OF A CASE REPORT AND LITERATURE REVIEW

### ABSTRACT

**Introduction:** Mucous cyst of the floor of the mouth is an uncommon pathology and it is more common in children and teenager. It is more prevalent in female with a higher frequency in the left side of the floor of the mouth.

**Aims:** The present paper describes a medical treatment of a mucous cyst and the different therapeutic options that exist to treat this kind of pathology.

**Case report:** We introduce a case report of a nineteen year old female patient referred to the Oral Surgery Service of Hospital Virgen de la Paloma from Madrid by her dentist after recognizing the presence of a mucouscyst. After different therapeutic options were evaluated, we decided to perform medical treatment with nickel gluconate and mercurius heel.

**Conclusions:** Due possible complications caused by surgical treatment of a mucous cyst located in the floor of the mouth, medical treatment can be a good option during observation period.

## KEY WORDS

Mucous cyst; Floor of mouth; Treatment.

## INTRODUCCIÓN

Un quiste mucoso localizado en el suelo de la boca puede encontrarse asociado a la glándula sublingual o a una glándula salival menor<sup>1-3</sup>. La acumulación de material mucoso da lugar a una tumoración azulada, blanda, indolora, localizada en el suelo de la boca y que suele estar limitada por el frenillo lingual<sup>3-5</sup>. Una importante característica en su diagnóstico histológico es la ausencia de epitelio recubriendo la lesión<sup>1</sup>.

El quiste mucoso es una patología infrecuente<sup>2, 4</sup>, que se da más comúnmente en niños y adolescentes<sup>1, 2, 4, 6</sup>. La principal línea de tratamiento en estos casos es la cirugía. Las dos opciones de elección son la escisión quirúrgica y la marsupialización<sup>1, 2, 5-9</sup>. Debido al elevado riesgo de lesión de estructuras anatómicas como el nervio lingual o el conducto de Wharton<sup>3, 5</sup> algunos autores recomiendan llevar a cabo un periodo de control inicial en espera de la resolución espontánea de la lesión<sup>10</sup>.

Sin embargo, algunos autores proponen llevar a cabo un tratamiento médico durante ese periodo de control. En 2007, Garofalo y cols.,<sup>4</sup> describieron un tratamiento médico para la ránula que constaba de la administración por vía oral de gluconato de níquel, mercurius heel y glándula submandibularis suis D10/D30/D200.

Está descrito que a bajas dosis el níquel promueve funciones enzimáticas e induce a los procesos de reparación tisular de las glándulas salivales. En particular, el níquel provoca fibrosis y formación de colágeno a través de diferentes mecanismos<sup>11</sup>. Uno de ellos inhibe la respuesta celular a la interleukina-1 (IL-1) y al factor de necrosis tumoral- $\alpha$  (TNF- $\alpha$ ), los cuales son citoquinas mediadoras de la inflamación que podemos encontrar en el fluido de un quiste mucoso o de un mucocele<sup>11</sup>. A dosis relativamente bajas, el níquel estimula la producción de factor de crecimiento transformante- $\beta$  (TGF- $\beta$ ) por medio de los linfocitos T-Helper tipo 3<sup>12</sup>.

El TGF- $\beta$  es una citoquina antiinflamatoria que estimula la fibrogénesis durante la regeneración tisular e inhibe las metaloproteinasas, las cuales son responsables de la fibrinólisis<sup>13</sup>. Las metaloproteinasas MMP1, MMP2 y MMP9 promueven la remodelación del tejido conectivo periglandular, además de encontrarse presentes en el fluido de este tipo de lesiones<sup>14</sup>.

El mercurius heel es un compuesto formado principalmente por una combinación de plantas y minerales y está considerado un medicamento regulador de la inflamación<sup>4, 15</sup>. Tres componentes del mercurius heel (atropina belladona, echinacea angustifolia y hepar sulfuris) en concentraciones de 1-10  $\mu\text{g}/\text{kg}$  de peso son capaces también de estimular la producción de TGF- $\beta$ . En este sentido, los tres componentes son sinérgicos con el níquel a bajas dosis. El mercurius heel además contiene mercurio que induce la fibrosis tisular. Los otros tres componentes restantes son agentes antiinflamatorios inespecíficos<sup>4, 15</sup>.

Las preparaciones de órganos porcinos como el funiculus umbilicalis suis y la placenta suis estimulan la producción de TGF- $\beta$ . En estudios realizados en animales se ha descrito que los extractos porcinos favorecen la cicatrización de quemaduras en piel<sup>16</sup>. La glándula submandibularis suis D10/D30/D200 es un preparado activo de órgano de cerdo del tejido humano homólogo y se emplea para tratar órganos que presentan desórdenes funcionales y daños degenerativos<sup>15</sup>. Su mecanismo

de acción se desconoce pero se cree que puede estar relacionado con la producción de TGF- $\beta$ <sup>15</sup>.

Los agentes que acabamos de mencionar estimulan, a través de mecanismos inmunológicos, la fibrogénesis e inhiben la fibrinólisis que pueda darse durante la reparación tisular. El resultado de ambos efectos es el incremento en la producción de colágeno, condición necesaria para conseguir la reparación de la zona donde se produce la extravasación mucosa<sup>13</sup>.

En referencia a la seguridad de estos medicamentos, los productos médicos homeopáticos están regulados de acuerdo a la Directiva 2001/83/CE, la cual permite la producción industrial de productos médicos para uso humano. Esta disposición especial es aplicable a los productos médicos homeopáticos, que están considerados de una eficacia terapéutica probada<sup>17</sup>. La calidad y seguridad de los agentes empleados durante este estudio cumplen con la legislación europea para productos médicos y con las normas de la farmacopea europea. Su calidad y normas de seguridad están garantizadas por la legislación y directrices de la Directiva 2003/94/CE<sup>17</sup>.

Debido a la escasez de artículos publicados en relación al tratamiento médico de los quistes mucosos en el suelo de la boca, no existe unanimidad en el manejo de esta situación. Se presenta un caso clínico de un quiste mucoso tratado médicamente con gluconato de níquel y mercurius heel.

## CASO CLÍNICO

Paciente de sexo femenino de 19 años derivada al Servicio de Cirugía Bucal del Hospital Virgen de la Paloma de Madrid por la presencia de un quiste mucoso de pocos días de evolución. La paciente fue derivada por su odontóloga tras atenderla de urgencia con motivo de una tumefacción localizada en el suelo de la boca.

El diagnóstico se realizó a través de las características clínicas de la lesión (Figura 1). A la exploración clínica se observó una tumoración transparente, blanda e indolora, de 2x2 cm de tamaño, localizada en la zona derecha del suelo de la boca. Como prueba complementaria, se tomó una radiografía oclusal de la mandíbula con el fin de descartar la patología litiásica (Figura 2).

Debido al riesgo de lesión del nervio lingual y del conducto de Wharton que conlleva el abordaje quirúrgico, se optó por el tratamiento médico previo.

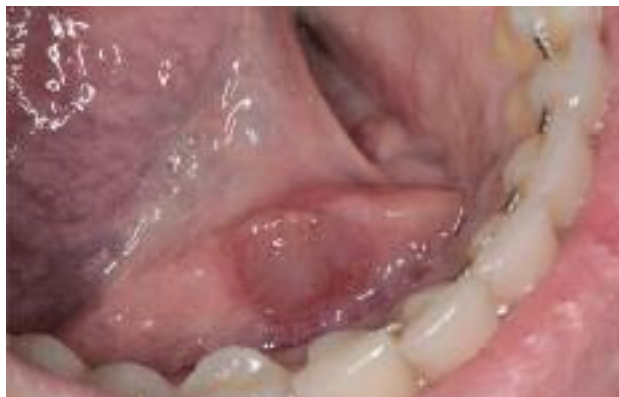

Figura 1: Aspecto clínico de la lesión localizada en el lado derecho del suelo de la boca.

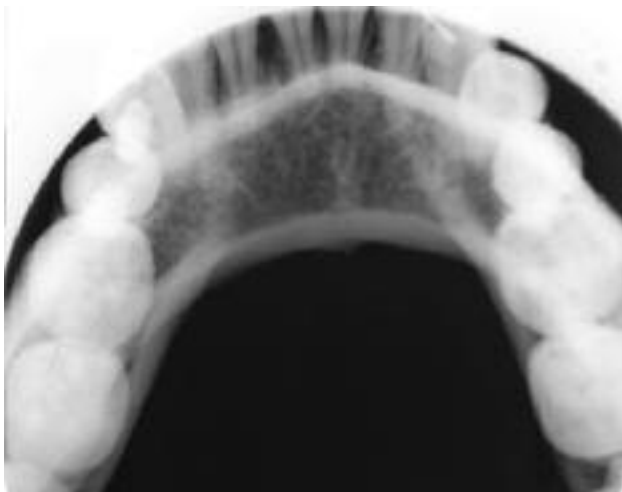


Figura 2: Radiografía oclusal mandibular.

A la paciente se le pautó por vía oral una ampolla de gluconato de níquel a días alternos y un comprimido de mercurius heel tres veces al día, durante un periodo dos meses. No se suministró glándula submandibularis suis al ser un medicamento que actualmente se encuentra descatalogado.

Hoy en día se conoce que el níquel puede inducir hipersensibilidad o reacciones alérgicas. En este caso se optó por la administración oral de níquel a 50 µg/d para mejorar su tolerancia<sup>18</sup>. A estas dosis, el níquel así como el mercurius heel provocan la consiguiente secreción de TGF-β<sup>12</sup>.

En cuanto al mercurius heel, según las indicaciones de la marca Heel puede usarse durante días, semanas y meses<sup>15</sup>. En concreto, la concentración de mercurio (el único componente potencialmente tóxico del mercurius heel) se encuentra cien veces por debajo de los niveles de toxicidad (los niveles mínimos de riesgo en la cavidad bucal son de 0,3µg/kg/d)<sup>13</sup>. Cada comprimido de mercurius heel incluye mercury II, nitrate 0,001ng, hepar sulfuris 0,1µg, lachesis tincture 1ng, phytolacca tincture 0,3mg, echinacea angustifolia tincture 0,3mg y atropa belladonna 5ng<sup>15</sup>.

El mercurius heel y posiblemente el gluconato de níquel pueden ser inactivados o destruidos por el jugo gástrico<sup>13</sup>. Por esta razón se le pidió a la paciente que colocara el contenido de las ampollas de gluconato de níquel y de los comprimidos de mercurius heel en la región sublingual con el fin de que estos agentes fueran absorbidos a través de la mucosa de la cavidad bucal.

Para la evolución del caso se realizaron controles clínicos mensuales hasta la desaparición completa de la lesión, que tuvo lugar a los 2 meses del inicio del tratamiento (Figura 3). Tras la resolución del caso, se indicó a la paciente que abandonara el tratamiento. A los 6 meses la paciente no presentó recidiva de la lesión (Figura 4).

## DISCUSIÓN

Existen dos conceptos diferentes en relación a la patogénesis de un quiste mucoso. En uno de ellos tiene lugar una verdadera formación quística debido a la obstrucción ductal, presentando recubrimiento epitelial, mientras que en el otro existe una for-

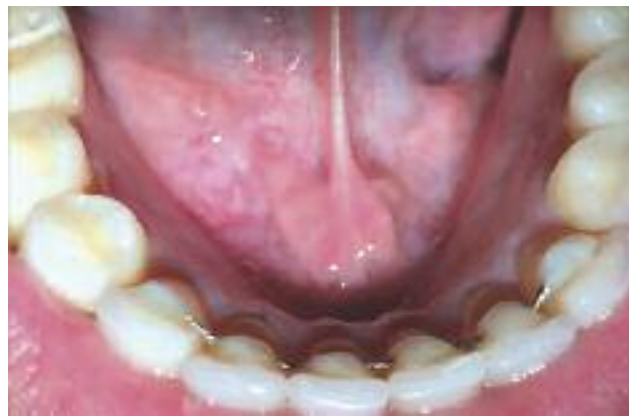

Figura 3: Aspecto clínico a los 2 meses del inicio del tratamiento.

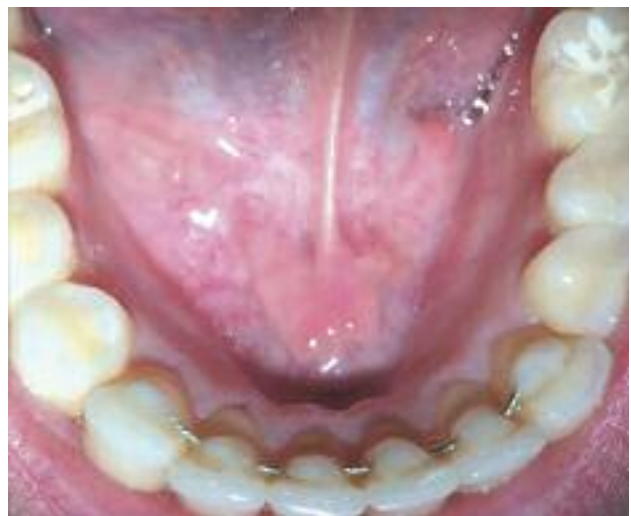

Figura 4: Aspecto clínico a los 6 meses de la desaparición de la lesión.

mación pseudoquística producida por una lesión en el conducto excretor con extravasación de moco pero sin recubrimiento epitelial<sup>1, 3, 19</sup>.

De acuerdo con la literatura revisada, los quistes mucosos predominan en el sexo femenino<sup>1, 2, 5-7, 19-23</sup>, siendo su localización más frecuente el lado izquierdo del suelo de la boca<sup>1, 2, 20, 24</sup>, aunque autores como Lee y cols.,<sup>7</sup> y Roh<sup>21</sup> encuentran predilección por el lado derecho. El tamaño del quiste mucoso suele oscilar entre 0,5-3 cm de diámetro<sup>8, 9</sup>, por el contrario, Bonet-Coloma y cols.,<sup>20</sup> encontraron que el 14% de los 57 casos que estudiaron presentaban un tamaño superior a 3 cm de diámetro. Los quistes mucosos de gran tamaño pueden provocar problemas funcionales y estéticos<sup>9, 20</sup>.

Por otra parte, en el suelo de la boca y en el espacio submandibular podemos encontrar un gran número de lesiones. Éstas incluyen anomalías congénitas (higroma quístico, quistes branquiales y del conducto tirogloso), lesiones benignas (quistes epidermoides, tumores dermoides y lipomas), neoplasias malignas y otras lesiones (abscesos, mucocelo y sarcoidosis)<sup>3</sup>. Mientras que la mayoría de las lesiones mencionadas requieren de múltiples pruebas complementarias para su confirmación, el diagnóstico del quiste mucoso es principalmente clínico<sup>3, 19</sup>. En nuestro caso, las características clínicas que

presentaba la paciente a la exploración coincidían por completo con las descritas ampliamente en la literatura<sup>1-4</sup>.

Según la literatura revisada, el tratamiento de elección es la escisión quirúrgica<sup>1, 2, 6, 7</sup>, seguido de la marsupialización<sup>8, 9</sup>. Las complicaciones derivadas de este tipo de cirugías incluyen la lesión del nervio lingual, lesión del conducto de Wharton, obstrucción de la glándula sublingual, recidiva y desarrollo de una ránula cervical<sup>2, 8, 9, 22, 24</sup>.

La tasa de recidiva del quiste mucoso está relacionada con el procedimiento quirúrgico<sup>23</sup>. La marsupialización convencional presenta una tasa de recidiva superior según los diferentes autores revisados<sup>5, 6, 9</sup>. Por este motivo, existen autores que modifican esta técnica empaquetando una gasa yodada en el interior de la cavidad del quiste después de la marsupialización, con el propósito de mejorar los resultados de esta técnica<sup>1, 5</sup>.

Con el fin de evitar las complicaciones asociadas al tratamiento quirúrgico, Pandit y Park<sup>10</sup> recomiendan que el manejo de los quistes mucosos del suelo de la boca incluyan un periodo de control de 5 meses en espera de su resolución espontánea.

Sin embargo, con la excepción de los trabajos realizados por Garofalo y cols.,<sup>4, 13</sup> en la literatura revisada no hay estudios publicados que describan el tratamiento médico de este tipo de lesiones.

En 2007, Garofalo y cols.,<sup>4</sup> estudiaron la respuesta al tratamiento médico con gluconato de níquel y mercurius heel de 9 ránulas intraorales en pacientes pediátricos. En 8 de los 9 casos estudiados (89%) las lesiones respondieron al tratamiento, desapareciendo por completo. Uno de los casos abandonó el tratamiento a las cuatro semanas. Durante el periodo de seguimiento (4-32 meses) ningún paciente presentó recidiva de la lesión.

En 2012, estos mismos autores<sup>13</sup> presentaron un estudio comparativo entre el tratamiento médico y el tratamiento quirúrgico de la ránula intraoral. La muestra fue de 37 ránulas en pacientes pediátricos, de los cuales veinte fueron sometidos a tratamiento médico, quince fueron sometidos a la técnica de marsupialización con empaquetamiento de una gasa y a dos se les realizó la exéresis conjunta de la ránula y la glándula sublingual. Durante el periodo de seguimiento (18-91 meses) ningún paciente sometido a tratamiento médico presentó recidiva frente al 29,2% de recidivas que se dio en el grupo de pacientes sometidos a tratamiento quirúrgico. Las complica-

ciones que se observaron más frecuentemente tras la cirugía fueron la inflamación y la tensión en la zona.

El tratamiento con gluconato de níquel y mercurius heel no es invasivo y no requiere hospitalización ni anestesia. El coste de la terapia es inferior a 50 € al mes durante un periodo medio de tratamiento de aproximadamente tres meses.

Actualmente se desconoce cómo actúan estos medicamentos y no existe evidencia científica que pruebe su efectividad. Sin embargo, sabemos que estos agentes inducen a la fibrosis y que la fibrosis es crucial para conseguir la regeneración en la zona donde se produce la extravasación mucosa<sup>11, 13</sup>.

El níquel a bajas dosis es empleado comúnmente en el tratamiento de la dermatitis seborreica y el síndrome de alergia al níquel<sup>13</sup>. Se cree que su mecanismo de acción se centra en la modulación de la inflamación. El níquel se ha descrito como inductor de la fibrosis y capaz de inhibir la respuesta celular a las citoquinas proinflamatorias. El mercurius heel también afecta a la respuesta inmune a través de su mecanismo de acción. Además, es posible que el mercurius heel pueda alterar el sistema inmune por medio de los macrófagos, ya que juegan un papel fundamental en la cicatrización de las heridas<sup>4, 13, 15</sup>.

Como hemos mencionado anteriormente, algunos autores proponen un periodo de control previo a la cirugía de tres a cinco meses<sup>10, 25</sup> en espera de una resolución espontánea. Por el contrario, nosotros proponemos realizar el tratamiento médico propuesto durante ese periodo de control, en lugar de esperar a la resolución espontánea. Además, este tratamiento médico aunque no sea exitoso, en ningún caso excluiría al tratamiento quirúrgico.

Sin embargo, al tratarse de un campo emergente en la medicina actual, quedan muchos interrogantes por resolver. Por lo tanto, sería necesaria la realización de estudios comparativos entre mantener una actitud expectante y realizar tratamiento médico durante el periodo de control inicial a la aparición de un quiste mucoso en el suelo de la boca.

## CONCLUSIONES

Debido a las posibles complicaciones derivadas del tratamiento quirúrgico del quiste mucoso localizado en el suelo de la boca, el tratamiento médico con gluconato de níquel y mercurius heel puede ser una buena alternativa durante el periodo de control inicial en espera de la resolución espontánea.



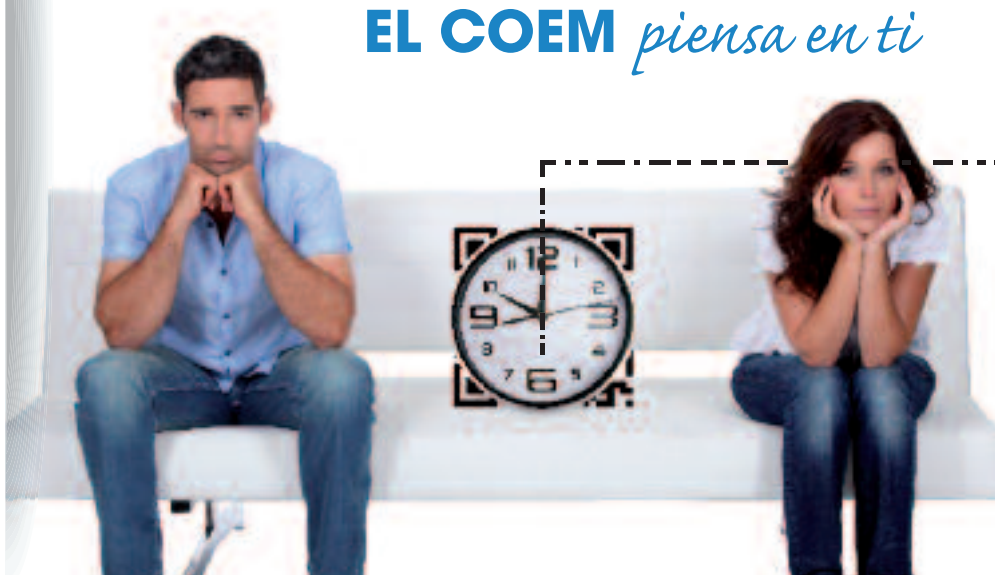## BIBLIOGRAFÍA

1. Yuca K, Bayram I, Cankaya H, Caksen H, Kiroğlu AF, Kiriş M. Pediatric intraoral ranulas: an analysis of nine cases. *Tohoku J Exp Med* 2005; 205: 151-5
2. Zhi K, Wen Y, Ren W, Zhang Y. Management of infant ranula. *Int J Pediatr Otorhinolaryngol* 2008; 72: 823-6.
3. Urso-Baiarda F, Saravanappa N, Courtney-Harris R. Radiology quiz case 1. Intraoral ranula. *Arch Otolaryngol Head Neck Surg* 2003; 129: 490-2.
4. Garofalo S, Briganti V, Cavallaro S, Pepe E, Prete M, Suteu L, y cols. Nickel gluconate-mercurius heel-potentised swine organ preparations: a new therapeutical approach for the primary treatment of pediatric ranula and intraoral mucocele. *Int J Pediatr Otorhinolaryngol* 2007; 71: 247-55.
5. Haberal I, Göçmen H, Samim E. Surgical management of pediatric ranula. *Int J Pediatr Otorhinolaryngol* 2004; 68: 161-3.
6. Zhao YF, Jia Y, Chen XM, Zhang WF. Clinical review of 580 ranulas. *Oral Surg Oral Med Oral Pathol Oral Radiol Endod* 2004; 98: 281-7.
7. Lee HM, Lim HW, Kang HJ, Chae SW, Hwang SJ, Jung KY, y cols. Treatment of ranula in pediatric patients with intralesional injection of OK-432. *Laryngoscope* 2006; 116: 966-9.
8. Baurmash HD. A case against sublingual gland removal as primary treatment of ranulas. *J Oral Maxillofac Surg* 2007; 65: 117-21.
9. McGurk M. Management of the ranula. *J Oral Maxillofac Surg* 2007; 65: 115-6.
10. Pandit RT, Park AH. Management of pediatric ranula. *Otolaryngol Head Neck Surg* 2002; 127: 115-8.
11. Milyk W, Palka J. Acetylsalicylic acid prevents nickel-induced collagen biosynthesis in human fibroblasts. *Environ Toxicol Pharmacol* 2005; 20: 501-5.
12. Faria AM, Weiner HL. Oral tolerance: therapeutic implications for autoimmune diseases. *Clin Dev Immunol* 2006; 13: 143-57.
13. Garofalo S, Mussa A, Mostert M, Suteu L, Vinardi S, Gamba S, y cols. Successful medical treatment for ranula in children. *Oral Surg Oral Med Oral Pathol Oral Radiol* 2014; 117: 289-97.
14. Pesce C, Clapasson A, Valente S, Passarello S. Tissue repair and remodeling in extravasation mucocele. *Histopathology* 2003; 42: 516-7.
15. Sociedad Internacional de Homotoxicología. *Ordinatio: Tratado práctico de terapia antihomotóxica*. Baden-baden: Editorial Aurelia Verlag, 2005: 405-6.
16. Wu CH, Chang GY, Chang WC, Hsu CT, Chen RS. Wound healing effects of porcine placental extracts on rats with thermal injury. *Br J Dermatol* 2003; 148: 236-45.
17. Safety issues in the preparation of homeopathic medicines. World Health Organization document (NLM classification: WB 930)-European Union; 2010: 48. Available at: <http://www.who.int/medicines/areas/traditional/Homeopathy.pdf>.
18. Bonamonte D, Cristaudo A, Nasorri F, Carbone T, De Pità O, Angelini G, y cols. Efficacy of oral hyposensitization in allergic contact dermatitis caused by nickel. *Contact Dermatitis* 2011; 65: 293-301.
19. Morita Y, Sato K, Kawana M, Takahasi S, Ikarashi F. Treatment of ranula-excision of the sublingual gland versus marsupialization. *Auris Nasus Larynx* 2003; 30: 311-4.
20. Bonet-Coloma C, Minguez-Martinez I, Aloy-Prósper A, Galán-Gil S, Peñarocha-Diago M, Mínguez-Sanz JM. Pediatric oral ranula: Clinical follow-up study of 57 cases. *Med Oral Patol Oral Cir Bucal* 2011; 16: 158-62.
21. Roh JL. Primary treatment of ranula with intracystic injection of OK-432. *Laryngoscope* 2006; 116: 169-72.
22. McGurk M, Eyeson J, Thomas B, Harrison JD. Conservative treatment of oral ranula by excision with minimal excision of the sublingual gland: histological support for a traumatic etiology. *J Oral Maxillofac Surg* 2008; 66: 2050-7.
23. Chidzonga MM, Mahomva L. Ranula: experience with 83 cases in Zimbabwe. *J Oral Maxillofac Surg* 2007; 65: 79-82.
24. Zhao YF, Jia J, Jia Y. Complications associated with surgical management of ranulas. *J Oral Maxillofac Surg* 2005; 63: 51-4.
25. Seo JH, Park JJ, Kim HY, Jeon SY, Kim JP, Ahn SK, y cols. Surgical management of intraoral ranulas in children: an analysis of a 17 pediatric cases. *Int J Pediatr Otorhinolaryngol* 2010; 74: 202-5.

EL COEM *piensa en ti*



**coem**  
VÍDEO



## HAZ DE TU SALA DE ESPERA ALGO ÚTIL

COEM lanza un nuevo producto para ayudarte en tu día a día. Se trata de un vídeo, de dos horas de duración, **especialmente diseñado para mostrar a tus pacientes mientras esperan ser atendidos.**

Son **totalmente personalizables con el logo de tu clínica**, y ofrecen entretenimiento, divulgación, información, simulaciones dentales en 3D de los principales tratamientos así como consejos sobre hábitos saludables y salud oral.

También se incluyen las campañas corporativas con más éxito del COEM, como, por ejemplo, la campaña "Tu boca no está de oferta".

### CONVIERTE TU SALA DE ESPERA EN UN LUGAR PARA LA INFORMACIÓN

El COEM te ofrece este producto con unas condiciones muy ventajosas para el colectivo y a un precio muy inferior al de mercado.

El contenido personalizado se entrega en un pendrive listo para conectar en cualquier ordenador o televisión.

Precio como si fuera un regalo, para colegiados del COEM



Solo: **60€** +IVA  
más 12€ de gastos de envío

Se entrega contra reembolso previo pedido.

Consulta las condiciones para los Amigos COEM  
en: <http://coem.comunicaciondental.com/>

- ▶ Vídeo personalizado con tu logo
- ▶ Entretenimiento
- ▶ Consejos
- ▶ Divulgación
- ▶ Información
- ▶ Simulaciones 3D
- ▶ Campañas corporativas

PLAY ▶

Más información en la web del COEM [www.coem.org.es](http://www.coem.org.es)

Todos los productos que ofrece el COEM son de libre contratación por parte del colegiado.



## REVISIÓN BIBLIOGRÁFICA

# IMPORTANCIA DE LA ACTIVACIÓN DE LA IRRIGACIÓN DURANTE EL TRATAMIENTO DE CONDUCTOS: UNA REVISIÓN DE LA LITERATURA

Rodríguez Vázquez, P., Estévez Luaña, R., Valencia de Pablo, O., Cisneros Cabello, R.  
*Importancia de la activación de la irrigación durante el tratamiento de conductos: Una revisión de la literatura. Cient. Dent. 2015; 12; 1: 61-69.*



**Rodríguez Vázquez, Paula**  
Licenciada en Odontología por la  
Universidad Europea de Madrid.

**Estévez Luaña, Roberto**  
Profesor del Máster de Endodon-  
cia de la Universidad Europea de  
Madrid.

**Valencia de Pablo, Óliver**  
Profesor del Máster de Endodon-  
cia de la Universidad Europea de  
Madrid.

**Cisneros Cabello, Rafael**  
Director del Máster de Endodon-  
cia de la Universidad Europea de  
Madrid.

### Indexada en / Indexed in:

- IME
- IBECs
- LATINDEX
- GOOGLE ACADÉMICO

### Correspondencia:

Paula Rodríguez Vázquez  
Dirección: C/Jerónimo Ibrán 3 1ºb  
33600 Mieres (Asturias)  
Paula.rodriguezvazquez@outlook.com  
Tel.: 619 250 296

Fecha de recepción: 18 de noviembre de 2014.  
Fecha de aceptación para su publicación:  
19 de febrero de 2015.

## RESUMEN

**Introducción:** La compleja anatomía presente en el sistema de conductos limita nuestra habilidad para limpiar y desinfectar de manera predecible. La remoción de cualquier resto pulpar vital y necrótico, microorganismos y sus toxinas, así como el barrillo dentinario que se produce durante la instrumentación, es esencial para el éxito del tratamiento de conductos.

Durante los últimos años se han desarrollado nuevas técnicas de irrigación, empleando sistemas de activación y liberación, con el objetivo de mejorar la técnica convencional y lograr que el irrigante acceda a las zonas más inaccesibles del entramado radicular, como son: áreas no instrumentadas, conductos laterales, deltas apicales, etc.

En este estudio se revisará la bibliografía existente acerca de dos de las técnicas de irrigación mecánicas más importantes: la activación sónica y la ultrasónica, para comprobar su eficacia respecto a la técnica convencional, y también para compararlas entre sí.

Ambas técnicas se han probado más eficaces que la manual. No obstante, la técnica ultrasónica ha obtenido mejores resultados a la hora de eliminar detritus del conducto, así como al distribuir el irrigante y penetrar en áreas no instrumentadas en comparación con la activación sónica.

## PALABRAS CLAVE

Irrigación; Activación ultrasónica pasiva; Activación sónica; Tratamiento de conductos

## IMPORTANCE OF THE ACTIVATION OF IRRIGATION DURING ROOT CANAL TREATMENT: A REVIEW OF THE LITERATURE

### ABSTRACT

The complex anatomy of root canal systems has limited our ability to clean and disinfect it predictably. The removal of any vital and necrotic pulp tissue, microorganisms and their toxins, along with the smear layer is essential for endodontic success.

Proper cleaning of the canal system is a necessary goal for endodontic treatment success, and so has been the subject of numerous studies. Recently, new irrigation techniques have been developed, which use mechanical systems in order to improve the manual technique and to help the irrigant get to the most intricated areas of the canal system.

This study will review the literature about two important mechanical irrigation techniques: Sonic and ultrasonic irrigation, in order to check its effectiveness over the conventional technique, and to compare them.

Both techniques have been proven to be more efficient than the traditional one. However, the use of ultrasonics has been more successful in removing debris from the duct, distributing irrigant and penetrating uninstrumented areas compared to sonic activation.

### KEY WORDS

Irrigation; Passive ultrasonic irrigation; Sonic activation; Root canal treatment.

## INTRODUCCIÓN

Es fundamental para el éxito del tratamiento endodóntico que el tejido pulpar vital y necrótico, los microorganismos y sus toxinas se remuevan del conducto radicular. Es prácticamente imposible conformar y limpiar el conducto en su totalidad, debido a la compleja anatomía que posee. Incluso los instrumentos rotatorios actuales actúan únicamente en la parte central del conducto, dejando casi siempre los conductos accesorios sin instrumentar. Estas áreas pueden acumular restos de tejidos y bacterias que dificultarán después la adaptación del material de obturación. Es por esto que la irrigación es una parte fundamental del tratamiento, debido a que permite limpiar el conducto en zonas a las que la instrumentación mecánica no puede acceder<sup>1</sup>.

A lo largo de la historia de la endodoncia, se han hecho esfuerzos para desarrollar sistemas más eficaces para irrigar el sistema de conductos. Estos sistemas se pueden dividir en dos amplias categorías: técnicas manuales y mecánicas. Entre los procedimientos mecánicos se incluyen el uso de cepillos rotatorios, sistemas de irrigación combinados con instrumentación rotatoria del conducto, dispositivos de alternancia de presión y sistemas sónicos y ultrasónicos. Todos ellos parecen mejorar la limpieza de conductos en comparación con la jeringa convencional<sup>1</sup>.

En la actualidad, ningún irrigante tiene la capacidad por sí solo de disolver el tejido pulpar orgánico, y de remover la materia inorgánica de las paredes del conducto, incluso si son usados a pH bajo, aumentando su temperatura o añadiendo surfactantes para mejorar su humectancia. Es por esto que en la práctica actual se emplean varios irrigantes: hipoclorito de sodio (NaOCl), agentes quelantes como el ácido etilendiaminotetraacético (EDTA), o desinfectantes como la clorhexidina<sup>2</sup>.

El objetivo de la irrigación es eliminar los restos de tejido pulpar y los microorganismos del sistema de conductos. La eficacia de la irrigación depende del mecanismo de trabajo del irrigante, así como de la capacidad de mantener el irrigante en contacto con los elementos y estructuras del conducto que deben ser eliminados<sup>3</sup>.

A la irrigación que realizamos de manera convencional y rutinaria con nuestra aguja de irrigación, se le denomina irrigación por presión positiva. La capacidad de irrigar de una jeringa manual es bastante débil, y depende tanto de la anatomía del conducto (ángulo y radio de curvatura) como del diámetro y la profundidad a la que llegue la aguja. En las mejores circunstancias clínicas, el irrigante sólo alcanza un milímetro más apical a la cabeza de la aguja de irrigación. Un aumento del volumen no mejora significativamente ni su acción de lavado ni la eficacia en la eliminación de detritus. En conductos con un diámetro apical mayor, a pesar que el riesgo de extrusión del agente de irrigación es mayor, el desbridamiento y desinfección de los conductos es mejor. Sin embargo, sigue siendo difícil limpiar a fondo la parte más apical de cualquier preparación<sup>4</sup>.

A lo largo de la historia de la endodoncia, se han desarrollado nuevas y mejores técnicas de irrigación que favorezcan la eli-

minación de detritus y bacterias del conducto, así como mejores formas de distribuir el irrigante, para acceder a las zonas más intrincadas del sistema de conductos. Estas técnicas se pueden dividir en dos grupos: técnicas de irrigación manuales y mecánicas<sup>1</sup>.

El mecanismo por el que se puede distribuir el irrigante por todas las superficies de los conductos radiculares, se conoce como activación de la irrigación. Moorer y Wesselink en su estudio realizado en 1982 resaltan que el movimiento es más importante que la concentración de clorina presente en el hipoclorito de sodio y describen que la energía ultrasónica tiene gran capacidad para movilizarlo<sup>4</sup>.

Entre los sistemas que existen para la activación de la irrigación podemos destacar: activación sónica (Endoactivator®, Maillefer, Ballaigues-Suiza) y ultrasónica (Irrisafe®, Satelec, Merignac-Francia), activación hidrodinámica mediante movimiento pulsátil del irrigante (Rinsendo®, Airtechniques Inc., 1295 Walt Whitman Road., Melville, New York 11747)<sup>1</sup>, activación mediante el cono maestro<sup>5, 6</sup> y desinfección mediante fotoactivación (PDA System, High Tech Laser Australia)<sup>7, 8</sup>. La activación sónica y ultrasónica son las técnicas de mayor uso en el campo de la endodoncia.

## ACTIVACIÓN SÓNICA

La activación sónica es aquella que emplea este tipo de energía para distribuir el irrigante a lo largo de todo el conducto. Fue introducido en el campo de la endodoncia por Tronstadt y cols., en 1985<sup>9</sup>. Al igual que ocurre con la activación ultrasónica, el instrumento que se utilice debe actuar de manera pasiva, evitando el contacto con las paredes para que no disminuya su efecto.

Los instrumentos sónicos actúan a una menor frecuencia (1-8 kHz) que los ultrasónicos (25-40 kHz) (Figura 1). Los movimientos oscilatorios se originan fundamentalmente alrededor de la punta del instrumento,<sup>10-12</sup> y cuando se activa la irrigación de manera pasiva también ocurre el fenómeno de microcorriente acústica. Sin embargo Jiang y cols.,<sup>12</sup> al comparar la actividad sónica y ultrasónica durante la activación de la irrigación, concluyen que el fenómeno de cavitación no tiene lugar en la activación sónica bajo las condiciones de su estudio, ya que la amplitud de movimiento que consigue el instrumento sónico provoca el contacto con las paredes, no consiguiéndose la velocidad necesaria para producir grandes tensiones en el irrigante.



Figura 1. 1a: pieza de mano del sistema sónico Endoactivator. 1b: aditamentos empleados para mover el irrigante con la unidad sónica.

## ACTIVACIÓN ULTRASÓNICA

Consiste en emplear energía ultrasónica sobre unos aditamentos o instrumentos, que cuando se activan en el interior del conducto, producen un movimiento del agente irrigante. El uso de los ultrasonidos fue introducido en endodoncia por Richman en 1957<sup>13</sup>. En el interior del conducto ha sido empleado no sólo únicamente para la activación de la irrigación, sino también para la instrumentación, aunque dejó de usarse para conformar el conducto porque producía grandes transportes apicales<sup>14</sup>, y deformación<sup>15</sup> en el conducto, pudiendo comprometer el éxito del tratamiento.

En comparación con la energía sónica, la energía ultrasónica opera a alta frecuencia, pero a baja amplitud. Las limas están diseñadas para oscilar a frecuencias ultrasónicas de 25-30 kHz, que están más allá del límite del oído humano (> 20 kHz). Operan en una vibración transversal, estableciendo un patrón característico de nodos y antinodos a lo largo de su longitud.

Existen dos tipos de irrigación ultrasónica: una irrigación que es combinada con la instrumentación ultrasónica, y otra denominada irrigación pasiva ultrasónica (PUI: passive ultrasonic irrigation), donde no se emplea instrumentación ultrasónica. El término PUI, fue introducido por Weller y cols., en 1980<sup>16</sup>. Cuando se habla de irrigación pasiva, se refiere a que el instrumento empleado no tiene efecto cortante sobre las paredes, sino que solamente transmite la energía al irrigante. Ésta energía puede producir dos fenómenos sobre el líquido: microcorriente acústica (acoustic microstreaming) o el fenómeno de cavitación.

### Acoustic streaming

Acoustic streaming o corriente acústica, término introducido por Walmsley en 1987<sup>17</sup>, es el rápido movimiento de un fluido en un movimiento circular en torno a una lima en vibración (Figura 2). La transmisión acústica que se produce en el conducto durante la irrigación ultrasónica ha sido descrita como acoustic microstreaming. Ésta se define como la transmisión

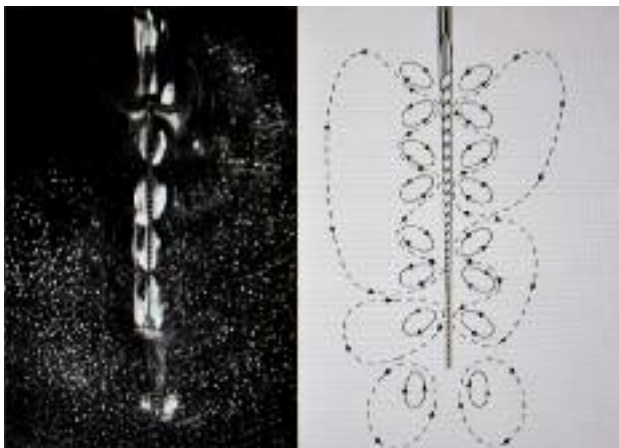


Figura 2. 2a: efecto que produce sobre un líquido la activación ultrasónica de la irrigación. 2b: nodos y antinodos que aparecen como consecuencia de la energía ultrasónica (van der Sluis y cols. 2006)<sup>4</sup>.

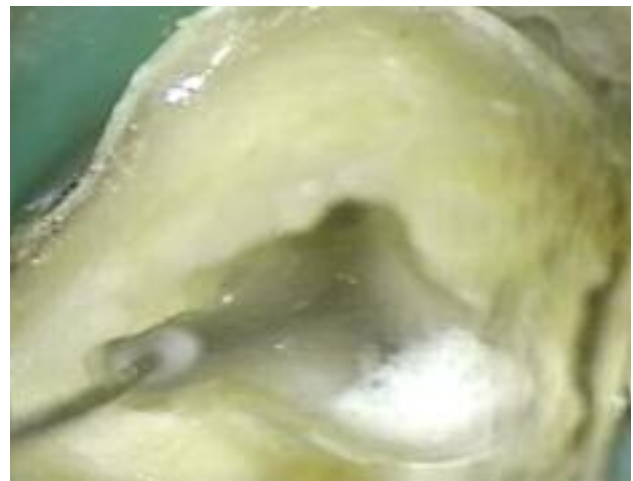

Figura 3. Situación clínica donde podemos ver la situación del aditamento ultrasónico centrado en el conducto radicular.

que se produce cerca de pequeños obstáculos colocados dentro de un campo de sonido, cerca de pequeñas fuentes de sonido, membranas vibrantes o alambres, que surgen de las fuerzas de fricción entre un límite y medianas vibraciones de frecuencia circular.

El patrón de transmisión se corresponde con el patrón característico de los nodos y los antinodos a lo largo de la longitud de la lima oscilante. La amplitud de desplazamiento es máxima en la punta de la lima, probablemente causando un flujo direccional de la parte coronal del conducto. Cuando la lima toca la pared del conducto en un antinodo se reducirá más la amplitud de desplazamiento en comparación con cuando toca en un nodo. Cuando la lima no puede vibrar libremente en el conducto (Figura 3), el microstreaming será menos intenso, sin embargo, no se detendrá completamente. El acoustic microstreaming resultante depende inversamente de la superficie de la lima que contacta con la pared del conducto.

En conductos curvos, precurvar la lima dará lugar a un microstreaming más potente. Una lima precurvada muestra el mismo patrón de nodos y antinodos que una lima recta tanto en aire como en la geometría de un conducto reducido. La intensidad del acoustic microstreaming está directamente relacionada con la velocidad de transmisión. La ecuación que describe en una primera aproximación la velocidad de transmisión es:

$$v = \frac{\omega \epsilon 20}{a}$$

Donde  $v$  es la velocidad del líquido de transmisión,  $\omega$  es  $2\pi$  veces la frecuencia de accionamiento,  $\epsilon 0$  es la amplitud de desplazamiento y un radio de la del alambre. A raíz de la ecuación se puede concluir que cuanto más delgada sea la lima, mayor es la frecuencia y mayor es la amplitud de desplazamiento de ésta, será mayor también la velocidad de transmisión y por tanto el microstreaming será más potente. Aún queda por demostrar si esta ecuación también se cumplirá en el complicado patrón de transmisión no lineal durante PUI. La corriente de cizallamiento causada por el acoustic microstreaming produce tensiones de cizallamiento a lo largo de la pared del

conducto, las que pueden eliminar los residuos y las bacterias de la pared. La tensión de cizalladura se expresa en la siguiente ecuación<sup>18</sup>:

$$\tau = \eta \gamma = \eta \frac{v}{\delta}$$

Donde  $\eta$  es la viscosidad cinemática del líquido,  $V$  la velocidad de transmisión (de la ecuación 1) y  $\delta$  el espesor de la capa límite. Esta ecuación es una aproximación y queda por demostrar si es aplicable a las condiciones típicas, más complejas, de flujo en el conducto radicular<sup>3, 19</sup>.

### Cavitación

La cavitación en el contexto de mecánica de fluidos se describe como la formación de cavidades en un líquido a través de fuerzas de tracción inducidas por fluidos a alta velocidad. La cavitación acústica se puede definir como la creación de nuevas burbujas o la expansión, contracción y/o distorsión de las burbujas pre-existentes (núcleos) en un líquido, un proceso que está asociado a la energía acústica.

Según Roy y cols.,<sup>20</sup> pueden ocurrir dos tipos de cavitación durante la activación pasiva ultrasónica: cavitación estable y cavitación transitoria. La cavitación estable puede definirse como la pulsación lineal de cuerpos llenos de gas en un campo de ultrasonidos de baja amplitud. Cavitación transitoria ocurre cuando las burbujas de vapor son sometidas a pulsaciones altamente energéticas. Cuando las presiones acústicas son lo suficientemente altas, las burbujas pueden ser conducidas a un colapso violento, radiando ondas de choque y generando altas presiones y temperaturas internas.

La energía en el punto de colapso es en algunos casos suficiente para disociar las moléculas de gas en la burbuja, que se recombinan radiactivamente para producir luz, un proceso conocido como sonoluminiscencia. En los estudios de Ahmad y cols.,<sup>18</sup> Lumley y cols.,<sup>15</sup> y Roy y cols.,<sup>20</sup> la sonoluminiscencia se utilizó para detectar la cavitación transitoria.

La cavitación transitoria sólo se produce cuando la lima vibra libremente en el conducto o cuando toca suavemente (no completamente) la pared del mismo. El aumento (intencional) de contacto con la pared del conducto, como en la irrigación ultrasónica, excluye la cavitación transitoria. La característica de la superficie de la lima es importante para la mejora de la cavitación. En un estudio de Roy y cols., una lima lisa con bordes afilados y una sección transversal cuadrada produjo más cavitación transitoria que una normal de K-file. Los bordes afilados podrían haber inducido la llamada cavitación de borde. La cavitación transitoria era visible en el extremo apical y a lo largo de la longitud de la lima. Cuando la lima entró en contacto con el conducto, la cavitación estable resultó menos afectada que la cavitación transitoria y se podía observar principalmente en el punto medio de la lima. Una lima preformada en un canal curvado tiene más probabilidades de producir cavitación transitoria en lugar de una lima recta. Otros investigadores afirman que la cavitación proporciona sólo un beneficio menor en la irrigación con ultrasonidos, o que no se produce en absoluto<sup>3, 21, 22</sup>.

En esta revisión se analizarán las distintas características de los sistemas de activación sónica y ultrasónica, y se compararán entre sí, observando su eficacia para cumplir determinados objetivos a la hora de irrigar el sistema de conductos.

## DISCUSIÓN

Con el fin de conseguir que el tratamiento endodóntico alcance el éxito, todos los esfuerzos del operador tienen que ir encaminados en eliminar, en la mayor medida posible, los restos de tejido orgánico e inorgánico del interior del sistema de conductos mediante la estricta preparación quimiomecánica, unida a un correcto sellado tridimensional.

Numerosos autores<sup>23-25</sup> han señalado que la instrumentación del sistema de conductos permite eliminar detritus del interior del sistema radicular. Sin embargo, siguen quedando zonas inaccesibles a nuestros instrumentos, donde pueden alojarse restos pulpares y/o microorganismos que pueden provocar el fracaso del tratamiento. Es en estos espacios, donde los irrigantes adquieren importancia, alcanzando áreas no instrumentadas, accediendo a conductos recurrentes, conductos laterales y deltas apicales que comunican el interior del sistema de conductos con los tejidos periapicales. Hasta la fecha muchas han sido las sustancias empleadas como irritantes,<sup>10</sup> pero ninguna ha mostrado mejor resultado que el hipoclorito de sodio a la hora de eliminar el tejido orgánico. No obstante, durante la fase de irrigación del sistema de conductos, se ha descrito muchos factores que debemos conocer y tener en cuenta para conseguir una mayor efectividad del hipoclorito de sodio.

A pesar de los numerosos avances en el campo de la irrigación, hoy en día no existe una técnica que pueda realizar por sí misma, una limpieza total del sistema de conductos. La compleja anatomía dificulta enormemente la tarea y siempre quedan zonas a las que resulta imposible acceder. Buena parte de la bibliografía consultada concluyen que la activación de la irrigación, tanto de manera sónica como ultrasónica, muestra mejores resultados en comparación con la irrigación mediante presión positiva o jeringa convencional<sup>26-36</sup>.

Sin embargo, encontramos algún estudio, como el de Mayers y cols., en 2002<sup>37</sup>, donde no encuentran diferencias estadísticamente significativas entre la activación pasiva de la irrigación y la irrigación mediante presión positiva. Una de las razones para mostrar un comportamiento similar entre los dos grupos, puede ser el empleo de EDTA antes de utilizar hipoclorito de sodio, puesto que la interacción entre el agente quelante y el hipoclorito de sodio, inactiva la función de este último, pudiendo influir en los resultados finales del estudio.

A la hora de evaluar un estudio de irrigación es necesario comprobar minuciosamente el material y método, puesto que los resultados presentes en distintos estudios pueden variar, incluso presentando material y métodos similares. Posiblemente las diferencias sean debidas a si en los trabajos se ha simulado o no una situación clínica real, y por tanto el comportamiento de los fluidos en el interior de estos conductos va a ser radicalmente diferente si el diente se encuentra fuera de

su alveolo y no hay ninguna sustancia que selle el sistema de conductos.

En aquellos artículos que obtienen excelentes resultados de limpieza en el tercio apical encontramos en su metodología que no simulan la presencia de los tejidos de soporte o que ésta es deficiente. En los estudios de Senia<sup>38</sup>, Ram<sup>39</sup>, Abou-Rass y Patonai<sup>40</sup>, Usman y cols.,<sup>41</sup> observamos que en su metodología no existe ningún material que selle el ápice radicular. El protocolo de irrigación lo realizan con el diente en la mano, influyendo por tanto directamente en los resultados del estudio. Para poder realizar un estudio de irrigación, por tanto, es necesario crear un sistema cerrado, que selle el ápice radicular, favoreciendo el comportamiento de los fluidos en el interior del sistema de conductos. Entre estos materiales, nos podemos encontrar: Cera<sup>42</sup> y adhesivo pasta-pasta<sup>43</sup>.

Partiendo de esta hipótesis, el objetivo de esta revisión bibliográfica es evaluar la efectividad de la activación sónica y ultrasónica, y comparar entre sí, estos dos métodos de activación.

Se ha demostrado ampliamente que la energía ultrasónica consigue una corriente o microcorriente acústica responsable de la oscilación o movimiento del irrigante, haciendo que aumente sus propiedades de limpieza<sup>22, 44-47</sup>.

Este fenómeno es inversamente proporcional al roce del instrumento con las paredes, así cuando la lima toca con el conducto, el efecto de microcorriente acústica, aunque no desaparece del todo, si se ve disminuido. La activación pasiva ultrasónica, mejora su acción cuanto menos roce exista entre las paredes del conducto y la lima empleada para realizar la activación pasiva ultrasónica (PUI)<sup>11</sup>. Una de las ventajas de las activación pasiva es que en casos de conductos curvos, podremos precurvarlas para adaptarlas, al igual que hacemos con las limas manuales, a la anatomía original del conducto, consiguiendo mantener las propiedades de corriente acústica y efecto de cavitación. Así lo demuestran los siguientes estudios<sup>15, 48</sup>, mostrando un comportamiento similar entre los instrumentos precurvados y sin precurvar.

Goodman y cols.,<sup>26</sup> mediante cortes histológicos comparan la limpieza que existe a diferentes longitudes, cuando se utiliza una técnica escalonada en la preparación del conducto, y cuando a ésta técnica se suma el ultrasonidos. Realizaron 150 secciones histológicas obtenidas a partir de primeros y segundos molares mandibulares, con un grado de curvatura entre 15° y 35°. Las secciones son analizadas a 1 mm y a 3 mm de la longitud de trabajo, por considerarse la zona crítica durante el tratamiento de conductos. Estos autores concluyen, que a 3 mm, la limpieza entre los dos grupos no muestra diferencias estadísticamente significativas, comportándose ligeramente mejor el grupo donde se empleaba el ultrasonidos. Por el contrario, a 1 milímetro si existen diferencias estadísticamente significativas entre los dos grupos, siempre a favor del grupo donde se combinaba el step-back con el ultrasonidos.

Por su parte Lee y cols.,<sup>30, 49</sup> demuestran la eficacia del ultrasonidos para conseguir una mayor limpieza del sistema de

conductos. Para analizar la complejidad de un sistema de conductos, y así reproducir in vitro situaciones que pueden darse durante el tratamiento in vivo, deciden emplear dientes unirradiculares, a los cuales tras prepararlos de manera mecánica, realizan un corte longitudinal para dividir las muestras en dos partes. En una de las partes del diente, crea surcos o depresiones que rellena con detritus, para evaluar a posteriori la eficacia de distintas técnicas de irrigación. En ambos estudios concluyen que la eficacia de los ultrasonidos está demostrada. Observan que mientras que la jeringa convencional es capaz de retirar gran cantidad de detritus, existe diferencias estadísticamente significativas, siempre a favor del grupo donde se empleaba el ultrasonidos como patrón final de irrigación.

Gutarts y cols.,<sup>31</sup> al igual que Goodman y cols.,<sup>26</sup> evaluaron mediante secciones histológicas la fiabilidad del ultrasonidos en comparación con el uso únicamente de jeringa de irrigación mediante presión positiva durante la fase final de la irrigación. Los resultados obtenidos por este grupo, demuestran que el empleo del ultrasonidos durante un minuto es suficiente para obtener muestras con un mayor grado de limpieza.

Passarinho y cols.,<sup>32</sup> también emplean las secciones histológicas como método para evaluar la eficacia de la irrigación sobre el sistema de conductos. A diferencia de los estudios antes comentados, las muestras se dividen en 4 grupos, tres grupos que emplean el ultrasonidos como patrón de irrigación final, y un grupo la irrigación convencional mediante presión positiva. No especifica el diámetro de la jeringa, lo que dificulta conocer la penetración que alcanza en el interior del conducto. Por su parte los otros tres grupos emplean una punta de ultrasonidos equivalente a una lima del 20, con lo que, aunque no se especifica, pensamos que penetra sin problemas en los conductos radiculares instrumentados en este estudio hasta una lima 30/04. Las diferencias que existen entre los tres grupos que emplean el ultrasonidos, radica en el tiempo que se emplea el ultrasonidos, variando en 1, 3 y 5 minutos. Los resultados muestran diferencias estadísticamente significativas entre el grupo de irrigación mediante presión positiva y los otros tres grupos. Se obtienen conductos más libres de detritus en aquellos casos que se emplea el ultrasonidos para complementar la irrigación. En cuanto al tiempo de activación, aunque no se encuentra diferencias estadísticamente significativas, el grupo que empleó durante 5 minutos la activación ultrasónica, muestra mejores resultados en el tercio apical.

Los resultados obtenidos por Passarinho y cols.,<sup>32</sup> en cuanto al tiempo de activación coinciden con los resultados obtenidos por Cameron<sup>50</sup> y por Alacam<sup>51</sup> en sus estudios, donde a medida que aumenta el tiempo de activación conseguimos conductos más libres de detritus.

El aumento del tiempo de activación supone un aumento de la temperatura del hipoclorito. Así, Abou-Rass y Oglesby<sup>52</sup> y Sirtes y cols.,<sup>53</sup> en sus estudios respectivamente, muestran un mayor efecto del hipoclorito para disolver el tejido orgánico, cuanto mayor era la temperatura. Cameron<sup>54</sup> y Ahmad<sup>55</sup> comentan esta situación, refiriéndose al aumento de temperatura del irrigante cuando la activación pasiva ultrasónica era llevada a cabo, concluyen que la variación en la temperatura no su-

pone un perjuicio para los tejidos periapicales, ya que se encuentran dentro de los parámetros de normalidad.

Los estudios que hemos analizado hasta ahora sobre la efectividad de la activación pasiva ultrasónica (PUI), únicamente evaluaban la capacidad de la energía ultrasónica para retirar detritus del sistema de conductos. No obstante varios estudios además también han valorado la capacidad de este sistema para eliminar bacterias del interior del sistema de conductos<sup>24, 30</sup>. Las bacterias<sup>56</sup>, representan un rol importante, en el desarrollo de una patología pulpar y periapical. Por tanto, su eliminación del interior del sistema de conductos, supondrá el éxito en nuestros tratamientos.

Siqueira y cols.<sup>57</sup> analizaron la eficacia de tres métodos de irrigación para eliminar las bacterias del interior del conducto. El estudio, realizado *in vitro*, consistió en introducir una cepa bacteriana (*Enterococcus Faecalis*) en el interior del conducto, y una vez instrumentado y sometido a los tres patrones de irrigación, tomar una nueva muestra, comprobando la cantidad de bacterias remanentes. Los tres sistemas empleados fueron: jeringa convencional y agitación del irrigante con lima manual; activación ultrasónica del irrigante durante un minuto con una lima del 15 introducida a longitud de trabajo; y el tercer grupo una combinación de hipoclorito de sodio y agua oxigenada. Éste es el único trabajo que no obtiene diferencias estadísticamente significativas entre los tres grupos, no mostrando una efectividad de la activación ultrasónica frente a los otros sistemas. En este estudio la presión positiva se llevó a cabo con una jeringa de un diámetro 23-gauge, equivalente a una lima del 50. Aunque no indica el grado de penetración de la jeringa, en este caso no encontraríamos problemas, puesto que el conducto estaba instrumentado hasta una lima manual del 50, y al ser dientes unirradiculares, el grado de curvatura existente no alteraría la penetración de la jeringa convencional. Si bien, Siqueira y cols.<sup>57</sup> en su trabajo, no tienen en cuenta la eliminación del barrillo dentinario, que podría haber conseguido una mayor acción del irrigante o de las técnicas de irrigación; y no consiguen un sistema cerrado capaz de reproducir *in vitro* las condiciones clínicas, con lo que la dinámica de fluidos, y por ello, el comportamiento del irrigante, no va a ser del todo real.

En los estudios de Huque y cols.<sup>34</sup> Spoleti y cols.<sup>35</sup> y Weber y cols.<sup>36</sup> se pone de manifiesto las diferencias que existen entre emplear la activación ultrasónica como complemento final durante la irrigación. Aunque los tres estudios emplean protocolos distintos, concluyen que la activación ultrasónica es más eficaz que la irrigación mediante presión positiva.

En el estudio de Spoleti y cols.<sup>35</sup> al igual que en el estudio de Siqueira y cols.<sup>57</sup> una vez esterilizadas las muestras, se incuban distintas cepas bacterianas, y se compara la efectividad del suero salino para eliminar dichas bacterias, cuando se emplea únicamente con jeringa o si se emplea la energía ultrasónica. En este estudio no se tiene en cuenta el diámetro empleado en la jeringa convencional, mientras que una lima del 20, al igual que en nuestro trabajo, es empleada durante la activación pasiva ultrasónica. La potencia a la que se emplea la unidad ultrasónica no se tiene en cuenta, y el tiempo de ac-

tivación es de 10 segundos. Existe, como podemos ver hasta ahora, una falta de estandarización en cuanto al tiempo y a la potencia de activación. Lo que si se pone de manifiesto en este estudio<sup>35</sup>, es que 10 segundos son suficientes para encontrar resultados más favorables de la PUI en comparación con la irrigación mediante presión positiva.

Weber y cols.<sup>36</sup> por su parte, comparan la efectividad del hipoclorito de sodio a la hora de mantener su actividad antibacteriana en el tiempo a las 6, 24, 48, 72, 96, 120, 144 y 168 horas. Además añadieron la activación pasiva ultrasónica durante un minuto, para evaluar si afecta o no en su actividad residual. Los resultados coinciden con los de Huque y cols.<sup>34</sup> y Spoleti y cols.<sup>35</sup> mostrando una mayor efectividad por parte de la PUI en comparación con la irrigación por presión positiva.

Hasta la fecha son pocos los trabajos publicados que comparan la efectividad de la activación sónica frente a la ultrasónica. La mayoría de los trabajos revisados muestran una efectividad superior de la activación ultrasónica frente a la activación sónica. Por el contrario Jensen y cols.<sup>58</sup> no obtienen diferencias estadísticamente significativas entre la activación sónica y ultrasónica, aunque si observan diferencias estadísticamente significativas estos dos grupos, frente al grupo donde el patrón de irrigación empleado era la jeringa de irrigación por presión positiva. Para evaluar la eficacia de la irrigación, estos autores emplean aditamentos con un diámetro en la punta, equivalente a una lima del 15, y con un tiempo de oscilación sónica y ultrasónica de tres minutos. Los restos del interior del conducto, son analizados a través de microfotografías que, siempre en la misma posición, comparan 6 mm del interior del conducto.

Sabins y cols.<sup>59</sup> al igual que Jensen y cols.<sup>58</sup> comparan tres patrones de irrigación: jeringa manual, activación sónica y la activación ultrasónica. A diferencia del estudio anteriormente comentado, introducen dos nuevos grupos, variando el tiempo de activación de 30 a 60 segundos y midiendo los detritus observados a 3 y 6 mm. Los resultados obtenidos muestran diferencias estadísticamente significativas entre la activación ultrasónica frente a la sónica. El tiempo de activación no supuso una mejora en los resultados de limpieza, siendo suficientes 30 segundos como patrón de irrigación final.

Revisando la bibliografía, otros autores<sup>59, 60</sup> recomiendan un tiempo de activación de 30 segundos, lo que coincide con los tiempos de activación que hemos aplicado.

Jiang y cols.<sup>12</sup> comparan distintos aditamentos de activación sónica, frente al aditamento 20/00 de Irrisafe para la activación ultrasónica. Los resultados obtenidos muestran una mayor efectividad de las limas Irrisafe, frente a los aditamentos sónicos. No hay diferencias estadísticamente significativas entre los grupos donde la activación era llevada a cabo mediante sistemas sónicos. Según las condiciones de este estudio, en el 98% de las muestras no se encuentran ningún tipo de detritus en el tercio apical.

Paragliola y cols., en su trabajo<sup>61</sup> van más allá. No sólo comparan grupos de activación sónica frente a la ultrasónica, sino que dentro de la activación ultrasónica, analizan dos unidades de ultrasonidos: Satelec (Acteon, Merignac, Francia) y EMS

(Nyon, Suiza). El tiempo de activación que utiliza para todos los grupos es de 20 segundos. Estos autores analizaron la limpieza existente a distintas longitudes del conducto radicular, aunque no establecen la longitud a la que introducen el aditamento de activación. A 1 mm de la longitud de trabajo, que es donde realmente la limpieza es más complicada, la activación ultrasónica muestra un mejor comportamiento frente a los aditamentos sónicos, estableciendo resultados estadísticamente significativos. En cuanto a la influencia o no del cambio de unidad de ultrasonidos, y con ello, un cambio en el aditamento de activación, no se encuentran diferencias estadísticamente significativas entre la unidad de Satelec (Acteon, Merignac, Francia), y la unidad de EMS (Nyon, Suiza).

La facilidad de penetración del irrigante en el interior del sistema de conductos va a depender de la anatomía interna, mejorando en dientes con anatomía sencilla, frente a dientes que presentan gran curvatura radicular. En el estudio realizado por Mayer y cols.,<sup>37</sup> se emplearon dientes unirradiculares y con conductos rectos, mientras que Rödíg y cols.,<sup>62</sup> emplearon molares con conductos curvos. Éste último estudio concluye que la activación ultrasónica únicamente mejoraba la limpieza en el tercio coronal del conducto. Sin embargo, éstos resultados pueden deberse a la metodología empleada. Por ejemplo, Rödíg y cols., emplearon una punta con una conicidad mayor (0,04) a la empleada por Blank-Gonçalves y cols., (0,02)<sup>63</sup> y Mayer y cols.<sup>37</sup>, no mencionan haber eliminado el EDTA del conducto antes de inyectar y activar el NaOCl, lo que, al provocar su inhibición, pudo haber tenido repercusión en el resultado del estudio.

Toda la bibliografía revisada está de acuerdo en que se debe estandarizar el protocolo de irrigación con ultrasonidos, y que se deben tener en cuenta varios factores, como el diámetro del conducto, la cantidad y el tipo de irrigante, y el diámetro de las puntas empleadas. De esta forma se podrán realizar unas comparaciones más exactas.<sup>64</sup>

Cuando comparamos la activación sónica y ultrasónica, nos encontramos estudios que evalúan la efectividad la penetración del irrigante tras su activación en áreas no instrumentadas, como son conductos laterales o istmos. Gregorio y cols.,<sup>42, 65</sup> evalúan la efectividad de distintas técnicas de irrigación: presión positiva, activación sónica y ultrasónica e irrigación por presión negativa, comparando la penetración del irrigante en conductos laterales simulados, y la posibilidad que el irrigante alcance la longitud de trabajo. Concluyen los autores que el sistema de distribución que permite que el irrigante penetre con mayor facilidad en los conductos laterales es la activación

pasiva ultrasónica.

Susin y cols.,<sup>66</sup> y Howard y cols.,<sup>67</sup> tratan de analizar la eficacia de distintos sistemas de irrigación para remover detritus alojados en istmos presentes en las raíces mesiales del primer molar mandibular. Susin y cols.,<sup>66</sup> emplean una cadena de color trisómica posterior al análisis mediante microtomografía computarizada. Esta coloración permite observar si existen detritus, y valorar por tanto, la limpieza de las conexiones o istmos que se presentan entre los conductos principales; mientras que Howard y cols.,<sup>67</sup> recurren a un cubo endodóntico, que permite seccionar la raíz, y evaluar posteriormente al microscopio la presencia de estos detritus a través de cortes perpendiculares al eje principal radicular. Estos dos autores, no observan diferencias estadísticamente significativas entre los distintos patrones estudiados.

Al realizar una endodoncia en un diente vital, se tiene entre manos una pulpa que aún no ha sido completamente dañada y por tanto, no está infectada, pero al tratar un diente necrótico, el clínico se debe enfrentar a un problema adicional, que es la correcta desinfección y eliminación de las bacterias del mismo.

Sin embargo y a pesar de la mejora en los procedimientos, no hay ninguna técnica que pueda desinfectar completamente el conducto, por lo que algunos autores recomiendan utilizar medicamentos intraconductos y técnicas de irrigación por presión negativa, que permitan llevar el irrigante a la zona apical de manera segura, y así eliminar bacterias y disolver el tejido orgánico e inorgánico remanente.

## CONCLUSIONES

La técnica de activación sónica como la ultrasónica demuestran mayores niveles de limpieza y desinfección del conducto, así como distribución del irrigante comparadas con la presión positiva que ejercemos con la jeringa de irrigación.

La técnica sónica opera a menor frecuencia. Esto deriva en un mayor diámetro de oscilación y por tanto mayor contacto con la pared dentinaria, lo que genera mayor formación de detritus y barrillo dentinario.

La técnica ultrasónica ha obtenido mejores resultados a la hora de eliminar detritus del conducto, así como al distribuir el irrigante y penetrar en áreas no instrumentadas en comparación con la activación sónica.

Futuros estudios deben ir encaminados en estandarizar un patrón de activación ultrasónica, que permita emplear unas puntas con unas características específicas, así como el tiempo de activación y su empleo en conductos curvos.



## BIBLIOGRAFÍA

1. Gu LS, Kim JR, Ling J, Choi KK, Pashley DH, Tay FR. Review of contemporary irrigant agitation techniques and devices. *J Endod* 2009; 35(6): 791-804.
2. Mozo S, Llena C, Forner L. Review of ultrasonic irrigation in endodontics. Increasing action of irrigating solutions. *Med Oral Patol Oral Cir Bucal* 2012; 17(3): 512-516.
3. Van der Sluis LWM, Versluis M, Wu MK, Wesselink PR. Passive ultrasonic irrigation of the root canal: a review of the literature. *Int Endod J* 2007; 40: 415-426.
4. Moorer WR, Wesselink PR. Factors promoting the tissue dissolving capability of sodium hypochlorite. *Int Endod J* 1982; 15: 187-196.
5. Machtou P. Irrigation investigation in endodontics. Paris VII University, Paris, France: Masters thesis; 1980.
6. Caron G. Cleaning efficiency of the apical millimeters of curved canals using three different modalities of irrigant activation: an SEM study. Paris VII University, Paris, France: Masters thesis; 2007.
7. Fimple JL, Fontana CR, Foschi F, Ruggiero K, Song X, Pagonis TC, Tanner AC, Kent R, Doukas AG, Stashenko PP, Soukos NS. Photodynamic treatment of endodontic polymicrobial infection in vitro. *J Endod* 2008; 34: 728-734.
8. Soukos NS, Chen PS, Morris JT, Ruggiero K, Abernethy AD, Som S, Foschi F, Doucette S, Bammann LL, Fontana CR, Doukas AG, Stashenko PP. Photodynamic therapy for endodontic disinfection. *J Endod* 2006; 32: 979-984.
9. Tronstadt L, Barnett F, Schawartzben L, Frasca P. Effectiveness and safety of a sonic vibratory endodontic instrument. *Endod Dent Traumatol* 1985; 1: 69-76.
10. Zehnder M. Root canal irrigants. *J Endod* 2006; 32: 389-398.
11. Van der Sluis LW, Gambarini G, Wu MK, Wesselink PR. The influence of volume, type of irrigant and flushing method on removing artificially placed dentine debris from the apical root canal during passive ultrasonic irrigation. *Int Endod J* 2006; 39: 472-476.
12. Jiang L, Verhaagen B, Versluis M, Van der Sluis L. Evaluation of a sonic device designed to activate irrigant in the root canal. *J Endod* 2010; 36: 143-146.
13. Richman RJ. The use of ultrasonics in root canal therapy and root resection. *Med Dent J* 1957; 12: 12-18.
14. Stock CJR. Current status of the use of ultrasound in endodontics. *Int Dent J* 1991; 41: 175-182.
15. Lumley PJ, Walmsley AD, Laird WRE. Streaming patterns produced around endosonic files. *Int Endod J* 1991; 24: 290-297.
16. Weller RN, Brady JM, Bernier WE. Efficacy of ultrasonic cleaning. *J Endod* 1980; 6: 740-743.
17. Walmsley AD. Ultrasound and root canal treatment: the need for scientific evaluation. *Int Endod J* 1987; 20: 105-111.
18. Ahmad M, Pitt Ford TR, Crum LA, Walton AJ. Ultrasonic debridement of root canals: acoustic cavitation and its relevance. *J Endod* 1988; 14: 486-493.
19. Plotino G, Pameijer CH, Grande NM, Somma F. Ultrasonics in endodontics: a review of the literature. *J Endod* 2007; 33(2): 81-95.
20. Roy RA, Ahmad M, Crum LA. Physical mechanisms governing the hydrodynamic response of an oscillating ultrasonic file. *Int Endod J* 1994; 27: 197-207.
21. Ahmad M, Pitt Ford TR, Crum LA. Ultrasonic debridement of root canals: Acoustic streaming and its possible role. *J Endod* 1987; 13(10): 490-499.
22. Ahmad M, Pitt Ford TR, Crum LA, Walton AJ. Ultrasonic debridement of root canals: Acoustic cavitation and its relevance. *J Endod* 1988; 14(10): 486-493.
23. Peters OA, Schönenberger K, Laib A. Effects of four Ni-Ti preparation techniques on root canal geometry assessed by micro computed tomography. *Int Endod J* 2001; 34: 221-230.
24. Hockett JL, Dommisch JK, Johnson JD, Cohenca N. Antimicrobial efficacy of two irrigation techniques in tapered and nontapered canal preparations: an in vitro study. *J Endod* 2008; 34: 1374-1377.
25. Brunson M, Heilborn C, Johnson J, Cohenca N. Effect of apical preparation size and preparation taper on irrigant volume delivered by using negative pressure irrigation system. *J Endod* 2010; 36: 721-724.
26. Goodman A, Reader A, Beck M, Melfi R, Meyers W. An in Vitro comparison of the efficacy of the step-back technique versus a step-back/ultrasonic technique in human mandibular molars. *J Endod* 1985; 11: 249-256.
27. Cameron J. The synergistic relationship between ultrasound and sodium hypochlorite: a scanning electron microscope evaluation. *J Endod* 1987; 13: 541-545.
28. Metzler RS, Montgomery S. The effectiveness of ultrasonic and calcium hydroxide for the debridement of human mandibular molars. *J Endod* 1989; 15: 373-378.
29. Cheung GS, Stock CJ. In vitro cleaning ability of root canal irrigants with and without endosonics. *Int Endod J* 1993; 26: 334-343.
30. Lee S, Wu M, Wesselink. The efficacy of ultrasonic irrigation to remove artificially placed dentine debris from different-sized simulated plastic root Canals. *Int Endod J* 2004; 37: 607-612.
31. Gutarts R, Nusstein J, Reader A, Beck M. In vivo debridement efficacy of ultrasonic irrigation following hand-rotary instrumentation in human mandibular molars. *J Endod* 2005; 31: 166-170.
32. Passarinho-Neto JG, Marchesan MA, Ferrreira RB, Silva RG, Silva-Sousa YT, Sousa Neto MD. In vitro evaluation of endodontic debris removal as obtained by rotary instrumentation coupled with ultrasonic irrigation. *Aust Endod J* 2006; 32: 123-128.
33. Sjögren U, Sundqvist G. Bacteriologic evaluation of ultrasonic root canal instrumentation. *Oral Surg Oral Med Oral Pathol* 1987; 63: 366-370.
34. Huque J, Kota K, Yamaga M, Iwaku M, Hoshino E. Bacterial eradication from root dentine by ultrasonic irrigation with sodium hypochlorite. *Int Endod J* 1998; 31: 242-250.
35. Spoleti P, Siragusa M, Spoleti M. Bacteriological evaluation of passive ultrasonic activation. *J Endod* 2003; 29: 12-14.
36. Weber C, McClanahan S, Miller G, Diener-West M, Johnson J. The effect of passive ultrasonic activation of 2% chlorhexidine or 5.25% sodium hypochlorite irrigant on residual antimicrobial activity in root. *J Endod* 2003; 29: 562-564.
37. Mayer BE, Peters OA, Barbakow F. Effects of rotary instruments and ultrasonic irrigation on debris and smear layer scores. A scanning electron microscopic study. *Int Endod J* 2002; 35: 582-589.
38. Senia ES, Marshall FJ, Rosen S. The solvent action of sodium hypochlorite on pulp tissue of extracted teeth. *Oral Surg Oral Med Oral Pathol* 1971; 31: 96-103.
39. Ram Z. Effectiveness of root canal irrigation. *Oral Surg Oral Med Oral Pathol* 1977; 44: 306-311.
40. Abou-Rass M, Patonai FJ. The effects of decreasing surface tension on the flow of irrigating solutions in narrow root canals. *Oral Surg Oral Med Oral Pathol* 1982; 53: 524-526.
41. Usman N, Baumgartner JC, Marshall JG. Influence of instrument size on root canal debridement. *J Endod* 2004; 30: 110-112.
42. Gregorio C, Estevez R, Cisneros R, Heilborn C, Cohenca N. Effect of EDTA, sonic, and ultrasonic activation on the penetration of sodium hypochlorite into simulated lateral canals. An in vitro study. *J Endod* 2009; 35(6): 891-895.
43. Tay F, Gu L, Schoeffel J, Wimmer C, Susin L, Zhang K, Arun S, Kim J, Looney S, Pashley D. Effect of vapor lock on root canal debridement by using a side-vented needle

- for positive-pressure irrigant delivery. *J Endod* 2010; 36: 745-750.
44. Walmsley AD. Ultrasound and root canal treatment: the need for scientific evaluation. *Int Endod J* 1987; 20: 105-111.
  45. Walmsley AD, Williams AR. Effects of constraint on the oscillatory pattern of endosonic files. *J Endod* 1989; 15: 189-194.
  46. Lumley PJ, Walmsley AD, Walton RE, Rippin JW. Cleaning of oval Canals using ultrasonic or sonic instrumentation. *J Endod* 1993; 19: 453-457.
  47. Roy RA, Ahmad M, Crum LA. Physical mechanisms governing the hydrodynamic response of an oscillating ultrasonic file. *Int Endod J* 1994; 27: 197-207.
  48. Ahmad M, Roy RA, Kamarudin AG. Observations of acoustic streaming fields ground an oscillating ultrasonic file. *Endod Dent Traumatol* 1992; 8: 189-194.
  49. Lee S, Wu M, Wesselink P. The effectiveness of syringe irrigation and ultrasonics to remove debris from simulated irregularities within prepared root canal walls. *Int Endod J* 2004; 37: 672-678.
  50. Cameron JA. The use of ultrasonics in the removal of smear layer: a scanning electron microscope study. *J Endod* 1983; 9: 289-292.
  51. Alacam T. Scanning electron microscope study comparing the efficacy of endodontic irrigating systems. *Int Endod J* 1987; 20: 287-94.
  52. Abou-Rass M, Oglesby S. The effects of temperature, concentration, and tissue type on the solvent ability of sodium hypochlorite. *J Endod* 1981; 7: 376-377.
  53. Sirtes G, Waltimo T, Schaetzle M, Zehnder M. The effects of temperature on sodium hypochlorite short-term stability, pulp dissolution capacity, and antimicrobial efficacy. *J Endod* 2005; 31: 669-671.
  54. Cameron JA. The effect of ultrasonic endodontics on the temperature of the root canal wall. *J Endod* 1988; 14: 554-558.
  55. Ahmad M. Measurements of temperature generated by ultrasonic file in vitro. *Endod Dent Traumatol* 1990; 6: 230-231.
  56. Kakehashi S, Stanley HR, Fitzgerald RJ. The effects of surgical exposures of dental pulps in germ-free and conventional laboratory rats. *Oral Surg Oral Med Oral Pathol* 1965; 20: 340-349.
  57. Siqueira JF, Araujo M, Garcia P, Fraga R, Saboia C. Histological evaluation of the effectiveness of five instrumentation techniques for cleaning the apical third of root canals. *J Endod* 1997; 23: 499-502.
  58. Jensen SA, Walker TL, Hutter JW, Nicoll BK. Comparison of the cleaning efficacy of passive sonic activation and passive ultrasonic activation after hand instrumentation in molar root canals. *J Endod* 1999; 25(11): 735-738.
  59. Sabins R, Johnson J, Hellstein J. A comparison of the cleaning efficacy of short-term sonic and ultrasonic passive irrigation after hand instrumentation in molar root Canals. *J Endod* 2003; 29: 674-678.
  60. van der Sluis LW, Wu MK, Wesselink PR. The efficacy of ultrasonic irrigation to remove artificially placed dentine debris from human root canals prepared using instruments of varying taper. *Int Endod J* 2005; 38: 764-768.
  61. Paragliola R, Franco V, Fabiani C, Mazzoni A, Nato F, Tay F, Breschi L, Grandini S. Final rinse optimization: influence of different agitation protocols. *J Endod* 2010; 36: 282-285.
  62. Rödiger T, Döllmann S, Konietzschke F, Drebenstedt S, Hülsmann M. Effectiveness of different irrigant agitation techniques on debris and smear layer removal in curved root canals: a scanning electron microscopy study. *J Endod* 2010; 36(12): 1983-1987.
  63. Blank-Gonçalves LM, Nabeshima CK, Martins GH, Machado ME. Qualitative analysis of the removal of the smear layer in the apical third of curved roots: Conventional irrigation versus activation systems. *J Endod* 2011; 37(9): 1268-1271.
  64. Caron G, Nham K, Bronnec F, Machtou P. Effectiveness of different final irrigant activation protocols on smear layer removal in curved canals. *J Endod* 2010; 36(8): 1361-1366.
  65. Gregorio C, Estevez R, Cisneros R, Paranjpe A, Cohenca N. Efficacy of different irrigation and activation systems on the penetration of sodium hypochlorite into stimulated Lateral canals and up to working length. An in vitro study. *J Endod* 2010; 36(7): 1216-1221.
  66. Susin L, Liu Y, Yoon JC, Parente JM, Loushine RJ, Ricucci D, Bryan T, Weller RN, Paschley DH, Tay FR. Canal and isthmus debridement efficacies of two irrigant agitation techniques in a closed system. *Int Endod J* 2010; 43: 1077-1090.
  67. Howard RK, Kirkpatrick TC, Rutledge RE, Yaccino JM. Comparison of debris removal with three different irrigation techniques. *J Endod* 2011; 37: 1301-1305.

EL SEGURO DE COCHES  
PARA LOS COLEGIADOS



**coemcar**



## EL SEGURO DE COCHE PARA LOS COLEGIADOS

# OPORTUNIDAD ÚNICA sólo para colegiados

¿Tienes un problema con el coche y **necesitas que alguien te acerque a un taller?**

Y en caso de siniestro total, **¿cómo vas a moverte?**

¿No sabes **cómo volver a casa después?**

OFRECEMOS COBERTURAS EXCLUSIVAS A TRAVÉS DE NUESTRA RED DE TALLERES PREFERENTES:

- Descuento del **50% en el precio de la franquicia.**
- Cómputo de daños en un parte único para la modalidad sin franquicia.
- **Reparación y sustitución de lunas en la clínica** o en cualquier otro domicilio, donde el colegiado decida, además de poder dar el parte on line, a través del servicio "click to call".
- **Servicio de entrega y recogida del vehículo** en un ámbito de 35 Km.
- **Prioridad en las peritaciones.**

### ADEMÁS, POR SER COLEGIADO

- En caso de siniestro total, por accidente, incendio o avería **te facilitamos un vehículo** por 15 días y en caso de robo hasta 40 días.
- En caso de accidente, te **duplicamos la indemnización por fallecimiento** del conductor y cónyuge con hijos menores a su cargo añadido al servicio de asistencia al damnificado, con desplazamiento gratuito al destino que solicites.
- En caso de siniestro total, **garantizamos el valor del nuevo vehículo los dos primeros años** y ampliamos el valor venal del mismo los dos años siguientes mejorándolo en un 15 %.
- Ofrecemos un **aviso de multas por SMS o correo electrónico**, así como de gestión del recurso en caso de necesitarse.

▶ Terceros BÁSICO	▶ Terceros AMPLIADO	▶ Todo RIESGO*
<ul style="list-style-type: none"> <li>▶ Responsabilidad Civil</li> <li>▶ Accidentes de ocupantes</li> <li>▶ A.M.A. Asistencia: Protección jurídica, subsidio suspensión temporal de carné y asistencia de viaje</li> </ul>	<ul style="list-style-type: none"> <li>▶ Modalidad Básica +</li> <li>▶ Ampliación de accidentes de ocupantes</li> <li>▶ Lunas, robo e incendio</li> </ul>	<ul style="list-style-type: none"> <li>▶ Responsabilidad Civil</li> <li>▶ Ampliación de accidentes de ocupantes</li> <li>▶ A.M.A. Asistencia</li> <li>▶ Daños propios</li> <li>▶ Incendio</li> <li>▶ Lunas</li> </ul>

\*Con y sin franquicia

**coem**

Ilustre Colegio Oficial de Odontólogos y Estomatólogos de la Iª Región



A.M.A. es, desde 1965, la única mutua de seguros dedicada exclusivamente a los profesionales sanitarios.

Con una amplia gama de productos, A.M.A. siempre va a garantizar la mejor respuesta a sus necesidades tanto en el ámbito profesional como en el personal.

Porque si su trabajo es infundir confianza, el nuestro es que usted siempre tenga en quien confiar.

**EL COEM** *te lo pone fácil*

Solicite un presupuesto o más información en el teléfono **91 515 80 25** o en [servicioscoem@coem.org.es](mailto:servicioscoem@coem.org.es)

Todos los productos que ofrece el COEM son de libre contratación por parte del colegiado.



caso  
CLÍNICO

# IMPLANTES INMEDIATOS POSTEXTRACCIÓN CON ESTÉTICA INMEDIATA

Sánchez Monescillo, A., Martínez Rodríguez, N., Martínez González, S., Andrés Veiga, M., Martínez-González, J. M.  
*Implantes inmediatos postextracción con estética inmediata. Cien. Dent. 2015; 12; 1: 71-75.*



## Sánchez Monescillo, Andrés

Máster en Cirugía Bucal e Implantología. Hospital Universitario de Madrid. Departamento de Estomatología, Universidad Rey Juan Carlos.

## Martínez Rodríguez, Natalia

Profesora del Máster de Cirugía Bucal e Implantología. Hospital Virgen de La Paloma. Madrid.

## Martínez González, Sandra

Subdirectora del Máster de Cirugía Bucal e Implantología. Hospital Virgen de La Paloma. Madrid

## Andrés Veiga, María

Subdirectora del Máster de Cirugía Bucal e Implantología. Hospital Virgen de La Paloma. Madrid.

## Martínez-González, José María

Profesor Titular de Cirugía Maxilofacial. Facultad de Odontología. Universidad Complutense de Madrid.

## Indexada en / Indexed in:

- IME
- IBECS
- LATINDEX
- GOOGLE ACADÉMICO

## Correspondencia:

José M<sup>a</sup> Martínez-González  
Pza. Ramón y Cajal s/n  
Facultad de Odontología. UCM  
jmargo@odon.ucm.es  
hospimar@hotmail.com  
Tel.: 913 941 967

Fecha de recepción: 22 de enero de 2015.  
Fecha de aceptación para su publicación:  
19 de febrero de 2015.

## RESUMEN

**Introducción:** A día de hoy, la calidad estética es algo altamente solicitado por los pacientes en todos los campos de la odontología. Los procedimientos de estética inmediata, ampliamente documentados en la literatura científica, se postulan como una alternativa prostodóncica mediante la utilización de la implantología, ya que pueden ofrecer una elevada naturalidad durante el periodo de osteointegración. Además, su utilización parece traducirse en un mayor acondicionamiento de los tejidos periimplantarios a la vez que mejoran la satisfacción y aceptación por parte del paciente.

**Objetivo:** Presentar como alternativa terapéutica, un procedimiento de implantes inmediatos postextracción con estética inmediata antero-superior.

**Caso clínico:** Paciente mujer de 68 años que acude al servicio de Cirugía Bucal e Implantología del Hospital Virgen de La Paloma de Madrid por presentar episodios de dolor e inflamación a nivel de la premaxila. La paciente, que era portadora de prótesis fija, mostraba fractura horizontal a nivel de la cresta ósea alveolar en los dientes pilares. A nivel radiológico, se podía observar además, una lesión radiotransparente en el ápice del 13. Ante esta situación se decidió la extracción de estos dientes y rehabilitación con implantes y procedimiento de estética inmediata.

**Conclusiones:** La utilización de los procedimientos de estética inmediata en el sector anterosuperior junto con la colocación de implantes post-extracción permiten unos resultados fiables y predecibles cuando son realizados bajo un correcto diagnóstico y una precisa técnica tanto quirúrgica como prostodóncica.

## IMMEDIATE POSTEXTRACTION IMPLANT WITH IMMEDIATE AESTHETIC

## ABSTRACT

**Introduction:** Nowadays, aesthetic quality is highly requested by patients in all areas of Dentistry. Immediate aesthetic procedures, widely documented in literature, are postulated as a prosthodontic alternative using dental implants. This method offers great naturalness during the osseointegration period. Moreover, using this method, better soft tissue conditioning can be achieved. At the same time, greater satisfaction and acceptance by the patient is accomplished.

**Objective:** An immediate postextraction implant procedure with immediate aesthetic in the anterior region is presented as a therapeutic alternative.

**Case report:** A 68-year-old woman attends the Oral Surgery and Implants Service in the Hospital Virgen de La Paloma de Madrid presenting pain and swelling in the premaxilla area. Clinical examination revealed fixed dental-supported prosthesis with horizontal fracture of the abutment teeth at the level of the alveolar crest. Radiological examination showed a radiolucent area at the apex of the upper right canine. In this situation, it was decided to perform the extraction of the present teeth and immediate implant and aesthetic rehabilitation.

**Conclusion:** Using immediate aesthetic procedures in the anterior superior region with post-extraction implants leads to reliable and predictable results when performed under correct diagnosis and a precise surgical and prosthodontic technique.

## PALABRAS CLAVE

Estética inmediata; Implantes postextracción; Manejo de tejidos periimplantarios.

## KEY WORDS

Immediate aesthetic; Postextraction implant; Soft tissue conditioning.

## INTRODUCCIÓN

Debido a las exigencias estéticas actuales, cada vez son más los pacientes que demandan tratamientos con resultados armónicos de la manera más rápida posible. Gracias a la evolución en los últimos años de la prostodoncia en el campo de la implantología, a día de hoy, se puede ofrecer a los pacientes un tipo de tratamiento con resultados fiables, predecibles y de elevada naturalidad durante el periodo de osteointegración.<sup>1,2</sup>

En este aspecto, los procedimientos de estética inmediata, ofrecen la posibilidad de obtener resultados instantáneos tras la cirugía, consiguiendo una mejora considerable en la estética y un mayor acondicionamiento de los tejidos duros y tejidos blandos, lo que se traduce en una mayor satisfacción y aceptación por parte del paciente.<sup>3,4</sup>

Así, son numerosos los estudios que respaldan la utilización de los implantes en este tipo de procedimientos, y que sitúan la supervivencia de estos en torno al 97,4%.<sup>5,6</sup> En esta línea, algunos autores obtienen incluso un 100% de éxito a 1 año de seguimiento en implantes post-extracción dejando las restauraciones provisionales en anoclusión.<sup>7</sup>

El objetivo de este trabajo es la presentación de un caso clínico en el cual se realizó un procedimiento de implantes inmediatos postextracción con estética inmediata antero-superior.

## CASO CLÍNICO

Paciente mujer de 68 años que acude al servicio de Cirugía Bucal e Implantología del Hospital Virgen de La Paloma de Madrid por presentar episodios de dolor e inflamación a nivel de la premaxila. Durante la anamnesis, la paciente no mostraba ningún dato de interés, no existiendo patología sistémica, alergias medicamentosas ni hábitos tóxicos. En cuanto a la exploración clínica, presentaba signos inflamatorios a nivel periodontal desde la zona del 13 al 22 y el resto de mucosas presentaban una coloración normal. La paciente era portadora de prótesis fija de cerámica en 11, 21 y 22 dejando un diastema entre en 22 y 23 debido a la agenesia del 12 (Figura 1). A su vez, los dientes pilares 11 y 22, mostraban fractura horizontal a nivel de la cresta ósea alveolar (Figura 2). A nivel radiológico, se podía observar una lesión radiotransparente en la zona apical del 21 (Figura 3). Con la demanda de resolver el proceso infeccioso-inflamatorio y mejorar su situación estética cerrando el diastema causado por la agenesia del 12, se propuso a la paciente la posibilidad de realizar un tratamiento con implantes y procedimiento de estética inmediata, solicitándola el consentimiento informado.

Tras la desinfección del campo con Betadine® (Povidona Yodada) se procedió con la intervención mediante anestesia local Ultracain® (articaína 4% con epinefrina 1:100.000). Se utilizó una técnica infiltrativa supraperióstica en la zona vestibular y palatina. A continuación, se realizó la extracción de 13, 11, 21 y 22, y legrado del alveolo de forma cuidadosa tratando de preservar al máximo la estructura ósea circundante (Figura 4). Posteriormente, se continuó con el fresado del lecho implantario colocando implantes en 13 y 21 (Phibo® TSA serie 4) y otro en posición del 22 (Phibo® TSA serie 3) con un torque de 40 Nw. Este fresado, se realizó primero con la fresa lanceolada, seguido de las de 2,3; 2,8; 3,0; 3,6 respectivamente y colocación de los implantes mediante su transportador correspondiente (Figura 5).

Una vez comprobada la estabilidad primaria de los tres implantes, se coloraron los pilares Dual Press® (específicos del sistema Phibo para toma de impresiones) (Figura 6), retirándose tras la toma de impresiones y colocándose las cabezas de cicatrización hasta la llegada de la prótesis del laboratorio a las 48 horas. Una vez colocada, se chequeó la oclusión con papel de articular con el fin de dejar la prótesis en anoclusión (Figura 7).

Durante el postoperatorio, la paciente se mantuvo con tratamiento antibiótico (amoxicilina 750 mg cada 8 horas durante cuatro días) y antiinflamatorio (diclofenaco sódico 100 mg cada 12 horas durante 4 días), así como enjuagues con solución antiséptica (clorhexidina al 0,12%). El postoperatorio transcurrió sin incidencias y la paciente acudió siete días después para la primera revisión en la que se valoró nuevamente la oclusión y se comprobó la evolución de la herida quirúrgica y la cicatrización de los tejidos blandos. Asimismo, fue evaluada cada quince días, hasta alcanzar los tres meses, en los que los controles radiológicos, permitieron sustituir la prótesis provisional por la definitiva de metal-porcelana (Figura 8). Según nuestro protocolo la paciente, fue revisada cada tres meses durante el primer año para valorar la respuesta de los tejidos blandos periimplantarios y control radiológico (Figuras 9 y 10). De esta forma la paciente seguirá siendo evaluada cada seis meses durante los primeros cinco años, periodo que consideramos vital para poder hablar de supervivencia de los implantes.

## DISCUSIÓN

Tras los hallazgos casuales de Branemark<sup>1</sup> en 1952 que desarrollaron el concepto de osteointegración, han sido muchos los autores que han estudiado este fenómeno. Este hecho, unido al incremento de la demanda a lo largo de los años para conseguir calidad estética en todos los campos de la odonto-

logía, ha influido de manera importante en la implantología obligando a los profesionales a tener en consideración factores tanto macroscópicos como microscópicos que pueden influir en el éxito del tratamiento implantológico a largo plazo.<sup>8,9</sup>

A la hora de proceder a la carga protésica de los implantes, los actuales tratamientos de las superficies implantarias, ofrecen una reducción de los tiempos de espera. En este aspecto, las superficies tratadas mediante técnicas de sustracción, como son los grabados ácidos o el arenado vienen demostrando un elevado índice de éxito permitiendo estos procedimientos de carga o estética inmediata.<sup>10-12</sup>

Así, Martínez-González y cols.,<sup>13</sup> en 2006 realizan un estudio sobre 20 pacientes con un total 80 implantes con carga inmediata para la colocación de sobredentaduras inferiores obteniendo un éxito en torno al 100% con un seguimiento a dos años. En esta línea, Abad-Gallegos y cols.<sup>14</sup> en 2011, realizando carga inmediata en restauraciones fijas totales o parciales sobre 19 pacientes colocando 122 implantes obteniendo éxitos del 92,4%. Por otro lado, Anand y Metta<sup>15</sup> en 2012 realizan un estudio sobre once pacientes en el que realizaban carga inmediata de once implantes con coronas unitarias en la zona mandibular posterior alcanzando un 100% de éxito a un año de seguimiento.

Recientemente, autores como Aguirre-Zorzano y cols.,<sup>16</sup> corroboran el alto índice de éxito en los denominados procedimientos de estética inmediata, así en su estudio sobre 57 pacientes con colocación de 78 implantes de los cuales 56 fueron post extracción y 22 diferidos obtienen un éxito del 98,7% a 18 meses de seguimiento, dejando la restauración protésica en anoclusión.

Este tipo de procedimientos permiten una mejora considerable de la estética tras el acto quirúrgico y permiten la adaptación y acondicionamiento de los tejidos duros y blandos periimplantarios.<sup>17,18</sup> En este sentido, Berberi y cols.,<sup>19</sup> en 2014 y Kim y cols.<sup>20</sup> en 2013 revisan en sus estudios el efecto de la colocación de implantes inmediatos y del tipo de carga de la restauración respectivamente, en la pérdida ósea marginal del implante, observando por un lado un mejor comportamiento cuando los implantes eran colocados de manera inmediata pero no existiendo diferencias significativas en cuanto al tipo de carga, ya fuera inmediata o diferida.

Por otro lado, Somanathan y cols.,<sup>21</sup> en 2007 realizan un estudio en 106 pacientes comparando las diferentes técnicas implantológicas en restauraciones unitarias del sector anterior maxilar, clasificando las técnicas en implantes inmediatos sin realización de colgajo mucoperióstico, con realización de colgajo e implantes diferidos estudiando su tasa de éxito así como la conservación del periodonto en la zona interproximal tanto a nivel óseo como a nivel gingival, con un seguimiento a tres meses tras la carga protésica, obteniendo mejores resultados en el grupo de implantes inmediatos sin colgajo.

Este tipo de técnicas evitan un mayor número de intervenciones quirúrgicas, acortando los tiempos de tratamiento y ayu-

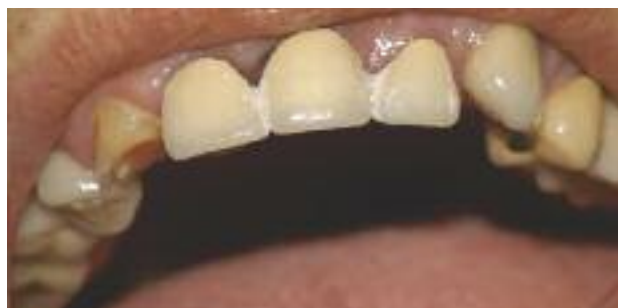

Figura 1. Aspecto clínico de la rehabilitación fija de la paciente.

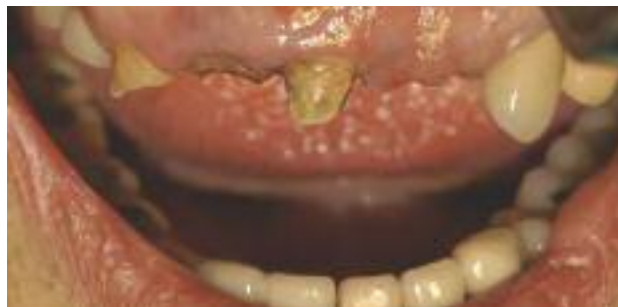

Figura 2. Aspecto tras la retirada de la prótesis.

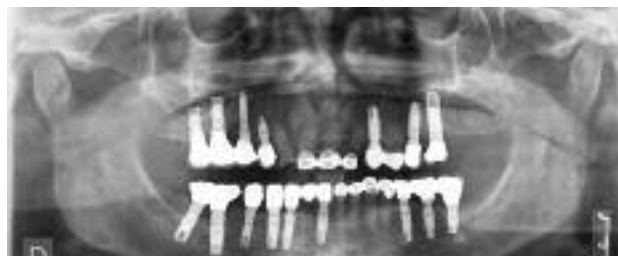

Figura 3. Proyección panorámica. Lesión apical en 21 y pérdida de ajuste y soporte de la prótesis.

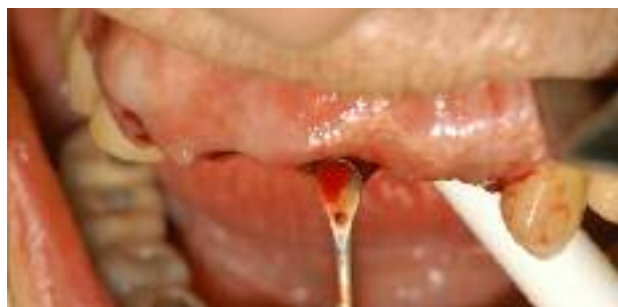

Figura 4. Extracción y legrado alveolar.

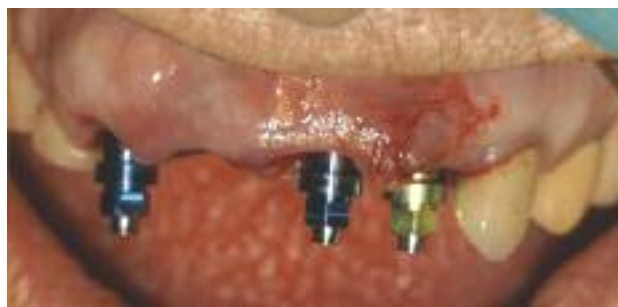

Figura 5. Colocación de los implantes Phibo®.

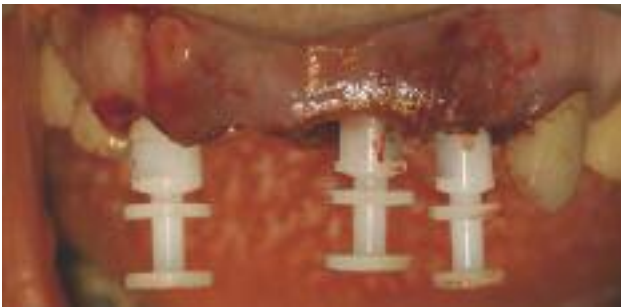

Figura 6. Toma de impresiones con el sistema Dual Press.

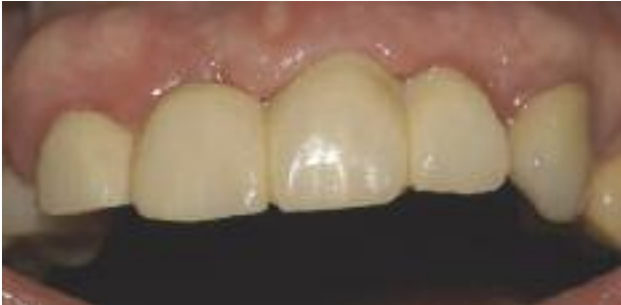

Figura 7. Colocación de la prótesis provisional.

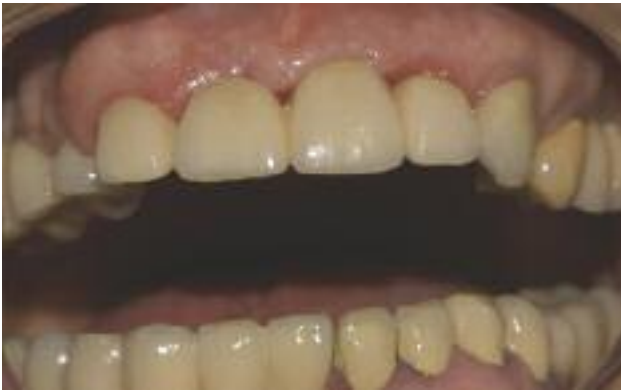

Figura 8. Aspecto inmediato de la prótesis definitiva.

dando a la aceptación por parte del paciente.<sup>22-24</sup> Fu y cols.,<sup>25</sup> en 2012 demuestran como este tipo de procedimientos aumentan de manera considerable la satisfacción de los pacientes y su comodidad postoperatoria.

Aunque los procedimientos de estética inmediata ofrecen numerosas ventajas para los pacientes, se hace imprescindible una correcta selección del caso y un diagnóstico minucioso y detallado de cada situación, con el fin de poder alcanzar el éxito en estos tratamientos.

## CONCLUSIONES

La utilización de los procedimientos de estética inmediata en el sector anterosuperior junto con la colocación de implantes post-extracción permiten unos resultados fiables y predecibles cuando son realizados bajo un correcto diagnóstico y una precisa técnica tanto quirúrgica como protodóncica.

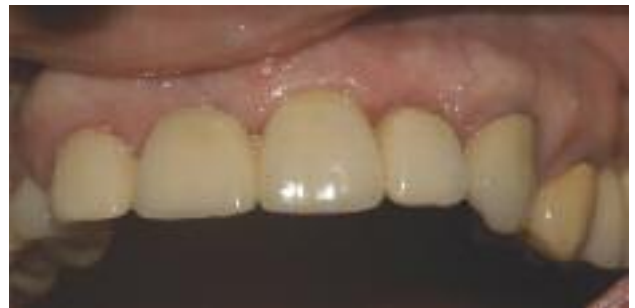

Figura 9. Imagen clínica a los tres meses. Obsérvese el contorneado gingival y la adaptación de las papilas.

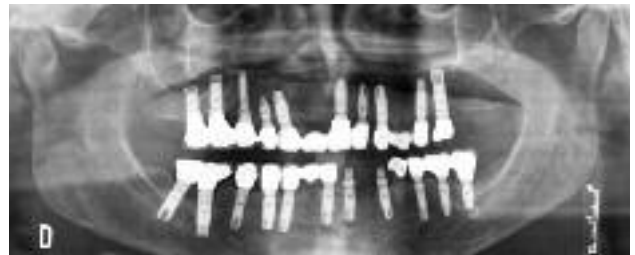


Figura 10. Control panorámico al año en el que hay una respuesta satisfactoria.



## BIBLIOGRAFÍA

1. Branemark PL, Zarb GA, Albrektsson T. Prótesis tejido-integradas. La osteointegración en la Odontología clínica. Barcelona: Editorial Quintessence Books, S.L. Reimpresión Especial, 1999.
2. Andrés Veiga M, Martínez González MJS, Martínez Rodríguez N, Fontalvo González R, Martínez-González JM. Procedimiento de estética inmediata en región anteriorinferior. Presentación de un caso clínico. *Cient Dent* 2012; 9; 3: 205-210.
3. Tavarez RR et al. Atraumatic extraction and immediate implant installation: The importance of maintaining the contour gingival tissues. *J Int Oral Health* 2013;5(6): 113-8.
4. Michalakis KX, Kalpidis CD, Kirmanidou Y, Hirayama H, Calvani PL, Pissiotis AL. Immediate provisionalization and nonfunctional loading of a single implant in the maxillary esthetic zone: a clinical presentation and parameters for consideration. *Case Rep Dent* 2013;8:1-8.
5. Velasco Ortega E, Pato Mourelo J, Llorio Castro JM, Cruz Valiño JM, Poyato Ferrera M. El tratamiento con implantes dentales postextracción. *Av Periodon Implantol* 2007;19:35-42.
6. Dragó CJ, Lazzara RJ. Immediate provisional restoration of Osseotite implant: a clinical report of 18-month results. *Int J Oral Maxillofac Implants* 2004; 19: 534-41.
7. Concejo Cutoli C, Montesdeoca García N. Carga inmediata en implantes dentales. *Rev Esp Cir Oral Maxilofac* 2005;27:255-69.
8. D'Addona A, Ghassemian M, Raffaelli L, Manicone PF. Soft and hard tissue management in implant therapy-part I: surgical concepts. *Int J Biomater* 2012;8.
9. Manicone PF, Raffaelli L, Ghassemian M, D'Addona A. Soft and Hard Tissue Management in Implant Therapy-Part II: Prosthetic Concepts. *Int J Biomater* 2012;3.
10. Martínez-Rodríguez N, Arias Irima O, Martín Ares M, Cortés Bretón J, Longás Bravo B, Barona Dorado C. Procedimiento de estética inmediata con superficie Avantblast®. Rehabilitación de premolar superior. *Dent Pract* 2010;3:33-7.
11. Barona Dorado C, Martínez-González S, Andrés Veiga M, Martínez-Rodríguez N, Martínez-González JM. Procedimiento de estética inmediata con superficie Avantblast® para rehabilitación del grupo incisivo superior. *Dent Pract* 2008;3:38-42.
12. Uribe R, Peñarrocha M, Balaguer J, Fulgueiras N. Immediate loading in oral implants. Present situation. *Med Oral Patol Oral Cir Bucal* 2005;2:143-53.
13. Martínez-González JM, Barona Dorado C, Cano Sánchez J, Fernández-Cáliz F, Sánchez-Turrión A. Evaluation of 80 implants subjected to immediate loading in edentulous mandibles after two years of follow-up. *Med Oral Patol Oral Cir Bucal* 2006;11:103-8.
14. Abad-Gallegos M, Gómez-Santos L, Sánchez-Garcés MA, Piñera-Penalva M, Freixes-Gil J, Castro-García A. Complications of guided surgery and immediate loading in oral implantology: a report of 12 cases. *Med Oral Patol Oral Cir Bucal* 2011;16: 220-4.
15. Anand U, Mehta S. Evaluation of immediately loaded dental implants bioactivated with platelet-rich plasma placed in the mandibular posterior region: A clinico-radiographic study. *J Indian Soc Periodontol* 2012;16:89-95.
16. Aguirre-Zorzano LA, Rodríguez-Andrés C, Estefanía-Fresco R, Fernández-Jiménez A. Immediate temporary restoration of single-tooth implants: Prospective clinical study. *Med Oral Patol Oral Cir Bucal* 2011;16:794-9.
17. Son MK, Jang HS. Gingival recontouring by provisional implant restoration for optimal emergence profile: report of two cases. *J Periodontal Implant Sci* 2011;41:302-8.
18. Pagni G, Pellegrini G, Giannobile WV, Rasperini G. Postextraction alveolar ridge preservation: biological basis and treatments. *Int J Dent* 2012;12.
19. Berberi AN, Sabbagh JM, Aboushelib MN, Noujeim ZF, Salameh ZA. A 5-year comparison of marginal bone level following immediate loading of single-tooth implants placed in healed alveolar ridges and extraction sockets in the maxilla. *Front Physiol* 2014;5:1-7.
20. Kim YK, Ahn KJ, Yun PY, Kim M, Yang HS, Yi YJ y cols. Effect of loading time on marginal bone loss around hydroxyapatite-coated implants. *J Korean Assoc Oral Maxillofac Surg* 2013;39:161-7.
21. Somanathan RV, Simůnek A, Bukac J, Brázda T, Kopecká D. Soft tissue esthetics in implant dentistry. *Acta Med* 2007;5: 183-6.
22. De Oliveira RR, Macedo GO, Muglia VA, Souza SL, Novaes AB, Taba M. Replacement of hopeless retained primary teeth by immediate dental implants: a case report. *Int J Oral Maxillofac Implants* 2009;24:151-4.
23. Ortega-Martínez J, Pérez-Pascual T, Mareque-Bueno S, Hernández-Alfaro F, Ferrés-Padró E. Immediate implants following tooth extraction. A systematic review. *Med Oral Patol Oral Cir Bucal* 2012;17:251-61.
24. Naves Mde M, Horbylon BZ, Gomes Cde F, Menezes HH, Bataglioni C, Magalhães D. Immediate implants placed into infected sockets: a case report with 3-year follow-up. *Braz Dent J* 2009;20:254-8.
25. Fu JH, Su CY, Wang HL. Esthetic soft tissue management for teeth and implants. *J Evid Based Dent Pract* 2012;12:129-42.

**coem**  
Consentimientos  
Informados



## CONSENTIMIENTOS INFORMADOS

### La herramienta que establece la **confianza en la relación dentista-paciente**

El COEM pone a disposición de sus colegiados 10 modelos de consentimientos informados explicativos de los principales tratamientos:

obtención, blanqueamiento, endodoncia, extracción dental, implante, periodoncia, prótesis fija, prótesis removible, ortodoncia y odontopediatría.

Se trata de unos consentimientos únicos ya que incluyen ilustraciones con la explicación en un lenguaje sencillo y un diseño atractivo para que el paciente pueda comprender perfectamente en qué consiste el tratamiento y firme el consentimiento adecuadamente.

Además, estos consentimientos están también a disposición de los colegiados en **inglés, chino, rumano y árabe.**

### ¿Sabes cómo conseguirlos?

Los 10 modelos de consentimientos informados están a disposición de los colegiados a través de la web [www.coem.org.es](http://www.coem.org.es). Pueden solicitarse en formato impreso en papel autocopiativo a través de un formulario. Se ofrecen en paquetes de **50 unidades** por tratamiento, cada paquete tiene un coste de **10 euros** (+IVA + gastos de envío). En cada envío puede solicitarse hasta 4 paquetes.

También, en la misma web, existe la opción gratuita de descargarse cada consentimiento en formato pdf e imprimirlo directamente en su clínica.

Para dudas de carácter jurídico sobre los consentimientos informados se ha creado el correo electrónico [consentimientos@coem.org.es](mailto:consentimientos@coem.org.es) que está a disposición de los colegiados.



**EL COEM** *te lo pone fácil*

**coem**  
Ilustre Colegio Oficial de Odontólogos y  
Estomatólogos de la 1ª Región

Más información en [www.coem.org.es](http://www.coem.org.es)



PUESTA  
AL DÍA



**Morón Duelo, Rocío**  
Licenciada en Odontología.  
Residente de 3er curso del Programa de Postgrado de Ortodoncia del Hospital Universitario Fundación Jiménez Díaz.

**Marcianes Moreno, María**  
Licenciada en Odontología.  
Residente de 3er curso del Programa de Postgrado de Ortodoncia del Hospital Universitario Fundación Jiménez Díaz.

**De la Cruz Fernández, Carmen**  
Licenciada en Odontología.  
Residente de 3er curso del Programa de Postgrado de Ortodoncia del Hospital Universitario Fundación Jiménez Díaz.

**Domínguez-Mompell Micó, Ramón**  
Licenciado en Odontología.  
Residente de 3er curso del Programa de Postgrado de Ortodoncia del Hospital Universitario Fundación Jiménez Díaz.

**García-Camba Varela, Pablo**  
Odontólogo. Doctor por el Departamento de Medicina de la UAM. Especialista en Ortodoncia. Adjunto de la Unidad de Ortodoncia y Profesor del Programa de Postgrado de ortodoncia del Hospital Universitario Fundación Jiménez Díaz.

**Varela Morales, Margarita**  
Doctora en Medicina y Cirugía. Especialista en Ortodoncia. Jefe de la Unidad de Ortodoncia y Directora del Programa de Postgrado de Ortodoncia del Hospital Universitario Fundación Jiménez Díaz.

**Indexada en / Indexed in:**

- IME
- IBECS
- LATINDEX
- GOOGLE ACADÉMICO

**Correspondencia:**

Rocío Morón Duelo  
C/ El Majuelo nº1 portal 4, 4ºA  
28005 Madrid  
rocio.moron8@gmail.com  
Tel.: 620 477 854

Fecha de recepción: 2 de diciembre de 2014.  
Fecha de aceptación para su publicación:  
23 de febrero de 2015.

# EXTRACCIONES EN ORTODONCIA: PUESTA AL DÍA

Morón Duelo, R., Marcianes Moreno, M., De la Cruz Fernández, C., Domínguez-Mompell Micó, R., García-Camba Varela, P., Varela Morales, M. Extracciones en ortodoncia: puesta al día. *Cient. Dent.* 2015; 12; 1: 77-84.

## RESUMEN

El objetivo de este artículo es revisar los principales criterios actuales sobre las extracciones dentarias en la profilaxis y el tratamiento de las maloclusiones y las deformidades dentofaciales. Las extracciones dentarias constituyen un arma terapéutica imprescindible para el manejo de ciertas maloclusiones. Sus indicaciones responden entre otras razones a la obtención de espacio en la arcada, la mejoría de la estética facial y la consecución de una oclusión equilibrada.

Los patrones "convencionales" de extracciones terapéuticas se corresponden con distintas combinaciones de extracción simétrica de premolares, pero cada vez son más frecuentes las extracciones atípicas, que no siguen un patrón definido. Éstas son más comunes en los pacientes adultos y se realizan por causas vinculadas a patología del propio diente que se extrae, o por exigencias del tratamiento no convencional de la maloclusión. Entre las extracciones atípicas hay que destacar la extracción de un incisivo inferior con indicaciones, contraindicaciones y efectos indeseables bien definidos.

Las extracciones de dientes temporales pueden realizarse en el marco de un programa de guía de la erupción, que debe adaptarse a la situación de cada paciente y nunca considerarse como un esquema rígido de aplicación general.

## PALABRAS CLAVE

Extracciones; Maloclusión; Ortodoncia; Guía de la erupción; Estética facial.

## EXTRactions IN ORTHODONTICS: UPDate

### ABSTRACT

The aim of this paper is to update the most widely accepted criteria on dental extractions in the prevention and treatment of malocclusions and dentofacial deformities. Dental extractions constitute an undeniable tool for the management of some malocclusions. Their purpose is to obtain space in the dental arches, to improve face esthetics and to achieve an adequate occlusion.

The traditional patterns of therapeutic extractions consist of different combinations of symmetric extraction of premolars, although atypical extractions without an established pattern are becoming increasingly more common. These are more frequent among adult patients, and are performed because of intrinsic pathology of the tooth to be extracted or due to the unconventional nature of the malocclusion treatment. The atypical extractions include the extraction of a lower incisor, whose indications, contraindications and side effects are well known.

The extraction of temporary teeth can be performed as a part of a guide of eruption program. These programs must not be designed to be prescriptive, but rather adapted to the specific patient.

## KEY WORDS

Dental extractions; Orthodontics; Malocclusion; Eruption guidance; Facial esthetics.

## INTRODUCCIÓN

La necesidad de hacer extracciones como parte del plan de tratamiento de algunas maloclusiones sigue constituyendo una de las grandes controversias en ortodoncia<sup>1</sup>.

Desde los albores de la especialidad, Angle defendió apasionadamente la conservación de todos los dientes para conseguir una perfecta oclusión<sup>2</sup>. Tardó en aceptar la necesidad de abandonar esa posición utraconservadora y tener en cuenta las repercusiones sobre el perfil, la estabilidad y otras limitaciones como la salud periodontal y articular que comportaba en algunos de sus pacientes el haber tratado de mantener a toda costa la dotación dentaria completa<sup>3-4</sup>. Por el contrario, quien podría considerarse su adversario científico contemporáneo Calvin Case, preconizaba recurrir a las extracciones de dientes permanentes en caso de que fuera necesario para resolver la maloclusión con éxito<sup>5</sup> (Figura 1).



Figura 1. A. Edward H. Angle y B. Calvin S. Case.

Desde entonces se han producido movimientos pendulares en las corrientes de opinión predominantes con respecto a las extracciones terapéuticas en ortodoncia. Esos movimientos se han basado, por una parte, en las distintas modas que han presidido la estética facial en los diferentes momentos históricos<sup>6</sup>, pero también en la disponibilidad de instrumentos y técnicas terapéuticas que con mayor o menor base científica defienden la capacidad de “ahorrar” extracciones de otro modo inevitables en el manejo de determinadas maloclusiones. Entre ellas fue fundamental la introducción de la barra palatina de Cetlin<sup>7</sup>, los distaladores<sup>8</sup>, los microtornillos<sup>9</sup>, o los sistemas de brackets autoligables<sup>10</sup>.

En esta revisión iremos discutiendo los aspectos más relevantes que han rodeado la aplicación de esta importante arma terapéutica en ortodoncia a la luz de la información que recoge la literatura. Nos centraremos en las indicaciones de las extracciones y los patrones de dientes a extraer.

## INDICACIONES DE LAS EXTRACCIONES EN ORTODONCIA

Las extracciones terapéuticas en ortodoncia se realizan básicamente por las siguientes razones:

- 1. Consecución de espacio en la arcada:** Para corregir la discrepancia óseodentaria (DOD) negativa, que por lo general se manifiesta con apiñamiento.

- 2. Estética facial:** Para reducir la protrusión dentoalveolar

- 3. Oclusión:** Para relacionar adecuadamente ambas arcadas en normo-oclusión.

- 4. Estabilidad:** Para mantener mejor los resultados obtenidos.

- 5. Otras:** Salud periodontal, patología dentaria, médica, etc<sup>11</sup>.

### 1. Extracciones y espacio en la arcada: DOD

Una de las indicaciones más importantes y comunes de las extracciones en ortodoncia es la falta de espacio en la arcada que por lo general se manifiesta con apiñamiento más o menos localizado<sup>12</sup>.

La consecución de un adecuado alineamiento dentario en su bases óseas exige considerar el compromiso equilibrado entre el tamaño de los dientes por una parte, y por otra la dimensión y forma de dichas bases en el marco de las relaciones esqueléticas dentofaciales de cada paciente. El ortodoncista puede actuar sobre el esqueleto maxilomandibular bien por medios ortopédicos en niños y adolescentes con crecimiento residual, o bien con asistencia quirúrgica cuando no se cuenta con dicho crecimiento. Sea como sea hay que valorar siempre los límites impuestos por la anatomía maxilomandibular del individuo a la hora de decidir si una maloclusión con DOD negativa puede ser resuelta de forma conservadora o hay que recurrir a las extracciones.

Algunos sistemas de aparatología multibracket particularmente de autoligado han irrumpido en el mercado argumentando que son capaces de disminuir la necesidad de extracciones en un buen número de casos de discrepancia oseodentaria negativa en los que podría parecer imprescindible eliminar dientes si fueran a aplicarse técnicas convencionales<sup>13</sup>. Sin embargo, las controversias a ese respecto son importantísimas. Son muchos los autores que consideran que esas técnicas únicamente producen una hiperexpansión de las arcadas a nivel dentario que no se corresponde con una verdadera creación de hueso alveolar para neutralizar la DOD, sino que por el contrario podrían provocar un debilitamiento inaceptable de las tablas óseas de los alvéolos<sup>14</sup>.

Para evitar las extracciones en casos de falta de espacio con mesialización de los molares superiores merecen mención especial los dispositivos de distalización que permiten recuperar, distalando dichos molares, un espacio en la arcada que de otro modo solo podría obtenerse mediante la extracción de premolares<sup>7-10</sup>.

Asimismo hay que mencionar la incuestionable aportación que ha supuesto para evitar muchas extracciones el desarrollo de los microimplantes. De hecho esta es una de sus numerosas indicaciones<sup>15</sup>.

Cuando existe una discrepancia oseodentaria negativa por exceso de dimensión transversal de los dientes, se puede recurrir a la reducción de dicha dimensión mediante el uso de

alguna técnica de stripping que resulte factible. Sin embargo, en muchos casos hay que optar por la extracción de uno o más dientes. Y ello es así incluso tras la razonable expansión de las arcadas, la cual no es un procedimiento excluyente de las extracciones sino en muchos casos complementario. Es decir, la consecución de una forma de arcada adecuadamente ancha es un objetivo en sí mismo, que no siempre nos va a garantizar el evitar unas extracciones por DOD.

## 2. Extracciones y estética facial

Una de las principales indicaciones de las extracciones en ortodoncia es la consecución de un perfil más armónico en los pacientes que presentan una excesiva convexidad facial secundaria a biprotrusión dentaria. En este sentido es importante tener en cuenta que a lo largo del último siglo el concepto del perfil ideal ha cambiado notablemente.<sup>6</sup> Hace varias décadas ese perfil ideal en la etnia caucásica era plano o incluso ligeramente birretrusivo, con labios relativamente finos, mientras que en los últimos tiempos se han ido imponiendo perfiles más convexos con marcado relieve labial y una sonrisa amplia sin corredores bucales. Este cambio en el gusto por la mayor convexidad facial se da sobre todo en el sexo femenino y en la raza caucásica, ya que en el varón y en las razas orientales el perfil plano sigue considerándose más armonioso<sup>19,20</sup>. Evidentemente no es así en las etnias negroides, uno de cuyos rasgos más característicos es precisamente la biprotrusión.

La mayor tolerancia a la convexidad en nuestro entorno lógicamente ha reducido la necesidad de extracciones por biprotrusión y por DOD. Así, Proffit hizo un estudio sobre los cambios en el patrón de extracciones en el tratamiento de maloclusiones durante los últimos 60 años. Su estudio demostró que en los análisis correspondientes a los años 1953 y 1993 -es decir con 40 años de distancia- la frecuencia de extracciones se situaba en torno al 30%. Sin embargo, curiosamente en el análisis realizado en 1968 el porcentaje ascendía al 76%. La justificación de este elevado porcentaje radica en gran medida en que en ese tiempo se impuso una corriente tendente a extraer todo diente situado fuera de la arcada.<sup>21</sup> En la actualidad, esta proporción se limita a un 5% -20% entre la mayor parte de los estudios<sup>1</sup>. En cualquier caso existen unos rasgos faciales vinculados a la excesiva convexidad que resultan rechazables en todo marco estético y ponen límite a la opción no extraccionista<sup>22</sup>. Uno de esos rasgos es la hiperactividad de la musculatura del mentón asociada con biprotrusión que, forzada para tratar de conseguir el sellado labial, proporciona a la barbilla un aspecto de "pelota de golf".

En los pacientes con una dimensión vertical normal o algo corta y una marcada biprotrusión, más aún si se asocia con apiñamiento, el efecto positivo de las extracciones de bicúspides sobre el perfil generalmente es claro, por lo que suele existir acuerdo entre los autores a la hora de indicarlas.<sup>1</sup> No sucede lo mismo en los pacientes biprotrusivos con un patrón de crecimiento dolicofacial y posterorrotación mandibular. En estos pacientes el resultado estético de la resolución de la biprotrusión con extracciones es impredecible, cuando no claramente malo, por lo que el clínico se ve con frecuencia ante

la disyuntiva de obtener una buena oclusión con riesgo de empeorar la estética facial frente a la opción de no alterar el perfil aceptando limitaciones en la resolución de la maloclusión. Evidentemente, en los casos en que la deformidad dentofacial es más grave, la cirugía ortognática permite obtener ambos objetivos, faciales y dentooclusales.

Un rasgo que condiciona también la indicación de las extracciones terapéuticas y el manejo de la aparatología ortodóncica en esos casos es la presencia de sobremordida o mordida abierta. Las extracciones tienden a incrementar la sobremordida, lo que resulta positivo cuando hay tendencia a la mordida abierta e indeseable en los pacientes con mordida profunda.

En definitiva la indicación de las extracciones terapéuticas en ortodoncia está sujeta a múltiples circunstancias que han de ser cuidadosamente valoradas en el plan de tratamiento. De hecho, una idéntica maloclusión exigirá un abordaje conservador o extraccionista en función precisamente de la evaluación rigurosa de esas circunstancias. La figura 2 esquematiza esa incuestionable realidad (Figura 2).

## 3. Extracciones y normalización de la oclusión

Alcanzar una clase I canina es un objetivo, en principio, irrenunciable cuando se trata una maloclusión, aunque en algunas circunstancias excepcionales hay que aceptar limitaciones al respecto, sobre todo en pacientes adultos.

Sin embargo, la clase I de Angle molar, aunque deseable, parece que no es imprescindible ni para salud oral ni para la salud articular<sup>25</sup>. No obstante el ortodoncista por lo general trata de obtenerla. Cuando el paciente está en crecimiento, el empleo de aparatos ortopédicos y funcionales puede contribuir a la obtención de esa deseable clase I molar vinculada a la normalización de las relaciones esqueléticas. Cuando no se cuenta con crecimiento residual se pueden utilizar aparatos dirigidos específicamente a la normalización de las relaciones oclusales. En ese sentido, hay que señalar los numerosos dispositivos de distalación molar para tratar las clases II dentarias<sup>7,8,9</sup> y los diseños con microtornillos para clases II, III, mordidas abiertas, etc<sup>10</sup>. Pues bien, con frecuencia no es posible alcanzar el objetivo de la normooclusión molar y para no renunciar a la clase I canina - y a otros posibles objetivos estéticos, periodontales, etc - hay que recurrir a las extracciones. Éstas, como veremos más adelante pueden planificarse según un patrón típico (premolares superiores en clases II e inferiores en clases III) o recurriendo a patrones atípicos en función de las circunstancias de cada caso.

## 4. Extracciones y estabilidad de los resultados

Uno de los aspectos fundamentales en el éxito de un tratamiento ortodóncico es la estabilidad de los resultados a largo plazo, que depende de determinados parámetros como ángulo interincisivo, sobremordida, resalte y dimensión transversal adecuados, además de una buena salud periodontal, etc. No existe acuerdo general sobre la repercusión de las extracciones terapéuticas sobre la estabilidad post-tratamiento de cada uno

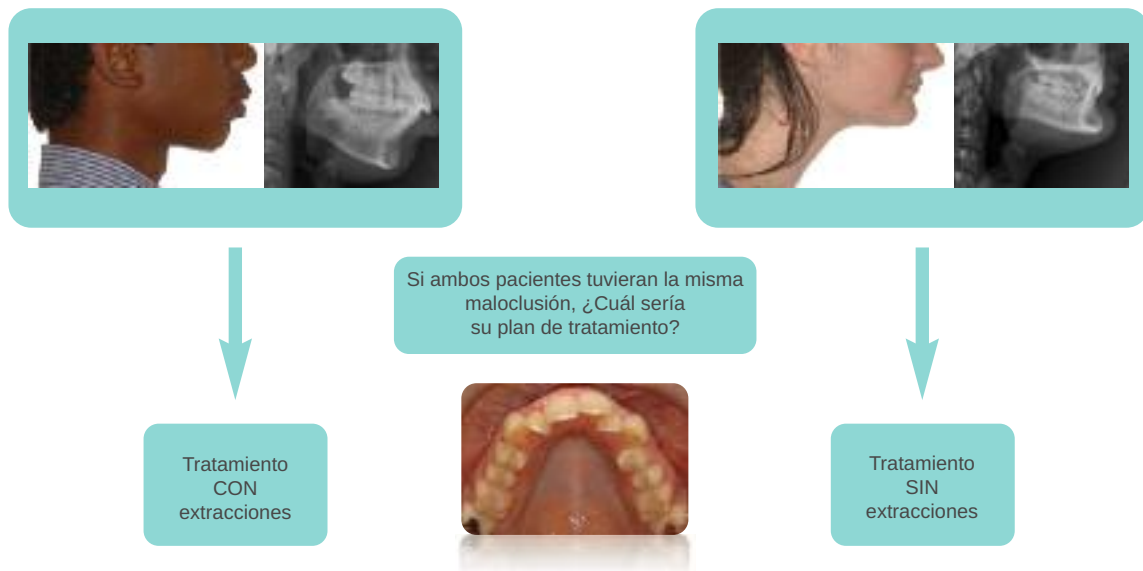


Figura 2. El paciente A presenta biprotrusión dentoalveolar con perfil convexo. La paciente B presenta birretrusión dentoalveolar con perfil cóncavo. Si ambos tuvieran esa misma maloclusión con apiñamiento, el paciente A debería tratarse mediante la extracción de los primeros bicúspides mientras que en la paciente B las extracciones habría que intentar evitarlas por sus posibles efectos indeseables en su estética facial.

de esos parámetros. Una de las ventajas que más se han invocado en favor de las extracciones es que favorecen la estabilidad tanto en lo que se refiere al resalte, como al apiñamiento. Sin embargo no todos los autores están de acuerdo al respecto y algunos contemplan con escepticismo las posibilidades de las extracciones y afirman que con el paso del tiempo los incisivos inferiores tienden a apiñarse de nuevo independientemente de la modalidad de tratamiento, conservador o no conservador<sup>1</sup>. Otros señalan que el aspecto clave es la ubicación de los dientes en una posición adecuada respecto al hueso alveolar para mantener la estabilidad y salud periodontal, de modo que lo único que garantizaría la estabilidad sería el conseguir un ángulo interincisivo adecuado<sup>26</sup> (Figura 3).

Una experiencia muy compartida por los ortodoncistas es que la sobremordida profunda en casos de extracciones tiende a ser más recidivante que en los casos en los cuales se decide no extraer<sup>12</sup>.

### 5. Extracciones y patología intrínseca

En ocasiones, en la planificación del tratamiento de una maloclusión que podría tratarse sin extracciones, se incluye la extracción de uno o más dientes simplemente porque presentan patología intrínseca o compromiso periodontal. Esta patología, de ignorarse, podría comprometer su viabilidad a medio o largo plazo o dificultar el tratamiento de la propia maloclusión. En otras ocasiones, es la exigencia de un tratamiento interdisciplinar en el que intervienen otros expertos lo que condiciona la decisión de extraer. La patología más frecuente en este sentido, es por una parte la periodontal (que incluye las recesiones y dehiscencias graves) y por otra la pulpar de naturaleza infecciosa o postraumática. A eso hay que añadir las anomalías morfológicas y la erupción ectópica<sup>27,28</sup>.

## PATRONES DE DIENTES A EXTRAER EN ORTODONCIA

### 1. Patrones convencionales o típicos

La Tabla 1 recoge los patrones de extracción dentaria más utilizados en el tratamiento de las maloclusiones junto con sus principales indicaciones<sup>29, 30</sup>. Se trata de un esquema abierto a múltiples matizaciones y excepciones pero que, básicamente, puede resultar orientativo.

### 2. Extracciones atípicas

En la práctica son muy comunes y, aunque pueden ser necesarias en pacientes de todas las edades, su frecuencia ha ido aumentando proporcionalmente con la incorporación de adultos a las consultas de ortodoncia. Sus indicaciones son múltiples, ya sean vinculadas a patología del propio diente que se extrae o ya sea por exigencias del tratamiento no convencional de la maloclusión. Concretamente en los pacientes adultos estas extracciones se indican muy comúnmente ya que, a partir de determinada edad, en nuestro medio son casi una constante las mutilaciones dentarias, la enfermedad periodontal y otras patologías que van a condicionar el plan de tratamiento de la maloclusión<sup>31</sup>.

La Tabla 2 recoge algunos ejemplos de motivos que justifican la realización de extracciones consideradas no convencionales o atípicas. Entre las extracciones atípicas merecen particular mención la extracción de un incisivo inferior y también la de los primeros molares, por lo que nos referiremos particularmente a ellas desde el punto de vista del tratamiento ortodóncico<sup>34, 35</sup>.

## 2.1 Extracción de un incisivo inferior

La frecuencia de la extracción de un incisivo inferior en la clínica ortodóncica es muy variable. La mayoría de los autores la cifran entre 1,1% y 6% de todos los pacientes tratados por una maloclusión<sup>33,36</sup>. Ciñéndose a los pacientes maloclusivos tratados con extracciones, Proffit en los años 50, registraba la extracción de un incisivo inferior en el 20% de todos ellos<sup>6</sup>.

Las principales indicaciones de la extracción de un incisivo inferior serían:

- *Maloclusión de Clase III de Angle leve - moderada con poco resalte negativo o resalte 0 y sobremordida disminuida.*

Esta es la indicación fundamental, aunque tiene la limitación de no resolver adecuadamente las clases molar y ca-

nina. La extracción de un incisivo inferior comporta una reducción de la longitud de la arcada así como la extrusión y retrusión de los restantes incisivos inferiores, lo que incrementa la sobremordida y el resalte. Por tanto, en los pacientes con una maloclusión de Clase III de Angle, la extracción de un incisivo inferior sólo se recomienda para resolver casos de apiñamiento anteroinferior leve o moderado que no se acompañe de un exceso de sobremordida ni un gran resalte negativo<sup>36</sup>.

- *Maloclusiones de Clase I ó II de Angle con discrepancia de Bolton*

La extracción de un incisivo inferior puede plantearse cuando existe un aumento de la dimensión transversal de los incisivos inferiores (discrepancia por exceso inferior), pero también cuando el paciente presenta microdoncia -o incluso agnesia- de los superiores (discrepancia por de-

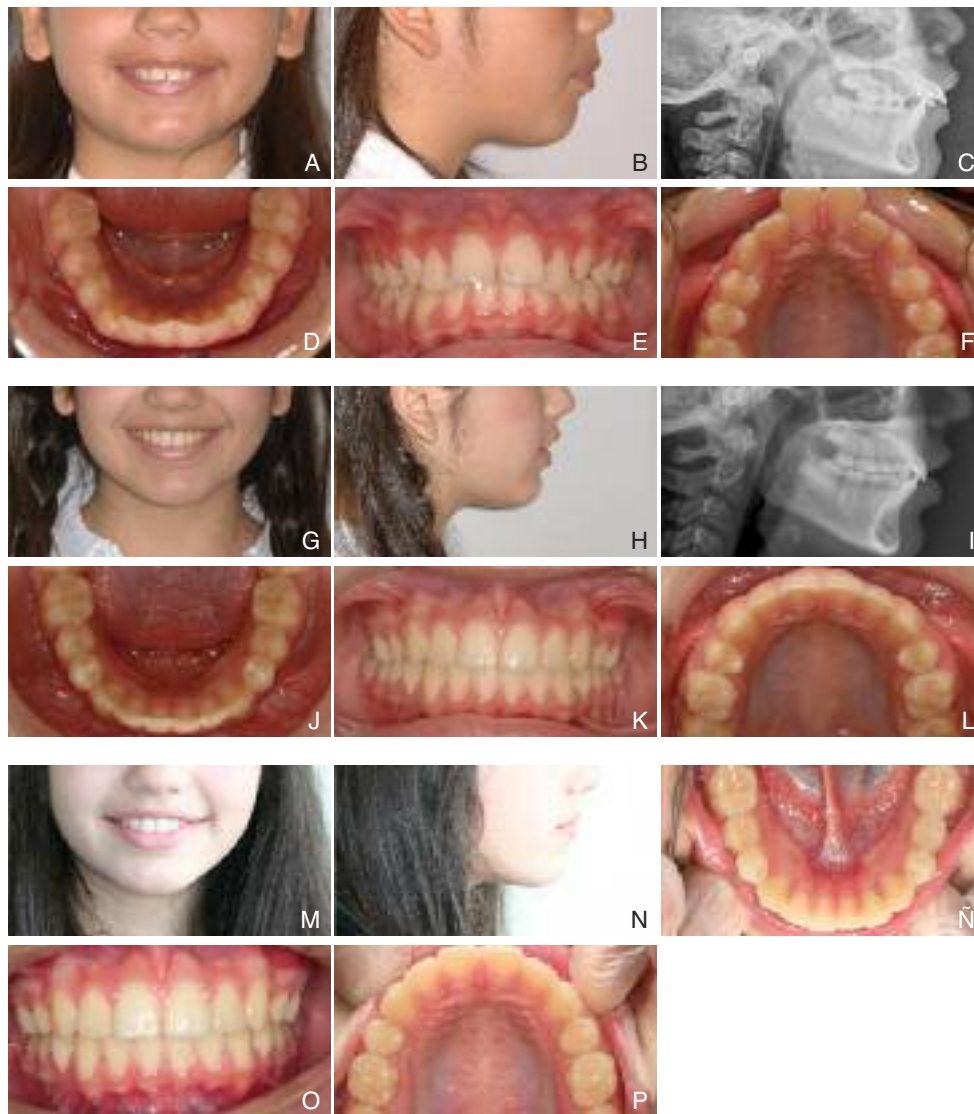


Figura 3. Paciente con bипrotusión dentoalveolar tratada con la extracción de los primeros bicúspides. Podemos observar la mejoría del perfil. a,b,c,d,e,f: situación inicial / g,h,i,j,k,l: situación al acabar el tratamiento / m,n,ñ,o,p: situación tras un año de retención.

fecto superior). En estos casos la extracción del incisivo inferior se considera frente a otras posibles alternativas, como sería el stripping en el sector anteroinferior en las discrepancias por exceso inferior o la remodelación de los incisivos superiores en las discrepancias por defecto superior.

Concretamente en las Clases II con discrepancia de Bolton, la extracción de un incisivo inferior se puede combinar con la utilización de algún mecanismo distalante, o con la extracción de dos bicúspides superiores. En los casos de Clase II esquelética que van a tratarse con cirugía ortognática, la extracción de un incisivo inferior puede formar parte del plan de tratamiento ortodóncico prequirúrgico.

- *Disfunción temporomandibular con retroposición mandibular*

Se ha sugerido que la extracción de un incisivo inferior facilita la reposición anterior de la mandíbula en pacientes sin crecimiento residual que presentan disfunción de la ATM y maloclusiones de Clase I de Angle<sup>37, 38</sup>.

**TABLA 1. PATRONES TÍPICOS DE EXTRACCIONES DENTARIAS EN ORTODONCIA: INDICACIONES.**

PATRONES DE EXTRACCIONES	INDICACIONES
- Los 4 primeros bicúspides:	- Clase I de Angle con: - Apiñamiento y/o - Biprotusión y/o - Mordida abierta.
- Los 2 primeros bicúspides superiores:	- Clase II de Angle.
- Los primeros bicúspides superiores y los segundos inferiores:	- Clase II con: - Resalte y/o - Apiñamiento.
- Los 2 primeros bicúspides inferiores:	- Clase III de Angle.

**TABLA 2. ALGUNOS MOTIVOS QUE PUEDEN CONDICIONAR LA NECESIDAD DE REALIZAR EXTRACCIONES ATÍPICAS EN ORTODONCIA Y DIENTES QUE SUELEN EXTRAERSE**

CAUSAS DE EXTRACCIÓN	DIENTE A EXTRAER
- Corrección de la línea media. - Maloclusiones asimétricas.	- Bicúspide
- Discrepancia de Bolton. - Apiñamiento inferior en Clase III.	- Incisivo Inferior
- Agenesia de un incisivo lateral.	- Incisivo Lateral Superior (contralateral).
- Ectopia, impactación. - Anquilosis.	- Caninos superiores.
- Patología intrínseca.	- Diente afectado.

La Tabla 3 recoge los efectos indeseables y las contraindicaciones de la extracción terapéutica de un incisivo inferior<sup>36</sup>:

**2.2 Extracción de los primeros molares**

La importancia funcional de los primeros molares hace que rara vez nos planteemos su extracción en el proyecto de tratamiento convencional de una maloclusión. Sin embargo, no es infrecuente encontrar primeros molares afectados por patologías intrínsecas graves que hacen considerar su extracción dentro de la planificación terapéutica interdisciplinaria. Entre estas patologías hay que mencionar aquellas que comportan destrucción importante de la corona de difícil tratamiento restaurador, particularmente caries extensas y defectos severos del esmalte (hipoplasias aisladas y síndrome incisivo-molar).

También puede considerarse la extracción terapéutica de primeros molares con trastornos de la erupción ya sea por anquilosis o ectopias de difícil reconducción. La extracción del primer molar con patología puede extraerse como alternativa a un primer premolar. Cuando no existe indicación para extraer premolares, el espacio que deja la extracción puede cerrarse por mesialización de los segundos molares y eventualmente los cordales. En este caso es muy importante considerar a priori la situación oclusal final en función de los molares remanentes después de la extracción.

En pacientes adultos, la causa más frecuente de extracción de un molar permanente es la enfermedad periodontal (EPO) del diente en cuestión.

**2.3 Extracción de dientes temporales**

La extracción de dientes temporales constituye un importante arma profiláctica en el desarrollo de determinadas maloclusiones. Sin embargo es con frecuencia objeto de debate y de ciertos desencuentros entre los ortodoncistas que indican las extracciones y los odontopediatras y dentistas generales que tienen que realizarlas y no siempre comprenden su necesidad. Las extracciones de temporales pueden prescribirse bien de forma puntual y localizada, o bien en el marco de un programa de guía de la erupción<sup>39</sup>.

Las indicaciones puntuales de extracción de dientes temporales sin un patrón preestablecido son muy numerosas, por lo que sólo mencionaremos algunas de las más frecuentes en la práctica ortodóncica.

En primer lugar hay que destacar la prevención de la impactación de dientes permanentes. En este sentido, merecen especial mención las investigaciones de Ericson y Kuroi sobre profilaxis de la impactación de los caninos maxilares por palatino en casos de desviación eruptiva durante el periodo de dentición mixta<sup>40, 41</sup>. Estos autores demostraron que la extracción de los caninos, y eventualmente los primeros molares temporales superiores, en niños con desviación de los permanentes evitaba su evolución a la inclusión en el 60-90% de los casos. Este

**TABLA 3. EFECTOS INDESEABLES Y CONTRAINDICACIONES DE LA EXTRACCIÓN TERAPÉUTICA DE UN INCISIVO INFERIOR**

<b>EFECTOS INDESEABLES</b>	<ul style="list-style-type: none"> <li>- Aumento excesivo del resalte y la sobremordida.</li> <li>- Reapertura del espacio de extracción.</li> <li>- Oclusión posterior inadecuada.</li> <li>- Pérdida de papila interincisiva con aparición de "triángulos negros".</li> <li>- Inclinación mesial de los caninos inferiores.</li> <li>- Inclinación lingual excesiva de los restantes incisivos inferiores.</li> <li>- Falta de concordancia de las líneas medias (inevitable).</li> </ul>
<b>CONTRAINDICACIONES</b>	<ul style="list-style-type: none"> <li>- Discrepancia de Bolton por exceso superior.</li> <li>- Sobremordida aumentada.</li> <li>- Anatomía muy triangular de los incisivos inferiores sobretudo si coexiste con EPO.</li> <li>- Resalte aumentado.</li> </ul>

procedimiento de extracción profiláctica de los caninos temporales merece consideración especial en pacientes con agenesias de incisivos laterales por su demostrada asociación con caninos incluidos.

Otra indicación que se plantea con frecuencia es la extracción de los segundos molares temporales en casos de impactación de los primeros permanentes con infraclusión de los mismos. En estos casos puede realizarse de entrada una reducción distal del segundo molar temporal (*slicing*), pero si ésta no fuera suficiente, hay que recurrir a la extracción. Por lo general tras la misma el molar permanente erupciona espontáneamente pero es fundamental controlar la pérdida del espacio necesario para el premolar sucesor.

Por último mencionaremos la extracción de incisivos temporales en presencia de alteraciones eruptivas de los sucesores permanentes. La etiología de la impactación de éstos es múltiple: antecedentes traumáticos del propio incisivo o de su antecesor temporal, presencia de obstáculos como dientes supernumerarios, odontomas o quistes, malformaciones maxilares, particularmente fisura palatina etc. En todos estos casos cuando persiste el antecesor temporal por lo general está indicada su extracción asociada o no con otros procedimientos ortodóncico-quirúrgicos<sup>42, 43,44</sup>.

#### 2.4 Guía de la erupción

Un programa de extracciones seriadas de dientes temporales, o mejor aún, de guía de la erupción, puede facilitar

el tratamiento de una maloclusión en dentición temporal o mixta o evitar su total desarrollo<sup>44</sup>.

Sin embargo, numerosos autores han señalado la importancia de manejar con extrema prudencia y conocimiento de la fisiopatología de la erupción este arma terapéutica que, en manos inexpertas, puede comportar efectos indeseables importantes por un inadecuado manejo del anclaje, mantenimiento de los espacios, etc. En definitiva los programas de guía de la erupción distan mucho de ser un recetario rígido que aplicar en todos los casos, sino que deben ser adaptados a la patología de cada paciente, terminando o no en la extracción de los primeros bicúspides<sup>45</sup>.

## CONCLUSIÓN

Las extracciones dentarias son un arma de gran utilidad en la profilaxis y tratamiento de numerosas maloclusiones. Sin embargo su empleo exige una gran prudencia y un profundo conocimiento de la fisiopatología de la erupción, la oclusión y la estética facial. El ortodoncista se enfrenta a numerosas deformidades dentofaciales cuyo manejo escapa a la aplicación de planes de tratamiento de aplicación rígida, lo cual es particularmente aplicable a las extracciones dentarias. El colectivo de pacientes adultos presenta con frecuencia patología muy compleja que plantea múltiples retos al ortodoncista, entre los que se incluye la posibilidad de extraer o conservar dientes y que deben afrontarse con mentalidad interdisciplinar.



## BIBLIOGRAFÍA

1. Graham JW. The hot seat. Extractions. *J Clin Orthod* 2013; 47:453-454.
2. Angle EH. Treatment of malocclusion of the teeth. Philadelphia: SS White Manufacturing, 1907.
3. Bernstein L, Edward H. Angle versus Calvin S. Case: extraction versus nonextraction. Part I. Historical revisionism. *Am J Orthod Dentofacial Orthop* 1992; 102: 464-470.
4. Bernstein L, Edward H. Angle versus Calvin S. Case: extraction versus nonextraction. Part II. Historical revisionism. *Am J Orthod Dentofacial Orthop* 1992; 102: 546-551.
5. Pollock HC. The extraction debate of 1911 by Case, Dewey and Cryer. *Am J Orthod* 1964; 50: 656-691.
6. Proffit WR. Forty-year review of extraction frequencies at a university orthodontic clinic. *Angle Orthod* 1994; 64: 407-414.
7. Cetlin NM, Ten Hove A. Nonextraction treatment. *J Clin Orthod* 1983; 17: 396-413.
8. Carrière L. A new class II distalizer. *J Clin Orthod* 2004; 38: 224-231.
9. Wilmes B, Ludwig B, Katyal V, Nienkemper M, Rein A, Drescher D. The hybrid hyrax distalizer, a new all-in-one appliance for rapid palatal expansion, early class III treatment and upper molar distalization. *J Orthod* 2014; 41: 47-53.
10. Harradine N. Self-ligating brackets increase treatment efficiency. *Am J Orthod Dentofacial Orthop* 2013; 143: 10-18.
11. Canut Brusola JA. *Ortodoncia clínica y terapéutica*. Barcelona: Masson, 2000: 403-416.
12. Francisconi MF, Janson G, Freitas KM, Oliveira RC, Oliveira RC, Freitas MR, Henriques JF. Overjet, overbite, and anterior crowding relapses in extraction and nonextraction patients, and their correlations. *Am J Orthod Dentofacial Orthop* 2014; 146: 67-72.
13. Birnie D. The Damon passive self-ligating appliance system. *Semin Orthod* 2008; 14: 19-35.
14. Maltagliati LA, Myiahira YI, Fattori L, Filho LC, Cardoso M. Transversal changes in dental arches from non-extraction treatment with self ligating brackets. *Dent Press J Orthod* 2013; 18: 39-45.
15. Jaw-Hyun S, Hee-Moon K. Microimplants in orthodontics. Korea: Dentos, 2006.
16. Livas C, Jongsma AC, Ren Y. Enamel reduction techniques in orthodontics: a literature review. *Open Dent J* 2013; 7: 146-151.
17. Peck H, Peck S. A concept of facial esthetics. *Angle Orthod* 1970; 40: 284-318.
18. Meyer AH, Woods MG, Manton DJ. Maxillary arch width and buccal corridor changes with orthodontic treatment. Part 1: differences between premolar extraction and nonextraction treatment outcomes. *Am J Orthod Dentofacial Orthop* 2014; 145: 207-216.
19. Solem RC, Marasco R, Guitierrez-Pulido L, Nielsen I, Kim SH, Nelson G. Three-dimensional soft-tissue and hard-tissue changes in the treatment of bimaxillary protrusion. *Am J Orthod Dentofacial Orthop* 2013; 144: 218-228.
20. Yin L, Jiang M, Chen W, Smales RJ, Wang Q, Tang L. Differences in facial profile and dental esthetic perceptions between young adults and orthodontists. *Am J Orthod Dentofacial Orthop* 2014; 145: 750-756.
21. Travess H, Roberts-Harry D, Sandy J. Orthodontics. Part 8: Extractions in orthodontics. *Br Dent J* 2004; 196: 195-203. Keim TG. The editor's corner. The extraction controversy. *J Clin Orthod* 2013; 47:453-454.
22. Keim RG. The editor's corner. The extraction controversy. *J Clin Orthod* 2013; 47:453-454.
23. Kocadereli I. Changes in soft tissue profile after orthodontic treatment with and without extractions. *Am J Orthod Dentofacial Orthop* 2002; 122: 67-72.
24. Faerovig E, Zachrisson BU. Effects of mandibular incisor extraction on anterior occlusion in adults with Class III malocclusion and reduced overbite. *Am J Orthod Dentofacial Orthop* 1999; 115: 113-124.
25. Rinchuse DJ, Kandasamy S. Myths of orthodontic gnathology. *Am J Orthod Dentofacial Orthop* 2009; 136: 322-30.
26. Erdinc AE, Nanda RS, İşiksal E. Relapse of anterior crowding in patients treated with extraction and nonextraction of premolars. *Am J Orthod Dentofacial Orthop* 2006; 129: 775-84.
27. Kokich VO Jr. Treatment of a Class I malocclusion with a carious mandibular incisor and no Bolton discrepancy. *Am J Orthod Dentofacial Orthop* 2000; 118: 107-113.
28. Janson G, Valarelli DP, Valarelli FP, de Freitas MR, Pinzan A. Atypical extraction of maxillary central incisors. *Am J Orthod Dentofacial Orthop* 2010; 138: 510-517.
29. Bravo González, LA. *Manual de Ortodoncia*. Madrid: Síntesis, 2003:15-16.
30. Proffit WR, Henry W. *Ortodoncia Contemporánea*. Barcelona: Elsevier Mosby, 2008: 7-8.
31. Chung KR, Choo H, Lee JH, Kim SH. Atypical orthodontic extraction pattern managed by differential en-masse retraction against a temporary skeletal anchorage device in the treatment of bimaxillary protrusion. *Am J Orthod Dentofacial Orthop* 2011; 140: 423-432.
32. Tai K, Park JH, Takayama A. Congenitally missing maxillary lateral incisor treated with atypical extraction pattern. *J Clin Pediatr Dent* 2011; 36: 11-18.
33. Canut JA. Mandibular incisor extraction: indications and long-term evaluation. *Eur J Orthod* 1996; 18: 485-489.
34. Brandt S, Safirstein R. Different extractions for different malocclusions. *Am J Orthod* 1975; 68: 15-41.
35. Tayer BH. The asymmetric extraction decision. *Angle Orthod*. 1992; 62: 291-297.
36. Zhylich D, Suri S. Mandibular incisor extraction: a systematic review of an uncommon extraction choice in orthodontic treatment. *J Orthod* 2011; 38: 185-195.
37. Bahreman A. Lower incisor extraction in orthodontic treatment. *Am J Orthod* 1977; 72: 560-567.
38. Uribe F, Nanda R. Considerations in mandibular incisor extraction cases. *J Clin Orthod* 2009; 43: 145-151.
39. Alessandri Bonetti G1, Zanarini M, Incerti Parenti S, Marini I, Gatto MR. Preventive treatment of ectopically erupting maxillary permanent canines by extraction of deciduous canines and first molars: A randomized clinical trial. *Am J Orthod Dentofacial Orthop* 2011; 139: 316-323.
40. Ericson S, Kuroj J. Early treatment of palatally erupting maxillary canines by extraction of the primary canines. *Eur J Orthod* 1988; 10: 283-295.
41. Naoumova J, Kuroj J, Kjellberg H. Extraction of the deciduous canine as an interceptive treatment in children with palatal displaced canines-part I: shall we extract the deciduous canine or not? *Eur J Orthod* 2014; 22: 15-16.
42. Andreasen JO, Lauridsen E, Gerds TA, Ahrensburg SS. *Dental Trauma Guide: a source of evidence-based treatment guidelines for dental trauma*. *Dent Traumatol* 2012; 28: 345-350.
43. Altun C, Cehrelci ZC, Güven G, Acikel C. Traumatic intrusion of primary teeth and its effects on the permanent successors: a clinical follow-up study. *Oral Surg Oral Med Oral Pathol Oral Radiol Endod* 2009; 107: 493-498.
44. O'Shaughnessy KW, Koroluk LD, Phillips C, Kennedy DB. Efficiency of serial extraction and late premolar extraction cases treated with fixed appliances. *Am J Orthod Dentofacial Orthop* 2011; 139: 510-516.
45. Migliaccio S, Aprile V, Zicari S, Greci A. Eruption guidance appliance: a review. *Eur J Paediatr Dent* 2014; 15: 163-166.



# NORMAS DE PUBLICACIÓN DE LA REVISTA CIENTÍFICA DENTAL

*La Revista del Ilustre Colegio Oficial de Odontólogos y Estomatólogos de la Iª Región (Científica Dental) publicará artículos de tipo científico o práctico sobre Odontología. El Comité Editorial seguirá de forma estricta las directrices expuestas a continuación. Los artículos que no se sujeten a ellas serán devueltos para corrección, de forma previa a la valoración de su publicación.*

Los artículos remitidos a esta revista deberán ser originales, no publicados ni enviados a otra publicación, siendo el autor el único responsable de las afirmaciones sostenidas en ellos. Se debe enviar una foto de calidad del primer firmante y una dirección postal y/o de correo electrónico a la que dirigir la correspondencia.

## TIPOS DE ARTÍCULOS

**1. Artículos originales**, que aporten nuevos datos clínicos o de investigación básica relacionada con la especialidad. La estructura se detalla a continuación en el apartado "Presentación y estructura de los trabajos".

**2. Comunicaciones cortas**. Publicación de trabajos adecuadamente resumidos con extensión máxima de una página.

**3. Casos clínicos**. Serán publicados en esta sección casos clínicos poco frecuentes o que aporten nuevos conceptos terapéuticos que puedan ser de utilidad. Deben contener documentación clínica e iconográfica completa pre, postoperatoria y del seguimiento, así como explicar de forma clara el tratamiento realizado. El texto debe ser conciso y las citas bibliográficas limitarse a las estrictamente necesarias. Resultarán especialmente interesantes secuencias fotográficas de tratamientos multidisciplinarios de casos complejos o técnicas quirúrgicas. El Vocal de la Comisión Científica encargado de la sección orientará al autor sobre la selección y calidad del material fotográfico. El número de figuras no debe superar las 30.

**4. Temas de actualización / puesta al día y revisiones bibliográficas**, que supongan la actualización de un tema concreto, desde un punto de vista crítico, científico y objetivo. Las tablas o figuras no deberán ser superiores a 30. Se recomienda que las ci-

tas bibliográficas no superen las 40. Se sugiere a los autores interesados en colaborar en este apartado, contactar con el Vocal correspondiente de la Comisión Científica para consultar la adecuación y originalidad del tema propuesto.

**5. Trabajos presentados al Premio Profesor Dr. D. Pedro Ruiz de Temiño Malo**, que sean merecedores del mismo; así como aquellos otros cuya publicación, dado su interés, estime oportuna el Comité de Asesores de la revista Científica Dental.

**6. Trabajos de investigación o revisión bibliográfica** que hayan sido presentados a la Convocatoria de Becas de Formación Continuada del Ilustre Colegio Oficial de Odontólogos y Estomatólogos de la Iª Región y que, como establecen las bases de la citada convocatoria, se hallen en posesión del Colegio pudiendo éste último publicarlos sin autorización expresa de sus autores. En el trabajo presentado deberá figurar el nombre del centro y/o institución donde haya sido realizado.

**7. Preguntas a un experto**. Consultas de tipo científico o acerca de casos clínicos, nuevas tendencias y/o propuestas terapéuticas, materiales de nuevo desarrollo, etc. Se remitirán a la Secretaría de Redacción debiendo identificarse su autor con firma y número de colegiado. Las preguntas serán contestadas por el experto correspondiente en cada materia y se publicarán en Científica Dental de forma anónima para preservar la intimidad del colegiado que las formula, si así lo desea.

**8. Cartas al director**, que ofrezcan comentarios o críticas constructivas sobre artículos previamente publicados u otros temas de interés para el lector, con un máximo de 500 palabras y 3 autores. Deben ser escuetas, centradas en un tema específico y estar firmadas. Las citas bi-

biográficas, si existen, aparecerán en el texto entre paréntesis y no serán superiores a 6. En caso de que se viertan comentarios sobre un artículo publicado en esta revista, el autor del mismo dispondrá de derecho de réplica.

**9. Artículos seleccionados de otras publicaciones nacionales o internacionales** que la revista Científica Dental publicará cuando el interés de los mismos justifique su publicación duplicada.

**10. Foto Clínica.** Debe constar de una o varias imágenes de un caso clínico de especial relevancia, junto a un comentario y/o explicación del caso cuya extensión debe estar en torno a las 500 palabras. Las imágenes deberán presentarse en formato JPG de alta calidad.

## AUTORES

Únicamente serán autores aquellos individuos que hayan contribuido significativamente en el desarrollo del artículo y que, en calidad de tales, puedan tomar pública responsabilidad de su contenido. Su número no será, de acuerdo a los criterios de la AMA, salvo en casos excepcionales, superior a 4 (Barclay WR, Southgate Mt, Mayo RW. Manual for Authors and Editors: Editorial Style and Manuscript Preparation. Lange Medical Publication. Los Altos, California 1981). Se entiende por contribución significativa aquella que dé cumplimiento a las condiciones que se especifican a continuación: 1) participar en el desarrollo del concepto y diseño del trabajo, o el análisis y la interpretación de los datos; 2) contribuir a la redacción o revisión fundamental del artículo; colaborar en la supervisión final de la versión que será publicada. La simple participación en la adquisición de fondos o en la recopilación de datos no justifica la autoría del trabajo; tampoco es suficiente la supervisión general del grupo de investigación. Los vocales pueden requerir a los autores que justifiquen su calidad de tales. A las personas que hayan contribuido en menor medida les será agradecida su colaboración en el apartado de agradecimientos; sus nombres serán enviados en página independiente. Todos los autores de-

ben firmar la carta de remisión que acompañe el artículo, como evidencia de la aprobación de su contenido y aceptación íntegra de las normas de publicación de la revista Científica Dental. El autor principal deberá mandar su foto tipo carnet en formato digital (JPG).

## AUTORIZACIONES EXPRESAS DE LOS AUTORES A CIENTÍFICA DENTAL

Los autores que envíen sus artículos a Científica Dental para su publicación, autorizan expresamente a que la revista lleve a cabo las siguientes actuaciones:

i) Reproducir el artículo en la página web de la que el Colegio es titular, así como publicarlo en soportes informáticos de cualquier clase (CD-Rom, DVD, entre otros).

ii) Publicar el artículo en otros idiomas, tanto en la propia Científica Dental como en la página web del Colegio, para lo cual será necesaria la previa conformidad del autor con la traducción realizada.

iii) Ceder el artículo a otras revistas de carácter científico para su publicación, en cuyo caso el artículo podrá sufrir las modificaciones formales necesarias para su adaptación a los requisitos de publicación de tales revistas.

## PRESENTACIÓN Y ESTRUCTURA DE LOS TRABAJOS

Los trabajos deben ser presentados en soporte digital (CD/DVD), con las páginas numeradas correlativamente. Las imágenes que formen parte del trabajo deberán ser adjuntadas en el CD o DVD en formato JPG, siempre en alta calidad. El autor debe conservar una copia del original para evitar irreparables pérdidas o daños del material.

En los trabajos presentados deberá reflejarse la existencia de algún tipo de subvención y/o apoyo por parte de casas comerciales.

La revista sigue el sistema de publicaciones de Vancouver (revisado 1997). El estilo y estructura reco-

mendada viene detallado en: Comité Internacional de Editores de Revistas Médicas. Requisitos de uniformidad para manuscritos presentados a revistas biomédicas. Med Clin (Bar) 1991; 97:181-86. También publicado en Periodoncia 1994; 4:215-224. www.icmje.org

## 1. Estructura de publicación para los artículos originales:

*La primera página debe contener:* 1) el título del artículo y un subtítulo no superior a 40 letras y espacios, en castellano e inglés; 2) el nombre y dos apellidos del autor o autores, con el (los) grado(s) académico(s) e institución(es) responsables; 3) la negación de responsabilidad, si procede; 4) el nombre del autor responsable de la correspondencia sobre el manuscrito; y 5) la(s) fuente(s) de apoyo en forma de subvenciones, equipo o fármacos; 6) la dirección postal completa y de correo electrónico a la que poder remitir la correspondencia por parte de los lectores de la revista Científica Dental.

**Resumen y palabras clave:** una página independiente debe contener, un resumen estructurado del contenido del mismo, no superior a 250 palabras que se estructurará en los siguientes apartados en los trabajos de investigación: introducción (fundamento y objetivo), métodos, resultados y conclusiones (consultar: Novedades Editoriales (Editorial). Periodoncia 1994: 4:145-146). Debajo del resumen, se deben citar e identificar como tales de 3 a 10 palabras clave o frases cortas, y separadas por (;). Se deben utilizar los términos del Medical Subject Headings (MeSH) del Index Medicus. El resumen y las palabras clave vendrán en español e inglés.

El texto del artículo se comenzará en página aparte y contendrá los siguientes apartados:

**Introducción:** debe incluir los fundamentos y el propósito del estudio, utilizando las citas bibliográficas estrictamente necesarias. No realizar una revisión bibliográfica exhaustiva, ni incluir datos o conclusiones del trabajo que se publica.

**Material y métodos** (Pacientes y métodos en estudios en seres humanos): será presentado con la precisión que sea conveniente para que el lector comprenda y confirme el desarrollo de la investigación. Métodos previamente publicados como índices o técnicas deben describirse sólo brevemente y aportar las correspondientes citas, excepto que se hayan realizado modificaciones en los mismos. Los métodos estadísticos empleados deben ser adecuadamente descritos, y los datos presentados de la forma menos elaborada posible, de manera que el lector con conocimientos pueda verificar los resultados y realizar un análisis crítico. En la medida de lo posible, las variables elegidas deberán serlo cuantitativamente, las pruebas de significación deberán presentar el grado de significación y, si está indicado la intensidad de la relación observada y las estimaciones de porcentajes, irán acompañadas de su correspondiente intervalo de confianza. Se especificarán los criterios de selección de individuos, aleatorización, sistemas doble ciego empleados, complicaciones de tratamientos y tamaños muestrales. En los ensayos clínicos y estudios longitudinales, los individuos que abandonan los estudios deberán ser registrados y comunicados. Se especificarán los programas informáticos empleados y se definirán los términos estadísticos, abreviaturas y símbolos utilizados.

**Ensayos clínicos con seres humanos y animales:** en los artículos sobre ensayos clínicos con seres humanos y animales de experimentación, deberá confirmarse que el protocolo ha sido aprobado por el Comité de Ensayos Clínicos y de Experimentación Animal del Centro, y que el estudio ha seguido los principios de la Declaración de Helsinki de 1964, revisada en 2008.

**Resultados:** aparecerán en una secuencia lógica en el texto, tablas o figuras, no debiendo repetirse en ellas los mismos datos. Se procurará resaltar las observaciones importantes.

**Discusión:** resumirá los hallazgos, relacionando las propias observacio-

nes con otros estudios de interés y señalando las aportaciones y limitaciones de unos y otros.

**Conclusiones:** extraídas de los datos del trabajo y evitando escrupulosamente afirmaciones gratuitas.

**Agradecimientos:** únicamente se agradecerá, con un estilo sencillo, su colaboración a personas que hayan hecho contribuciones sustanciales al estudio, debiendo disponer el autor de su consentimiento por escrito. Los agradecimientos irán en página aparte.

**Bibliografía:** Las citas bibliográficas, las mínimas necesarias, deben ser numeradas correlativamente en el orden en que aparezcan en el texto, tablas y leyendas de la figuras, siendo identificadas en los mismos por números arábigos entre paréntesis. Se recomienda seguir el estilo de los ejemplos siguientes, que está basado en el Index Medicus. Manuscritos aceptados pero no publicados pueden ser incluidos en la lista bibliográfica, colocando (en prensa) detrás del nombre abreviado de la revista. Artículos no aceptados aún pueden ser citados en el texto, pero no en la bibliografía. Se emplearán los nombres abreviados de las revistas de acuerdo al Journals Data Bases the Pubmed. Es recomendable evitar el uso de resúmenes como referencias y está totalmente prohibido utilizar "observaciones no publicadas" y "comunicaciones personales". Se mencionarán todos los autores si son menos de seis, o los tres primeros y cols., cuando sean siete o más. El listado bibliográfico debe ser corregido por el autor, comparándolo con la copia en su poder. La bibliografía irá en página aparte.

#### EJEMPLOS.

##### 1. ARTÍCULO EN UNA REVISTA:

Zabalegui J, Gil JA, Zabalegui B. Magnetic resonance imaging as an adjunctive diagnostic aid in patient selection for endosseous implants: preliminary study. *Int. J. Oral Maxillofac Implant* 1990;3:283-287.

Cuando el autor es una sociedad o corporación: FDI/OMS. Patrones cambiantes de salud bucodental e

implicaciones para los recursos humanos dentales: Parte primera. Informe de un grupo de trabajo formado por la Federación Dental Internacional y la Organización Mundial de la Salud. *Arch Odontostomatol* 1986;2:23-40.

##### 2. LIBROS O MONOGRAFÍAS:

*Autor personal:*

Domenech JM, Riba Md. Una síntesis de los métodos estadísticos bivariantes. Barcelona: Herder, 1987.

*Capítulo de un libro:*

Barnes A. Prevalence of periodontal disease. En: Frandsen A, editor. *Public Health Aspects of Periodontal Disease*. Chicago: Quintessence Books, 1984:21-23.

##### 3. PUBLICACIÓN DE UNA ENTIDAD O CORPORACIÓN:

Instituto Nacional de Estadística. Censo de población de 1981. Resultados por Comunidades Autónomas. Madrid: INE, Artes gráficas, 1986.

##### 4. TESIS DOCTORAL O TESINA DE LICENCIATURA:

López Bermejo MA. Estudio y evaluación de la salud bucodentaria de la Comunidad de la Universidad Complutense. Tesis Doctoral. Universidad Complutense de Madrid, Facultad de Medicina. Madrid; 1988.

Para referencias que no puedan ser encajadas dentro de los ejemplos propuestos es recomendable consultar: Comité Internacional de Editores de Revistas Médicas. Requisitos de uniformidad para manuscritos presentados a revistas biomédicas. *Med Clin (Bar)* 1991;97:181-186. También publicado en *Periodoncia* 1994;4:215-224.

*Tablas:* deben presentarse en hojas independientes numeradas según su orden de aparición en el texto con números arábigos. Se emplearán para clarificar puntos importantes, no aceptándose la doble documentación bajo la forma de tablas y figuras. Su localización aproximada en el texto puede ser indicada por una nota marginal entre paréntesis. Los títulos o pies que las acompañen de-

berán explicar perfectamente en contenido de las mismas.

**Figuras:** serán consideradas figuras todo tipo de fotografías, gráficas o dibujos. Deberán clarificar de forma importante el texto y su número estará reducido a un máximo de 30. Se les asignará un número arábigo, según el orden de aparición en el texto, siendo identificadas por el término abreviado figura (s), seguido del correspondiente guarismo. Los pies o leyendas de cada una deben ir mecanografiados y numerados en una hoja aparte. Las fotografías se enviarán en papel, de un tamaño de 127 por 173, en todo caso nunca mayores de 203 por 254, por triplicado, identificadas por una etiqueta en el dorso que indique el nombre del autor y el número y orientación de la figura. Únicamente en caso de que los autores pretendan publicar varias fotografías en un bloque deben enviarse montadas, separando cada foto con tira adhesiva blanca de 3 mm. y rotulándose con letras adhesivas mayúsculas, negras y de un tamaño de 18 puntos en el ángulo superior izquierdo. Si la foto es muy oscura la letra se colocará sobre un círculo blanco adhesivo de 1 cm. de diámetro. Los dibujos deben tener calidad profesional y estar realizados en tinta china o impresora láser con buen contraste. Las figuras podrán enviarse como fotografías, diapositivas o en formato electrónico de alta resolución, aceptándose en este último caso los formatos eps y tiff a 300 ppp.

**Abreviaturas y unidades de medida:** sólo deberán ser empleadas abreviaturas estándar universalmente aceptadas; consultar Units, Symbols and Abbreviations. The Royal Society of Medicine. London. Cuando se pre-

tenda acortar un término frecuentemente empleado en el texto, la abreviatura correspondiente, entre paréntesis, debe acompañarle la primera vez que aparezca el mismo. Los dientes se numerarán de acuerdo al sistema de la Federation Dentaire Internationale: two-digit system of designation teeth. Int Dent J 1971; 21(1):104-106 y los implantes siguiendo la misma metodología, es decir citando el número correspondiente al diente de la posición que ocupan, y añadiendo una "i" minúscula (ej.: un implante en la posición del 13 será el 13i). No serán usados números romanos en el texto. Los nombres comerciales no serán utilizados salvo necesidad, en cuyo caso la primera vez que se empleen irán acompañados del símbolo ®. Se utilizará el sistema métrico decimal para todas aquellas mediciones de longitud, altura, peso y volumen. La temperatura se medirá en grados centígrados, y la presión sanguínea en milímetros de mercurio. Para los valores hematológicos y bioquímicos se utilizará el sistema métrico de acuerdo al International System of Units.

## **2. Estructura de publicación para comunicaciones cortas**

Serán aceptadas para publicación rápida. Su extensión estará limitada a una página impresa de la revista. No será necesaria la estructura descrita para los artículos originales. Las comunicaciones cortas deberán llevar un resumen y las citas bibliográficas estarán reducidas al mínimo.

## **3. Estructura de publicación para el resto de colaboraciones**

Los trabajos presentados a la Convocatoria de Becas de Formación Continuada así como los presenta-

dos al Premio Dr. D. Pedro Ruiz de Temiño Malo se regirán para su elaboración por las normas expresamente citadas en dichas convocatorias.

Para el resto de colaboraciones la estructura es flexible, debiéndose respetar los requisitos mínimos respecto a número de páginas, citas bibliográficas, tablas y figuras, etc. que se citan expresamente para cada uno de ellos en el apartado referido a Tipos de Artículos.

## **PROCEDIMIENTOS DE REVISIÓN Y PUBLICACIÓN**

Todos los artículos aceptados para publicación serán propiedad del Ilustre Colegio Oficial de Odontólogos y Estomatólogos de la Iª Región.

El primer firmante del artículo recibirá las pruebas para su corrección, la cual debe hacer en un plazo no superior a 48 horas. Únicamente se pueden realizar mínimas correcciones sobre el contenido del manuscrito original sin incurrir en un coste extra.

## **DIRECCIÓN DE REMISIÓN**

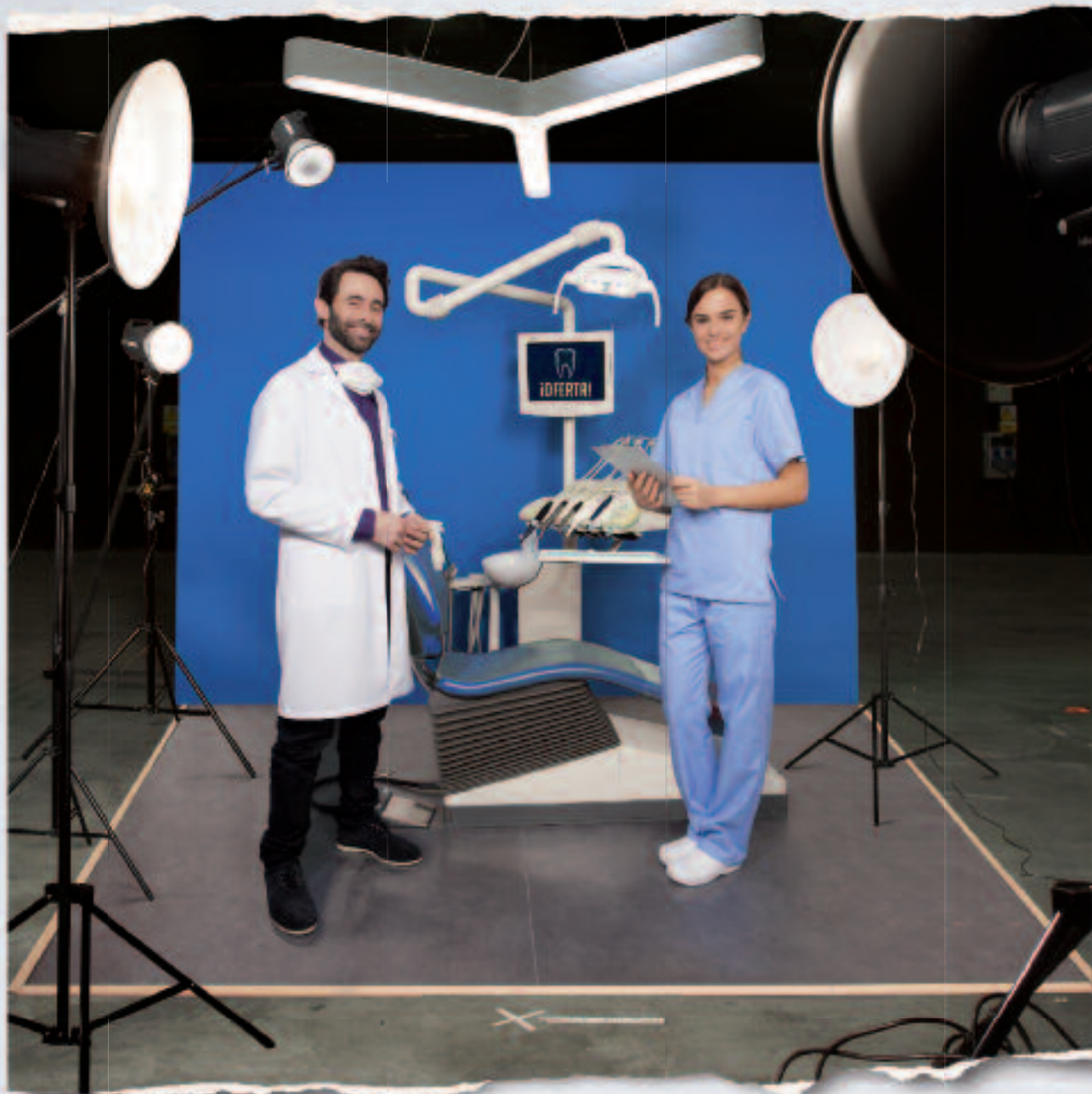El material publicable previamente indicado, así como anuncios de importantes reuniones científicas y otras informaciones de interés, deberá ser enviado a:

*Científica Dental*

Jefa de Redacción. Vitruvio, 32. – 28006 Madrid. Fax: 91 563 28 30.

E-mail: revista@coem.org.es.

# NO TE FÍES DE LOS DENTISTAS DE ANUNCIO. NO ABRAS TU BOCA A CUALQUIER PRECIO.



Desconfía de las ofertas.

Porque sólo hay una cosa más falsa que un dentista de anuncio: el precio que anuncia.

No pongas en riesgo la salud de tu sonrisa, acude sólo a tu dentista de confianza.

ES UNA RECOMENDACIÓN DEL COLEGIO DE ODONTÓLOGOS  
Y ESTOMATÓLOGOS

**coem** 

Ilustre Colegio Oficial de Odontólogos y  
Estomatólogos de la Iª Región

[www.dentistadeconfianza.com](http://www.dentistadeconfianza.com)



UN SEGURO  
**A LA MEDIDA**  
DE SU  
**NEGOCIO**

Hasta un

**25%\***  
dto.

**en su seguro  
de Clínicas Odontológicas**

NUEVAS COBERTURAS EXCLUSIVAS A.M.A.



- ✓ SERVICIO DE **MANITAS PARA PEQUEÑAS REPARACIONES**
- ✓ SERVICIO DE **MANITAS TECNOLÓGICO**
- ✓ SERVICIO DE **ASISTENCIA INFORMÁTICA**

**www.amaseguros.com**  
**902 30 30 10**

Síguenos en     

**A.M.A. MADRID (Central)**  
Vía de los Poblados, 3; Edificio nº4-A  
Tel. 913 43 47 00  
ama@amaseguros.com

**A.M.A. MADRID**  
Villanueva, 24  
Tel. 914 31 06 43  
villanueva@amaseguros.com

**A.M.A. MADRID**  
Hilarión Estava, 50  
Tel. 910 50 57 01  
hilarion@amaseguros.com