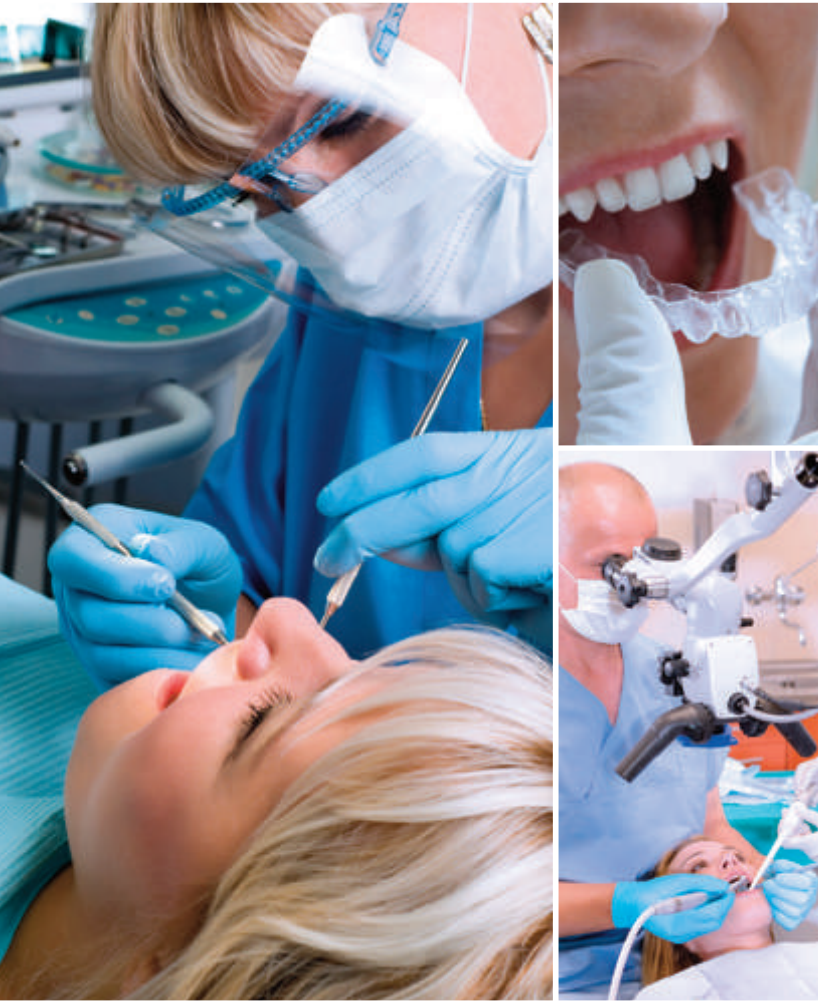

CIENTÍFICA DENTAL

www.cientificadental.es
www.coem.org.es

Indexada en / Indexed in: IME (Índice Médico Español), IBECs, LATINDEX y GOOGLE ACADEMICO



7 Artículo original
Asistencia del paciente a las citas de mantenimiento con implantes. Estudio de cohorte retrospectivo

19 Revisión bibliográfica
Evaluación de la densidad ósea: técnicas densitométricas

51 Caso clínico
Retratamiento de un segundo molar inferior con anatomía compleja. Retratamiento Endodóntico

59 Revisión bibliográfica
Papel de los colutorios en el manejo de las complicaciones orales derivadas del tratamiento de los tumores de cabeza y cuello

71 Puesta al día
Uso del plasma rico en factores de crecimiento para el tratamiento y prevención de la osteonecrosis mandibular derivada del uso de bifosfonatos

87 Caso clínico
Tratamiento quirúrgico de la parotiditis litiasica crónica A propósito de un caso

coem

Ilustre Colegio Oficial de Odontólogos y Estomatólogos de la 1ª Región

SEPTIEMBRE-OCTUBRE
NOVIEMBRE-DICIEMBRE 2015

ISSN 1697-6398 volumen 12 - número 3

ven a "AMIGOS COEM"

Unidos somos MÁS...

Ya somos 3.000 Amigos COEM. No te quedes fuera.

"Amigos COEM" es un proyecto que ha puesto en marcha el Ilustre Colegio de Odontólogos y Estomatólogos de la 1ª Región con el objetivo de crear una red de profesionales viva y en movimiento.

Esta tarjeta está destinada a aquellos profesionales, no colegiados del COEM, que quieran tener acceso de forma totalmente gratuita, a las múltiples ventajas de pertenecer a "Amigos COEM".

Con esta iniciativa, los "Amigos COEM" queremos estar siempre a tu disposición para servirte de ayuda en todo lo que necesites, tenerte al día de las novedades del mundo de la Odontología y Estomatología, ofrecerte cursos, actividades de ocio y cultura, noticias, congresos; en fin, todo lo que nos interesa y nos permite crecer a nivel personal y profesional.

Te animamos a que te unas a nuestro grupo.



Ventajas "Amigos COEM"

ACCESO A LA SECCIÓN ESPECÍFICA DE "AMIGOS COEM" EN LA WEB COLEGIAL

NEWSLETTER "AMIGOS COEM"

ACCESO A LAS REVISTAS PROFESIÓN DENTAL Y CIENTÍFICA DENTAL EN SU EDICIÓN DIGITAL

FORMACIÓN, CONFERENCIAS, FOROS,... ESPECÍFICOS PARA "AMIGOS COEM"

ACTIVIDADES DE OCIO Y CULTURA

CONSULTA LAS OFERTAS EN FORMACIÓN EN WWW.COEM.ORG.ES/AMIGOSCOEM



REVISTA CIENTÍFICA DE FORMACIÓN CONTINUADA

CIENTÍFICA DENTAL

EDITOR

Ilustre Colegio Oficial de Odontólogos y Estomatólogos de la 1ª Región

DIRECTOR

SUBDIRECTOR

JEFA DE REDACCIÓN

Jesús Calatayud Sierra

José Santos Carrillo Baracaldo

Nuria Velasco Sanz

COMITÉ EDITORIAL

Ricardo Fernández González

José Ramón Molinos Granada

Antonio Montero Martínez

Eugenio Grano de Oro Cordero

José Vicente Sanz Casado

Rafael Gómez Font

Juan López-Quiles Martínez

Juan Manuel Prieto Setién

Luis Flores Legasa

José Santos Carrillo Baracaldo

Pepa Calvo Box

Jaime Jiménez García

María Luisa Somacarrera Pérez

Marcela Bisheimer Chemez

Antonio Bowen Antolín

David García Baeza

Gloria Saavedra Marbán

Javier Cremades Aparicio

Dolores Oteo Calatayud

Manuel Bratos Morillo

Rosario Garcillán Izquierdo

Luciano Badanelli Rubio

Antonio Lorente Pérez-Sierra

Carmen Mariscal de Gante Ruzafa

Antonio de la Plaza Julián

COMITÉ INTERNACIONAL

Giuseppe Scuzzo (Italia)

Wilson Delgado Azañero (Perú)

Sidney Kina (Brasil)

José Vicente Bagán Sebastián (España)

Cristina Fernández Pérez (España)

Indexada en / Indexed in:

- IME
- IBECS
- LATINDEX
- GOOGLE ACADÉMICO
Título clave: Cient.Dent.

www.coem.org.es
www.cientificadental.es

e-mail:

revista@coem.org.es
colmadrid@coem.org.es
ccientifica@coem.org.es
presidente.coem@coem.org.es
comdeontologica@coem.org.es

Edita: Ilustre Colegio Oficial de Odontólogos y Estomatólogos de la 1ª Región.

Tel.: 91 561 29 05

e-mail: revista@coem.org.es
publicidad@coem.org.es

Suscripción anual (3 números): 36,62 €/año.
Números sueltos: 15 €/unidad.

Tirada de este número: 8.500 ejemplares

Publicidad:

Departamento de publicidad del COEM
Contacto: Arancha Vidal Lizarralde
Tel. 91 561 29 05
e-mail: publicidad@coem.org.es

Publicación autorizada por el Mº de Sanidad
como soporte válido: 23/04-R-CM

© 2004

D. Legal: M-12333-2004
ISSN: 1697-6398

Producción Gráfica:

Running Producción, S.A.
Avda. de la Victoria, 56 - Tel.: 91 372 87 84

Distribución:

Apamara, S.L.
Bascuñuelos, 13 Nave K - Tel.: 91 798 85 84

Los estudios, opiniones y/o manifestaciones efectuadas en los artículos insertados en la presente revista, así como la publicidad contenida en la misma, son exclusiva responsabilidad de sus autores o empresas que se publicitan.

En cualquier caso, los estudios, las opiniones y/o manifestaciones efectuadas así como las publicidades insertadas no han sido ni adoptadas, ni aprobadas ni consensuadas de ningún modo por la Junta de Gobierno, por lo que no deben tomarse, en ningún caso, como actos propios del Colegio Oficial de Odontólogos y Estomatólogos de la 1ª Región, quien a estos efectos queda exonerado de cualquier responsabilidad que pudiera derivarse al respecto, ni garantiza la exactitud de los datos incluidos ni acepta responsabilidad alguna por el uso que se haga posteriormente de los mismos.

DE LA MISMA MANERA, LAS OPINIONES Y HECHOS CONSIGNADOS EN CADA ARTÍCULO EN LA REVISTA SON DE EXCLUSIVA RESPONSABILIDAD DE SUS AUTORES. EL COLEGIO NO SE HACE RESPONSABLE, EN NINGÚN CASO, DE LA CREDIBILIDAD Y AUTENTICIDAD DE LOS TRABAJOS PUBLICADOS.

TRATAMIENTO DE DATOS DE CARÁCTER PERSONAL

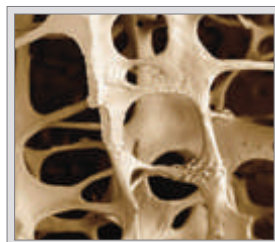
De acuerdo con lo establecido en la Ley Orgánica 15/1999, de 13 de Diciembre, de Protección de Datos de Carácter Personal, se les informa que sus datos serán tratados e incorporados a un fichero titularidad del Ilustre Colegio de Odontólogos y Estomatólogos de la 1ª Región, utilizándose para la gestión del envío de la revista, así como el envío de información sobre actividades o asuntos relacionados con la odontología. Puede ejercitar sus derechos de acceso, rectificación, cancelación y oposición dirigiéndose a las dependencias del Colegio, sito en la Mauricio Legendre, 38, 28046 Madrid, mediante solicitud debidamente cumplimentada, que está a su disposición en el Colegio.



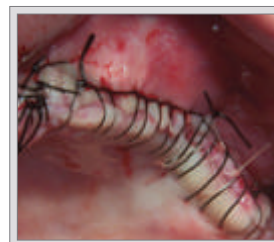Premios Revista CientíficaDental

- Mejor Artículo Científico
- Mejor Caso Clínico
- Mejor Primera Publicación (Autor Novel)

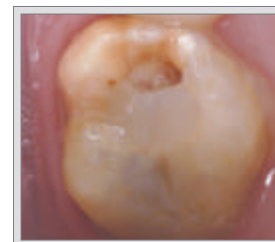DESTACADOS



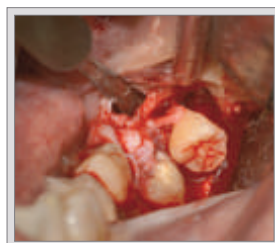Revisión bibliográfica. Influencia de la densidad ósea y sus estados patológicos en la osteointegración.



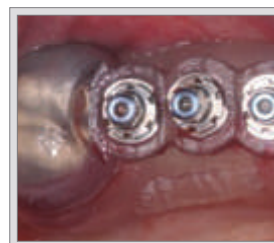Caso clínico. Tratamiento quirúrgico de las fístulas bucosinuales postextracción. Presentación de un caso y revisión de la literatura.



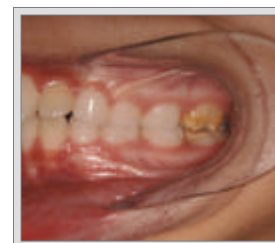Puesta al día. Adhesión en molares permanentes hipomineralizados. Puesta al día.



Caso clínico. Tratamiento quirúrgico simultáneo de terceros y cuartos molares impactados: A propósito de un caso.



Caso clínico. Cirugía guiada. Otra herramienta en el tratamiento implantológico en pacientes con enfermedad de Von Willebrand y otras coagulopatías.



Revisión bibliográfica. Evolución histórica de la prevalencia del síndrome incisivo molar.



¿Quieres anunciarte en
CientíficaDental?
Infórmate llamando al **91 561 29 05**
o en **publicidad@coem.org.es**

sumario

EDITORIAL	5
ARTÍCULO ORIGINAL	7
ASISTENCIA DEL PACIENTE A LAS CITAS DE MANTENIMIENTO CON IMPLANTES. ESTUDIO DE COHORTE RETROSPECTIVO <i>VELLÓN DOMARCO, E., LECO BERROCAL, I., RUBIO ALONSO, L., MARTÍNEZ RODRÍGUEZ, N., FERNÁNDEZ CÁLIZ, F.</i>	
REVISIÓN BIBLIOGRÁFICA	11
INFLUENCIA DE LA DENSIDAD ÓSEA Y SUS ESTADOS PATOLÓGICOS EN LA OSTEointegración <i>MERCHÁN MORALES, S., ORTEGA ARANEGUI, R., BARONA DORADO, C., RUBIO ALONSO, L., MARTÍNEZ GONZÁLEZ, J. M^a.</i>	
REVISIÓN BIBLIOGRÁFICA	19
EVALUACIÓN DE LA DENSIDAD ÓSEA: TÉCNICAS DENSITOMÉTRICAS <i>MERCHÁN MORALES, S., ORTEGA ARANEGUI, R., BARONA DORADO, C., RUBIO ALONSO, L., MARTÍNEZ GONZÁLEZ, J. M^a.</i>	
CASO CLÍNICO	27
TRATAMIENTO QUIRÚRGICO DE LAS FÍSTULAS BUCOSINUSALES POSTEXTRACCIÓN. PRESENTACIÓN DE UN CASO Y REVISIÓN DE LA LITERATURA <i>GARCÍA MORENO, S., LECO BERROCAL, I., RUBIO-ALONSO, L., BARONA-DORADO, C., MARTÍNEZ-GONZÁLEZ, J. M^a.</i>	
PUESTA AL DÍA	33
ADHESIÓN EN MOLARES PERMANENTES HIPOMINERALIZADOS. PUESTA AL DÍA <i>REAL BENLLOCH, I., MOURELLE MARTÍNEZ, R., MUSA HERRANZ, S., GARCÍA SÁNCHEZ, C.</i>	
REVISIÓN BIBLIOGRÁFICA	39
ACTUALIZACIÓN SOBRE LA OPTIMIZACIÓN DE LA ESTÉTICA EN PRÓTESIS FIJA MEDIANTE EL MANEJO TISULAR <i>LÓPEZ HUMANES, V., MÍGUEZ NAVARRO, C., SUÁREZ GARCÍA, M^a.J., SÁNCHEZ TURRIÓN, A., CASTILLO DE OYAGÚE, R.</i>	
CASO CLÍNICO	51
RETRATAMIENTO DE UN SEGUNDO MOLAR INFERIOR CON ANATOMÍA COMPLEJA. RETRATAMIENTO ENDODÓNTICO <i>MUÑOZ RUIZ, P., VALENCIA DE PABLO, O., ESTÉVEZ LUAÑA, R., DÍAZ-FLORES GARCÍA, V., CISNEROS CABELLO, R.</i>	
REVISIÓN BIBLIOGRÁFICA	59
PAPEL DE LOS COLUTORIOS EN EL MANEJO DE LAS COMPLICACIONES ORALES DERIVADAS DEL TRATAMIENTO DE LOS TUMORES DE CABEZA Y CUELLO <i>PAREDES RODRÍGUEZ, V.M., TOLEDANO ESPINOSA, T., GONZÁLEZ SERRANO, J., SÁNCHEZ GARRIDO, E., LÓPEZ-QUILES, J., HERNÁNDEZ VALLEJO, G.</i>	
CASO CLÍNICO	65
TRATAMIENTO QUIRÚRGICO SIMULTÁNEO DE TERCEROS Y CUARTOS MOLARES IMPACTADOS: A PROPOSITO DE UN CASO <i>SERRANO TORRECILLA, M., MARTÍNEZ-RODRÍGUEZ, N., MARTÍNEZ-GONZÁLEZ, S., RUBIO ALONSO, L. J., MARTÍNEZ-GONZÁLEZ J. M^a.</i>	
PUESTA AL DÍA	71
USO DEL PLASMA RICO EN FACTORES DE CRECIMIENTO PARA EL TRATAMIENTO Y PREVENCIÓN DE LA OSTEONECROSIS MANDIBULAR DERIVADA DEL USO DE BIFOSFONATOS <i>RODRÍGUEZ MARTÍN, I., PÉREZ CORRAL, I., ORTEGA ASENSIO, V., LOUGHNEY GONZÁLEZ, A., FERNÁNDEZ DOMÍNGUEZ, M.</i>	
CASO CLÍNICO	77
CIRUGÍA GUIADA. OTRA HERRAMIENTA EN EL TRATAMIENTO IMPLANTOLÓGICO EN PACIENTES CON ENFERMEDAD DE VON WILLEBRAND Y OTRAS COAGULOPATÍAS <i>GARCÍA-GIL, I., VALERO PALACIOS, J. A., RICO, A., JIMÉNEZ-GARCÍA, M^a. J., JIMÉNEZ-GARCÍA, J.</i>	
REVISIÓN BIBLIOGRÁFICA	81
EVOLUCIÓN HISTÓRICA DE LA PREVALENCIA DEL SÍNDROME INCISIVO MOLAR <i>MOLINERO MOURELLE, P., DIÉGUEZ PÉREZ, M., BURGUEÑO TORRES, L., MOURELLE MARTÍNEZ, M.R.</i>	
CASO CLÍNICO	87
TRATAMIENTO QUIRÚRGICO DE LA PAROTIDITIS LITIASICA CRÓNICA. A PROPOSITO DE UN CASO <i>DE ANTONIO TORRES, C., INGELMO NAVARRON, P., PÉREZ HERBERA, A., PEZZI RODRIGUEZ, M., FERNÁNDEZ DOMÍNGUEZ, M.</i>	
ARTÍCULO ORIGINAL	93
EVOLUCIÓN DE LA COLEGIACIÓN DEL ILUSTRE COLEGIO DE ODONTÓLOGOS Y ESTOMATÓLOGOS DE LA 1 ^a REGIÓN EN LOS ÚLTIMOS 12 AÑOS <i>LÓPEZ CORRAL, E., UCHA DOMINGO, M^a. S.</i>	

CONTENTS

EDITORIAL	5
ORIGINAL ARTICLE	7
PATIENT'S ATTENDANCE TO IMPLANT MAINTENANCE APPOINTMENTS. A RETROSPECTIVE COHORT STUDY <i>VELLÓN DOMARCO, E., LECO BERROCAL, I., RUBIO ALONSO, L., MARTÍNEZ RODRÍGUEZ, N., FERNÁNDEZ CÁLIZ, F.</i>	
BIBLIOGRAPHIC REVIEW	11
IMPACT OF BONE DENSITY AND ITS PATHOLOGICAL STATES ON OSSEOINTEGRATION <i>MERCHÁN MORALES, S., ORTEGA ARANEGUI, R., BARONA DORADO, C., RUBIO ALONSO, L., MARTÍNEZ GONZÁLEZ, J. M^a.</i>	
BIBLIOGRAPHIC REVIEW	19
BONE DENSITY EVALUATION: DENSITOMETRIC TECHNIQUES <i>MERCHÁN MORALES, S., ORTEGA ARANEGUI, R., BARONA DORADO, C., RUBIO ALONSO, L., MARTÍNEZ GONZÁLEZ, J. M^a.</i>	
CLINICAL CASE	27
SURGICAL TREATMENT OF OROANTRAL POSTEXTRACTION FISTULAS. CASE REPORT AND LITERATURE REVIEW <i>GARCÍA MORENO, S., LECO BERROCAL, I., RUBIO-ALONSO, L., BARONA-DORADO, C., MARTÍNEZ-GONZÁLEZ, J. M^a.</i>	
TOPIC OF UPDATE	33
DENTAL ADHESION IN PERMANENT HIPOMINERALIZED MOLARS. UPDATE <i>REAL BENLLOCH, I., MOURELLE MARTÍNEZ, R., MUSA HERRANZ, S., GARCÍA SÁNCHEZ, C.</i>	
BIBLIOGRAPHIC REVIEW	39
UPDATE ON THE OPTIMISATION OF AESTHETICS IN FIXED PROTHESES THROUGH TISSUE HANDLING <i>LÓPEZ HUMANES, V., MÍGUEZ NAVARRO, C., SUÁREZ GARCÍA, M^a.J., SÁNCHEZ TURRIÓN, A., CASTILLO DE OYAGÜE, R.</i>	
CLINICAL CASE	51
LOWER SECOND MOLAR ENDODONTIC RETREATMENT WITH COMPLEX ANATOMY. ENDODONTIC RETREATMENT <i>MUÑOZ RUIZ, P., VALENCIA DE PABLO, O., ESTÉVEZ LUAÑA, R., DÍAZ-FLORES GARCÍA, V., CISNEROS CABELLO, R.</i>	
BIBLIOGRAPHIC REVIEW	59
THE ROLE OF MOUTHWASHES IN THE MANAGEMENT OF ORAL COMPLICATIONS RESULTING FROM THE TREATMENT OF HEAD-AND-NECK TUMORS <i>PAREDES RODRÍGUEZ, V. M., TOLEDANO ESPINOSA, T., GONZÁLEZ SERRANO, J., SÁNCHEZ GARRIDO, E., LÓPEZ-QUILES, J., HERNÁNDEZ VALLEJO, G.</i>	
CLINICAL CASE	65
SURGICAL SIMULTANEOUS TREATMENT OF IMPACTED THIRD AND FOURTH MOLARS: CLINICAL CASE <i>SERRANO TORRECILLA, M., MARTÍNEZ-RODRÍGUEZ, N., MARTÍNEZ-GONZÁLEZ, S., RUBIO ALONSO, L. J., MARTÍNEZ-GONZÁLEZ J. M^a.</i>	
TOPIC OF UPDATE	71
USE OF PLATELET RICH IN GROWTH FACTORS IN THE TREATMENT AND PREVENTION OF OSTEONECROSIS OF THE JAWS IN PATIENTS WITH BIPHOSPHONATE <i>RODRÍGUEZ MARTÍN, I., PÉREZ CORRAL, I., ORTEGA ASENSIO, V., LOUGHNEY GONZÁLEZ, A., FERNÁNDEZ DOMÍNGUEZ, M.</i>	
CLINICAL CASE	77
GUIDED SURGERY. ANOTHER TOOL IN IMPLANTOLOGICAL TREATMENT IN PATIENTS WITH VON WILLEBRAND DISEASE AND OTHER COAGULOPATHIES <i>GARCÍA-GIL, I., VALERO PALACIOS, J. A., RICO, A., JIMÉNEZ-GARCÍA, M^a. J., JIMÉNEZ-GARCÍA, J.</i>	
BIBLIOGRAPHIC REVIEW	81
PREVALENCE OF THE INCISOR MOLAR HYPOMINERALIZATION: AN HISTORICAL VIEW <i>MOLINERO MOURELLE, P., DIÉGUEZ PÉREZ, M., BURGUEÑO TORRES, L., MOURELLE MARTÍNEZ, M.R.</i>	
CLINICAL CASE	87
SURGICAL TREATMENT IN CHRONIC SIALOLITHIASIS. A CASE REPORT <i>DE ANTONIO TORRES, C., INGELMO NAVARRON, P., PÉREZ HERBERA, A., PEZZI RODRIGUEZ, M., FERNÁNDEZ DOMÍNGUEZ, M.</i>	
ORIGINAL ARTICLE	93
THE EVOLUTION OF THE PROFESSIONAL ASSOCIATION OF THE COLEGIO DE ODONTÓLOGOS Y ESTOMATÓLOGOS DE LA 1 ^ª REGIÓN DURING THE LAST 12 YEARS <i>LÓPEZ CORRAL, E., UCHA DOMINGO, M^a. S.</i>	



EDITORIAL

UN BAÚL CARGADO DE TRABAJOS



Dr. José S. Carrillo Baracaldo
Subdirector de la revista *Científica Dental* del Ilustre Colegio Oficial de Odontólogos y Estomatólogos de la 1ª Región.

Una vez más, se me concede el honor de desearos un feliz año 2016.

En primer lugar, quiero felicitar a todos los compañeros, que con sus trabajos han contribuido a mantener, cuando no a elevar, el nivel de esta revista durante todo el año pasado 2015.

En segundo lugar, debo felicitar desde aquí a todo el equipo de redacción encabezado por Nuria Velasco, que hace que hace de la revista *Científica Dental* del COEM, lo que actualmente es.

El tercer gran agradecimiento es a mi gran amigo el profesor Calatayud, por el extraordinario nivel de meticulosidad con el que revisa cada uno de los artículos publicados. Muchas gracias a un gran director.

Y el último agradecimiento, no por ello menos importante, va destinado a todos los lectores habituales de *Científica Dental*, sin cuyas consultas y lectura nuestra revista no tendría sentido.

Bien, ¿qué regalos nos trae el nuevo año?, evidentemente me refiero a “regalos científicos”, que mejorarán nuestra práctica diaria en forma de artículos.

Así, me gustaría destacaros:

Los del equipo del profesor Martínez-González, qué como siempre nos envía temas de gran aplicabilidad en nuestro quehacer diario, entre ellos:

- “*Asistencia del paciente a las citas de mantenimiento con implantes. Estudio de cohorte retrospectivo*”, que tiene como primer firmante a Elena Vellón.
- “*Influencia de la densidad ósea y sus estados patológicos en la osteointegración*”, firmado por Santiago Merchán y cols.
- “*Evaluación de la densidad ósea: técnicas densitométricas*”, también firmado por Santiago Merchán y cols., que viene a complementar el trabajo anterior.
- El caso clínico “*Tratamiento quirúrgico de las fístulas bucosinusales post-extracción. Presentación de un caso y revisión de la literatura*”, firmado por Sergio García Moreno y cols.
- “*Tratamiento quirúrgico simultáneo de terceros y cuartos molares impactados: a propósito de un caso*”, firmado por Mónica Serrano y cols.

De cómo podemos adherir composites en molares hipocalcificados, nos da sus pautas y hace una revisión al respecto el trabajo titulado: *“Adhesión en molares permanentes hipomineralizados. Puesta al día”*, firmado por Irene Real Benlloch.

Verónica López Humanes revisa cómo manejar las partes blandas *“Actualización sobre la optimización de la estética en prótesis fija mediante el manejo tisular”*.

Pilar Muñoz y cols., nos presentan un interesante caso clínico de *“Retratamiento de un segundo molar inferior con anatomía compleja. Retratamiento endodóntico”*.

Víctor Manuel Paredes y cols., nos indican la necesidad de personalizar la utilización de los colutorios en pacientes que han sido tratados de cáncer de cabeza y cuello en su trabajo: *“Papel de los colutorios en el manejo de las complicaciones orales derivadas del tratamiento de los tumores de cabeza y cuello”*.

Una interesante aplicación de la utilización de los factores del crecimiento nos presentan I. Rodríguez y cols., en su trabajo: *“Uso del plasma rico en factores de crecimiento para el tratamiento y prevención de la osteonecrosis mandibular derivada del uso de bifosfonatos”*.

La realización de cirugía guiada en pacientes con coagulopatías se presenta como una posibilidad que puede ser utilizada en este tipo de pacientes, a partir de un caso clínico presentado por Ignacio García-Gil y cols., titulado *“Cirugía guiada. Otra herramienta en el tratamiento implantológico en pacientes con enfermedad de Von Willebrand y otras coagulopatías”*.

Pedro Molinero y cols., nos hacen una interesante revisión sobre el síndrome incisivo molar en su trabajo titulado *“Evolución histórica de la prevalencia del síndrome incisivo molar”*.

Cristina de Antonio y cols., nos presentan un caso sobre cómo puede ser abordada la parotiditis litíásica crónica en su trabajo titulado *“Tratamiento quirúrgico de la parotiditis litíásica crónica. A propósito de un caso”*.

Por último, un artículo original de la Dra. López Corral sobre la evolución de la colegiación del Colegio de Odontólogos y Estomatólogos de la 1ª Región en los últimos doce años.

Como veis, los Reyes Magos nos han traído un baúl lleno de interesantes trabajos en este comienzo del año 2016.

Feliz año a todos.



ARTÍCULO ORIGINAL

ASISTENCIA DEL PACIENTE A LAS CITAS DE MANTENIMIENTO CON IMPLANTES. ESTUDIO DE COHORTE RETROSPECTIVO

Vellón Domarco, E., Leco Berrocal, I., Rubio Alonso, L., Martínez Rodríguez, N., Fernández Cáliz, F.
Asistencia del paciente a las citas de mantenimiento con implantes. Estudio de cohorte retrospectivo. *Cient. Dent.* 2015; 12; 3: 167-170.



Vellón Domarco, Elena
Odontóloga. Máster de Cirugía Bucal e Implantología. Hospital Virgen de La Paloma.

Leco Berrocal, Isabel
Profesor del Máster de Cirugía Bucal e Implantología. Hospital Virgen de La Paloma.

Rubio Alonso, Luis
Profesor del Máster de Cirugía Bucal e Implantología. Hospital Virgen de La Paloma.

Martínez Rodríguez, Natalia
Profesor del Máster de Cirugía Bucal e Implantología. Hospital Virgen de La Paloma.

Fernández Cáliz, Fernando
Profesor del Máster de Cirugía Bucal e Implantología. Hospital Virgen de La Paloma.

Indexada en / Indexed in:

- IME
- IBECS
- LATINDEX
- GOOGLE ACADÉMICO

Correspondencia:

Elena Vellón Domarco
C/ General Sanjurjo, 5
45830 Miguel Esteban (Toledo)
elenavellondomarco@gmail.com
Tel.: 637 947 920

Fecha de recepción: 2 de junio de 2015.
Fecha de aceptación para su publicación:
23 de septiembre de 2015.

RESUMEN

Introducción. El mantenimiento de los implantes dentales se realiza mediante una adecuada higiene oral del paciente para controlar la placa bacteriana y mediante el establecimiento de las revisiones profesionales periódicas.

Objetivo. Determinar si los pacientes portadores de implantes acuden a las revisiones periódicas recomendadas por el profesional tras la instalación de la prótesis.

Material y método. Se llevó a cabo un estudio de cohorte retrospectivo de los pacientes de uno de los centros del Máster de Cirugía Bucal e Implantología del Hospital Virgen de la Paloma, entre los años 2006 y 2013 donde se han recopilado las historias clínicas. Se realizó un estudio estadístico descriptivo inferencial para hallar el riesgo relativo, utilizando el programa Epidat 3.1.

Resultados. En el estudio se evaluaron 414 historias clínicas, descartándose 25 por estar incompletas. De las 389 historias clínicas restantes, 212 eran mujeres y 177 hombres. Las mujeres acudieron con mayor frecuencia al mantenimiento de los implantes, aunque ya en el primer año, la asistencia a las revisiones cae al 42%. Se obtuvo un riesgo relativo de 0,92 a los doce meses.

Discusión. En la realización del presente estudio, cabe destacar la falta de trabajos al respecto. Además, se deben mencionar dos posibles sesgos: datos incompletos en las historias clínicas y que los implantes incluidos en este estudio fueron colocados por estudiantes de postgrado.

Conclusión. La mayoría de los pacientes estudiados no acuden a las revisiones periódicas establecidas, por lo que se hace necesario establecer programas de mantenimiento y de educación al paciente.

PATIENT'S ATTENDANCE TO IMPLANT MAINTENANCE APPOINTMENTS. A RETROSPECTIVE COHORT STUDY

ABSTRACT

Introduction. Dental implant maintenance is carried with an adequate oral hygiene and regular checks up with the aim to control dental plaque.

Objective. Analyze patient attendance to the recommended implants checks up.

Materials and Methods. A retrospective cohort study was carried out of all patients in one of the service centers of the Master of Oral Surgery and Implantology Virgen de la Paloma Hospital, between the years 2006-2013. Descriptive inferential statistical analysis to find the relative risk was performed using the program Epidat 3.1.

Results. The study evaluated 219 medical histories, 25 were rejected as incomplete. Of the remaining 389 medical records, 212 were women and 177 men. Men most often attend to the maintenance of implants, although in the first year, attendance at the reviews falls to 42%. A relative risk of 0.92 for the twelve months was obtained.

Discussion. In the present study included the lack of work thereon. In addition, we should mention two possible biases: incomplete medical history and implants included in this study were placed by graduate students enrolled.

Conclusion. Most of the patients do not come to set periodic review, so it is necessary to establish maintenance programs and patient education.

PALABRAS CLAVE

Implantes dentales; Mantenimiento; Complicaciones.

KEY WORDS

Dental implants; Maintenance; Complications.

INTRODUCCIÓN

La colocación de implantes se ha convertido en un tratamiento de elección, válido y efectivo a largo plazo en el edentulismo parcial y completo¹. El resultado duradero de este tratamiento con implantes dependerá del mantenimiento de los tejidos duros y blandos periimplantarios, de la selección del tipo de aditamentos, distribución de las fuerzas sobre los implantes y del tipo de paciente^{2,3}.

El odontólogo debe educar al paciente y motivarlo desde el principio, para que acuda a las revisiones de mantenimiento. Éstas deben estar incluidas dentro del tratamiento implanto-prótico^{3,4}. Para individualizar la técnica adecuada se tendrá en cuenta la habilidad, destreza manual, hábitos de vida, tipo de trabajo, diseño y tipo de prótesis, localización de los pilares, tipo de cepillo (manual, eléctrico y cepillos interproximales), seda dental e irrigadores. Todos estos factores son de vital importancia a la hora de impedir que la población microbiana se deposite sobre las superficies implantológicas y protésicas, y conseguir unos niveles mínimos de placa bacteriana^{3,5,6}.

El pronóstico a largo plazo de los implantes está relacionado con los hábitos del paciente y las citas de mantenimiento. Autores como Schnitman y Schulman⁷, publicaron el consenso de recomendaciones dadas por la ADA (Asociación Dental Americana), en el que los implantes dentales serán evaluados mediante los siguientes criterios: supervivencia, pérdida ósea, salud gingival, profundidad de sondaje, oclusión, estética, infección, alteraciones nerviosas, actitud emocional del paciente y su satisfacción⁷.

El objetivo del presente estudio fue determinar si los pacientes portadores de implantes del Máster de Cirugía Bucal e Implantología del Hospital Virgen de la Paloma, acudieron a las revisiones periódicas recomendadas por el profesional tras la instalación de la prótesis.

PACIENTES Y MÉTODOS

La metodología aplicada para el presente trabajo se determinó tratando de seguir la declaración de la Iniciativa STROBE⁸ para la comunicación de estudios observacionales.

El diseño del estudio fue de cohorte retrospectivo. La recogida de historias clínicas se llevó a cabo en una de las clínicas asociadas al Máster de Cirugía Bucal e Implantología del Hospital Virgen de la Paloma de Madrid, entre los años 2006 y 2013. Se registraron las historias clínicas de dichos pacientes a los que se les había colocado implantes. Los pacientes que tras la colocación de los implantes acudían a la clínica dental por alguna complicación, no se registraban como que había venido para realizarse el mantenimiento de los implantes, sino por una complicación.

Las variables de resultado fueron la edad, sexo, asistencia a las revisiones implantológicas cada seis meses, tipo de prótesis y complicaciones tras el tratamiento realizado. Los sesgos encontrados en el presente trabajo se debe a la falta de variables de algunas historias clínicas, y que los pacientes eran tratados por distintos odontólogos.

Se recogieron un total de 414 historias clínicas mediante un muestreo no probabilístico de conveniencia.

Las variables cualitativas. Sexo; Mujeres y Hombres, tipo de tratamiento: Prótesis que se realizaron tras la colocación de los implantes. Se registraron las complicaciones por la que los pacientes acudían a la clínica dental tras la colocación de los implantes.

Las variables cuantitativas. Se determinó la edad media de los pacientes a los que se les había colocado implantes. Frecuencia a las revisiones de los implantes: Se determinó la frecuencia con la que los pacientes acuden cada seis meses tras la colocación de los implantes.

Las historias clínicas fueron revisadas para su posible inclusión en el estudio.

Los datos fueron recogidos en el programa de Excell para el estudio de las variables, que permitió calcular la desviación media de la edad, el riesgo relativo (RR, cuantifica cuántas veces una variable es más que la otra, o se compartan igual) y la prueba del Chi-cuadrado a un nivel de significación estadística del 5%, mediante el programa Epidat 3.1.

RESULTADOS

Participantes

Se registraron un total de 414 Historias clínicas, excluyéndose 25, ya que se encontraban incompletas. Sobre las 389 historias clínicas restantes, se evaluaron un total de 871 implantes entre los años 2006 al 2013 (Figura 1).

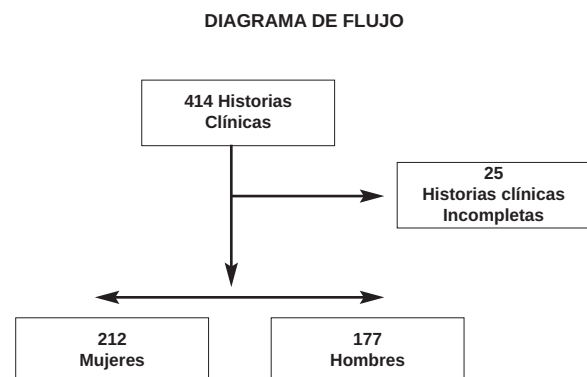


Figura 1. Diagrama de flujo.

Datos descriptivos

Todos los pacientes incluidos en el estudio fueron hombres y mujeres mayores de 18 años y de raza caucásica. La edad media de los pacientes fue de $53 \pm 11,78$ años (rango 20 - 89 años) y la distribución según el género fue de 212 mujeres frente a 177 hombres, con una ratio M/H= 1/ 0,83.

El tipo de prótesis utilizado para rehabilitar a los pacientes a los que se les habían colocado implantes fueron: prótesis fija (91,77%), prótesis híbrida (5,4%) y sobredentadura (2,83%) (Figura 2).

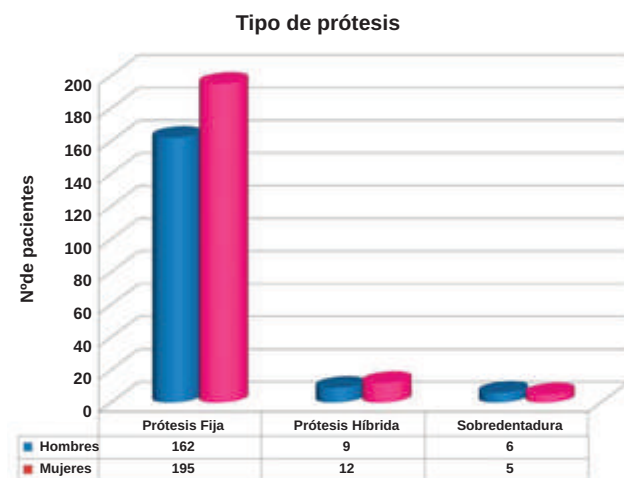


Figura 2. Tipo de prótesis con la que se les rehabilitó a los pacientes que se les había colocado implantes.

La prótesis más utilizada tras la colocación de los implantes fue: la prótesis fija, mediante coronas metal - cerámica, con un total de 162 hombres y 195 mujeres. El segundo tratamiento con el que se rehabilitó a los pacientes fue mediante la prótesis híbrida, en 9 hombres y 12 mujeres. La sobredentadura se colocó en 6 hombres y 5 mujeres.

Las complicaciones registradas por las cuales acudieron los pacientes fueron: movilidad de la corona (4,37%), tornillo roto (1,03%), fractura de la prótesis (0,77%) y pérdida del implante (1,54%).

Dichas complicaciones correspondían al 7,71% del total de historias clínicas, siendo más frecuentes en el género femenino con un 68% frente al 32% en el género masculino. Se observó que estos pacientes que acudían cuando tenían una complicación no venían a sus citas de mantenimiento con anterioridad, ni posteriormente tras solucionarles el problema.

Datos de las variables de resultado

Asistencia a las revisiones implantológicas: En la primera revisión tras la colocación de los implantes a los seis meses, se observó que sólo acuden el 73% de las mujeres, frente al 79% de los hombres. Al año tras la colocación de los implantes, se registró que sólo un 40% en el género femenino y un 42% en el género masculino habían acudido a la revisión dental. Con el paso del tiempo disminuyó progresivamente el número de pacientes que acude al mantenimiento de los implantes,

tanto en el género femenino como masculino, a los tres años de la colocación de los implantes, sólo un 20% en el género femenino y masculino acudieron a la revisión implantológica. En el quinto año en el sexo femenino acudió un 3% frente al 0% en los hombres. A partir del sexto año en las mujeres se recoge que ninguno de los dos acude a las revisiones implantológicas (Figura 3).

Frecuencia de asistencia a las revisiones dentales

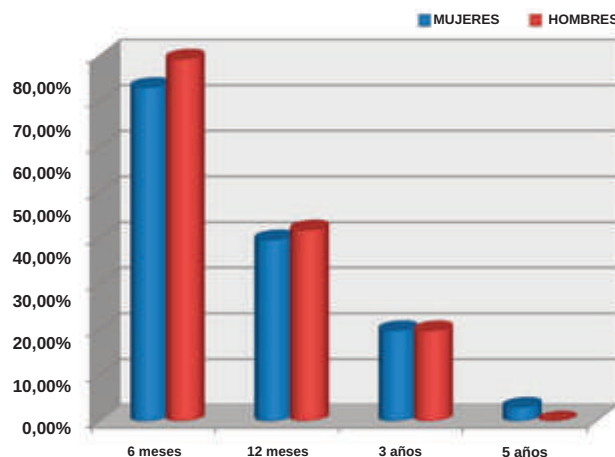


Figura 3. Análisis evolutivo de los pacientes que acuden a las revisiones en los distintos periodos de tiempo.

El riesgo relativo a los seis meses fue del 0,92, a los doce meses fue de 0,95, a los tres años fue de 1 y a los cinco años de 0,97, por tanto, los valores son próximos a 1, es decir, no existen diferencias significativas entre mujeres y hombres que acuden a las revisiones en los distintos periodos de tiempo.

La chi cuadrado a los seis meses tras la colocación de los implantes fue de 2,01, a los doce meses fue de 0,74, a los tres años y a los cinco años fue de 1, por tanto, el porcentaje de mujeres y hombres que acuden a las revisiones entre los seis meses y los cinco años no es estadísticamente significativa. La asistencia va disminuyendo de forma progresiva.

DISCUSIÓN

Las revisiones son necesarias después de la colocación del implante y de la prótesis, porque sirven para detectar y prevenir posibles problemas. Es responsabilidad de los profesionales concienciar de la importancia de un correcto mantenimiento dental.

Los pacientes asintomáticos no acuden a la clínica dental a no ser que tengan dolor o presenten un problema. La mayoría de los pacientes que llevan un tratamiento con implantes presentan incorrectos hábitos de higiene oral, por lo que se les debe hacer comprender de la importancia a las visitas de mantenimiento, aunque estén sin dolor, cómodos, adecuados estéticamente y consideren que presentan una adecuada higiene oral. Es importante que el paciente salga de la consulta con la próxima visita concertada, esto le obliga a recordar que tiene una cita, y al odontólogo controlar si el paciente acude o no a sus citas de mantenimiento⁹.

En el estudio de Tada y cols.¹⁰, el género femenino acudió a las revisiones anuales un 17,2%, frente al 4,5% en el género masculino. Berteza y cols.¹¹, en su estudio observaron una mayor prevalencia a las revisiones odontológicas en el género femenino, con un 64% frente al género masculino con un 60%. En el presente trabajo, el género masculino acudió con mayor frecuencia a las revisiones aunque ya en el primer año, la asistencia a las revisiones cae al 42%.

Humphrey y cols.³, y Levin y cols.¹², consideran que las revisiones tras la colocación de los implantes deberían realizarse cada seis meses. Eskow y cols.¹³, recomiendan que los intervalos se realicen a medida de cada paciente.

Roos-Jansåker y cols.¹⁴, no encontraron una relación entre el número de visitas odontológicas del paciente durante el tiempo de seguimiento y la pérdida de implantes¹⁴.

Rocuzzo y cols.¹⁵, encontraron una correlación entre la pérdida de implantes y un inadecuado seguimiento del programa de mantenimiento periodontal tanto en casos con enfermedad periodontal moderada como severa; también encontraron una correlación entre el número de zonas con pérdida ósea mayor de 3 mm después de 10 años de observación y un inadecuado

seguimiento del programa de mantenimiento en pacientes con enfermedad periodontal moderada¹⁵.

En el presente estudio la pérdida de implantes fue del 1,54%, por tanto, supone un 98,54% de supervivencia a los 7 años. Autores como Mertens y Steveling¹⁶, Pikner y cols.¹⁷, y Ormianer y Palti¹⁸ en sus estudios publicaron cifras superiores al 95% de supervivencia de los implantes, con un seguimiento menor a los diez años, en cambio autores como Brocard y cols.¹⁹, observaron una supervivencia a los 7 años del 92,2%.

Debido a que los pacientes incluidos en este estudio fueron tratados por estudiantes de postgrado, el porcentaje de pacientes que acuden a las revisiones de mantenimiento pudo ser menor, debido a que los pacientes no le dan la misma importancia a las revisiones que si acudiesen a clínicas privadas, o los alumnos no sabían transmitir la información.

CONCLUSIÓN

La gran mayoría de los pacientes estudiados no acuden a las revisiones periódicas establecidas, por lo que se hace necesarios establecer programas de mantenimiento y de educación al paciente.



BIBLIOGRAFÍA

1. Schwartz-Arad D, Samet N, Samet N. Single tooth placement of missing molars: A retrospective study of 78 implants. *J Periodontol* 1999; 70: 449-54.
2. Schwartz-Arad D, Laviv A, Levin L. Survival of immediately provisionalized dental implants placed immediately into fresh extraction sockets. *J Periodontol* 2007; 78:219-23.
3. Humphrey S. Implant Maintenance. *Dent Clin N Am* 2006; 50:463-78.
4. Costa FO, Takenaka-Martinez S, Cota LOM, Ferreira SD, Silva GLM, Costa JE. Peri-implant disease in subjects with and without preventive maintenance: a 5-year follow-up. *J Clin Periodontol* 2012; 39:173-81.
5. Schumaker ND, Metcalf BT, Toscano NT, Holtzclaw DJ. Periodontal and periimplant maintenance: a critical factor in long-term treatment success. *Compendium Contin Educ Dent* 2009; 30(7):388-90.
6. Kim KK, Sung HM. Outcomes of dental implant treatment in patients with generalized aggressive periodontitis: a systematic review. *J Adv Prosthodont* 2012; 4(4):210-7.
7. Schnitman P, Schulman L. Recommendation of the consensus development conference of dental implants. *J Am Dent Assoc* 1979; 98: 373-7.
8. www.strobe-statement.org.
9. López Carriches C. Mantenimiento de los implantes dentales. *Puesta al día. Cient Dent* 2014; 11;1:67-71.
10. Tada A, Nobuhiro H. Sexual differences in oral health behaviour and factors associated with oral health behaviour in Japanese young adults. *Public Health* 2004; 118:104-9.
11. Berteza PC, Staehelin K, Dratva J, Kemp Stutz E. Female gender is associated with dental care and dental hygiene but not with complete dentition in the Swiss adult population. *J Public Health* 2007;1 5:361-7.
12. Levin BP, Wilk BL. Immediateprovisionalization of immediate implants in the esthetic zone: A prospective case series evaluating implant survival, esthetics and bone maintenance. *Compendium* 2013; 34(5):352-61.
13. Eskow RN, Smith VS. Preventive Periimplant Protocol. *Compendium* 1999; 20(2):137-52.
14. Roos-Jansåker AM, Lindahl C, Renvert H, Renvert S. Nine- to fourteen year follow-up of implant treatment. Part I: implant loss and associations to various factors. *J Clin Periodontol* 2006; 33:283-9.
15. Rocuzzo M, De Angelis N, Bonino L, Aglietta M. Ten-year results of a three-arm prospective cohort study on implants in periodontally compromised patients. Part 1: implant loss and radiographic bone loss. *Clin Oral Implants Res* 2010; 21:490-6.
16. Mertens C, Steveling HG. Implant-supported fixed prostheses in the edentulous maxilla: 8-year prospective results. *Clin Oral Implants Res* 2011; 22:464-72.
17. Pikner SS, Gröndahl K, Jemt T, Friberg B. Marginal bone loss at implants: a retrospective, long-term follow-up of turned Brånemark System implants. *Clin Implant Dent Related Res* 2009; 11:11-23.
18. Ormianer Z, Palti A. The use of tapered implants in the maxillae of periodontally susceptible patients: 10-year outcomes. *Int J Oral Maxillofac Implants* 2012; 27:442-8.
19. Brocard D, Barthet P, Baysse E, Duffort JF, Eller, P. A multicenter report on 1,022 consecutively placed ITI implants: a 7-year longitudinal study. *Int J Oral Maxillofac Implants* 2000; 15: 691-700.



REVISIÓN
BIBLIOGRÁFICA

INFLUENCIA DE LA DENSIDAD ÓSEA Y SUS ESTADOS PATOLÓGICOS EN LA OSTEOINTEGRACIÓN

Merchán Morales, S., Ortega Aranegui, R., Barona Dorado, C., Rubio Alonso, L., Martínez González, J. M.^a
Influencia de la densidad ósea y sus estados patológicos en la osteointegración. Cient. Dent. 2015; 12; 3: 171-177



Merchán Morales, Santiago
Médico estomatólogo. Doctor en Odontología. Asistente al Servicio de Cirugía. Hospital Virgen de la Paloma. Madrid.

Ortega Aranegui, Ricardo
Profesor del departamento de Radiología, Facultad de Odontología. UCM.

Barona Dorado, Cristina
Subdirectora del Máster de Cirugía Bucal e Implantología. Hospital Virgen de la Paloma. Madrid.

Rubio Alonso, Luis
Profesor Colaborador honorífico. Facultad de Odontología. UCM.

Martínez González, José M^a
Profesor titular del departamento de Medicina y Cirugía Bucofacial, Facultad de Odontología. UCM.

Indexada en / Indexed in:

- IME
- IBECs
- LATINDEX
- GOOGLE ACADÉMICO

Correspondencia:

José M^a Martínez González
Facultad de Odontología. UCM.
Plaza Ramón y Cajal s/n
28040 Madrid
jmargo@odon.ucm.es
hospimar@hotmail.com
Tel.: 913 941 967

Fecha de recepción: 9 de mayo de 2015.
Fecha de aceptación para su publicación:
8 de agosto de 2015.

RESUMEN

El éxito en el tratamiento implantológico está determinado por varios factores (cantidad de hueso, relación prótesis-implante, cargas biomecánicas, técnica quirúrgica, etc.). La densidad ósea es uno de ellos y su influencia en la osteointegración es máxima.

El objetivo del presente artículo ha sido realizar una revisión bibliográfica narrativa sobre la influencia de la densidad ósea en la osteointegración y éxito implantológico, así como los posibles efectos de su patología (osteoporosis, periodontitis, etc.).

El conocimiento de la densidad ósea del lecho implantológico es de vital importancia para el odontólogo y cirujano bucal, que deben tener en cuenta este parámetro y sus posibles estados patológicos para conseguir un resultado satisfactorio.

PALABRAS CLAVE

Densidad ósea; Osteointegración; Osteoporosis, Enfermedad periodontal.

IMPACT OF BONE DENSITY AND ITS PATHOLOGICAL STATES ON OSSEOINTEGRATION

ABSTRACT

The successful implants treatment is determined by several factors (bone quantity, prosthesis-implant relationship, biomechanical loads, surgical technique, etc.). Bone density is one of them and its influence in osseointegration is maximum.

The aim of this article has been to make a narrative bibliographic review about the influence of bone density in osseointegration and implants success, as well as the possible effects of its diseases (osteoporosis, periodontal disease, etc.).

Knowledge of the bone density of implant sites is very important to the dentist and oral surgeon, who must consider this parameter and its possible pathology to achieve a satisfactory result.

KEYWORDS

Bone density; Osseointegration; Osteoporosis; Periodontal disease.

INTRODUCCIÓN

El tratamiento con implantes dentales se ha incorporado a la práctica odontológica cotidiana, por lo que es necesario conocer los factores que influyen en su éxito. La densidad ósea es uno de los más importantes debido a su influencia en la estabilidad primaria, en el protocolo quirúrgico y en el tiempo de cicatrización antes de la carga. Además de dicha densidad, influyen la cantidad de hueso, su vascularización, las cargas biomecánicas (número de implantes, longitud, diámetro, posición y dirección, fuerzas masticatorias), la relación prótesis-implante, la ausencia de infecciones bucales, la técnica quirúrgica, el diseño del implante (superficie, morfología, composición, tipo) y el tabaquismo.

Por tanto, en el fracaso implantológico pueden estar implicadas situaciones relacionadas con la densidad ósea, como poca estabilidad primaria, errores en la cirugía (lecho excesivamente ancho) y carga prematura.

La densidad ósea está incluida dentro de la calidad ósea, concepto más amplio que engloba otros factores como las propiedades biomecánicas (escala, forma, anisotropía, conectividad, etc.), la arquitectura (grosor de la cortical, características de la red trabecular) y las propiedades del remodelado o recambio del hueso¹.

DENSIDAD ÓSEA COMO FACTOR DE OSTEointegración

En la literatura muchos estudios corroboran un mayor índice de fracaso implantológico en hueso de poca densidad. Esto se acentuaría en el hueso tipo IV, que por su cortical delgada y trabecular poco densa puede dañarse fácilmente durante la osteotomía o durante la inserción con la consiguiente falta de estabilidad primaria. Esto explicaría la mayor tasa de fracaso implantológico en maxilar que en mandíbula y en mandíbula posterior que en sínfisis. No obstante, en algunos estudios se ha encontrado la misma tasa de éxito implantológico en maxilar y mandíbula. En otros trabajos se ha hallado más tasa de fracaso implantológico en el hueso de máxima densidad o tipo I, quizás por la excesiva corticalización, la menor vascularización y el calentamiento producido por el fresado en hueso denso².

En la implantología moderna el prerrequisito para el éxito implantológico es la osteointegración, con unión o aposición de hueso directamente sobre la superficie implantaria, de forma similar a la anquilosis, sin interposición de tejido blando o fibroso (fibras de colágeno) y con estabilidad. Esta osteointegración viene determinada por una curación, regeneración o cicatrización ósea peri-implantaria, que se activa tras la lesión de la preparación quirúrgica del lecho del implante. Dicha curación se fundamenta en los principios básicos de cualquier tipo de cicatrización pero con algunas peculiaridades en cuanto a la relación entre el hueso y la superficie del biomaterial y la posterior repercusión de las cargas biomecánicas. En este proceso de curación se da una cronología o secuencia de fases que incluyen la neoangiogénesis, la migración de células osteoprogenitoras, la formación de hueso trabecular, la aposición de hueso lamelar y el remodelado óseo.

Se han propuesto varios criterios de éxito implantológico: ausencia de movilidad, no radiolucidez periimplantaria, pérdida ósea vertical menor de 0,2 mm anuales tras el primer año de carga (la pérdida media normal es de 1,5-2 mm el primer año y 0,1 mm anual después), ausencia de dolor o inflamación y satisfacción del paciente. Salvi y Lang³ realizaron una revisión bibliográfica de los parámetros clínicos, radiográficos y bioquímicos para valorar el éxito implantológico y discriminar el estado de salud o enfermedad periimplantaria: placa bacteriana, estado de la mucosa, anchura de la mucosa queratinizada, profundidad de sondaje, análisis del fluido del surco, supuración o no, estabilidad del implante y evaluación radiográfica. En la práctica la valoración clínica de la osteointegración o éxito implantológico se basa en criterios radiográficos (pérdida de hueso marginal periimplantario, ausencia de áreas radiolúcidas periimplantarias) y de estabilidad implantaria, que puede ser primaria (en el momento de su colocación) o secundaria (tras la osteointegración y remodelado)⁴. En la estabilidad primaria influye la densidad ósea, así como la cantidad de hueso, la técnica quirúrgica y el diseño del implante⁵. En la estabilidad secundaria influyen la superficie del implante y el tiempo de cicatrización⁴.

La importancia de la densidad ósea como factor de osteointegración y éxito implantológico viene dada por su influencia en la estabilidad primaria (y superficie de contacto hueso-implante o BIC por bone implant contact), el protocolo quirúrgico y el tiempo de cicatrización y espera antes de la carga^{5,6}.

La estabilidad primaria es un requisito inicial y factor crítico para la osteointegración. Está directamente relacionada con el grosor del hueso cortical y con la ratio cortical-trabecular⁷. Motoyoshi y cols.^{8,9}, recomiendan una anchura mínima de 1 mm de cortical (y un torque de inserción mínimo de 10 Ncm) para conseguir estabilidad primaria. Los tipos I, II y III ofrecerían suficiente cortical para la estabilidad primaria y suficiente resistencia para sostener el implante. En los tipos II y III los grosores de la cortical serían de 2,5-4 mm y 1,5-2 mm respectivamente. El hueso tipo IV tendría mayor tasa de fracasos por su menor densidad, la pobre resistencia de su medular y su delgada cortical. Ello originaría menos BIC (25%) y menor estabilidad primaria. Dicho BIC sería de un 80% en el tipo I, de un 70% en el tipo II y de un 50% en el tipo III. La densidad ósea determinará también el protocolo quirúrgico condicionando el tipo de fresado, la profundidad y anchura de la osteotomía, el avellanado, el recontorneado óseo, el diseño del implante, la posible utilización de aditamentos con anchura menor que el diámetro de la plataforma implantaria (platform switch) para evitar la pérdida de hueso periimplantario, etc.¹⁰.

La densidad de los huesos maxilares está fuertemente relacionada con la localización anatómica^{5,11}. Habitualmente, la mayor densidad ósea se localiza en la zona anterior de la mandíbula y la menor en el sector posterior del maxilar^{5,6,12,13}. En algunos trabajos la mandíbula posterior aparece más densa que la zona maxilar anterior y en otros el área maxilar anterior es más densa que la mandibular posterior⁵. No obstante puede haber variaciones en la densidad ósea en todas las localizaciones y el cirujano debe validar su valoración preimplantológica durante el fresado del lecho quirúrgico⁶.

DENSIDAD OSEA SISTÉMICA Y ORAL

La densitometría sistémica puede realizarse a nivel central o periférico. Con la densitometría central o axial medimos la densidad ósea en el esqueleto axial o central (columna lumbar y fémur proximal) (Figura 1), en cualquier región del esqueleto (como maxilar o mandíbula) (Figura 2) o incluso en el esqueleto completo. La técnica habitualmente utilizada es la Absorciometría radiológica de doble energía (DXA), que nos proporciona una densidad mineral ósea (DMO). La densitometría periférica se realiza en una región del esqueleto periférico o de extremidades: falanges, metacarpianos, radio, cóndilos femorales, diáfisis tibial y calcáneo (Figuras 3 y 4).

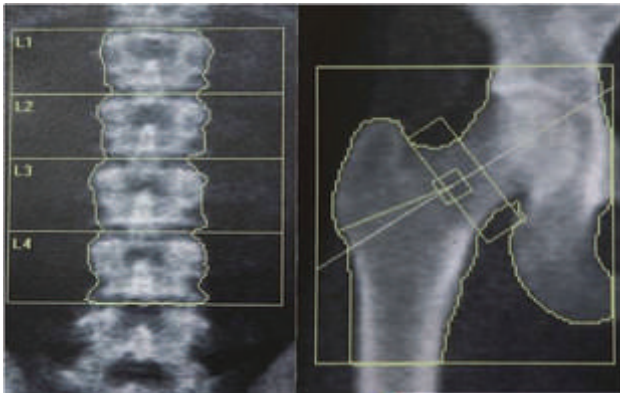


Figura 1. Densitometría central o axial en columna lumbar y fémur proximal.

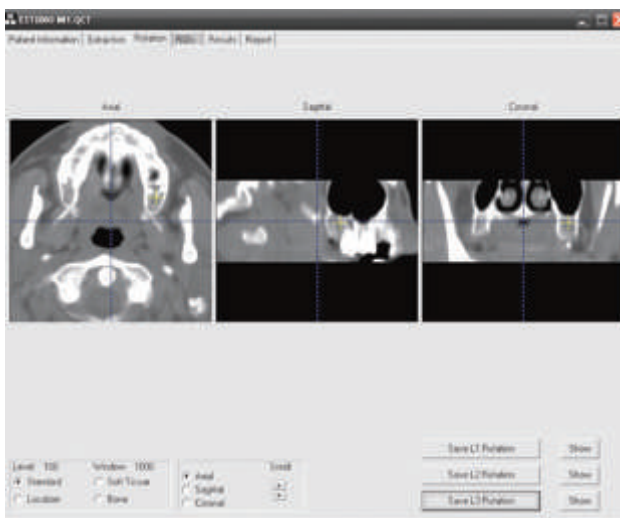


Figura 2. Densitometría central en maxilar.

Es un hecho demostrado la influencia de la edad y el sexo en la densidad ósea sistémica. Hay un pico de densidad en la treintena, que se mantiene hasta los 50 y disminuye significativamente a partir de esta década. Esta disminución es más rápida e intensa en mujeres, sobre todo tras la menopausia, por lo que la osteoporosis es tres veces más frecuente en el sexo femenino¹⁴.

Estos datos no pueden ser extrapolados automáticamente al área bucal y de hecho existe controversia sobre la relación de la edad y del sexo con la densidad ósea oral. Así, Drage y cols.¹⁵, no hallaron relación entre edad y densidad oral. Sha-




Figura 3. Densitometro periférico para estudio de falanges.



Figura 4. Densitometro de Ultrasonidos para calcáneo.

purian y cols.¹⁶, y Klein y cols.¹⁷, tampoco entre densidad oral y edad y sexo.

La posible relación entre densidad ósea sistémica y oral también es objeto de controversia. Verheij y cols.¹⁴, y Geraets y cols.^{18,19}, apreciaron una correlación entre la DMO sistémica (lumbar y femoral) y el modelo o patrón trabecular observado en radiografías panorámicas y periapicales. Dicha correlación, que se aprecia igual en maxilar y mandíbula, podría ser útil en el diagnóstico de osteoporosis¹⁹. Jonasson y cols.²⁰, constataron que la densidad alveolar mandibular y su patrón trabecular estaban correlacionados con la DMO del antebrazo. Lindhl y cols.²¹, encontraron correlación entre las DMO maxilar anterior y lumbar. Mesa Aguado y cols.²², la hallaron entre las densidades sistémica y mandibular. Celenk y Celenk²³ hallaron una baja relación entre las densidades de hueso mandibular y vértebras cervicales.

En cambio otros autores no han encontrado relación entre densidad oral y sistémica (lumbar y femoral)¹⁵. Tampoco hay relación significativa entre densidades óseas mandibular y de cresta ilíaca (la biopsia ilíaca se utiliza para obtener información del remodelado o turnover óseo). Ello se debe a que la mandíbula consiste fundamentalmente en hueso cortical y la cresta iliaca está compuesta sobre todo por hueso trabecular.

OSTEOPOROSIS SISTÉMICA Y ORAL

Según la OMS la osteoporosis es “una enfermedad generalizada del esqueleto caracterizada por masa ósea baja y alteración de la microarquitectura, con aumento de la fragilidad del mismo y consecuente tendencia a las fracturas”. Se caracteriza por una disminución de la masa y densidad óseas, aumento de los espacios trabeculares y adelgazamiento de la cortical (Figura 5). La definición clínica de osteoporosis puede basarse en la presencia de fracturas no violentas o en un menor umbral de fractura. Pero las definiciones clínicas, radiológicas y anatómicas a menudo no son paralelas y llevan a resultados conflictivos. En los sucesivos estudios se ha encontrado una pobre correlación entre el índice de fractura y su severidad con la densidad ósea sistémica.

La explicación de ello reside en que la fuerza, resistencia o fragilidad ósea está condicionada, además de por la masa o densidad de los huesos, por la calidad ósea, que está determinada por factores como la microarquitectura trabecular, índice de remodelado óseo, microfracturas o microgrietas, calidad de los cristales minerales, calidad de las fibras de colágeno, distribución de la masa ósea y grado de mineralización^{1,24}. Estos factores, junto con las propiedades biomecánicas óseas como escala, forma, anisotropía y conectividad (número de nódulos y pilares entre las trabéculas), resultan más importantes que la densidad ósea en la resistencia ósea y susceptibilidad a las fracturas^{25,26}.

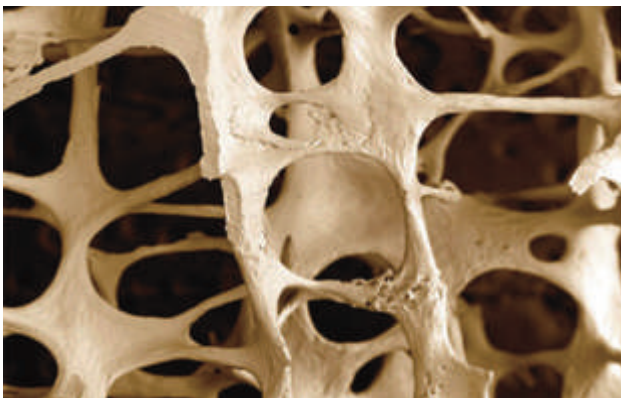


Figura 5. Hueso osteoporótico.

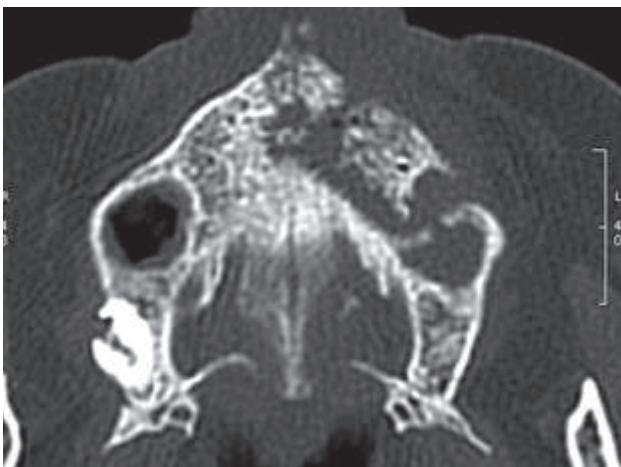


Figura 6. Osteonecrosis maxilar por bifosfonatos.

El diagnóstico de osteoporosis se establece en función de los valores de la DMO obtenidos en la densitometría por DXA (Figura 6). No obstante se ha investigado la validez de las radiografías dentales en el diagnóstico de dicha enfermedad. Verheij y cols.¹⁴, y Geraets y cols.^{18,19}, han demostrado la correlación del modelo o patrón trabecular del hueso oral con la densidad ósea sistémica (fémur y espina lumbar) y concluyen que el patrón trabecular oral puede predecir la osteoporosis. Para ello estudiaron regiones de interés o ROIs en radiografías panorámicas e intraorales midiendo en cada ROI²⁶ características o variables del patrón trabecular: valores de gris, sectores blancos o negros, orientación de dichos sectores, entramado, etc.

En la osteoporosis se daría un desequilibrio de la remodelación ósea, un proceso de reestructuración del hueso existente que está en constante formación y reabsorción. El fenómeno equilibrado del remodelado óseo permite en condiciones normales la renovación de un 5-15 % del hueso total al año (un 5% del hueso cortical y un 20% del trabecular)²⁷. Este remodelado se produce en pequeñas áreas de la cortical o de la superficie trabecular llamadas unidades básicas multicelulares u osteonas, donde hay osteoblastos, preosteoblastos, osteoclastos y macrófagos. Los osteoclastos reabsorben hueso y los osteoblastos forman la matriz osteoide y la mineralizan para rellenar la cavidad previamente creada²⁸. Cada ciclo de remodelado dura de 3 a 6 meses.

El remodelado óseo existe toda la vida, pero sólo hasta la tercera década el balance es positivo. Es precisamente en la treintena cuando existe la máxima masa ósea, que se mantiene con pequeñas variaciones hasta los 50 años. A partir de aquí, existe un predominio de la reabsorción y la masa ósea empieza a disminuir²⁷. La reabsorción siempre precede a la formación y en el esqueleto joven las cantidades de hueso reabsorbidas son similares a las neoformadas.

En la osteoporosis la alteración de la remodelación ósea supone una reabsorción de hueso aumentada y una osteoformación disminuida con un turnover desequilibrado a favor de la primera²⁷. La pérdida ósea afecta preferentemente al hueso trabecular, más activo metabólicamente.

La herramienta convencional para obtener información del remodelado o turnover óseo es la biopsia de cresta ilíaca, que ofrece claras diferencias entre pacientes osteoporóticos y normales. No obstante en muchos pacientes osteoporóticos el remodelado óseo puede ser normal por una fluctuación fásica de la enfermedad o porque el metabolismo haya vuelto a su normalidad.

La definición de osteoporosis sistémica es clara, pero no así la de osteoporosis oral. Los cambios osteoporóticos pueden ser observados en hueso oral, pero no hay estudios que demuestren una relación significativa entre osteoporosis sistémica y oral, siendo esta relación poco clara. Así, la osteoporosis diagnosticada en un área no presupone su presencia en otra y la osteoporosis sistémica no va necesariamente acompañada de osteoporosis oral, aunque en muchos pacientes la osteopenia oral es secundaria a la esquelética. En la literatura se encuentran estudios en los que valores densitométricos de área lumbar,

cuello de fémur o antebrazo no se correlacionan (o lo hacen débilmente) con los de mandíbula¹⁷. Por tanto, es más importante la valoración de la densidad del hueso local (oral) que la del hueso sistémico.

Los datos histomorfométricos muestran que el remodelado es focal y específico según la localización anatómica, variando según los lugares del esqueleto y de vez en cuando dentro de un mismo sitio²⁸. Por tanto, los resultados de la biopsia de cresta ilíaca no tienen reflejo necesariamente en el hueso bucal. Hay una pobre o nula correlación entre la densidad ósea mandibular (fundamentalmente cortical) y la de cresta iliaca (fundamentalmente trabecular), siendo sus parámetros de remodelado óseo diferentes²⁹. No hay una correlación exacta entre las densidades óseas sistémica y oral debido a la diferente demanda funcional de los huesos y a la influencia de la oclusión y masticación en el remodelado del hueso bucal. Así, las regiones que soportan tensión generan unas osteonas mayores que las zonas que reciben compresión. Asimismo hay una disminución de la densidad ósea en la región mentoniana con la oclusión y en el ángulo mandibular cuando no hay oclusión. Por tanto, los huesos de diferentes localizaciones están sometidos a diferente estrés biomecánico, lo que influye en el remodelado óseo³⁰. Así, en pacientes desdentados el estrés es mayor en la región molar y en la rama ascendente (con el consiguiente estímulo del remodelado); en los dentados, en el hueso alveolar, apófisis coronoides y cuerpo mandibular. Además, la actividad muscular regula la densidad ósea mandibular de las áreas donde se insertan los músculos³¹.

La osteopenia oral comparte la misma etiología, patogénesis y factores de riesgo que la sistémica. Se ha hallado una correlación entre la densidad mandibular y sistémica y se ha indicado que la mandíbula de mujeres osteoporóticas presenta menos densidad ósea y una cortical más estrecha en el gonion³². También se ha encontrado una correlación significativa entre la severidad de la osteoporosis y la reabsorción de la cresta alveolar en pacientes edéntulos. En mujeres postmenopáusicas se ha hallado una correlación entre la DMO de la cortical vestibular mandibular y la DMO lumbar y femoral, así como una relación entre el déficit de estrógenos y una menor densidad ósea alveolar³³. Por ello la terapia sustitutoria con estrógenos mejoraría la densidad ósea oral.

La osteoporosis aumenta con la edad, tras la menopausia y es más prevalente en mujeres. La osteoporosis postmenopáusica es debida a la deficiencia de estrógenos, cuya acción en la densidad ósea se debe a su efecto positivo en la regulación del turnover óseo. Los estrógenos inhiben la diferenciación de los osteoclastos, disminuyendo su número. El déficit de estrógenos disminuye la densidad ósea sistémica y oral y eleva las cifras de fosfatasa alcalina en sangre (enzima que contribuye a la mineralización de la sustancia osteoide). La terapia estrogénica puede prevenir la osteoporosis e incrementar la densidad ósea porque normaliza y disminuye el turnover óseo³⁴. Se han empleado también el raloxifeno, la calcitonina, la paratohormona (PTH), el ralenato de estroncio y especialmente, los bifosfonatos (BF)¹.

Los BF se utilizan en el tratamiento de la osteoporosis (y otras enfermedades) porque incrementan la densidad mineral del hueso y reducen el riesgo de fracturas. Los BF se depositan en el hueso e inhiben de forma directa la reabsorción ósea: inhiben la actividad resorptiva de los osteoclastos, inducen su apoptosis, evitan su formación a partir de precursores hematopoyéticos y estimulan la producción por los osteoblastos de un factor inhibidor de osteoclastos.

La osteonecrosis mandibular por BF (ONBF) (Figura 7) consiste en la aparición de focos de necrosis óseas con exposición del hueso mandibular (o maxilar) que tienen una curación lenta o no llegan a cerrar en 6-8 semanas siendo su incidencia el 0,7-12% de los pacientes tratados con BF³⁵. Más del 90% de los casos de ONBF corresponden a tratamientos por vía intravenosa (pamidronato y ácido zolendrónico) del mieloma múltiple y cáncer metastásico de mama o próstata. Los casos en pacientes que reciben los BF por vía oral son raros. El hecho de que tenga lugar en la cavidad oral y especialmente en la mandíbula podría explicarse por el microtrauma constante producido por las fuerzas de masticación, lo que hace que el hueso esté en constante remodelación y los BF alcancen ahí concentraciones más elevadas que en otras partes del cuerpo¹.

OSTEOPOROSIS EN IMPLANTOLOGÍA

En modelos experimentales animales se ha demostrado que la osteoporosis altera el proceso de osteointegración y que este cambio puede ser revertido mediante tratamiento. El hueso periimplantario en tibias de animales con osteoporosis postovariectomía muestra una disminución de la masa, volumen y densidad óseos periimplantarios, una reducción significativa del área de contacto hueso-implante (BIC) y una reducción del soporte del mismo³⁶. Estos cambios suceden en hueso trabecular y pueden influir en la cicatrización y curación ósea periimplantaria. La terapia sustitutoria con estrógenos tiene resultados favorables en animales y esto sugeriría plantear este tratamiento en pacientes¹.

Sin embargo, la extrapolación de estos resultados a humanos no es adecuada. Los estudios realizados en pacientes con osteoporosis no han demostrado diferencias en las tasas de éxito implantológico respecto a pacientes sanos y han sido contradictorios o no demostrativos. Por tanto la osteoporosis no puede considerarse una contraindicación para el tratamiento implantológico dental^{1,16}. Shibli y cols.³⁶, demostraron que el BIC en pacientes con y sin osteoporosis es la misma. La osteoporosis oral tampoco supone un mayor riesgo de fracaso implantológico, aunque es importante su valoración en la planificación quirúrgica. La reacción ósea al implante dental sería más dependiente del entorno local que del general. Aunque la incidencia de la osteoporosis es mayor con la edad y en mujeres el éxito implantológico no está correlacionado con la edad o el sexo¹. No obstante, algunos autores han planteado objeciones o indicado que podría ser una contraindicación relativa porque conlleva una disminución del número y actividad de los osteoblastos, al igual que de estrógenos, hormonas calciotrópicas y TGF β . Se ha sugerido que los cambios en la calidad de hueso podrían reducir su resistencia y comprometer el estado del lecho receptor de los implantes.

Como se ha mencionado con anterioridad, la osteoporosis no es una contraindicación para el tratamiento implantológico pero sí puede serlo su tratamiento con BF. La colocación de implantes en estos pacientes supone un mayor riesgo de ONBF por lo que se recomienda que esta cirugía se realice antes del tratamiento, evitándola en lo posible mientras dure éste³⁸⁻³⁹. Ello se debe a que las necesidades de reparación y remodelación del hueso se incrementan con la cirugía implantológica y los BF merman seriamente estas capacidades¹. Por la misma razón se recomienda evitar las extracciones dentales u otro tipo de cirugía.

OSTEOPOROSIS Y ESTADO PERIODONTAL

Se ha demostrado una relación clara entre estado periodontal y densidad ósea sistémica. Gondim y cols.³⁹, y Takahashi y cols.⁴⁰, confirmaron la asociación entre osteoporosis y periodontitis al hallar una clara correlación entre baja DMO sistémica (lumbar y femoral) y parámetros de periodontitis en mujeres postmenopáusicas. Pepelassi y cols.⁴¹, realizaron un estudio en mujeres con osteoporosis y periodontitis crónica demostrando que al disminuir la DMO lumbar y femoral hay una mayor severidad en la sintomatología periodontal (índice gingival, sangrado al sondaje, profundidad de bolsas y recesión gingival). Iwasaki y cols.⁴², indican que la baja DMO está asociada a la pérdida de inserción gingival en mujeres postmenopáusicas. Sultan y Rao⁴³ han hallado una ligera relación entre la DMO sistémica con la pérdida de inserción gingival y de hueso alveolar en menopáusicas con periodontitis crónica, afirmando que

la osteopenia postmenopáusica es un factor de riesgo de la enfermedad periodontal.

Los estudios muestran una correlación entre DMO sistémica y edentulismo porque los individuos con mayor DMO esquelética y oral retienen más sus dientes periodontales²². La osteoporosis sistémica favorecería la reabsorción de la cresta alveolar y posterior pérdida dentaria.

No obstante algunos autores discuten esta relación o no la han hallado de forma significativa y plantean que la osteoporosis quizás sea sólo un débil factor de riesgo de enfermedad periodontal. Según Mesa Aguado y cols.²², la DMO sistémica es independiente del inicio, progresión y gravedad de la periodontitis. Celenk y Celenk⁴⁴ defienden la no relación entre edentulismo y densidad ósea oral y que no hay diferencia densitométrica entre mandíbulas dentadas y desdentadas. Esto podría deberse a que la mandíbula realiza una función masticatoria a pesar de estar desdentada y que los músculos insertados en ella inducirían la osteogénesis y prevendrían la osteoporosis local al generar tensión.

CONCLUSIÓN

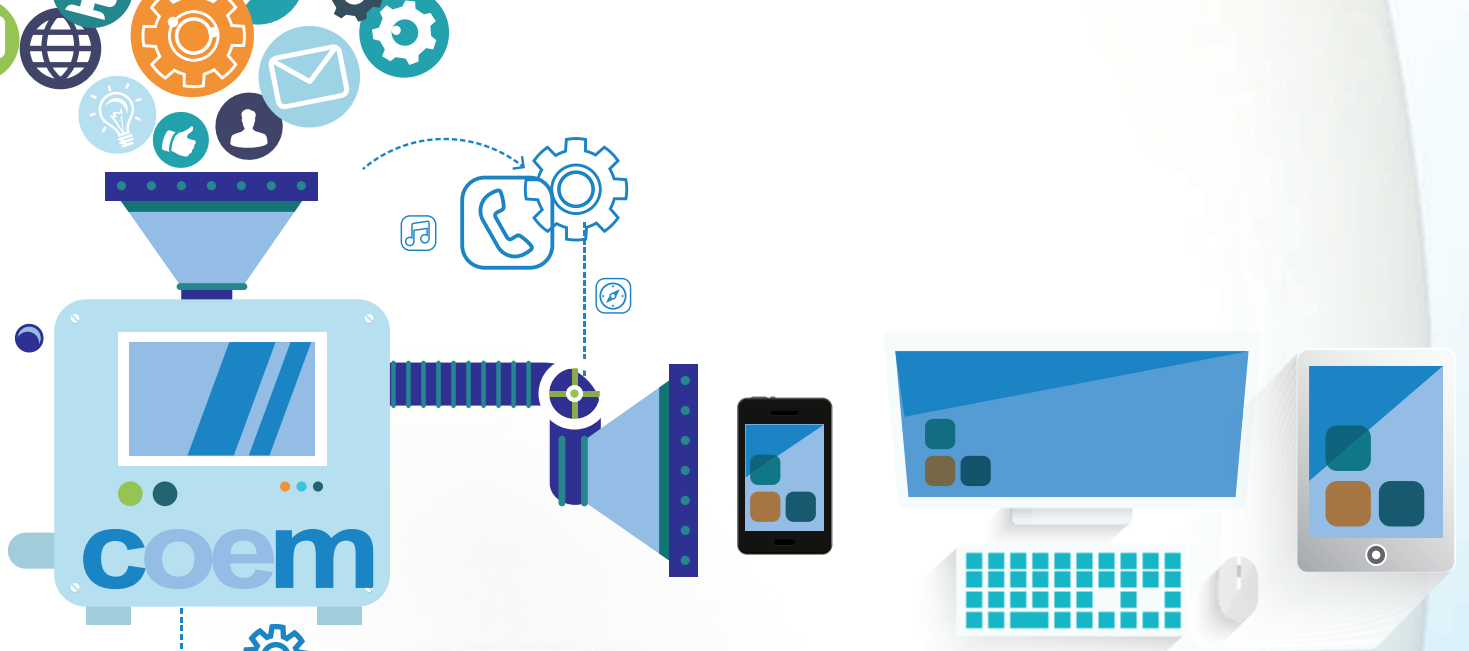
El conocimiento de la densidad ósea del lecho implantológico es de vital importancia en la evaluación prequirúrgica dada su influencia en la osteointegración y el éxito implantológico. Por ello el odontólogo debe tener en cuenta este parámetro en su práctica implantológica, así como los posibles estados patológicos (osteoporosis, tratamiento con bifosfonatos, periodontitis, etc.) que puedan influir en el éxito del implante.



BIBLIOGRAFÍA

- Mellado Valero A, Ferrer García JC, Calvo Catalá J, Labaig Rueda. Tratamiento implantológico en el paciente con osteoporosis. *Med Oral Patol Oral Cir Bucal* 2010; 15 (Ed. esp.): 45-50.
- Turkyilmaz I, Tumer C, Ozbek EN, Tözüm TF. Relations between the bone density values from computerized tomography, and implant stability parameters: a clinical study of 230 regular platform implants. *J Clin Periodontol* 2007; 34 (8): 716-22.
- Salvi GE, Lang NP. Diagnostic parameters for monitoring peri-implant conditions. *Int J Oral Maxillofac Implants* 2004; 19 Suppl: 116-27.
- Quesada García MP, Prados Sánchez E, Olmedo Gaya MV, Muñoz Soto E, González Rodríguez MP, Vallecillo Capilla M. Análisis de frecuencia de resonancia como medida de estabilidad de los implantes dentales. Revisión bibliográfica. *Med Oral Patol Oral Cir Bucal* 2010; 15: 36-44.
- Farré-Pagés N, Augé-Castro ML, Alaejos-Algarra F, Mareque-Bueno J, Ferrés-Padró E, Hernández-Alfaro F. Relation between bone density and primary implant stability. *Med Oral Patol Oral Cir Bucal* 2011; 16 (1): 62-7.
- Cavallaro J Jr, Greenstein B, Greenstein G. Clinical methodologies for achieving primary dental implant stability: the effects of alveolar bone density. *J Am Dent Assoc* 2009; 140 (11): 1366-72.
- Miyamoto I, Tsuboi Y, Wada E, Suwa H, Iizuka T. Influence of cortical bone thickness and implant length on implant stability at the time of surgery--clinical, prospective, biomechanical, and imaging study. *Bone* 2005; 37 (6): 776-80.
- Motoyoshi M, Yoshida T, Ono A, Shimizu N. Effect of cortical bone thickness and implant placement torque on stability of orthodontic mini-implants. *Int J Oral Maxillofac Implants* 2007; 22 (5): 779-84.
- Motoyoshi M, Inaba M, Ono A, Ueno S, Shimizu N. The effect of cortical bone thickness on the stability of orthodontic mini-implants and on the stress distribution in surrounding bone. *Int J Oral Maxillofac Surg* 2009; 38 (1): 13-8.
- Hürzeler M, Fickl S, Zuhr O, Wachtel HC. Peri-implant bone level around implants with platform-switched abutments: preliminary data from a prospective study. *J Oral Maxillofac Surg* 2008; 66 (10): 2195-6.
- Turkyilmaz I, Tözüm TF, Tumer C. Bone density assessments of oral implant sites using computerized tomography. *J Oral Rehabil* 2007; 34 (4): 267-72.
- Aranyarachkul P, Caruso J, Gantes B, Schulz E, Riggs M, Dus I, Yamada JM, Crigger M. Bone density assessments of dental implant sites: 2. Quantitative cone-beam computerized tomography. *Int J Oral Maxillofac Implants* 2005; 20 (3): 416-24.

13. Turkyilmaz I, Ozan O, Yilmaz B, Ersoy AE. Determination of bone quality of 372 implant recipient sites using Hounsfield unit from computerized tomography: a clinical study. *Clin Implant Dent Relat Res* 2008; 10 (4): 238-44.
14. Verheij JG, Geraets WG, van der Stelt PF, Horner K, Lindh C, Nicopoulou-Karayianni K, Jacobs R, Marjanovic EJ, Adams JE, Devlin H. Prediction of osteoporosis with dental radiographs and age. *Dentomaxillofac Radiol* 2009; 38 (7): 431-7.
15. Drage NA, Palmer RM, Blake G, Wilson R, Crane F, Fogelman I. A comparison of bone mineral density in the spine, hip and jaws of edentulous subjects. *Clin Oral Implants Res* 2007; 18 (4): 496-500.
16. Shapurian T, Damoulis PD, Reiser GM, Griffin TJ, Rand WM. Quantitative evaluation of bone density using the Hounsfield index. *Int J Oral Maxillofac Implants* 2006; 21 (2): 290-7.
17. Klein MO, Grötz KA, Manefeld B, Kann PH, Al-Nawas B. Ultrasound transmission velocity for noninvasive evaluation of jaw bone quality in vivo before dental implantation. *Ultrasound Med Biol* 2008; 34 (12): 1966-71.
18. Geraets WG, Verheij JG, van der Stelt PF, Horner K, Lindh C, Nicopoulou-Karayianni K, Jacobs R, Devlin H. Osteoporosis and the general dental practitioner: reliability of some digital dental radiological measures. *Community Dent Oral Epidemiol* 2007; 35 (6): 465-71.
19. Geraets WG, Verheij JG, van der Stelt PF, Horner K, Lindh C, Nicopoulou-Karayianni K, Jacobs R, Marjanovic EJ, Adams JE, Devlin H. Selecting regions of interest on intraoral radiographs for the prediction of bone mineral density. *Dentomaxillofac Radiol* 2008; 37 (7): 375-9.
20. Jonasson G, Jonasson L, Kiliaridis S. Skeletal bone mineral density in relation to thickness, bone mass, and structure of the mandibular alveolar process in dentate men and women. *Eur J Oral Sci* 2007; 115 (2): 117-23.
21. Lindh C, Obrant K, Petersson A. Maxillary bone mineral density and its relationship to the bone mineral density of the lumbar spine and hip. *Oral Surg Oral Med Oral Pathol Oral Radiol Endod* 2007; 104 (1): 117-21.
22. Mesa Aguado F, Muñoz Martínez R, Noguero Rodríguez B, García Martínez O, Souki N, García Martínez M. Valoración mediante análisis digital de imagen de la masa y densidad ósea en ortopantomografías de pacientes periodontales. *Periodoncia y Osteointegración* 2006; 16 (2): 75-82.
23. Celenk P, Celenk C. Evaluation by quantitative magnetic resonance imaging of trabecular bone quality in mandible and cervical vertebrae. *Clin Oral Implants Res* 2010; 21 (4): 409-13.
24. Cano J, Campo J, Vaquero JJ, Martínez JM, Bascones A. Imagen de alta resolución en biología ósea I. Revisión de la literatura. *Med Oral Patol Oral Cir Bucal* 2007; 12 Supl 5: 320-5.
25. Rebaudi A, Trisi P, Cella R, Cecchini G. Preoperative evaluation of bone quality and bone density using a novel CT/microCT-based hard-normal-soft classification system. *Int J Oral Maxillofac Implants* 2010; 25 (1): 75-85.
26. Bauer JS, Link TM. Advances in osteoporosis imaging. *Eur J Radiol* 2009; 71 (3): 440-9.
27. Fernández-Tresguerres I, Alobera Gracia MA, del Canto Pingarrón M, Blanco Jerez L. Bases fisiológicas de la regeneración ósea II. El proceso de remodelado. *Med Oral Patol Oral Cir Bucal* 2006; 11: 92-8.
28. de Vernejoul MC, Belenguer-Prieto R, Kuntz D, Bielakoff J, Miravet L, Ryckewaert A. Bone histological heterogeneity in postmenopausal osteoporosis: a sequential histomorphometric study. *Bone* 1987; 8 (6): 339-42.
29. Verna C, Melsen B, Melsen F. Differences in static cortical bone remodeling parameters in human mandible and iliac crest. *Bone* 1999; 25: 577-83.
30. Wakley GK, Baylink DJ. Systemic influences on the bone response to dental and orthopedic implants. *J Oral Implantol* 1988; 14 (3): 285-311.
31. Klemetti E, Vainio P, Lassila V. Mineral density in the mandibles of partially and totally edentate postmenopausal women. *Scand J Dent Res* 1994; 102 (1): 64-7.
- 32- Kribbs PJ. Comparison of mandibular bone in normal and osteoporotic women. *J Prosthet Dent* 1990; 63 (2): 218-22.
32. Klemetti E, Vainio P, Lassila V, Alhava E. Cortical bone mineral density in the mandible and osteoporosis status in postmenopausal women. *Scand J Dent Res* 1993; 101 (4): 219-23.
33. Fernández-Tresguerres I, Alobera Gracia MA, del Canto Pingarrón M, Blanco-Jerez L. Bases fisiológicas de la regeneración ósea I. Histología y fisiología del tejido óseo. *Med Oral Patol Oral Cir Bucal* 2006; 11: 32-6.
34. Paiva-Fonseca F, Santos-Silva AR, Della-Coletta R, Vargas PA, Lopes MA. Alendronate-associated osteonecrosis of the jaws: a review of the main topics. *Med Oral Patol Oral Cir Bucal* 2014; 19 (2): 106-11.
35. Giro G, Gonçalves D, Sakakura CE, Pereira RM, Marcantonio Júnior E, Orrico SR. Influence of estrogen deficiency and its treatment with alendronate and estrogen on bone density around osseointegrated implants: radiographic study in female rats. *Oral Surg Oral Med Oral Pathol Oral Radiol Endod* 2008; 105 (2): 162-7.
36. Shibli JA, Aguiar KC, Melo L, d'Ávila S, Zenóbio EG, Faveri M, Iezzi G, Piattelli A. Histological comparison between implants retrieved from patients with and without osteoporosis. *Int J Oral Maxillofac Surg* 2008; 37 (4): 321-7.
37. Jacobsen C, Metzler P, Rössle M, Obwegeser J, Zemmann W, Grätz KW. Osteopathy induced by bisphosphonates and dental implants: clinical observations. *Clin Oral Investig* 2013; 17 (1): 167-75.
38. Holzinger D, Seemann R, Matoni N, Ewers R, Millesi W, Wutzl A. Effect of dental implants on bisphosphonate-related osteonecrosis of the jaws. *J Oral Maxillofac Surg* 2014; 72 (10): 1937-41.
39. Gondim V, Aun J, Fukuda CT, Takayama L, Latorre Mdo R, Pannuti CM, Rodrigues Pereira RM, Romito GA. Severe loss of clinical attachment level: an independent association with low hip bone mineral density in postmenopausal females. *J Periodontol* 2013; 84 (3): 352-9.
40. Takahashi O, Yoshihara A, Nakamura K, Miyazaki H. Association between periodontitis and systemic bone mineral density in Japanese community dwelling postmenopausal women. *J Dent* 2012; 40 (8): 700-1.
41. Pepelassi E, Nicopoulou-Karayianni K, Archontopoulou AD, Mitsea A, Kavadella A, Tsiklakis K, Vrotsos I, Devlin H, Horner K. The relationship between osteoporosis and periodontitis in women aged 45-70 years. *Oral Dis* 2012; 18 (4): 353-9.
42. Iwasaki M, Taylor GW, Nakamura K, Yoshihara A, Miyazaki H. Association between low bone mineral density and clinical attachment loss in Japanese postmenopausal females. *J Periodontol* 2013; 84 (12): 1708-16.
43. Sultan N, Rao J. Association between periodontal disease and bone mineral density in postmenopausal women: A cross sectional study. *Med Oral Patol Oral Cir Bucal* 2011; 16: 440-7.
44. Celenk C, Celenk P. Evaluation by quantitative magnetic resonance imaging of trabecular bone quality in the dentate and edentulous mandible. *Clin Oral Implants Res* 2008; 19 (1): 15-8.



↓ El COEM te ayuda a crear tu web para móviles y tablets

El **COEM** y **lawebredonda.es** han llegado a un acuerdo por el cual se ofrece a los colegiados de la Iª Región y Amigos COEM la posibilidad de tener su web en unas condiciones ventajosas.

➔ ¿Qué te aporta tener tu propia web?

- ▷ Crear marca.
- ▷ Tengas o no clínica propia, tus pacientes te refieren y te buscan.
- ▷ Si estás en Internet, tus pacientes podrán ver tu experiencia, formación, etc.

- Diseño de alta calidad optimizado y moderno.
- Contenidos específicos para sector dental.
- Maquetación realizada por profesionales.
- Control total de contenidos de la web (autogestionable).
- Servicio completo (alojamiento web, email, dominio) por 120€/año (+IVA) *.

*Consulta los precios para Amigos COEM



Más Información

www.coem.org.es

coem 
Ilustre Colegio Oficial de Odontólogos y Estomatólogos de la Iª Región



REVISIÓN BIBLIOGRÁFICA

Evaluación de La Densidad Ósea: Técnicas Densitométricas

Merchán Morales, S., Ortega Aranegui, R., Barona Dorado, C., Rubio Alonso, L., Martínez González, J. M.
Evaluación de la densidad ósea: técnicas densitométricas. *Cient. Dent.* 2015; 12; 3: 179-186



Merchán Morales, Santiago
Médico estomatólogo. Doctor en Odontología. Asistente al Servicio de Cirugía. Hospital Virgen de la Paloma. Madrid.

Ortega Aranegui, Ricardo
Profesor de Radiología, Facultad de Odontología. UCM.

Barona Dorado, Cristina
Subdirectora del Máster de Cirugía Bucal e Implantología. Hospital Virgen de la Paloma. Madrid.

Rubio Alonso, Luis
Profesor del Máster de Cirugía Bucal e Implantología. Hospital Virgen de la Paloma. Madrid.

Martínez González, José M^a
Profesor del Máster de Cirugía Bucal e Implantología. Hospital Virgen de la Paloma. Madrid.

Indexada en / Indexed in:

- IME
- IBECES
- LATINDEX
- GOOGLE ACADÉMICO

Correspondencia:

José M^a Martínez González
Facultad de Odontología. UCM
Plaza Ramón y Cajal s/n
28040 Madrid
jmargo@odon.ucm.es
hospimar@hotmail.com
Tel.: 913 941 967

Fecha de recepción: 19 de mayo de 2015.
Fecha de aceptación para su publicación:
11 de junio de 2015.

RESUMEN

La densidad ósea es uno de los factores de osteointegración y éxito implantológico más importante y por ello su evaluación es de máxima relevancia. Para ello se han utilizado técnicas densitométricas como la Radiología (convencional y digital), la Absorciometría Radiológica de Doble Energía (DXA) y la Tomografía Computerizada (TC). En esta última se incluyen la TC médica y la TC dental o CB-CT (Cone Beam Computerized Tomography). Al aplicar a la TC programas informáticos de valoración densitométrica obtenemos la TC cuantitativa o QCT (por Quantitative Computerized Tomography) y la CB-CT cuantitativa o QCB-CT, que nos proporcionan una densidad expresada en Unidades Hounsfield (UH) y en algunos casos en mg Ha/cm³. El estudio de otras posibles técnicas como la Resonancia magnética (MRI) y la Ultrasonografía Cuantitativa (QUS) está en fase experimental.

El objetivo del presente artículo ha sido realizar una revisión bibliográfica narrativa sobre las principales técnicas densitométricas utilizadas en Cirugía Bucal e Implantología. De todas ellas la más exacta es la TC cuantitativa o QCT. Con la DXA obtenemos una densidad expresada en mg Ha/cm², más precisa que la radiológica, pero plantea problemas técnicos y es de difícil aplicación en los pequeños espacios maxilofaciales. La Radiología, a pesar de ser una técnica subjetiva, empírica y poco sensible, sigue siendo útil en la práctica clínica cotidiana.

PALABRAS CLAVE

Densidad ósea; Densitometría; Técnicas densitométricas

Bone density evaluation: Densitometric Techniques

ABSTRACT

Bone density is one of the most important factors of osseointegration and implants success and therefore its evaluation is highly relevant. For this purpose densitometric techniques have been used as Radiology (conventional and digital), Double X-Ray Absorptiometry (DXA) and Computed Tomography (CT). Within this latter, medical CT and dental CT or CB-CT (Cone Beam Computerized Tomography) are included. Applying to CT densitometric evaluation softwares we obtain the quantitative CT (QCT) and quantitative CB-CT (QCB-CT), which provides a density expressed in Hounsfield units (HU) and in some cases Ha mg/cm³. The study of alternative techniques such as Magnetic Resonance Imaging (MRI) and Quantitative Ultrasound (QUS) remains, for now, experimental.

The aim of this article has been to make a narrative bibliographic review about the main densitometric techniques used in Oral Surgery and Implantology. From all of them, the most exact is the quantitative CT or QCT. With the DXA we obtain a density expressed in mg Ha/cm², more accurate than radiologic one, but poses technical problems and is difficult to apply in the small maxillofacial spaces. Radiology, despite being a subjective and empirical technique, remains useful in the daily clinical practice

KEYWORDS

Bone density; Densitometry; Densitometric techniques.

INTRODUCCIÓN

Para valorar la densidad ósea tradicionalmente se han utilizado las clasificaciones de Lekholm-Zarb y Misch, técnicas empíricas, y subjetivas basadas en la apreciación personal y experiencia del cirujano. Por ello necesitamos técnicas más objetivas y precisas. La radiología proporciona una densidad fotográfica, siendo una técnica empírica y muy subjetiva. Con la radiología digital podemos utilizar una escala de grises, y así obtener una densitometría más exacta y objetiva. En ambos casos se trata de una densidad física o total, en la que está incluido todo el material óseo. Con la DXA obtenemos una densidad mineral (DMO o BMD), en la que se incluye sólo la matriz inorgánica y se expresa en mg Ha/cm². Con la TC (Tomografía Computerizada) conseguimos imágenes en 3D sin superposición de estructuras y una densidad expresada en Unidades Hounsfield (UH). La Ultrasonografía Cuantitativa (QUS) y la Resonancia Magnética (MRI) podrían tener utilidad como técnicas densitométricas aunque su uso está limitado, de momento, a la investigación clínica.

RADIOLOGÍA CONVENCIONAL Y DIGITAL

La radiografía representa objetos de 3D con imágenes en 2D con una superposición de estructuras y magnificación impredecible tanto en técnicas intrabucales como extrabucales. La radiografía convencional es poco sensible para valorar la densidad ósea, proporcionándonos una estimación grosera y subjetiva de la misma. Sólo detecta grandes disminuciones de la masa ósea (superiores a un 30%): se debe perder un 30-50 % de dicha masa para detectar cambios en el hueso alveolar. Clásicamente se describen las diferentes densidades radiológicas: aire, grasa, agua, hueso y metal. Esta densidad sería fotográfica: valoraríamos de forma empírica la intensidad del color negro, negrura u oscuridad total de la radiografía. El contraste sería la diferencia de densidades en áreas distintas. En esta densidad, además de la masa ósea, influirían otros factores como el tiempo de exposición, el miliamperaje, el kilovoltaje, la distancia tubo-película, el tamaño del punto focal, la colimación, la filtración, el tipo de película, las pantallas intensificadoras y la técnica de revelado y fijado.

A partir de radiografías panorámicas y utilizando índices radiomorfométricos (basados en la medición manual) se pueden determinar la densidad y masa ósea mandibular, que se correlacionan con la masa ósea corporal¹. La mandíbula es uno de los lugares del cuerpo más susceptibles a la disminución de la densidad ósea y por ello se puede medir el grosor de su cortical (en el ángulo u otras regiones) para determinar la masa ósea mandibular y esquelética. Los más conocidos son el índice panorámico mandibular y el índice cortical mandibular de Taguchi, siendo éste el más reciente y válido para la determinación de la DMO en la mandíbula. En las densitometrías sobre radiografías panorámicas analógicas se pueden emplear mecanismos manuales (reglas milimétricas, lupas, calibradores, etc.) o digitalizar dichas radiografías.

Verheij y cols.², y Geraets y cols.³, han utilizado radiografías panorámicas y periapicales del hueso maxilar y mandibular en el diagnóstico de la osteoporosis dada la correlación del modelo o patrón trabecular óseo bucal con la DMO sistémica (fémur y espina lumbar). Pham y cols.⁴, también han utilizado radiografías periapicales y panorámicas para valorar el patrón trabecular mandibular utilizando un índice visual. Jonasson y cols.⁵, utilizaron radiografías periapicales analógicas y digitalizadas para valorar la densidad del hueso alveolar mandibular evaluando visualmente su patrón o modelo trabecular según la escala de grises. En 2011 López López y cols.⁶, han realizado una revisión sistemática de todos los artículos que tratan sobre la asociación entre osteoporosis y hallazgos radiográficos en ortopantomografías (índices mandibulares radiomorfométricos) y radiografías periapicales (fotodensitometría y patrón trabecular).

La sustitución de la película radiográfica por un captador o sensor electrónico, junto al desarrollo de la informática, hace posible la Radiología Digital. La imagen de una estructura obtenida con una fotografía o un aparato de rayos X sin tratamiento informático se llama imagen analógica, representación análoga de esa estructura. Digitalizar una imagen analógica sería convertirla en números, dígitos, bits (binary digits) representados en una matriz de puntos o píxeles ("pictures elements", unidades mínimas de superficie) constituidos en filas y columnas.

Entre las funciones que nos permiten realizar los programas de radiología digital está la medición de la densidad ósea, basada en una escala de grises. Los resultados se pueden presentar de tres formas: como información estadística numérica, como un histograma que muestra la distribución de la densidad y como un perfil de la misma (Digora®, Dent-a-View®, Trophy-Window®)¹.

En la Radiología Digital hay que mencionar los sistemas DRS (Sustracción Digital a la radiografía dental) y CADIA (Análisis Densitométrico de Imagen por ordenador), que valoran los cambios de densidad ósea en hueso alveolar, periodontal y periimplantario utilizando radiografías periapicales. En el sistema DRS se evalúan los cambios de densidad ósea al comparar y superponer dos radiografías periapicales estandarizadas y digitalizadas; de este modo se eliminan las estructuras que coinciden (sustracción) y se resaltan aquellas que no. Se calcula el número de píxeles con un determinado nivel de gris y el porcentaje de píxeles que muestran un cambio en los niveles de grises (cambio de densidad). El sistema CADIA mide y cuantifica los cambios de densidad ósea detectados por el sistema DRS al comparar esa diferencia de densidad en una escala de grises.

Los sistemas DRS y CADIA podrían tener aplicación en implantología al poder detectar cambios de densidad en hueso periimplantario y predecir la estabilidad del implante⁷.

ABSORCIOMETRÍA RADIOLÓGICA DE DOBLE ENERGÍA (DXA)

La DXA pertenece al grupo de las técnicas densitométricas por absorciometría, que pueden ser fotónicas o radiológicas y dobles o simples. La primera técnica desarrollada fue la Absorciometría monofotónica, monoenergética o fotónica simple (SPA o Single-Photon Absorptiometry), que emplea el isótopo Yodo 125 como fuente emisora de fotones. La Absorciometría simple de rayos X (SXA o Single X-Ray Absorptiometry) utiliza una fuente de rayos X. La Absorciometría fotónica dual o doble (DPA o Double Photon Absorptiometry) permite la medición precisa de la densidad en columna y cadera (como la DXA).

La DXA es desde los años 80 la técnica densitométrica más usada a nivel general y la realmente utilizada (Figura 1). Permite cuantificar la densidad ósea en cualquier región del esqueleto, siendo la columna lumbar y el tercio proximal de fémur las zonas habitualmente exploradas. Se utiliza fundamentalmente en el ámbito hospitalario para el diagnóstico y control de la osteoporosis y otras osteopatías, así como el análisis de la evolución de la masa ósea. Las áreas de interés normalmente exploradas son la zona lumbar (vértebras L1-L4) y el tercio proximal del fémur (trocánter mayor, área intertrocantérea, cuello femoral y triángulo de Ward). Otra de las regiones estándar es el antebrazo (densitometría periférica), cuya exploración se efectuará cuando la cadera y columna no puedan ser medidas con exactitud.

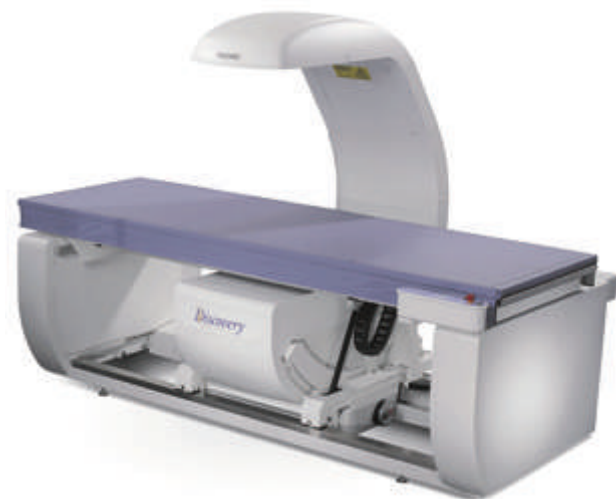

Figura 1. Densitómetro de DXA.

Los resultados en las mediciones con DXA se pueden ofrecer en forma de valores absolutos (contenido mineral óseo o CMO y densidad mineral ósea o DMO) y relativos (T-score y Z-score). El Contenido Mineral Óseo (CMO) o Masa Ósea se indica en gramos de hidroxapatita (g Ha). La Densidad Mineral Ósea (DMO o BMD) se obtiene de la relación entre el CMO y el área de interés (ROI) y se expresa en gramos de hidroxapatita por superficie (g Ha/cm²). No es una verdadera densidad volumétrica sino de área o superficie.

En los últimos años se ha intentado aplicar esta técnica al área bucal. Se han realizado estudios experimentales con modelos animales como ratas, perros, cobayas y cabras⁸. Choël y cols.⁹, indicaron el potencial uso de la DXA en el diagnóstico preimplantológico. Lindhl y cols.¹⁰, emplearon la DXA y la TC para comparar la DMO oral y sistémica indicando la posible utilidad de la DXA en la evaluación preimplantológica. Con esta técnica Devlin y Horner¹¹, demostraron la correlación entre la edad y la DMO, así como la no correlación entre edentulismo y DMO en mandíbula. Drage y cols.¹², utilizaron la DXA para comparar la DMO sistémica y oral en pacientes desdentados. En el año 2010 López Quiles y cols.¹³, realizaron un mapa de densidades en maxilares de 40 pacientes desdentados.

Una limitación importante de la DXA es su falta de capacidad para distinguir la densidad de hueso trabecular y cortical debido a que la DXA proyecta las tres dimensiones del hueso en modo de dos. Además, los densitómetros tradicionales no son de aplicación fácil en el área máxilo-facial debido a su peculiar anatomía y menor tamaño que las zonas de estudio habituales (área lumbar y cadera). Por otra parte están fabricados para estudiar regiones óseas que no precisan tanto detalle como los maxilares y por ello es necesario un ajuste a estos espacios más pequeños¹³. La configuración del densitómetro hace difícil colocar el cráneo sobre la mesa bajo el detector debido a la superposición y solapamiento de regiones que se producen casi inevitablemente (una hemimandíbula sobre la otra, la región maxilar derecha sobre la izquierda, etc.), con lo que los valores de DMO no serían precisos. Algunos autores posicionan la mandíbula de forma tal que el haz de R-X sea perpendicular al plano sagital y así irradie una mitad de la mandíbula y después la otra. Otros adaptan el densitómetro a la región máxilo-facial para evitar estos problemas de superposiciones óseas y dentarias inclinando la cabeza 15° lateralmente respecto a la vertical que une la fuente con el captador de rayos; de este modo el haz de rayos penetra entre la mastoides y la rama ascendente de la mandíbula, a la altura del ángulo goníaco¹³.

TOMOGRAFÍA COMPUTERIZADA (TC)

La Tomografía convencional apenas se utiliza hoy y ha sido desplazada por la Tomografía Computerizada (TC), también denominada Escáner. Hay tres tipos de TC: la TC médica, la TC dental o CB-CT (Cone Beam Computerized Tomography) y la microTC. Así como en la radiografía digital obtenemos una imagen plana constituida por píxeles, en la TC obtenemos una imagen tridimensional: el área explorada se convierte en un volumen constituido por una matriz de vóxeles, (volume elements, unidades mínimas de volumen). A diferencia de la radiografía convencional, que ofrece imágenes en 2D con superposición de estructuras y magnificación impredecible, con esta técnica evitamos dicha superposición y logramos una imagen en 3D, exacta, sin distorsiones geométricas.

La TC médica fue ideada por Sir Godfrey Newbold Hounsfield en 1967 y ha sufrido una evolución gradual (hasta 6 generaciones distintas) desde las primeras TC convencionales, pasando por las TC helicoidales o espirales hasta las actuales

TC multicorte (MS-CT por Multislice CT) (Figura 2) y TC multitubo. En las primeras TC convencionales el paciente estaba en la misma posición mientras el tubo emisor y los sensores giran a su alrededor. Una vez obtenida una sección se desplaza al paciente para conseguir el siguiente corte y así sucesivamente. Posteriormente aparecieron las TC helicoidales o espirales en las que el movimiento rotatorio del tubo emisor y sensores es simultáneo al desplazamiento lineal del paciente sobre la mesa, obteniéndose una serie de hélices o espiras. Los equipos multicorte (MS-CT) trabajan con hasta 128 haces de radiación, lo que permite una visualización muy precisa, incluso de órganos en movimiento, siendo la TC multitubo la más avanzada¹⁴.

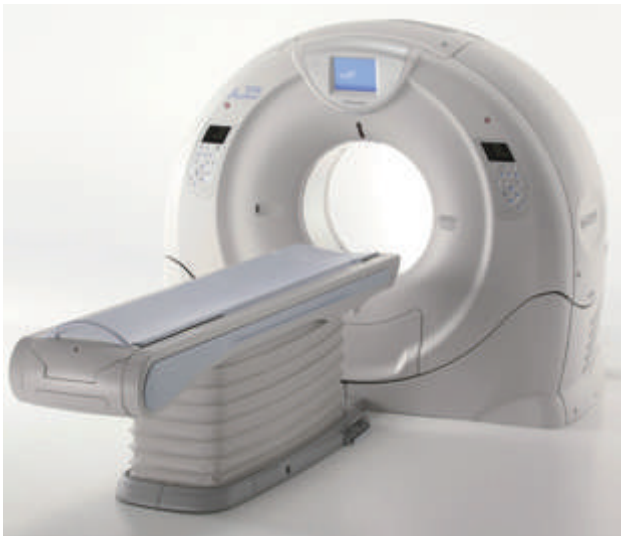

Figura 2. Aparato de CT multicorte.

Para disminuir la alta dosis de radiación de la TC se desarrolló la TC dental o CB-CT en 1996. Estudios posteriores confirmaron su utilidad en el diagnóstico implantológico¹⁴⁻¹⁶. Los aparatos de CBCT (Figura 3) utilizan un haz cónico de rayos-X colimados que atraviesa un volumen relativamente grande del objeto a estudiar. En el curso de un solo barrido del escáner el sensor-detector y la fuente de radiación rotan sincronizadamente alrededor de la cabeza del paciente entre 180° y 360° con lo que el tiempo de estudio y la dosis de radiación son menores. Ello hace que sea un sistema más sencillo y menos costoso que la TC médica. Como desventajas, la CB-CT presenta mayor radiación dispersa, un menor rango de área de estudio, una calidad de la imagen inferior y una valoración menos exacta o arbitraria de los niveles de grises (UH). No obstante algunos autores afirman que la CB-CT ofrece mejor calidad de imagen en la visualización de la lámina dura, ligamento periodontal y pequeñas estructuras óseas mientras que la TC espiral y MS-CT serían mejores para visualizar cortical¹⁷. Esto puede ser debido a que en la TC los vóxeles son anisotrópicos (no idénticos en todos los planos), y en la CB-CT son isotrópicos (iguales en longitud, altura y profundidad).

Otra variante de la TC, la microTC, ha sido recientemente aplicada en implantología dental, pudiendo ser útil para valorar la interfase hueso-implante y la densidad del hueso periimplan-

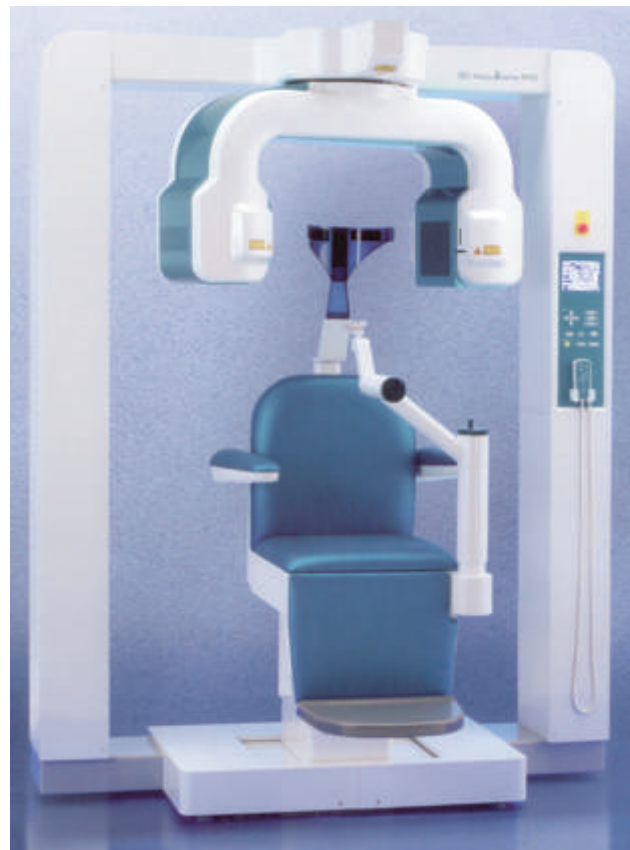

Figura 3. Aparato de CB-CT.

tario. Requiere la toma de una biopsia ósea por lo que no podría ser usada como técnica rutinaria en la práctica clínica. Los estudios han demostrado una correlación significativa entre los resultados de la micro CT y la TC médica¹⁸.

Escala Hounsfield

Con la TC podemos cuantificar la densidad ósea mediante una escala de grises o escala Hounsfield: es la TC cuantitativa (QCT), que se logra aplicando a la TC médica programas informáticos de valoración densitométrica (Dental CT®, Dentscan®, Tooth Pix®, 3D Dental®, Friacom CT modul®, BTI-scan®, Implametric®, Denta PC®, Simplant®, Impax®, eFilm®, V-Works®, Physioplanet TM®, etc.). Estos valores en UH se obtienen según los grados de atenuación de los R-X al atravesar hueso. El procesamiento mediante ordenador permite diferenciar muchos grados o valores de atenuación. En los primeros aparatos había 2.000 valores, con un intervalo desde el -1.000 hasta el +1.000. En los aparatos de última generación hay 4100 grados, con un intervalo desde el -1.024 hasta el +3.076. Estas UH pueden posteriormente ser expresadas o traducidas a gramos de hidroxapatita por superficie (g Ha/cm^2) o por volumen (g Ha/cm^3) mediante fórmulas y coeficientes de conversión¹⁹. La exactitud de la densitometría con QCT ha sido comprobada al ser contrastada con la densidad histológica o histomorfométrica de la biopsia ósea²⁰.

Los aparatos de CB-CT dan niveles de grises inexactos y de forma arbitraria, no son verdaderas UH, por lo que no permiten una valoración exacta de la densidad ósea²¹. Además, los valores densitométricos (UH) son superiores a los de la QCT ha-

biendo una diferencia sistemática entre ambas técnicas, aunque con una alta correlación¹⁴⁻¹⁵. Por ello sería necesario utilizar coeficientes de atenuación para convertir los niveles de gris en verdaderas UH. Hay una relación lineal y directa entre los niveles de gris y dichos coeficientes de atenuación de los materiales, obtenidos a partir de ecuaciones de regresión lineal para cada material²¹. Estos resultados se ven confirmados por los estudios más recientes sobre CB-CT^{22,23}.

Mapa de densidades

Desde hace algunos años se ha intentado realizar un mapa de densidades de maxilar y mandíbula con CT. Ya en 1987 se introdujo el empleo de esta técnica para evaluar la densidad ósea en implantología bucal y posteriormente numerosos autores la han utilizado como parte del diagnóstico preimplantológico para medir la densidad del hueso receptor y así prever sus propiedades biomecánicas y estabilidad primaria^{15,18,24-28}.

En 2015 Kwon y cols.²⁹, han propuesto un mapa de densidades en maxilar y mandíbula con CBCT para ayudar en el tratamiento implantológico. Aranyarachkul y cols.¹⁵, utilizaron la QCT, la QCB-CT y la clasificación de Lekholm-Zarb en mediciones densitométricas sobre cadáveres humanos observando que para cada una de las 4 clases hay un amplio rango de valores en UH. De Oliveira y cols.²⁴, correlacionaron los valores densitométricos objetivos (QCT) y subjetivos (Lekholm-Zarb) en 51 pacientes. Park y cols.²⁶, realizaron un exhaustivo mapa de densidades en maxilar y mandíbula de 63 pacientes con QCT. Ikumi y Tsutsumi²⁸, midieron la densidad ósea con QCT y el torque de inserción de los implantes encontrando una significativa relación entre ellos, lo que indica que los valores de densidad quirúrgica pueden predecir la estabilidad inicial primaria. Shapurian y cols.³⁰, compararon la valoración densitométrica con QCT y la valoración subjetiva (Lekholm-Zarb) encontrando significativa sólo la relación en el tipo IV. Lee y cols.³¹, compararon las densidades óseas obtenidas con QCT, QCB-CT, la clasificación de Misch y la de Lekholm-Zarb en mandíbulas de cadáveres humanos. Turkylmaz y cols.^{25,27,32}, midieron la densidad ósea bucal con la QCT hallando una fuerte relación de la misma con el área anatómica de la boca, el sexo y la edad. Farré y cols.³³, encontraron correlación entre los valores de densidad objetivos (QCT) y los obtenidos según la clasificación de Leckholm-Zarb.

Recientemente López Quiles y cols.³⁴, han aplicado a la TC médica el programa informático 3D Spine QCT-PRO®. Este software, habitualmente utilizado en área lumbar y cadera, traduce las UH a mg Ha/cm³. Al ser una densidad mineral y volumétrica es más exacta, precisa y objetiva que las demás densidades, siendo no empírica y no dependiente de la experiencia del clínico. Los autores demostraron la viabilidad de este programa informático en territorio maxilofacial.

ULTRASONOGRAFÍA CUANTITATIVA (QUS)

Los ultrasonidos (US) son ondas con una frecuencia elevada, más alta que la del sonido audible por el hombre. Es un sistema

no invasivo, inocuo, que no irradia (a diferencia de otras técnicas que utilizan R-X. En los últimos años se ha desarrollado su uso en densitometría ósea, para la estimación de la DMO en el estudio de la osteoporosis, denominándose Ultrasonografía cuantitativa (QUS por Quantitative UltraSound). Las mediciones se hacen en tibia, falange y calcáneo, siendo éste último el hueso normalmente explorado. Los aparatos varían su forma en función del hueso a explorar (Figura 4). Su uso está limitado, de momento, a la investigación clínica, pero recientes estudios han demostrado el gran potencial de la QUS en la planificación preimplantológica^{35,36}. Los parámetros utilizados son la velocidad de transmisión del ultrasonido (UTV por ultrasound transmission velocity o SOS por speed of sound) expresada en m/seg y la atenuación ultrasónica de banda ancha (broadband ultrasound attenuation o BUA) expresada en dB/mHz).

Hace años se hablaba de los inconvenientes de esta técnica, como la baja precisión, la ausencia de criterios claros en las mediciones y la escasa correlación con la DXA y con la TC, pero los avances tecnológicos han disminuido estos problemas³². Stoppie y cols.³⁷, observaron una buena correlación entre la QUS, la TC, la microTC y la DXA en su estudio sobre mandíbulas de cadáveres humanos.



Figura 4. Densitómetro de ultrasonidos.

RESONANCIA MAGNÉTICA: MRI

La MRI (Magnetic Resonance Imaging) es una técnica no invasiva y libre de radiaciones ionizantes nocivas, lo cual supone una ventaja sobre la TC. Se basa en el empleo de ondas electromagnéticas de energía muy baja, en el campo de las frecuencias de radio, que originan la resonancia de los núcleos de los átomos de hidrógeno presentes en el agua y las grasas del cuerpo humano. Estos núcleos de hidrógeno, al hacerse resonantes, emiten señales que son detectadas y reconstruidas por un ordenador para producir imágenes tomográficas, por lo que los aparatos son complejos (Figura 5).

Aguiar y cols.³⁸, sugieren su posible uso como técnica de control y seguimiento de la osteoporosis. No es usada en implantología

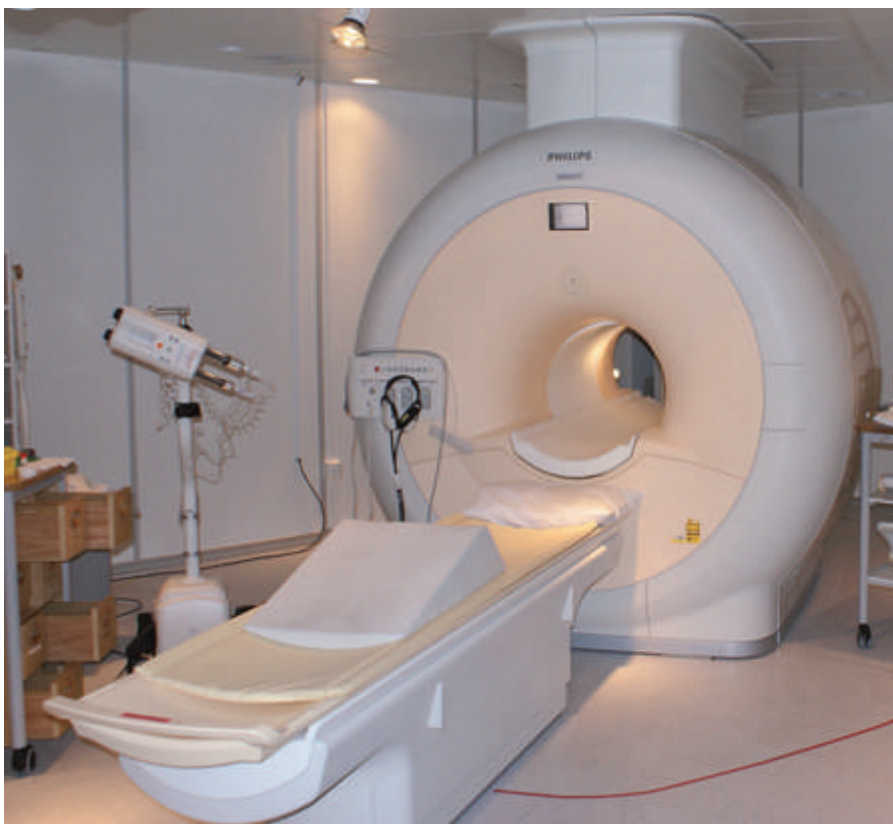

Figura 5. Aparato de Resonancia Magnética.

oral debido a que el hueso no tiene señal de resonancia, creando confusión con estructuras como el aire o el tejido cicatricial, que tampoco tienen señal. No obstante algunos autores han preconizado su uso en el diagnóstico preimplantológico³⁸. Como técnica densitométrica ha sido empleada para evaluar el hueso trabecular mandibular³⁹.

CONCLUSIONES

La técnica más exacta es la TC cuantitativa o QCT, que proporciona una densidad valorada en UH. Se obtiene aplicando a la TC médica programas informáticos de valoración densitométrica. El más exacto a día de hoy es el software 3D Spine QCT-PRO® que proporciona una densidad expresada en mg Ha/cm³. Con la TC dental o CB-CT obtenemos UH con valores

superiores a los de las UH de la QCT por lo que se necesitan coeficientes de atenuación.

La DXA proporciona una densidad más exacta que la obtenida por Radiología pero plantea problemas técnicos al utilizarse en el área bucal y es de difícil aplicación en los pequeños espacios maxilofaciales.

La Radiología, a pesar de sus limitaciones, sigue siendo de gran utilidad en la práctica clínica cotidiana por su comodidad y disponibilidad en las consultas dentales, a diferencia de otras técnicas que requieren aparatología más compleja en centros especializados.

El estudio de otras posibles técnicas como la Resonancia magnética (MRI) y la Ultrasonografía Cuantitativa (QUS) está en fase experimental.



BIBLIOGRAFÍA

1. Mesa Aguado F, Muñoz Martínez R, Noguero Rodríguez B, García Martínez O, Soukí N, García Martínez M. Valoración mediante análisis digital de imagen de la masa y densidad ósea en ortopantomografías de pacientes periodontales. *Periodoncia y Osteointegración* 2006; 16 (2): 75-82.
2. Verheij JG, Geraets WG, van der Stelt PF, Horner K, Lindh C, Nicopoulou-Karayianni K, Jacobs R, Marjanovic EJ, Adams JE, Devlin H. Prediction of osteoporosis with dental radiographs and age. *Dentomaxillofac Radiol* 2009; 38: 431-7.
3. Geraets WG, Verheij JG, van der Stelt PF, Horner K, Lindh C, Nicopoulou-Karayianni K, Jacobs R, Marjanovic EJ, Adams JE, Devlin H. Selecting regions of interest on intraoral radiographs for the prediction of bone mineral density. *Dentomaxillofac Radiol* 2008; 37 (7): 375-9.
4. Pham D, Jonasson G, Kiliaridis S. Assessment of trabecular pattern on periapical and panoramic radiographs: a pilot study. *Acta Odontol Scand* 2010; 68 (2): 91-7.
5. Jonasson G, Jonasson L, Kiliaridis S. Skeletal bone mineral density in relation to thickness, bone mass, and structure of the mandibular alveolar process in dentate men and women. *Eur J Oral Sci* 2007; 115 (2): 117-23.
6. López-López J, Estrugo-Devesa A, Jane-Salas E, Ayuso-Montero R, Gómez-Vaquero C. Early diagnosis of osteoporosis by means of orthopantomograms and oral X-rays: a systematic review. *Med Oral Patol Oral Cir Bucal* 2011; 16 (7): 905-13.
7. Sakakura CE, Giro G, Gonçalves D, Pereira RM, Orrico SR, Marcantonio E Jr. Radiographic assessment of bone density around integrated titanium implants after ovariectomy in rats. *Clin Oral Implants Res* 2006; 17 (2): 134-8.
8. Sánchez AR, Sheridan PJ, Lohse C, Weaver A. Assessment of peripheral dual energy X-ray absorptiometry measurements in peri-implant bone defects in dogs. *J Periodontol* 2004; 75 (5): 658-62.
9. Choël L, Duboeuf F, Bourgeois D, Briquet A, Lissac M. Trabecular alveolar bone in the human mandible: a dual-energy x-ray absorptiometry study. *Oral Surg Oral Med Oral Pathol Oral Radiol Endod* 2003; 95 (3): 364-70.
10. Lindh C, Obrant K, Petersson A. Maxillary bone mineral density and its relationship to the bone mineral density of the lumbar spine and hip. *Oral Surg Oral Med Oral Pathol Oral Radiol Endod* 2007; 104 (1): 117-21.
11. Devlin H, Horner K. A study to assess the relative influence of age and edentulousness upon mandibular bone mineral density in female subjects. *Oral Surg Oral Med Oral Pathol Oral Radiol Endod* 2004; 98 (1): 102-9.
12. Drage NA, Palmer RM, Blake G, Wilson R, Crane F, Fogelman I. A comparison of bone mineral density in the spine, hip and jaws of edentulous subjects. *Clin Oral Implants Res* 2007; 18 (4): 496-500.
13. López Quiles J., Ortega R., Madrigal C., Meniz C. Valoración densitométrica de los maxilares en pacientes desdentados mediante Absorciometría dual de doble energía de rayos X (DEXA). *Cient Dent* 2010; 7; 1: 53-60.
14. Loubele M, Maes F, Schutyser F, Marchal G, Jacobs R, Suetens P. Assessment of bone segmentation quality of cone-beam CT versus multislice spiral CT: a pilot study. *Oral Surg Oral Med Oral Pathol Oral Radiol Endod* 2006; 102 (2): 225-34.
15. Aranyarachkul P, Caruso J, Gantes B, Schulz E, Riggs M, Dus I, Yamada JM, Crigger M. Bone density assessments of dental implant sites: 2. Quantitative cone-beam computerized tomography. *Int J Oral Maxillofac Implants* 2005; 20 (3): 416-24.
16. Hatcher DC, Dial C, Mayorga C. Cone beam CT for pre-surgical assessment of implant sites. *J Calif Dent Assoc* 2003; 31 (11): 825-33.
17. Loubele M, Guerrero ME, Jacobs R, Suetens P, van Steenberghe D. A comparison of jaw dimensional and quality assessments of bone characteristics with cone-beam CT, spiral tomography, and multislice spiral CT. *Int J Oral Maxillofac Implants* 2007; 22 (3): 446-54.
18. Rebaudi A, Trisi P, Cella R, Cecchini G. Preoperative evaluation of bone quality and bone density using a novel CT/microCT-based hard-normal-soft classification system. *Int J Oral Maxillofac Implants* 2010; 25 (1): 75-85.
19. Lagravère MO, Carey J, Ben-Zvi M, Pacokota GV, Major PW. Effect of object location on the density measurement and Hounsfield conversion in a NewTom 3G cone beam computed tomography unit. *Dentomaxillofac Radiol* 2008; 37 (6): 305-8.
20. Todisco M, Trisi P. Bone mineral density and bone histomorphometry are statistically related. *Int J Oral Maxillofac Implants* 2005; 20 (6): 898-904.
21. Mah P, Reeves TE, McDavid WD. Deriving Hounsfield units using grey levels in cone beam computed tomography. *Dentomaxillofac Radiol* 2010; 39 (6): 323-35.
22. Kim DG. Can dental cone beam computed tomography assess bone mineral density? *J Bone Metab* 2014; 21 (2): 117-26.
23. Campos MJ, de Souza TS, Mota Júnior SL, Fraga MR, Vitral RW. Bone mineral density in cone beam computed tomography: Only a few shades of gray. *World J Radiol* 2014; 6 (8): 607-12.

24. De Oliveira RC, Leles CR, Normanha LM, Lindh C, Ribeiro-Rotta RF. Assessments of trabecular bone density at implant sites on CT images. *Oral Surg Oral Med Oral Pathol Oral Radiol Endod* 2008; 105 (2): 231-8.
25. Turkyilmaz I, Tözüm TF, Tumer C. Bone density assessments of oral implant sites using computerized tomography. *J Oral Rehabil* 2007; 34 (4): 267-72.
26. Park HS, Lee YJ, Jeong SH, Kwon TG. Density of the alveolar and basal bones of the maxilla and the mandible. *Am J Orthod Dentofacial Orthop* 2008; 133 (1): 30-7.
27. Turkyilmaz I, Ozan O, Yilmaz B, Ersoy AE. Determination of bone quality of 372 implant recipient sites using Hounsfield unit from computerized tomography: a clinical study. *Clin Implant Dent Relat Res* 2008; 10 (4): 238-44.
28. Ikumi N, Tsutsumi S. Assessment of correlation between computerized tomography values of the bone and cutting torque values at implant placement: a clinical study. *Int J Oral Maxillofac Implants* 2005; 20 (2): 253-60
29. Kwon K, Kang D, Shin B. Multiple texture mapping of alveolar bone area for implant treatment in prosthetic dentistry. *Comput Biol Med* 2015; 56: 89-96.
30. Shapurian T, Damoulis PD, Reiser GM, Griffin TJ, Rand WM. Quantitative evaluation of bone density using the Hounsfield index. *Int J Oral Maxillofac Implants* 2006; 21 (2): 290-7.
31. Lee S, Gantes B, Riggs M, Crigger M. Bone density assessments of dental implant sites: 3. Bone quality evaluation during osteotomy and implant placement. *Int J Oral Maxillofac Implants* 2007; 22 (2): 208-12.
32. Turkyilmaz I, Tumer C, Ozbek EN, Tözüm TF. Relations between the bone density values from computerized tomography, and implant stability parameters: a clinical study of 230 regular platform implants. *J Clin Periodontol* 2007; 34 (8): 716-22.
33. Farré-Pagés N, Augé-Castro ML, Alaejos-Algarra F, Mareque-Bueno J, Ferrés-Padró E, Hernández-Alfaro F. Relation between bone density and primary implant stability. *Med Oral Patol Oral Cir Bucal* 2011; 16 (1): 62-7.
34. López Quiles J, Arena S, Ortega S, Santos J, Martínez Gonzalez JM. Densidad mineral ósea de los maxilares. Valoración con tomografía computarizada cuantitativa. *J Am Dent Assoc (Español.)* 2010; 5 (2): 86-90.
35. Klein MO, Grötz KA, Manefeld B, Kann PH, Al-Nawas B. Ultrasound transmission velocity for non invasive evaluation of jaw bone quality in vivo before dental implantation. *Ultrasound Med Biol* 2008; 34 (12): 1966-71.
36. Al-Nawas B, Klein MO, Götz H, Vaterod J, Duschner H, Grötz KA, Kann PH. Dental implantation: ultrasound transmission velocity to evaluate critical bone quality in animal model. *Ultraschall Med* 2008; 29 (3): 302-7.
37. Stoppie N, Pattijn V, Van Cleynenbreugel T, Wevers M, Vander Sloten J, Ignace N. Structural and radiological parameters for the characterization of jawbone. *Clin Oral Implants Res* 2006; 17 (2): 124-33.
38. Aguiar MF, Marques AP, Carvalho AC, Cavalcanti MG. Accuracy of magnetic resonance imaging compared with computed tomography for implant planning. *Clin Oral Implants Res* 2008; 19 (4): 362-5.
39. Celenk P, Celenk C. Evaluation by quantitative magnetic resonance imaging of trabecular bone quality in mandible and cervical vertebrae. *Clin Oral Implants Res* 2010; 21 (4): 409-13.



CASO
CLÍNICO



García Moreno, Sergio
Residente del Máster de Cirugía Bucal e Implantología. Hospital Virgen de la Paloma. Práctica privada.

Leco Berrocal, Isabel
Profesora de Odontología. Universidad Europea de Madrid (UEM). Profesora del Master de Cirugía Bucal e Implantología. Hospital Virgen de la Paloma.

Rubio-Alonso, Luis
Profesor Colaborador de Cirugía Bucal. Facultad de Odontología. Universidad Complutense de Madrid (UCM). Profesor del Máster de Cirugía Bucal e Implantología. Hospital Virgen de la Paloma.

Barona-Dorado, Cristina
Profesora Asociada de Cirugía Bucal. Facultad de Odontología. UCM. Subdirectora del Máster de Cirugía Bucal e Implantología. Hospital Virgen de la Paloma.

Martínez-González, José María
Profesor Titular de Cirugía Bucal y Maxilofacial. Facultad de Odontología. UCM. Director del Máster de Cirugía Bucal e Implantología. Hospital Virgen de la Paloma.

Indexada en / Indexed in:

- IME
- IBECs
- LATINDEX
- GOOGLE ACADÉMICO

correspondencia:

Sergio García Moreno
C/ Lagasca, 13 3º dcha.
28001 Madrid
sergiog.moreno9@gmail.com
Tel.: 649 985 148

Fecha de recepción: 1 de junio de 2015.
Fecha de aceptación para su publicación:
30 de septiembre de 2015.

Tratamiento quirúrgico de Las FÍSTULAS BUCOSINUSALES POSTEXTRACCIÓN. Presentación de un caso y revisión de la literatura

García Moreno, S., Leco Berrocal, I., Rubio-Alonso, L., Barona-Dorado, C., Martínez-González, J. M^º. Tratamiento quirúrgico de las fistulas bucosinuales postextracción. Presentación de un caso y revisión de la literatura. *Cient. Dent.* 2015; 12; 3: 187-192.

RESUMEN

Introducción: Las comunicaciones orosinusales son soluciones de continuidad que se establecen entre la cavidad oral y el seno maxilar, causadas principalmente por extracciones dentarias. La mayoría de estas comunicaciones cierran espontáneamente por su pequeño tamaño, pero otras fistulizan perpetuándose entonces la situación patológica hasta que reciba el debido tratamiento, pudiendo producir patología tanto a nivel local como general.

Caso clínico: Se presenta el caso de un varón de 49 años, sin antecedentes médicos de interés, remitido al servicio de Cirugía Bucal del Hospital Virgen de la Paloma, presentando una fístula bucosinusal de tres semanas de evolución junto con una sinusitis aguda del seno maxilar izquierdo. Tras valorar las diferentes opciones terapéuticas, se optó un cierre de la misma mediante un colgajo pediculado de bola adiposa de Bichat, cubriéndolo posteriormente con colgajo vestibular de avance recto, lo que se conoce como técnica de cierre en dos capas.

Conclusiones: Existen múltiples técnicas descritas en la literatura para corregir esta entidad patológica, cada una con sus ventajas e inconvenientes. Será necesario conocer las características individuales de cada una de ellas para establecer el tratamiento más adecuado para cada situación.

PALABRAS CLAVE

Fístula Orosinusal; Comunicación orosinusal; Tratamiento quirúrgico.

SURGICAL TREATMENT OF OROANTRAL POSTEXTRACTION FISTULAS. CASE REPORT AND LITERATURE REVIEW

ABSTRACT

Introduction: Oroantral communications are open connections between oral cavity and the maxillary sinus, caused mainly by tooth extractions. The majority of these communications heal spontaneously due to their small size, while others create fistulae, continuing this pathological situation until proper treatment is provided, being able to cause pathology both locally and generally.

Case Report: A case report of a 49 years old male with no medical history of interest, referred to the Oral Surgery Service of the Hospital Virgen de la Paloma with an oroantral fistula of 3 weeks long and history of acute sinusitis is presented. After assessing the different therapeutic options, Bichat's buccal fat pad pedicle flap was chosen to close the communication covering it with a buccal advancement flap, as described in the double layered technique.

Conclusions: There are many techniques described in the literature to correct this pathological entity, each with their own advantages and disadvantages. Knowledge of the particular features of each technique will be necessary to establish the most adequate treatment.

KEYWORDS

Oroantral fistula; Oroantral communication; Surgical treatment.

INTRODUCCIÓN

Una comunicación bucosinusal (CBS) es una condición patológica que se caracteriza por la existencia de una solución de continuidad entre la cavidad bucal y el seno maxilar, afectando tanto a las mucosas sinusal y bucal como al hueso maxilar interpuesto entre ambos. La causa más común de aparición de CBS es la extracción dentaria, ya sea simple o quirúrgica, de dientes antrales; Franco y cols.¹, afirman que son la causa del 92,63% de las CBS. También se pueden producir en el campo de la implantología, pudiéndose establecer la CBS tanto de forma inmediata en el propio momento de la cirugía, como después de un tiempo de la colocación de los mismos. Otras etiologías menos frecuentes son la presencia de quistes o tumores en el seno maxilar (4,47 %), traumatismos (1,3%), infecciones periodontales (0,93%), irradiación de cabeza y cuello, sífilis, tuberculosis y osteonecrosis maxilar por bifosfonatos²⁻⁶.

La clínica que puede producir una CBS es muy variada, pudiéndose presentar desde una forma prácticamente asintomática hasta con signos y síntomas más llamativos como alteraciones funcionales en la deglución, respiración o fonación, dolor en la zona geniana, infraorbitaria y en los tejidos circundantes a la CBS, supuración por la propia comunicación o por fosa nasal ipsilateral, tumefacción de la zona, malestar general o fiebre.

El tratamiento de esta patología es principalmente quirúrgico, existiendo múltiples técnicas quirúrgicas descritas con este fin. Las más comúnmente utilizadas son el colgajo trapecoidal vestibular de avance recto (CVAR), colgajo rotacional palatino (CRP) y colgajo pediculado de bola adiposa de Bichat (CPBAB).

El CVAR se realiza principalmente en CBS de pequeño tamaño, ya que en comunicaciones más grandes existe riesgo de recidiva de la patología. El CRP es un colgajo mucoperióstico a espesor total de la fibromucosa palatina que se rota para cubrir la zona del defecto de la CBS, quedando una zona de hueso expuesto que cicatrizará por segunda intención en un periodo de 3-4 semanas. El colgajo pediculado de bola adiposa de Bichat (CPBAB), consiste en la tracción de la misma a través de una incisión horizontal de entre 0,5 a 3 cm en el periostio, a nivel del arco cigomático, suturándola a la mucosa palatina y reponiendo sobre ella el colgajo vestibular; el tejido graso expuesto epitelizará a las 3 semanas aproximadamente; este colgajo permite disponer de una gran cantidad de masa vital, ricamente vascularizada por las arterias maxilar, temporal superficial y facial, que posibilitará el cierre de amplias CBS con un bajo porcentaje de complicaciones y una elevada tasa de éxito.

CASO CLÍNICO

Se presenta el caso de un varón de 49 años de edad sin antecedentes médicos de interés que es remitido al Servicio de Cirugía Bucal del Hospital Virgen de la Paloma de Madrid por su odontólogo. El paciente presenta tumefacción y dolor intenso

en la zona geniana y supuración intraoral y por la fosa nasal izquierda tres semanas después de realizarle exodoncias en el sector posterior izquierdo maxilar. Además de la sintomatología local, el paciente refiere malestar general y fiebre alta.

Tras la exploración clínica y radiológica se concluye que el paciente presenta una CBS postextracción, localizada aproximadamente donde se encontraba anteriormente el molar, asociada a un cuadro de sinusitis aguda (Figura 1).

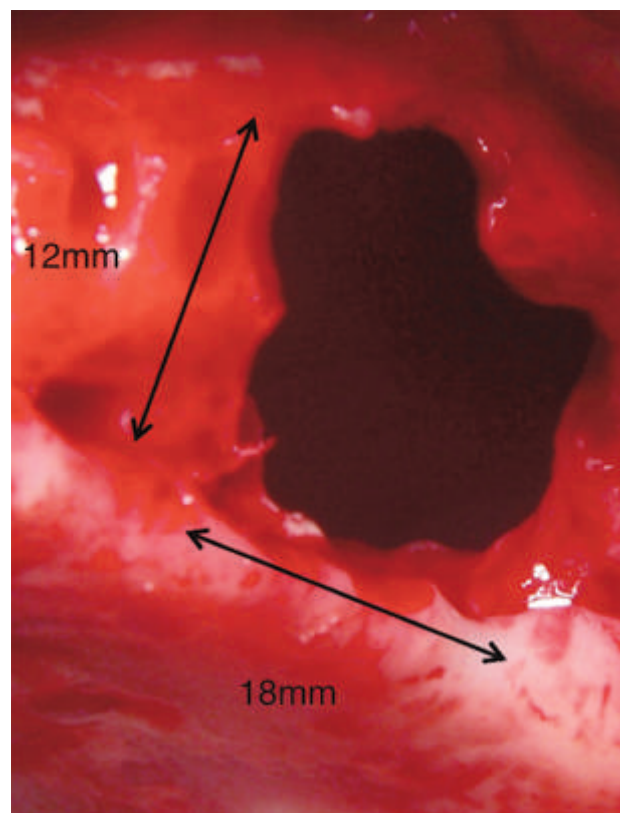


Figura 1. Dimensiones del defecto óseo subyacente.

Dada la patología que presenta el paciente se decide comenzar, en primer lugar, por un tratamiento farmacológico (amoxicilina-ácido clavulánico 875-125 mg cada 8 horas durante 1 semana).

Tras este periodo, se procede al cierre quirúrgico de la CBS mediante la realización de un CPBAB. En primer lugar se realiza una incisión supracrestal con descargas en mesial y distal para exponer el defecto óseo (Figura 2), a través del cual procedemos a la limpieza del seno mediante lavados con clorhexidina 0,12 % y un cuidadoso cureteado. Una vez limpio, se realiza una incisión horizontal en el periostio a nivel de fondo de vestíbulo de segundo y tercer molar, con el fin de acceder a la bola adiposa de Bichat, una vez expuesta se va diseccionando y traccionando progresivamente hasta que se consigue cubrir todo el defecto óseo sin que exista tensión en el colgajo (Figura 3) y se sutura a la mucosa palatina. En este caso dado el amplio defecto óseo se decidió cubrir el tejido adiposo con un CVAR, para darle una mayor estabilidad y evitar las posibles complicaciones derivadas de la cicatrización de la bola adiposa expuesta directamente a la cavidad oral.

Se realizaron revisiones a los 3 y 7 días, a las 3 y 6 semanas (Figura 4) y al año (Figura 5) respectivamente, sin que hubiese ninguna complicación, consiguiendo una completa resolución tanto de la patología sinusal como de la fístula oroantral.

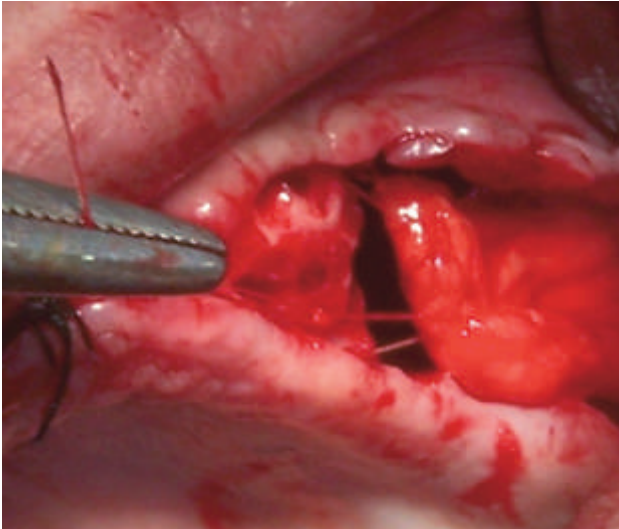


Figura 2. Tracción de la bola adiposa de Bichat.

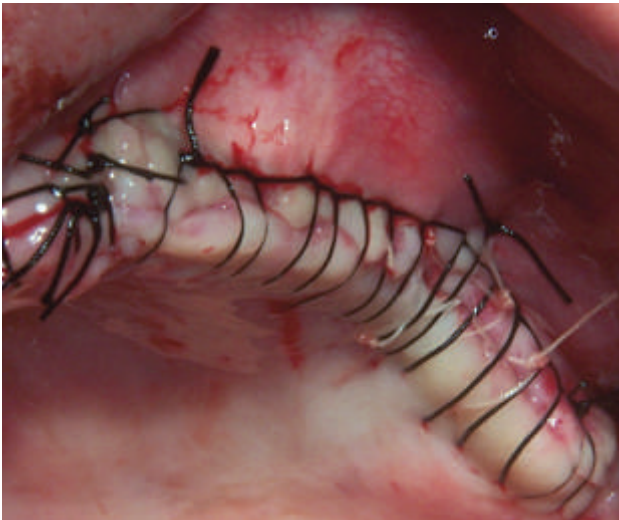

Figura 3. Sutura de la herida quirúrgica.

DISCUSIÓN

Existen múltiples técnicas quirúrgicas y protocolos para el tratamiento de las CBS, sin que existan unos criterios de actuación claramente establecidos y unánimemente aceptados.

La mayoría de los autores afirman que las CBS de pequeño tamaño cierran espontáneamente sin necesidad de tratamiento quirúrgico en un plazo de 2 días a 2 semanas en ausencia de patología sinusal⁷. Algunos autores cifran esta amplitud máxima para el cierre espontáneo en 2 mm^{7,8} y otros en 5 mm^{9,10}.

Previo al cierre quirúrgico de la comunicación, será necesario una evaluación del estado de los senos maxilares; si éstos están afectados o existía patología sinusal previa a la extracción dentaria, será necesario un tratamiento de los mismos vía intraoral, mediante un abordaje Cadwell-Luc, o mediante cirugía endoscópica, accediendo desde las fosas nasales^{7,11}.

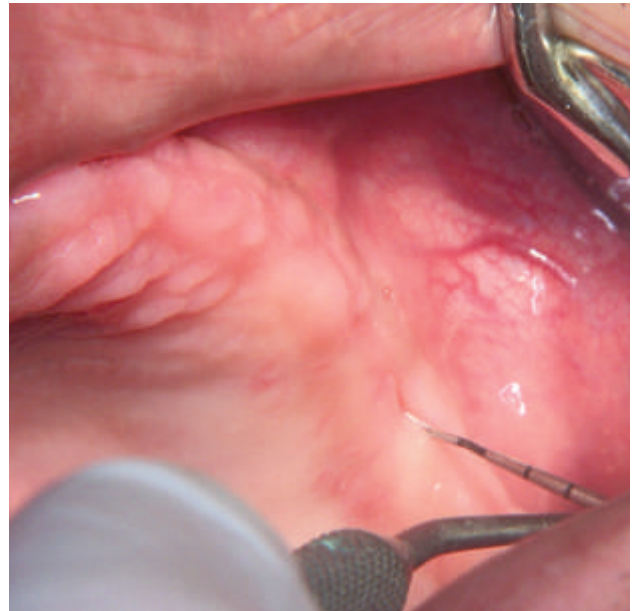


Figura 4. Aspecto a las 6 semanas.

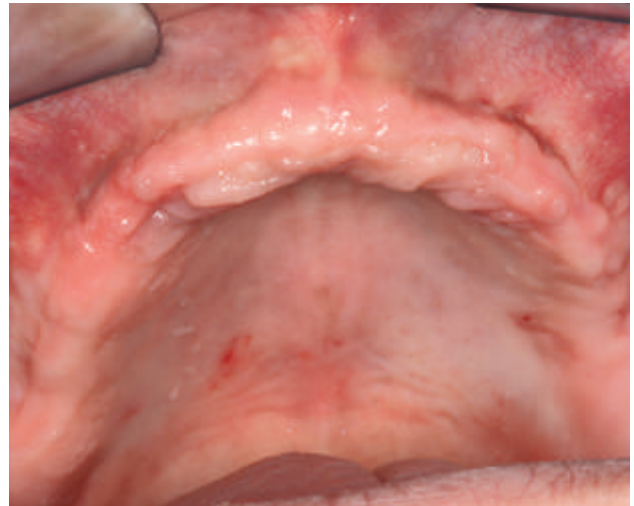


Figura 5. Aspecto al año.

Dentro de las técnicas más comúnmente utilizadas encontramos gran variabilidad de criterios de utilización, limitaciones, complicaciones, etc.

El CVAR es, según la mayoría de los autores, la técnica que menos complicaciones postoperatorias presenta, pero también es la que muestra un mayor riesgo de recidiva de la fístula bucosinusal. Algunos autores solo encontraron reaparición de la misma en aquellos pacientes tratados con el CVAR y no en los tratados con otras técnicas^{7,9}. Sin embargo, Franco y cols.¹, cifraron su tasa de fracaso en un 10,39%, siendo incluso inferior al del CRP, con un 11,68%, pero esto es debido a que incluyó dentro de su estudio meta-analítico a autores que utilizaban el CRP para tratar CBS producidas durante la exodoncia de terceros molares superiores, técnica no indicada para este tipo de defectos, a menos que se realice una ampliación del orificio palatino anterior¹². Batra y cols.⁷, consideran contraindicado el uso de esta técnica cuando existan defectos óseos amplios,

afectación sinusal, reintervenciones o cuando la CBS se encuentre muy posterior o muy palatinizada, dado que en estos casos la tensión que sufre el colgajo es mucho mayor, y aumenta el riesgo de fracaso. También lo contraindican cuando el paciente vaya a ser rehabilitado con cualquier tipo de prótesis removible, por la disminución de la amplitud de fondo de vestíbulo permanente que conlleva en el 40% de los pacientes^{7,9}. El CVAR también se ha utilizado como complemento de la técnica del CPBAB como en el caso expuesto, para darle una mayor seguridad a la intervención y evitando además el riesgo de algunas de las complicaciones propias de la cicatrización de esta técnica, como la herniación del colgajo, la necrosis parcial y sobre todo la formación excesiva de tejido de granulación durante la cicatrización¹; sin embargo, otros autores afirman que no aporta una ventaja significativa con respecto a la técnica de CPBAB convencional y sólo recomiendan su uso cuando la bola de Bichat haya sido perforada o estirada excesivamente en su tracción, situación que también podría ser resuelta mediante el uso de membranas de dermis porcina liofilizada y sin perder profundidad de fondo de vestíbulo^{5,7}.

Otra posible combinación descrita en la literatura del CVAR es con el CRP que, aunque disminuye ligeramente la posible tensión en la zona de sutura, conlleva sumar la pérdida de fondo de vestíbulo por el CVAR a la morbilidad del CRP.

El CRP ha sido utilizado tanto para el cierre de CBS de pequeño tamaño, como para las muy extensas, reportándose su uso con éxito en el cierre de una CBS de 2 x 4 cm⁸. El principal inconveniente de esta técnica para la mayoría de los autores es el complicado postoperatorio y elevado número de complicaciones que puede presentar (persistencia del paso de aire y líquidos nariz-cavidad bucal por debajo del colgajo hasta que termina la cicatrización, necrosis del colgajo, sangrado postoperatorio, exceso de granulación en la cicatrización, etc.)^{1,7}. Batra y cols.⁷, afirman que el resto de técnicas disponibles son menos lesivas e igualmente exitosas y, por tanto, aconsejan evitar su uso salvo situaciones muy concretas, aunque para otros autores estas molestias son mínimas e indican su utilización para el cierre de CBS amplias o de larga duración antes que el CVAR y que el CPBAB^{8,13,14}. Aunque todos coinciden en que si la CBS se produce en posición muy posterior o muy vestibularizada es mejor tratarlo con otra técnica que no sea CRP.

El CPBAB es considerado por la mayoría de los autores como el que menos riesgo de recurrencia presenta. Franco y cols.¹, lo cifran en un 1,30%, muy inferior al porcentaje del resto de técnicas. En la literatura el uso de esta técnica está indicada en defectos de hasta 7x5 cm, pero la mayoría de los autores recomiendan limitar esta técnica a defectos inferiores a 5x4 cm¹⁵. Los motivos del elevado éxito de esta técnica parecen estar relacionados con la amplia masa de tejido vital, ricamente vascularizado por las arterias maxilar, facial y temporal superficial, lo que favorece su rápida epitelización una vez expuesto a la cavidad oral, en 3-4 semanas¹⁵. Además de su elevada

tasa de éxito, el CPBAB se está convirtiendo cada vez más en una técnica de elección para CBS postextracción, por su facilidad para ser extraída con una mínima disección, su bajo porcentaje de complicaciones, su escasa morbilidad en la zona donante y por ser una técnica que podemos realizar bajo anestesia local en el gabinete dental. Aunque menos frecuentes que el CRP, el CPBAB tampoco está exento de complicaciones, algunas de ellas más importantes de las que se producen con otras técnicas, entre las que encontramos la necrosis parcial del colgajo, fibrosis, trismo, marcada inflamación, excesiva formación de tejido de granulación y aquellas derivadas de un deficiente acto quirúrgico como la hemorragia y la lesión del nervio facial^{8,9}.

En el caso expuesto se realizó esta técnica para conseguir un máximo de predictibilidad en el cierre de una CBS tan amplia. El CRP se descartó, dado que aunque hubiera sido preferible una mayor amplitud de fondo de vestíbulo de cara a la futura rehabilitación protésica, no pareció motivo suficiente por las complicaciones que podría producir, como un peor campo quirúrgico para limpieza del seno o un daño postoperatorio mayor, para un paciente al que acaban de extraerle todos sus dientes maxilares remanentes. Aunque en un primer momento el paciente perdió longitud de fondo de vestíbulo, con el tiempo acabó recuperando su dimensión original, observándose una completa simetría en la revisión al año de la cirugía.

También existen otras técnicas basadas en la movilización de tejidos blandos, como el colgajo lingual, el colgajo de mucosa yugal de la región geniana o el colgajo de músculo temporal; mucho menos utilizadas en la actualidad, por su alta morbilidad, quedando prácticamente en desuso en el cierre de CBS postextracción⁷.

Nos podemos encontrar además técnicas que no se basan únicamente en la movilización de tejidos blandos para el cierre de la CBS, como el empleo de materiales aloplásticos, como láminas de oro o de polimetacrilato, pero que pueden producir complicaciones como la extrusión, migración o infección de los mismos¹⁶; o el autotransplante y posterior endodoncia del tercer molar superior al lecho donde se encuentra el defecto¹⁷.

En el caso de que el paciente se vaya a rehabilitar protésicamente mediante el uso de implantes osteointegrados, el cierre de las CBS mediante técnicas quirúrgicas que conlleven únicamente la movilización de distintos tejidos blandos, supondrá la unión entre la mucosa sinusal y la mucosa bucal sin ninguna barrera entre ambas, lo que dificultaría en buena medida una futura cirugía de elevación de seno para la colocación de los implantes. Para evitar este problema se pueden utilizar injertos óseos en bloque de diferentes zonas donantes, ya sean intraorales o extraorales¹⁸⁻²¹, o injertos de cartílago autólogos ya sea auricular o procedente del tabique nasal; este tipo de injertos tiene la ventaja de ser más resistentes a la infección que el tejido óseo y de no necesitar de vascularización para su integración, lo que reduce el riesgo de fracaso considera-

blemente, además de producir una baja morbilidad en la zona donante²². Dentro de este campo, también hay autores que proponen el uso de la proteína morfogénica ósea 2 (BMP2), dado que afirman que existe un menor riesgo de infección que con los injertos óseos convencionales, eliminando la infección crónica previa en la zona receptora²³.

CONCLUSIONES

No existe una solución única para el tratamiento de esta patología, ni unos criterios unánimes sobre cuándo está más indicada una técnica u otra; es por ello que resulta de gran importancia conocer las limitaciones e inconvenientes de cada técnica, e integrando aspectos como localización, tiempo de evolución, extensión de la CBS, y el tipo de rehabilitación protésica a la que se va a someter en un futuro el paciente, elegir el enfoque terapéutico que mejor se adapte a la situación individual del paciente.



BIBLIOGRAFÍA

1. Franco-Carro B, Barona-Dorado C, Martínez-González MJ, Rubio-Alonso LJ, Martínez-González JM. Meta-analytic study on the frequency and treatment of oral antral communications. *Med Oral Patol Oral Cir Bucal* 2011; 16: 682-7.
2. Arias-Irímia O, Barona-Dorado C, Santos-Marino JA, Martínez-Rodríguez N, Martínez-González JM. Meta-analysis of the etiology of odontogenic maxillary sinusitis. *Med Oral Patol Oral Cir Bucal* 2010; 15: 70-3.
3. González-García A, González-García J, Diniz-Freitas M, García-García A, Bullón P. Accidental displacement and migration of endosseous implants into adjacent craniofacial structures: A review and update. *Med Oral Patol Oral Cir Bucal* 2012; 17: e769-74.
4. Del Rey-Santamaría M, Valmaseda Castellón E, Berini Aytés L, Gay Escoda C. Incidence of oral sinus communications in 389 upper third molar extraction. *Med Oral Patol Oral Cir Bucal* 2006; 11: 334-8.
5. Jain M, Ramesh C, Sankar K, Lokesh K. Pedicled buccal fat pad in the management of oroantral fistula: a clinical study of 15 cases. *Int J Oral Maxillofac Surg* 2012; 41: 1025-9.
6. Mast G, Otto S, Mücke T, Schreyer C, Bisinger O, Kolk A, et al. Incidence of maxillary sinusitis and oro-antral fistulae in bisphosphonate-related osteonecrosis of the jaw. *J Cranio-Maxillofac Surg* 2012; 40: 568-71.
7. Batra H, Jindal G, Kaur S. Evaluation of different treatment modalities for closure of oro-antral communications and formulation of a rational approach. *J Maxillofac Oral Surg* 2010; 9: 13-8.
8. Anavi Y, Gal G, Silfen R, Calderon S. Palatal rotation-advancement flap for delayed repair of oroantral fistula: A retrospective evaluation of 63 cases. *Oral Surg Oral Med Oral Pathol Oral Radiol Endod* 2003; 96: 527-34.
9. Nezafati S, Vafaii A, Ghojzadeh M. Comparison of pedicled buccal fat pad flap with buccal flap for closure of oro-antral communication. *Int J Oral Maxillofac Surg* 2012; 4: 624-8.
10. Aparicio A. Colgajos locales y pediculados en el manejo de las comunicaciones y fístulas oroantrales. *Rev Med* 2011; 19: 217-25.
11. Giovannetti F, Priore P, Raponi I, Valentini V. Endoscopic Sinus Surgery in Sinus-Oral Pathology. *Craniofac Surg* 2014; 25: 991-4.
12. Vericat Queralt A, Berini Aytés L, Gay Escoda C. Tratamiento quirúrgico de las comunicaciones bucosinusales. *Rev Vasca Odontostomatol* 2000; 2: 10-23.
13. Hori M, Tanaka H, Matsumoto M, Matsunaga S. Application of the interseptal alveolotomy for closing the oroantral fistula. *J Oral Maxillofac Surg* 1995; 53: 1392-6.
14. Herbert DC. Closure of a palatal fistula using mucoperiosteal island flap. *Br J Plast Surg* 1974; 27: 332-6.
15. Singh J, Prasad K, Lalitha RM, Ranganath K. Buccal pad of fat and its applications in oral and maxillofacial surgery: a review of published literature (February) 2004 to (July) 2009. *Oral Surg Oral Med Oral Pathol Oral Radiol Endod* 2010; 110: 698-705.
16. Kansu L, Akman H, Uckan S. Closure of oroantral fistula with the septal cartilage graft. *Eur Arch Otorhinolaryngol* 2010; 267:1805-6.
17. Kitagawa Y, Sano K, Nakamura M, Ogasawara T. Use of third molar transplantation for closure of the oroantral communication after tooth extraction: a report of 2 cases. *Oral Surg Oral Med Oral Pathol Oral Radiol Endod* 2003; 95: 409-15.
18. Peñarrocha-Diago M, García B, Gomez D, Balaguer J. Zygomatic bone graft for oral-antral communication closure and implant placement. *J Oral Implantol* 2007; 33: 305-9.
19. Mohamadi M, Samieirad S, Banimostafae H, Sadeghi HM. Closure of large oroantral communication using coronoid process pedicled on temporalis muscle flap: a new alternative approach. *J Craniofac Surg* 2013; 24: 1399-402.
20. Watzak G, Tepper G, Zechner W, Monov G, Busenlechner D, Watzek G. Bony press-fit closure of oro-antral fistulas: a technique for pre-sinus lift repair and secondary closure. *J Oral Maxillofac Surg* 2005; 63: 1288-94.
21. Er N, Tuncer HY, Karaca C, Copuroglu S. Treatment of oroantral fistulas using bony press-fit technique. *J Oral Maxillofac Surg* 2013; 71: 659-66.
22. Isler SC, Demircan S, Cansiz E. Closure of oroantral fistula using auricular cartilage: a new method to repair an oroantral fistula. *Br J Oral Maxillofac Surg* 2011; 49: 86-7.
23. Cottam JR, Jensen OT, Beatty L, Ringeman J. Closure of 1.5-cm alveolar oral antral fistula with intra-alveolar sinus membrane elevation and bone morphogenetic protein-2/ collagen graft followed by dental implant restoration: case report. *Int J Oral Maxillofac Implants* 2013; 28: 277-82.



PUESTA
AL DÍA

ADHESIÓN EN MOLARES PERMANENTES HIPOMINERALIZADOS. PUESTA AL DÍA

Real Benlloch, I., Mourelle Martínez, R., Musa Herranz, S., García Sánchez, C.
Adhesión en molares permanentes hipomineralizados. Puesta al día. Cient. Dent. 2015; 12; 3: 193-197.



Real Benlloch, Irene
Licenciada en Odontología.
Máster en Odontopediatría de
la Universidad Complutense de
Madrid.

**Mourelle Martínez, Rosa
María**
Profesora contratada Doctor
Universidad Complutense de
Madrid. Profesora del Máster
de Odontopediatría.

Musa Herranz, Sara
Licenciada en Odontología.
Máster en Odontopediatría de
la Universidad Complutense
de Madrid.

García Sánchez, Cristina
Licenciada en Odontología.
Máster en Odontopediatría de
la Universidad Complutense
de Madrid.

Indexada en / Indexed in:

- IME
- IBECs
- LATINDEX
- GOOGLE ACADÉMICO

CORRESPONDENCIA:

Irene Real Benlloch
Dpto. de Estomatología IV
(Profilaxis, Odontopediatría y Ortodoncia)
Facultad de Odontología. UCM
Plaza Ramón y Cajal s/n
28040 Madrid
irealbenlloch@gmail.com
Tel.: 652 613 081

Fecha de recepción: 21 de septiembre de 2015.
Fecha de aceptación para su publicación:
13 de noviembre de 2015.

RESUMEN

El síndrome incisivo molar o MIH se describe como una hipomineralización de origen sistémico que afecta de 1 a 4 de los primeros molares permanentes y que se asocia frecuentemente con alteraciones de los incisivos, siendo su aparición cada vez más frecuente. Los dientes afectados van a presentar un aumento de su contenido proteico y una disminución del contenido mineral.

El tratamiento del MIH supone un reto para el odontólogo. Las características clínicas de este desorden, como la ruptura post-ruptiva o la formación de cavidades atípicas, complican la obtención de un resultado duradero. Los últimos estudios apuntan a que los sistemas adhesivos de autograbado consiguen una fuerza de adhesión mayor que otros sistemas. El pretratamiento de la lesión puede producir un aumento de la fuerza adhesiva, aunque los resultados observados no permiten estandarizar este procedimiento. Las opciones más prometedoras son el hipoclorito sódico y las resinas infiltrantes.

La mejor opción terapéutica para el MIH actualmente consiste en la realización de una reconstrucción con resina compuesta, utilizando un sistema adhesivo de autograbado, valorando la posibilidad de realizar un pretratamiento con hipoclorito sódico o resinas infiltrantes.

PALABRAS CLAVE

Hipomineralización incisivo-molar; Hipoplasia dental; Grabado del esmalte; Adhesión al esmalte; Adhesivos dentales.

DENTAL ADHESION IN PERMANENT HIPOMINE- RALIZED MOLARS. UPDATE

ABSTRACT

The molar incisor syndrome (MIH) is described as a hypomineralization of systemic origin affecting 1 to 4 of the first permanent molars that is frequently associated with alterations of the incisors, and its appearance is increasing. Affected teeth will file a raise of its protein content and decreased mineral content.

The treatment of MIH is a challenge for the dentist. The clinical features of this disorder, as posteruptive rupture or the formation of atypical cavities complicate obtaining a lasting result. Recent studies suggest that self-etching adhesive systems achieve a greater adhesion force than other systems. Pretreatment of injury may result in increased adhesion strength, although the observed results do not allow to standardize this procedure. The most promising options are sodium hypochlorite and infiltrating resins.

The best therapeutic option for MIH is currently performing a reconstruction with composite resin using a self-etching adhesive system, seeing the possibility of pretreatment with sodium hypochlorite or infiltrating resins.

KEYWORDS

Molar-incisor hypomineralization; Dental enamel hypoplasia; Dental etching; Dental bonding; Dental cements.

INTRODUCCIÓN

El término "síndrome incisivo molar" (MIH) fue introducido en el año 2001 por Weerheijm y cols., y se definió como una hipomineralización de origen sistémico que afecta de 1 a 4 de los primeros molares permanentes y que se asocia frecuentemente con alteraciones en los incisivos (Figura 1)¹. No se ha encontrado un único factor causal para este desorden, y cabe destacar la amplia variación en la prevalencia de la enfermedad que se puede observar en los diferentes grupos de población (2,4 - 40,2%)². Los problemas clínicos más comunes para los pacientes con MIH son la ruptura posteruptiva del esmalte, la exposición dentinaria, la formación de cavidades atípicas, la completa distorsión de la corona y una molestia severa con los estímulos fríos³. Los molares hipomineralizados tienen un contenido mineral un 5% menor y una proporción calcio/fosfato menor que el esmalte sano³.

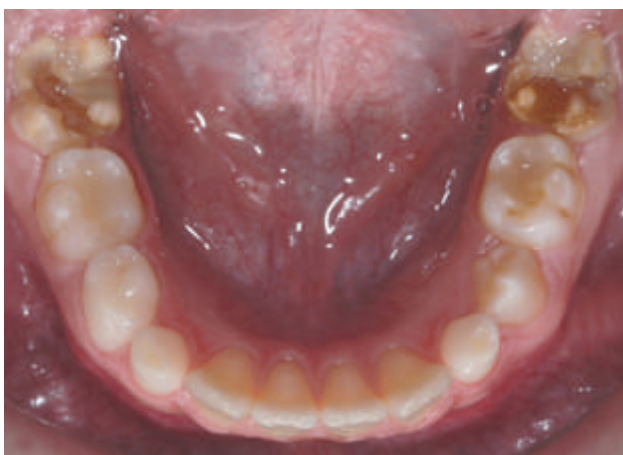

Figura 1. Gran afectación de molares como consecuencia del MIH, estando los incisivos sanos.

SÍNDROME INCISIVO-MOLAR

En la literatura se han propuesto multitud de posibles factores causales del MIH, y se considera posible que varios factores desconocidos contribuyan, resultando en un gran número de posibles causas^{1, 4, 5}. A pesar de los esfuerzos realizados para buscar la razón del desarrollo del MIH, todavía no se ha establecido un factor etiológico inequívoco de esta condición^{5, 6}. Parece existir un acuerdo en la literatura sobre que los posibles factores etiológicos del MIH son sistémicos, aunque autores como Whatling y Fearn (2008) afirman que puede haber una susceptibilidad genética^{4, 5, 7, 8}.

Clínicamente, el MIH cursa con opacidades marcadas y defectos de esmalte con alteración de la translucidez; el esmalte afectado es de color blanco-cremoso o amarillo-marrón, con un espesor normal, una superficie suave y un límite claro que lo diferencia del esmalte normal adyacente³. El esmalte hipomineralizado puede desprenderse rápidamente, dejando a la dentina desprotegida⁹ (Figura 2), por lo que este tipo de molares suelen presentar caries de rápida evolución y en lugares poco comunes de aparición, gran sensibilidad ante estímu-

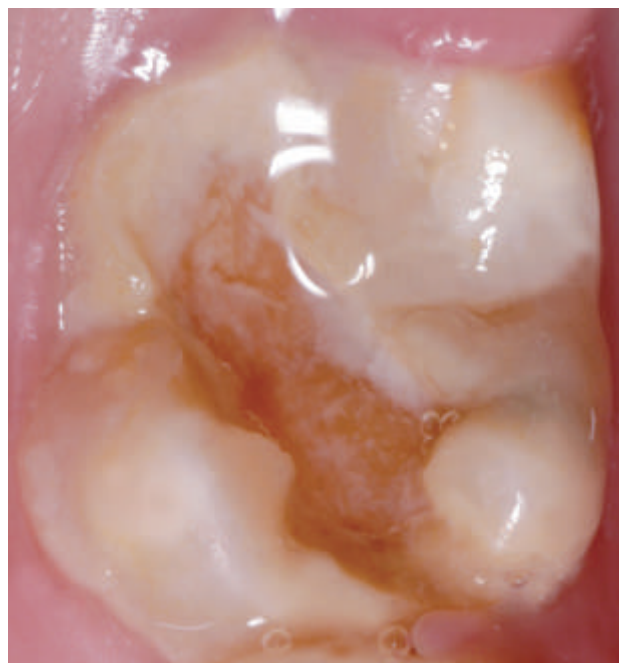


Figura 2. Lesión de gran tamaño y rápida evolución en un molar con MIH.

los térmicos y mecánicos, dificultad para conseguir una correcta anestesia cuando se realiza su tratamiento y un comportamiento impredecible de las opacidades aparentemente intactas (Figura 3)^{1, 3, 9}.

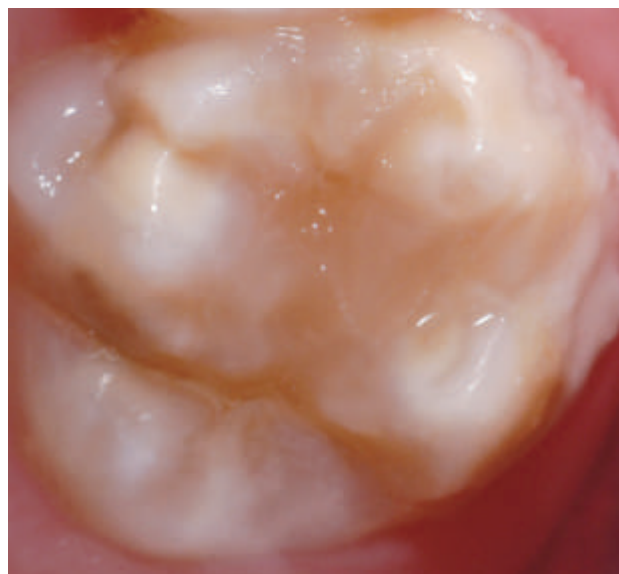


Figura 3. Molar con opacidades, aparentemente intactas, afectado por MIH.

La edad ideal para realizar la exploración de esta patología son los 8 años, ya que a esta edad, en la mayoría de los niños, los cuatro molares permanentes han erupcionado, así como la mayoría de los incisivos, mientras que los signos del MIH siguen estando presentes¹⁰. La exploración del MIH se debe realizar en dientes recién limpiados y las características que deben ser registradas en cada diente son: ausencia o presencia de opacidades demarcadas, ruptura posteruptiva del esmalte, presencia de restauraciones atípicas, extracción de molares debido al MIH y fallo de erupción de un molar o incisivo^{4, 7, 10, 11}.

El tratamiento de estos molares puede ser complejo^{1, 3, 12}. Al tener las lesiones un tamaño y una forma inusual, las restauraciones pueden no conformar los patrones típicos de caries, afectando con frecuencia al tercio cuspidé o incisal de la corona³. Además, las obturaciones y los selladores colocados en los niños afectados con MIH tienen tres veces más posibilidades de necesitar retratamiento que las intervenciones en los niños sanos, debido a que son frecuentes las pérdidas del material restaurador¹³.

El manejo restaurador generalmente va a depender de la severidad del defecto, la cooperación y edad del niño. Las opciones terapéuticas van desde tratamientos preventivos, como instrucciones dietéticas y de higiene oral, aplicación tópica de flúor y colocación de selladores de fosas y fisuras, a grandes reconstrucciones con resina compuesta (Figura 4), la colocación de coronas preformadas o de restauraciones indirectas, o incluso la extracción del molar afectado en casos muy severos¹⁴.

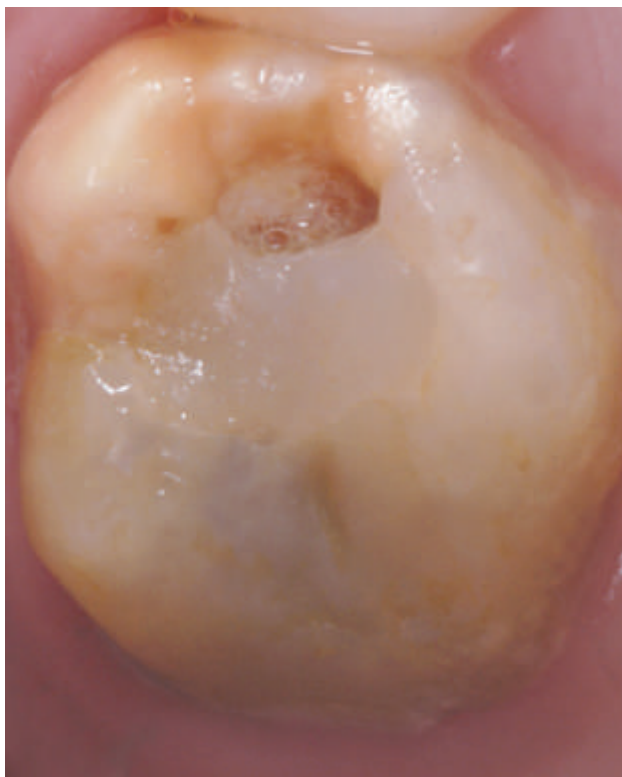

Figura 4. Gran reconstrucción fracturada, con afectación cuspidé, en un molar con MIH.

RESTAURACIÓN CON RESINAS COMPUESTAS

Cuando se busca la mejor opción para el tratamiento del MIH se recomienda el uso de sistemas adhesivos, teniendo en cuenta factores importantes como la extensión del defecto, la sensibilidad y el nivel de erupción dentaria^{1,3}. Su uso está indicado como restauración definitiva cuando el esmalte defectuoso esté bien delimitado, confinado a una o dos superficies y con márgenes supragingivales, siempre que pueda aislarse de forma adecuada^{3, 6, 13, 15}.

La dificultad ante la que se puede encontrar el odontólogo a la hora de realizar este tratamiento es la determinación del límite de la restauración. El área afectada por la hipomineralización puede tener una gran extensión, así como diferencias en el color y la textura, lo que nos puede hacer dudar a la hora de establecer unos márgenes en un esmalte que sea capaz de soportar las fuerzas oclusales de la masticación^{11, 16}.

Actualmente se valoran dos enfoques:

- Un primer enfoque, más conservador, en el que se elimina solamente el tejido con una textura blanda, fácilmente penetrable por una sonda. Este enfoque se considera más adecuado en Odontopediatría al eliminar menor cantidad de tejido, aunque la restauración va a estar apoyada sobre un esmalte afectado^{3, 7, 6, 11, 16, 17}.
- El segundo enfoque sería la eliminación completa del esmalte que se visualiza como defectuoso, intentando evitar el fracaso de la restauración. El inconveniente es que se requiere sacrificar grandes cantidades de tejido dental, quedando el diente muy debilitado^{4, 6, 16, 18}.

ADHESIÓN EN MOLARES HIPOMINERALIZADOS

Las alteraciones más comunes relacionadas con la restauración de los molares hipoplásicos son problemas de retención y de fractura marginal de la estructura dentaria, así como de las restauraciones². La fuerza adhesiva de las resinas compuestas al esmalte hipomineralizado de los primeros molares permanentes afectados con MIH es significativamente menor que la fuerza adhesiva al esmalte normal³.

Las lesiones amarillas-marrones tienen valores de fuerza adhesiva menores en comparación con las lesiones blancas, lo que coincide con las diferencias observadas entre ambos tipos de lesiones en términos de menor dureza, mayor porosidad y menor densidad mineral que caracteriza a las lesiones amarillas y marrones. El color de las lesiones hipomineralizadas parece ser un buen indicador clínico de sus propiedades mecánicas y de su comportamiento clínico^{17, 19, 20}.

Los principios de la adhesión micromecánica de los materiales dentales al esmalte normal fueron establecidos en los años 50 y desde ese momento han seguido utilizándose, consiguiendo un éxito elevado en las restauraciones dentarias^{21, 22}. Desafortunadamente, las mismas técnicas no han conseguido los mismos resultados en el tratamiento restaurador de los molares afectados con MIH^{21, 23}.

La fuerza adhesiva de una resina compuesta adherida a esmalte defectuoso es significativamente menor que en el esmalte sano y hay una elevada frecuencia de fallos cohesivos en el interior del esmalte afectado, lo que indica una debilidad física inherente de la lesión hipomineralizada. Los menores valores de fuerza adhesiva en los individuos con este tipo de esmalte pueden ser atribuidos a la pobre formación de mi-

crotags dentro de los prismas del esmalte, a los patrones aberrantes de grabado, a la porosidad intercrystalina, a la retención de la humedad en el interior de los grandes espacios interprismáticos y al mayor contenido proteico del esmalte hipomineralizado¹⁷.

Los adhesivos autograbantes parecen tener una mayor fuerza adhesiva al esmalte afectado con MIH que los adhesivos de grabado ácido total (en estudios de laboratorio) y pueden ofrecer una alternativa que se adapte mejor al reto de la adhesión al esmalte hipomineralizado por las siguientes razones:

- Son más sencillos de utilizar, hidrofílicos, requieren menos tiempo y pasos.
- El lavado se omite, por lo que se prevén las condiciones de humedad que inhiben la infiltración de la resina y diluyen el primer.
- Algunos primers autograbantes se unen de forma micromecánica y química a la hidroxiapatita.
- Algunos primers autograbantes tienen propiedades de liberación de fluoruros, así como componentes antibacterianos.
- Producen menor sensibilidad postoperatoria, lo que puede ser importante en dientes severamente hipomineralizados^{11, 14, 16, 19, 24}.

De forma alternativa, las propiedades hidrofílicas de la acetona, incluida en algunos adhesivos de grabado ácido total, juegan un mismo rol en la eliminación del agua residual de la superficie del esmalte grabado, aumentando la disponibilidad de la superficie del esmalte para adherirse^{11, 19}.

PRETRATAMIENTO DE LAS LESIONES HIPOMINERALIZADAS

Cualquier método que aumente la fuerza adhesiva de la resina compuesta al esmalte hipomineralizado o que proporcione al esmalte debilitado una mayor fuerza mecánica puede ser beneficioso, pudiendo también permitir la preservación de una mayor estructura dentaria, razón por la cual se ha planteado la utilización de diversos sistemas de pretratamiento de las lesiones hipomineralizadas¹⁷.

La principal forma propuesta ha sido el lavado previo del diente con hipoclorito sódico (NaOCl) al 5% durante 1 minuto^{4, 17, 23}. El NaOCl es conocido como un excelente desnaturalizante de proteínas que es capaz de eliminar el exceso de proteínas del esmalte, sin alterar el contenido mineral de los prismas^{3, 17, 21, 25}. Esto puede mejorar la infiltración de la resina y,

subsecuentemente, aumentar la fuerza de adhesión de la resina compuesta¹⁷. Este pretratamiento ha sido utilizado en estudios de Amelogenesis Imperfecta (AI), en los que se ha observado que aumenta la fuerza adhesiva al esmalte afectado, por lo que se ha extrapolado su utilización, proponiéndolo como opción terapéutica para el MIH^{2, 21, 22}. A pesar de que esta técnica ha sido probada en múltiples ocasiones en dientes con AI, los resultados no son concluyentes^{21, 26, 27}.

Otra opción de pretratamiento son las resinas infiltrantes, un tipo de resina trietilenglicol dimetacrilato de baja viscosidad (TEGMA) recientemente desarrolladas, con un elevado coeficiente de penetración, cuyo propósito es ocluir la estructura altamente porosa de las lesiones de mancha blanca del esmalte, inhibiendo la desmineralización mediante una difusión limitada de los ácidos, lo que proporciona un soporte mecánico al tejido. El esmalte hipomineralizado tiene una porosidad aumentada y puede ser sometido a la infiltración de resinas, lo que puede ayudar a aumentar el área de superficie para la microrretención mecánica de los tags de resina y posiblemente mejorar la adhesión^{17, 20}. Estos beneficios, sin embargo, se mantienen especulativos porque, a pesar de mejorar la dureza del esmalte infiltrado, no se alcanzan los valores normales y la dureza sólo es un factor determinante de la habilidad del esmalte de soportar fuerzas funcionales²⁰.

CONCLUSIONES

- El tratamiento del MIH se mantiene como un reto para el odontopediatra y se debe afrontar desde un punto de vista multidisciplinar.
- El esmalte afectado por el MIH presenta una serie de características distintas al esmalte normal, que le hacen responder de forma distinta ante el grabado ácido y la adhesión convencional.
- Las teorías actuales apuntan a que el material de elección ante un diente con MIH son las resinas compuestas, usando como sistema adhesivo las resinas autograbantes y valorando realizar un pretratamiento con hipoclorito sódico o con resinas infiltrantes.

AGRADECIMIENTOS

Se agradece la colaboración de la Dra. Elena Barbería Leache, por la cesión de las imágenes empleadas.



BIBLIOGRAFÍA

1. Weerheijm KL. Molar incisor hypomineralization (MIH): clinical presentation, aetiology and management. *Dent Update* 2004; 31 (1): 9-12.
2. Jälevik B, Dietz W, Norén JG. Scanning electron micrograph analysis of hypomineralized enamel in permanent first molars. *Int J Paediatr Dent* 2005; 15 (4): 233-40.
3. William V, Messer LB, Burrow MF. Molar incisor hypomineralization: review and recommendations for clinical management. *Pediatr Dent* 2006; 28 (3): 224-32.
4. Catalá M. Hipomineralización Incisivo-Molar. En: Boj J. *Odontopediatría. La evolución del niño al adulto joven*. Barcelona: Ripano; 2011: 325-35.
5. Whatling R, Fearne JM. Molar incisor hypomineralization: a study of aetiological factors in a group of UK children. *Int J Paediatr Dent* 2008; 18 (3):155-62.
6. Pérez T, Maroto M, Martín C, Barbería E. Hipomineralización Incisivo Molar (HIM). Una revisión sistemática. *J Am Dent Assoc* 2010; 5 (5): 2-7.
7. Willmott NS, Bryan RA, Duggal MS. Molar-incisor-hypomineralisation: a literature review. *Eur Arch Paediatr Dent* 2008; 9 (4):172-9.
8. Fearne J, Anderson P, Davis GR. 3D X-ray microscopic study of the extent of variations in enamel density in first permanent molars with idiopathic enamel hypomineralisation. *Br Dent J* 2004; 196 (10): 634-8.
9. Weerheijm KL, Jälevik B, Alaluusua S. Molar-incisor hypomineralisation. *Caries Res* 2001; 35 (5): 390-1.
10. Weerheijm KL, Duggal M, Mejàre I, Papiannoulis L, Koch G, Martens LC, Hallonssten AL. Judgement criteria for molar incisor hypomineralisation (MIH) in epidemiologic studies: a summary of the European meeting on MIH held in Athens, 2003. *Eur J Paediatr Dent* 2003; 4 (3): 110-3.
11. Onat H, Tosun G. Molar incisor hypomineralization. *J Pediatr Dent* 2013; 1:53-7.
12. Jälevik B, Klingberg GA. Dental treatment, dental fear and behaviour management problems in children with severe enamel hypomineralization of their permanent first molars. *Int J Paediatr Dent* 2002; 12 (1): 24-32.
13. Kotsanos N, Kaklamanos EG, Arapostathis K. Treatment management of first permanent molars in children with Molar-Incisor Hypomineralisation. *Eur J Paediatr Dent* 2005; 6 (4): 179-84.
14. William V, Burrow MF, Palamara JE, Messer LB. Microshear bond strength of resin composite to teeth affected by molar hypomineralization using 2 adhesive systems. *Pediatr Dent* 2006; 28 (3): 233-41.
15. Daly D, Waldron JM. Molar incisor hypomineralisation: clinical management of the young patient. *J Ir Dent Assoc* 2009; 55 (2): 83-6.
16. Lygidakis NA, Chaliasou A, Siounas G. Evaluation of composite restorations in hypomineralised permanent molars: a four year clinical study. *Eur J PaediatrDent* 2003; 4 (3): 143-8.
17. Chay PL, Manton DJ, Palamara JE. The effect of resin infiltration and oxidative pretreatment on microshear bond strength of resin composite to hypomineralised enamel. *Int J Paediatr Dent* 2014; 24 (4): 252-67.
18. Lygidakis NA, Wong F, Jälevik B, Vierrou AM, Alaluusua S, Espelid I. Best Clinical Practice Guidance for clinicians dealing with children presenting with Molar-Incisor-Hypomineralisation (MIH): An EAPD Policy Document. *Eur Arch Paediatr Dent* 2010; 11 (2): 75-81.
19. Lygidakis NA, Dimou G, Stamataki E. Retention of fissure sealants using two different methods of application in teeth with hypomineralised molars (MIH): a 4 year clinical study. *Eur Arch Paediatr Dent* 2009; 10 (4): 223-6.
20. Crombie F, Manton D, Palamara J, Reynolds E. Resin infiltration of developmentally hypomineralised enamel. *Int J Paediatr Dent* 2014; 24 (1): 51-5.
21. Gandhi S, Crawford P, Shellis P. The use of a 'bleach-etch-seal' deproteinization technique on MIH affected enamel. *Int J Paediatr Dent* 2012; 22 (6): 427-34.
22. Seow WK, Amaratunge A. The effects of acid-etching on enamel from different clinical variants of amelogenesis imperfecta: an SEM study. *Pediatr Dent* 1998; 20 (1): 37-42.
23. Pugach MK, Ozer F, Li Y, Sheth K, Beasley R, Resnick A, Daneshmehr L, Kulkarni AB, Bartlett JD, Gibson CW, Lindemeyer RG. The use of mouse models to investigate shear bond strength in amelogenesis imperfecta. *J Dent Res* 2011; 90 (11): 1352-7.
24. Sapir S, Shapira J. Clinical solutions for developmental defects of enamel and dentin in children. *Pediatr Dent* 2007; 29 (4): 330-6.
25. Venezie RD, Vadiakas G, Christensen JR, Wright JT. Enamel pretreatment with sodium hypochlorite to enhance bonding in hypocalcified amelogenesis imperfecta: case report and SEM analysis. *Pediatr Dent* 1994; 16 (6): 433-6.
26. Faria-e-Silva AL, De Moraes RR, Menezes Mde S, Capanema RR, De Moura AS, Martelli H Jr. Hardness and microshear bond strength to enamel and dentin of permanent teeth with hypocalcified amelogenesis imperfecta. *Int J Paediatr Dent* 2011; 21 (4): 314-20.
27. Sönmez IS, Aras S, Tunç ES, Küçükeşmen C. Clinical success of deproteinization in hypocalcified amelogenesis imperfecta. *Quintessence Int* 2009; 40 (2): 113-8.

coem
Consentimientos
Informados



CONSENTIMIENTOS INFORMADOS

La herramienta que establece la **confianza en la relación dentista-paciente**

El COEM pone a disposición de sus colegiados 10 modelos de consentimientos informados explicativos de los principales tratamientos:

obturación, blanqueamiento, endodoncia, extracción dental, implante, periodoncia, prótesis fija, prótesis removible, ortodoncia y odontopediatría.

Se trata de unos consentimientos únicos ya que incluyen ilustraciones con la explicación en un lenguaje sencillo y un diseño atractivo para que el paciente pueda comprender perfectamente en qué consiste el tratamiento y firme el consentimiento adecuadamente.

Además, estos consentimientos están también a disposición de los colegiados en **inglés, chino, rumano y árabe.**

¿Sabes cómo conseguirlos?

Los 10 modelos de consentimientos informados están a disposición de los colegiados a través de la web www.coem.org.es. Pueden solicitarse en formato impreso en papel autocopiativo a través de un formulario. Se ofrecen en paquetes de **50 unidades** por tratamiento, cada paquete tiene un coste de **10 euros** (+IVA + gastos de envío). En cada envío puede solicitarse hasta 4 paquetes.

También, en la misma web, existe la **opción gratuita** de descargarse cada consentimiento en formato pdf e imprimirlo directamente en su clínica.

Para dudas de carácter jurídico sobre los consentimientos informados se ha creado el correo electrónico consentimientos@coem.org.es que está a disposición de los colegiados.



EL COEM *te lo pone fácil*

coem
Ilustre Colegio Oficial de Odontólogos y
Estomatólogos de la 1ª Región

Más información en www.coem.org.es



REVISIÓN
BIBLIOGRÁFICA

ACTUALIZACIÓN SOBRE LA OPTIMIZACIÓN DE LA ESTÉTICA EN PRÓTESIS FIJA MEDIANTE EL MANEJO TISULAR

López Humanes, V., Míguez Navarro, C., Suárez García, M^a. J., Sánchez Turrión, A., Castillo de Oyagüe, R.
Actualización sobre la optimización de la estética en prótesis fija mediante el manejo tisular. *Cient. Dent.* 2015; 12; 3: 199-210.



López Humanes, Verónica
Odontóloga. Máster de Prótesis Bucofacial y Oclusión. Universidad Complutense de Madrid.

Míguez Navarro, Cristina
Odontóloga. Máster de Prótesis Bucofacial y Oclusión. Universidad Complutense de Madrid.

Suárez García, María Jesús
Doctora por la UCM. Profesora Titular. Departamento de Estomatología I. Universidad Complutense de Madrid.

Sánchez Turrión, Andrés
Doctor por la UCM. Profesor Titular. Departamento de Estomatología I. Universidad Complutense de Madrid.

Castillo de Oyagüe, Raquel
Profesora Contratada Doctora. Departamento de Estomatología I. Universidad Complutense de Madrid.

Indexada en / Indexed in:

- IME
- IBECs
- LATINDEX
- GOOGLE ACADÉMICO

Correspondencia:

Raquel Castillo de Oyagüe
Departamento de Estomatología I.
Facultad de Odontología. UCM
Pza. Ramón y Cajal s/n
28040 Madrid
raquel.castillo@odon.ucm.es
Tel.: 913 942 029
Fax: 913 942 029

Fecha de recepción: 17 de junio de 2014.
Fecha de aceptación para su publicación:
21 de septiembre de 2015.

RESUMEN

Las restauraciones localizadas en la zona estética orofacial son un reto especialmente difícil cuando existe pérdida acusada del reborde residual. En este trabajo se revisan distintas opciones de tratamiento para mejorar la apariencia de los tejidos blandos en los tratamientos con prótesis fija convencional.

Para ello se han seleccionado artículos científicos nacionales e internacionales publicados en los últimos diez años. Para la introducción de conceptos no se establece límite de antigüedad.

Básicamente, los hallazgos obtenidos de la revisión bibliográfica pueden sintetizarse en lo siguiente: una vez realizada una correcta selección del caso, distintos tipos de tratamiento demostraron aportar resultados satisfactorios para la estética de los tejidos blandos en el tratamiento con prótesis fija convencional. En primer lugar, se proponen tratamientos destinados a modificar la estética manteniendo los tejidos duros y blandos (pónticos ovoides, tratamientos ortodóncicos, técnicas de preservación alveolar, regeneración tisular guiada, injerto monocortical). En segundo lugar, se indican tratamientos quirúrgicos de tejidos duros (osteoplastia/ostectomía) y blandos (injertos de tejido blando, gingivoplastia/gingivectomía, distintos tipos de colgajo). Como última indicación, los materiales de restauración actuales permiten alcanzar resultados estéticos aceptables.

En la actualidad, tanto los tratamientos quirúrgicos como los protésicos son considerados estrategias valiosas para realizar un adecuado manejo tisular.

El injerto de tejido conectivo es el procedimiento quirúrgico más predecible en el tratamiento de las recesiones, mientras que los pónticos constituyen el procedimiento pro-

UPDATE ON THE OPTIMISATION OF AESTHETICS IN FIXED PROTHESSES THROUGH TISSUE HANDLING

ABSTRACT

Restorations in the aesthetic orofacial zone are particularly challenging in presence of intense resorption of the residual ridge. In this paper various treatment options are reviewed focusing on the improvement of the appearance of the soft tissues combined with conventional fixed prostheses.

A deep and rigorous selection of national and international scientific papers published in the last ten years has been made. No age limit was set to describe the key concepts.

Basically, the findings that emerge from the literature review can be summarized as follows: once made a correct selection of the case, different types of treatments have been shown to provide satisfactory aesthetic of the soft tissues in combination with conventional fixed prostheses. Treatments that intend to modify the aesthetics preserving hard and soft tissues are proposed (i.e., ovoid pontics, orthodontic treatment, alveolar preservation techniques, guided tissue regeneration, monocortical graft). In addition, surgical treatments including hard tissue (osteoplasty / ostectomy) and soft tissue modification (i.e., soft tissue grafts, gingivoplasty / gingivectomy, various types of flap, etc.) are detailed.

Nowadays, both prosthetic and surgical treatments are considered valuable strategies for adequate tissue handling.

The connective tissue graft may be considered as the most predictable surgical procedure in the management of recessions, whe-

tésico de elección para obtener una estética apropiada del margen gingival.

PALABRAS CLAVE

Manejo tisular; Prótesis fija convencional; Alargamiento coronario; Póntico ovoide; Prótesis provisional; Estética; Papila interdental.

reas pontics are the first choice for achieving suitable aesthetic results in shaping the gingival margin.

KEYWORDS

Tissue management; Conventional fixed dental prostheses; Crown lengthening; Ovoid pontic; Provisional prosthesis; Aesthetics; Interdental papilla.

INTRODUCCIÓN

El tratamiento con implantes dentales se ha incorporado a la práctica odontológica cotidiana, por lo que es necesario conocer los factores que influyen en su éxito. La densidad ósea uno de los más importantes debido a su influencia en la estabilidad primaria, en el protocolo quirúrgico y en el tiempo de cicatrización antes de la carga. Además de dicha densidad, influyen la cantidad de hueso, su vascularización, las cargas biomecánicas (número de implantes, longitud, diámetro, posición y dirección, fuerzas masticatorias), la relación prótesis-implante, la ausencia de infecciones bucales, la técnica quirúrgica, el diseño del implante (superficie, morfología, composición, tipo) y el tabaquismo.

PARÁMETROS ESTÉTICOS

Para poder hablar de estética en el caso de los tejidos blandos, debemos realizar un análisis gingival, cuyo objetivo es el de restaurar el contorno ideal de los márgenes gingivales mientras se mantiene la integración biológica de las restauraciones. Para examinar el contorno del margen gingival, y valorar su estética, debemos tener en cuenta los siguientes cuatro parámetros:

1. El paralelismo que idealmente debe existir entre el contorno del margen gingival delineado por el nivel cervical de los caninos y los incisivos centrales del maxilar, el borde incisal y la curvatura del labio inferior.
2. La simetría entre los márgenes gingivales de los incisivos centrales y caninos del maxilar, los cuales deben encontrarse en una posición más apical en comparación con los incisivos laterales.
3. El cénit, que es el punto más apical del contorno gingival y, en los dientes maxilares, normalmente se localiza de forma distal al eje del diente.
4. Y por último la papila, que se puede definir como el tramo del festón gingival que rellena los espacios interproximales (Tabla 1). En la zona incisiva, la papila tiene una forma piramidal estrecha y su extremo se sitúa justo por encima del punto de contacto. En las zonas posteriores, la papila presenta forma de puente cóncavo bajo el punto de contacto y es más ancha que en las áreas anteriores².

Por lo tanto, a la hora de realizar rehabilitaciones protésicas en la zona estética debemos tener en cuenta varias consideraciones que se exponen a continuación³. El primer objetivo de nuestras restauraciones es mantener o restablecer el paralelismo entre los márgenes gingivales, el borde incisal y el labio inferior; además de optimizar la simetría entre los lados derecho e izquierdo, “dibujar” los cénits gingivales en una posición más distal del eje dental y preservar o “recrear” la papila interdental (Figura 1).

Tabla 1. CONSIDERACIONES PROTÉTICAS PARA UNA REHABILITACIÓN FIJA ESTÉTICA SEGÚN FRADEANI¹.

CONTORNO DEL MARGEN GINGIVAL. CONSIDERACIONES PROTÉTICAS PARA UNA REHABILITACIÓN FIJA ESTÉTICA

Mantener o restablecer el paralelismo entre los márgenes gingivales, el borde incisal y el labio inferior.

Optimizar la simetría entre los lados derecho e izquierdo.

“Dibujar” el cenit gingival en una posición más distal del eje dentario.

Preservar o “recrear” la papila interdental.

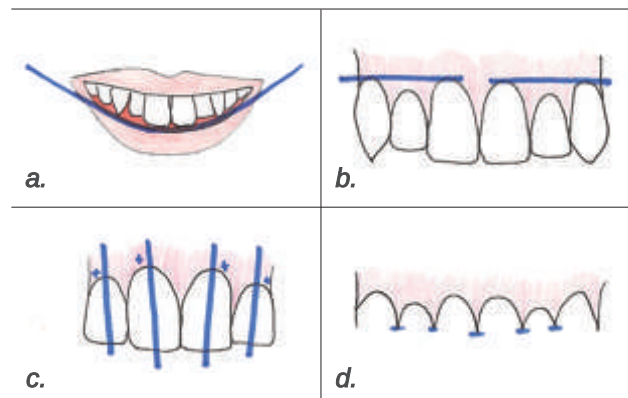


Figura 1. **a.** El margen gingival maxilar debe ser paralelo al borde incisal y a la curvatura del labio inferior. **b.** Los márgenes gingivales de los incisivos centrales y de los caninos maxilares han de ser simétricos y en una posición más alta que la de los incisivos laterales. **c.** El cénit es el punto más apical del contorno gingival y, en los dientes maxilares, normalmente se encuentra distalizado respecto del eje del diente. **d.** La papila es la parte del festón gingival que rellena los espacios interproximales.

PRINCIPALES ALTERACIONES ESTÉTICAS

Sabemos que existen varias causas de alteración estética, como pueden ser las malposiciones dentarias, las recesiones gingivales, los casos periodontales, sobrecrecimientos gingivales, retrasos en la erupción, caries subgingivales, fracturas, sonrisa alta, labio corto o espacios edéntulos, entre otros³.

De las anteriores, se ha demostrado que las recesiones y los espacios edéntulos constituyen los problemas estéticos más destacados³.

Las recesiones consisten en el desplazamiento del margen gingival apical a la unión cemento-esmalte con la exposición de la superficie radicular al ambiente oral⁴. Ciertos autores afirman que puede deberse a una desviación apical en la posición de la encía.

Su incidencia varía desde el 8% en niños hasta el 100% en adultos mayores de 50 años⁴. Podemos clasificar las recesiones en gingivales, en las que se expone la raíz, y en papilares o interproximales, en las que se abre el espacio sobre el punto de contactos⁴. Sullivan y Atkins⁵, las clasifican según cuatro categorías morfológicas en superficial-estrecho, superficial-amplio, profundo-estrecho y profundo-amplio. Sin embargo, la clasificación de las recesiones más extendida es la que propone Miller⁶⁻⁸ en 1985, quien clasifica las recesiones en cuatro clases (Tabla 2).

Tabla 2. CLASIFICACIÓN DE LOS TIPOS DE RECESIÓN SEGÚN MILLER⁶.

CLASIFICACIÓN DE LOS TIPOS DE RECESIÓN SEGÚN MILLER	
Clase I	No se extiende hasta la unión mucogingival no hay pérdida de hueso ni de tejido blando en el área interdental.
Clase II	Se extiende apicalmente a la línea mucogingival sin pérdida de tejido interproximal.
Clase III	Se extiende apicalmente a la unión mucogingival en dientes con pérdida de altura del periodonto proximal.
Clase IV	Se extiende apicalmente a la línea mucogingival con pérdida ósea grave y de tejido blando a nivel interdental.

Por otra parte, los espacios edéntulos suelen causar una atrofia marcada y/o aplanada de las crestas edéntulas que puede ser originada por defectos periodontales severos, caries profundas, o fracturas radiculares que han dañado el soporte óseo, especialmente en el área vestibular. Seibert⁹ dividió los espacios edéntulos en tres clases (Tabla 3).

Para optimizar la estética tisular en los tratamientos con prótesis fija debemos tener en cuenta dos tipos de tratamientos: tratamientos preprotésicos como la ortodoncia, la cirugía estética mucogingival o los alargamientos coronarios, y tratamientos protésicos como la utilización de diferentes tipos de pónicos para el manejo de los tejidos o restauraciones estéticas con encía rosa^{3,8}.

Tabla 3. CLASIFICACIÓN DE LOS DEFECTOS CRESTALES SEGÚN SEIBERT (1983)⁹.

DEFECTOS CRESTALES	
Clase I	Defectos en anchura. Pérdida de tejido en dirección vestibulo-lingual.
Clase II	Defectos en altura. Pérdida de tejido en dirección apico-coronal.
Clase III	Defectos combinados.

EVOLUCIÓN HISTÓRICA EN EL MANEJO DEL TEJIDO BLANDO: DE LOS TRATAMIENTOS QUIRÚRGICOS A LOS PROTÉSICOS

Hasta la década de los 80 se asociaba la presencia de pónicos con signos y síntomas característicos de inflamación. El tratamiento quirúrgico era el único aceptado para el manejo de los tejidos duros y blandos, de modo que se contraíndicaba el empleo de pónicos en la práctica clínica para dicho fin. En 1968, Cavazos¹⁰ y Podshadley¹¹ observaron la presencia de edema, hinchazón y cambios histológicos en los tejidos blandos situados bajo los pónicos. En 1982, Silness y cols.¹², y en 1988, Tolboe y cols.¹³, registraron condiciones clínicas de salud aceptables en la encía situada bajo los pónicos, siempre y cuando se llevara a cabo un adecuado control de placa. En 1990, Tripodakis y Constantinides¹⁴ demuestran que, en pacientes con una higiene y control de placa adecuados, una presión bien controlada en la encía de un pónico de superficie gingival convexa y bien pulida da lugar a un adelgazamiento del epitelio y a un acortamiento de la prótesis sin inflamación. Se introduce un nuevo concepto: la utilidad de la Prótesis para el manejo de los tejidos duros y blandos.

Dependiendo del momento del tratamiento en el que se realicen, distinguimos entre la fase previa a la restauración o fase preprotésica, que incluye el tratamiento ortodóntico, la cirugía mucogingival y los alargamientos coronarios; y la fase restauradora o protética, en la que podemos optimizar la estética mediante el uso de diferentes pónicos o de restauraciones con cerámica rosa^{3,8}.

Una vez conocidas las distintas opciones para el manejo tisular más adecuado, se hace indispensable conocer cuándo

está indicada cada una de ellas. Una buena selección del caso y un conocimiento exhaustivo del procedimiento clínico son factores primordiales para la obtención de una prótesis fija estética.

En el presente trabajo se revisa la literatura científica disponible acerca de la terapéutica más adecuada para conseguir un resultado óptimo en los tratamientos con prótesis fija convencional. De los 40 artículos obtenidos de una primera búsqueda en bases de datos electrónicas tipo Medline, Pubmed y Cochrane²⁶, artículos fueron seleccionados para su estudio y análisis. Los 14 artículos restantes aportan información relevante para la introducción y descripción de conceptos clave en la presente revisión.

A partir de los datos recopilados en los 26 artículos seleccionados se establece que para alcanzar la excelencia en prótesis fija convencional a nivel estético es necesario conocer las diferentes opciones de tratamiento que se pueden aplicar.

Para ello, tal y como hemos anticipado, dividimos los diferentes tratamientos destinados al manejo de los tejidos duros y blandos en dos grupos en función de la fase clínica en la que se desarrollen: los tratamientos preprotésicos y los protésicos (Tabla 4)^{3,8,15}.

MANEJO TISULAR PREPROTÉSICO

1. Tratamientos ortodóncicos

En primer lugar, dentro de la opción del tratamiento ortodóncico podemos destacar la aparatología fija basada en la colocación de brackets. Su principal indicación es la posición dental no ideal, la cual origina falta de paralelismo y simetría en los márgenes gingivales y/o falta de papila interdental^{16,17}.

Previo al inicio del tratamiento es necesario emplear tiempo suficiente en realizar una exploración clínica intraoral completa para evaluar los parámetros que conforman la estética en la

sonrisa: línea de sonrisa, niveles gingivales, curva incisal, longitud y alineación dental^{1, 16, 17}.

El objetivo del tratamiento con aparatología fija es restablecer una correcta alineación de dientes y tejidos blandos, sobre todo en aquellos pacientes con sonrisa media o alta¹⁶⁻²².

Otra opción dentro del tratamiento ortodóncico es la extrusión ortodóncica, que se define como aquel proceso ortodóncico en el que un diente es movido intencionalmente en dirección coronal, mediante fuerzas pequeñas y controladas, para obtener cambios en los tejidos duros^{16-19,22} y blandos²³⁻³⁵.

Esta técnica también se emplea en casos de escasa retención o estructura dental supragingival insuficiente, caries subgingivales y en la exposición de fracturas susceptibles de tratamiento^{16,17}.

Actualmente constituye una buena alternativa a los tratamientos quirúrgicos de tejido óseo y gingival. Con esta técnica se evitarían las complicaciones que se han descrito como consecuencia de los tratamientos quirúrgicos: exposiciones de la membrana, defectos en los injertos o pérdidas óseas de hasta 1,27-2 mm a los 7 años tras cirugías de aumento de tejido óseo¹¹.

Los efectos de la extrusión ortodóncica se observan a dos niveles. En los tejidos duros, produce una aposición ósea en la cresta alveolar. En los tejidos blandos, desencadena una migración coronal del margen gingival respecto al diente adyacente. Según Kokich y Brindis^{16,17} esta migración puede alcanzar los 2 mm^{16,18}.

Debemos tener en cuenta una serie de consideraciones a la hora de realizar este tipo de procedimiento. En primer lugar, que todo diente que vaya a ser extruido debe estar endodonciado y toda lesión periapical previa debe ser tratada (endodoncia, reendodoncia, cirugía periapical)^{16,17,19}. Además la dirección de extrusión debe ser vertical, ya que la protrusión favorece la reabsorción de la tabla ósea vestibular¹⁹.

TABLA 4. TRATAMIENTOS PREPROTÉSICOS Y PROTÉSICOS PARA EL MANEJO TISULAR^{3,8}.

FASE PREPROTÉSICA	FASE PROTÉSICA
<p>Tratamientos ortodóncicos</p> <p>Aparatología fija</p> <p>Extrusión ortodóncica</p> <p>Tratamientos ortodóncicos</p> <p>Injerto de encía libre</p> <p>Injerto de tejido conectivo</p> <p>Nuevas membranas colágenas</p> <p>Colgajos</p> <p>Gingivoplastia</p> <p>Injerto óseo/ osteoplastia</p> <p>Técnicas de alargamiento coronario</p> <p>Gingivectomía</p> <p>Ostectomía</p>	<p>Pónticos</p> <p>Pónticos ovoides</p> <p>Pónticos/Coronas Provisionales</p> <p>Pónticos postextracción</p> <p>Restauraciones estéticas</p>

La fuerza de extrusión debe ser de 1 mm/mes a 1 mm/semana, y estar comprendida entre 0,25 y 0,75 N. La cantidad de fuerza aplicada depende de factores como la cantidad de hueso disponible, la longitud de la raíz, la presencia de anquilosis, etc.^{16,17}.

Una vez conseguida la posición final del diente se mantendrá el tratamiento ortodóncico de 6 a 12 meses para conseguir estabilizar los tejidos en esa posición (periodo de estabilización) y, tras la retirada de los brackets, colocaremos los provisionales durante otros 6 meses para un manejo final de los tejidos (periodo de provisionalización)²⁶.

Hay que tener en cuenta que según un estudio de Re y cols.²¹, de 12 años de seguimiento publicado en el año 2000 en pacientes con periodontitis severa, se observa que la extrusión ortodóncica no constituye una contraindicación cuando existe una buena higiene.

Sin embargo, las extrusiones ortodóncicas múltiples parecen derivar en una reabsorción postextracción del hueso interproximal^{17,20,28}.

La extrusión ortodóncica aporta una serie de ventajas frente a las cirugías de aumento de tejido duro y blando ya que no requiere cirugía, permite la regeneración de tejido duro mediante aposición de tejido propio y un manejo de tejido duro y blando de forma simultánea. Sin embargo, requiere el tratamiento endodóncico previo del diente a extraer y el tratamiento ortodóncico adecuado para extraer el diente de forma atraumática^{16,17}.

En 2012, Çomut cols.¹⁸, estudian los efectos en los tejidos óseos y gingivales de la extrusión ortodóncica de un incisivo central izquierdo en una paciente de 68 años. Emplean esta técnica con el objetivo de corregir la discrepancia del nivel gingival entre los incisivos superiores preservando la tabla ósea vestibular. Durante la extrusión aplican una fuerza controlada de 1 mm al mes (0,25 N), siendo la posición de los brackets de 1,5 mm apical a la situación estándar en el incisivo central y de 1 mm apical a la posición estándar en el incisivo lateral. Las revisiones se realizan mensualmente. Al finalizar el tratamiento, se consigue un nivel gingival de hasta 2 mm coronal al diente adyacente y una ganancia de 5 mm de nivel óseo. Por tanto, los autores concluyen que la extrusión ortodóncica produce un aumento predecible de la altura del margen gingival, pero no de la anchura.

2. Cirugía estética mucogingival

En segundo lugar se propone una variación del tratamiento quirúrgico de los tejidos blandos, la cirugía estética mucogingival²³. Consiste en la realización de injertos de diferentes tipos para cubrir los defectos que presentan los tejidos blandos. Este tipo de intervenciones generan unas compensaciones quirúrgicas que pueden sufrir contracciones volumétricas de entre el 25% y el 45%, dependiendo de la anchura del injerto realizado. Podemos ver los cambios más significativos alrededor de la 4^a-6^a semana, pero se necesitan entre 6 y 12 meses antes de que la zona esté completamente estable. Después

de este tiempo, y una vez se logre el contorno satisfactorio del margen gingival, el trabajo protésico puede finalizarse²³.

El primer tipo de injerto que cabe destacar dentro de la cirugía estética mucogingival es el injerto libre de encía, que consiste en un aumento de la altura de una zona edéntula para mejorar la estética al colocar una prótesis fija.

Esta técnica fue descrita originariamente por Sullivan y Atkins⁵ y está indicada en casos de áreas edéntulas anteriores con hundimiento de encía. Sin embargo, plantea una serie de limitaciones como son la dimensión del hundimiento en altura y anchura y la falta de suficiente grosor gingival en el paladar.

Para llevar a cabo esta técnica, se prepara un lecho receptor y se coloca un injerto procedente de algunas de las áreas donantes como los rebordes edéntulos, las zonas retromolares o el tejido gingival palatino²³.

Según un estudio de seguimiento realizado por Dorfman y cols.²⁴, en el que se compararon sitios donde se ubicaron injertos epitelizados con sitios control, se observó que los niveles bajos de placa bacteriana eran más importantes que la amplitud de la encía queratinizada para evitar la aparición de una recesión, aunque concluyeron que el injerto epitelizado es una técnica predecible para aumentar la encía queratinizada²⁴.

Holbrook y Ochsenbein²⁵ estudian la efectividad del uso de injertos epitelizados en el tratamiento de recesiones marginales. Concluyen que la cobertura de las recesiones con este tipo de injertos está directamente relacionada con la dimensión de la recesión, de modo que obtienen valores del 95,5% si su dimensión correspondía a menos de 3 mm, del 80,6% si las retracciones se encontraban entre 3 y 5 mm y del 76,6% si eran mayores de 5 mm²⁵.

Miller²⁶, aplicando la misma técnica en 100 localizaciones, pero combinándola con ácido cítrico, encontró un 100% de cubrimiento radicular en recesiones Clase I y un 88% en defectos clase II.

Otro tipo de injerto a destacar dentro de la cirugía estética mucogingival²³ es el injerto de tejido conectivo, que consiste en un aumento del grosor de la encía en una zona edéntula para lograr una mejor estética al colocar una prótesis fija. Esta técnica se indica en áreas edéntulas con hundimiento gingival y está limitada en casos de falta de suficiente tejido conectivo en la zona donante, que suele ser la región lateral del paladar paralela a la arcada dentaria, de unos 2-3 mm (Figuras 2- 5).

Este tipo de injerto ha sido muy descrito en la literatura, ya que aumenta la zona de pónico en una prótesis parcial fija convencional, eliminando la necesidad de encía artificial. Como ventajas destacan la ayuda que proporciona a la hora de mejorar la estética y favorecer la higiene. Sin embargo tiene el inconveniente de proporcionar una morbilidad en la zona donante y de ser una técnica cuyo resultado está muy determinado por la habilidad del profesional.

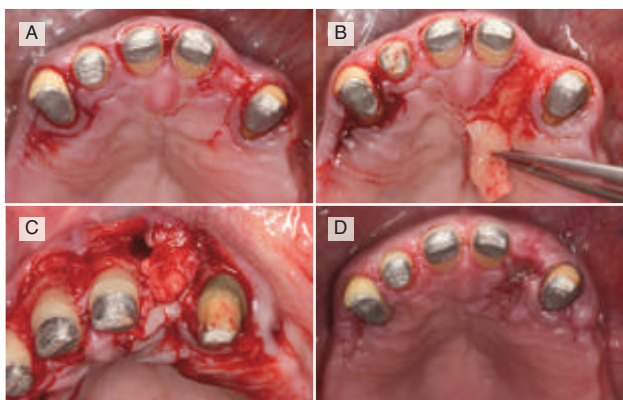


Figura 2.

A) Reabsorción de la tabla ósea vestibular a nivel del incisivo lateral izquierdo, extraído por motivos no restaurables.
 B) Toma del injerto de tejido conectivo de la región palatina (zona donante).
 C) Colocación del injerto de tejido conectivo en la región vestibular del incisivo lateral izquierdo.
 D) Cicatrización de la zona receptora a los 7 días.

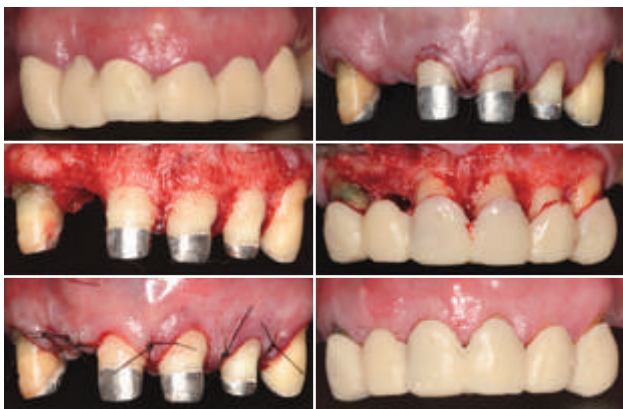

Figura 3. Alargamiento coronario por motivos estéticos. En este caso, el objetivo del alargamiento es colocar los márgenes gingivales de los incisivos centrales y del canino derecho coronales al margen gingival del incisivo lateral izquierdo.

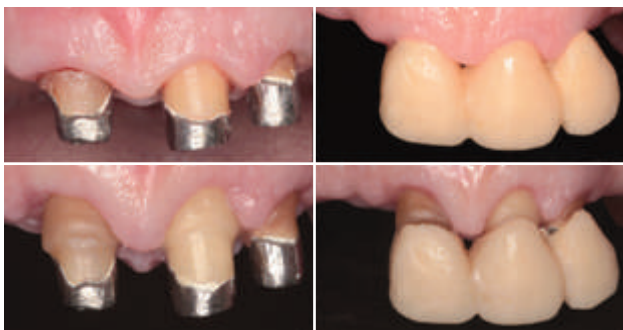


Figura 4. Alargamiento coronario realizado para proporcionar una correcta longitud del ferrule y una adecuada anchura biológica.

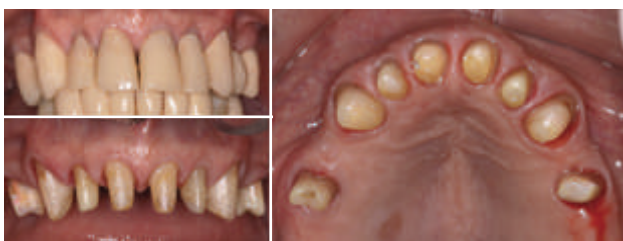

Figura 5. Conformación de los tejidos blandos mediante coronas provisionales.

Zucchelli y cols.²⁷, observan que este tipo de injerto permite obtener un aumento de 4 mm de tejido blando en sentido horizontal y de 5 mm de tejido blando en sentido vertical en un solo paso quirúrgico.

Según un estudio a 4 años sobre 56 pacientes, Langer y Langer²⁸ afirman que con el injerto de tejido conectivo podemos producir un cubrimiento radicular de 2 a 6 mm. Raetzke²⁹ encontró un cubrimiento del 80% de las superficies radiculares expuestas. Allen³⁰ alcanzó un éxito de cobertura radicular del 84%.

Jahnke³¹ y cols., compararon los resultados obtenidos al realizar injertos epitelizados libres e injertos de tejido conectivo, y hallaron un cubrimiento radicular del 43% para los primeros y del 80% para los de tejido conectivo.

Paolantonio³² y cols., a través de un estudio de seguimiento a 5 años, observaron que el injerto de tejido conectivo presentó un 85% de éxito comparado con un 53% de éxito del injerto libre epitelizado.

Con el objetivo de aumentar la encía queratinizada en pacientes portadores de prótesis fija y reducir el grado de morbilidad que el injerto de tejido conectivo genera en la zona donante se están investigando otras técnicas, como el uso de nuevas membranas colágenas (prototipo de injerto de tejido blando).

Sanz y cols.³³, realizan un ensayo clínico longitudinal aleatorizado para determinar los efectos en la cantidad de tejido queratinizado de las nuevas técnicas con membranas colágenas (MC) en comparación con el injerto de tejido conectivo (ITC). Para ello, seleccionan 20 pacientes con al menos una zona con tejido queratinizado escaso (≤ 1 mm). A los 6 meses no se observan diferencias estadísticamente significativas en cuanto a la anchura de tejido queratinizado obtenido con ambos procedimientos (2,5 mm en el caso de MC y 2,6 mm en el caso de ITC). A pesar de que en ambos grupos se registra una contracción acentuada del tejido (67% en el caso de MC y 60% en el caso de ITC), no se produjeron alteraciones de los parámetros periodontales. Sin embargo, la morbilidad y la duración de la cirugía, medida en forma de medicación y dolor post-tratamiento, son mayores en el caso del ITC. Concluye que ambas técnicas son igual de efectivas en la creación de una banda de tejido conectivo, pero la morbilidad postoperatoria es menor en las nuevas técnicas con membranas colágenas

Por todo ello, podemos concluir que actualmente el injerto de tejido conectivo es el procedimiento más predecible para cubrir recesiones gingivales y aumentar la anchura de la encía queratinizada. Se necesitan más estudios para poder indicar de forma rutinaria las nuevas técnicas de membranas colágenas para aumentar el grosor gingival.

Otras alternativas dentro del tratamiento quirúrgico de los tejidos blandos son el colgajo desplazado lateralmente y el colgajo desplazado coronalmente. Un estudio prospectivo de 6 meses de duración realizado por Medina⁴ compara el efecto de los

colgajos posicionados coronalmente y los colgajos de reposición lateral en el tratamiento de recesiones gingivales localizadas. Se obtienen resultados satisfactorios para ambos tipos de colgajo en el cubrimiento de las recesiones gingivales localizadas, aunque no se apreciaron diferencias en cuanto a la cantidad de cubrimiento de la recesión, la profundidad de sondaje y la ganancia de encía adherida. Actualmente también se ha estudiado la regeneración tisular guiada (RTG).

Trombelli³⁴ y cols., compararon una técnica de regeneración tisular guiada mediante membranas bioabsorbibles con otra basada en injertos de tejido conectivo. Como resultados obtienen valores de un 48% de cubrimiento radicular con la RTG y de un 81% con el injerto de tejido conectivo.

Como última variante dentro de la cirugía estética mucogingival se expone la gingivoplastia²³. Esta técnica se define como la corrección del perfil gingival del frente anterior para conseguir una armonía más natural y mejorar la estética a este nivel. Está indicada en aquellos casos en los que la encía sea excesivamente visible, en presencia de hipertrofia gingival o un perfil gingival demasiado rectilíneo, dientes pequeños o ante necesidades preprotésicas. Sin embargo está limitada en casos en que se requiere una osteoplastia u ostectomía, es decir, cuando el surco gingival sea de 1-2 mm.

3. Injerto óseo / Osteoplastia

En tercer lugar, dentro del tratamiento quirúrgico de los tejidos duros se propone el injerto óseo como primera opción^{23,35}. También denominado "técnica de preservación de la cresta"³⁶, consiste en el relleno del alveolo en casos de exodoncia traumática con el objetivo de mantener el reborde alveolar que existe antes de proceder a la extracción de un diente de una zona estética. El relleno del alveolo se efectúa con un sustituto óseo con o sin membrana. Está indicado en aquellos casos en los que se vaya a extraer un diente que retraerá su reborde alveolar dejando un efecto estético negativo, pero presenta como limitación la retracción gingival en el diente a extraer²³.

En un estudio realizado por Lasella y cols.³⁶, en 2003 en el que se evaluaron las diferencias entre casos con exodoncias convencionales y casos en que se utilizan técnicas de preservación de la cresta mediante un injerto de hueso hidratado y membrana de colágeno, se registró una pérdida en la anchura ósea en ambos grupos, aunque al finalizar el tratamiento existía una cierta mejora en el caso del injerto. Además, la mayor parte de la pérdida en anchura se producía en zonas bucales maxilares. Se obtuvo una ganancia de 1,3 mm en altura en el grupo del injerto, frente a 0,9 mm en el grupo de exodoncia simple. Por tanto, los autores concluyeron que el control de la altura ósea mediante este tipo de injertos permite alcanzar una mejor apariencia estética de los tejidos blandos.

4. Alargamiento coronario

Como última alternativa dentro de la fase preprotésica, destacamos un tratamiento situado a medio camino entre el trata-

miento quirúrgico de los tejidos blandos y duros: el alargamiento coronario. Consiste en un procedimiento resectivo utilizado para provocar quirúrgicamente una recesión. Para ello, se puede recortar o llevar hacia apical el tejido blando o duro. Además, la estructura ósea subyacente juega un papel crítico en el resultado final³⁷⁻³⁹.

Podemos justificar esta técnica por razones funcionales y/o estéticas (Figura 6), pero sobre todo para proporcionar una anchura biológica adecuada y una correcta longitud del ferrule³⁷. En cuanto a la anchura biológica, diferentes autores admiten variaciones dimensionales. Así, Gargiulo y cols.⁴⁰, admiten una unión dentogingival de 2,04 mm siendo de 1,07 mm la unión al tejido conectivo y de 0,97 mm la unión epitelial. Vacek y cols.⁴¹, la estiman en 1,91 mm (0,77 mm la unión al tejido conectivo y 1,14 mm la unión epitelial); Ingber⁴² y cols., afirman que tiene que ser de 2 mm aumentando 1 mm para una óptima distancia cresta-restauración. Ese milímetro adicional establece una distancia mínima de 3 mm coronal a la cresta alveolar, que es necesaria para permitir la curación y la restauración apropiada del diente; Nevins y cols.⁴³, consideran también esa distancia adicional de 1 mm y admiten una correcta unión dentogingival con una anchura de 3 mm.

En la práctica contemporánea se aceptan los 3 mm de forma general, lo cual reduce el riesgo de pérdida de inserción periodontal con márgenes subgingivales. Varios estudios³⁷ realizados en humanos afirman que la colocación de restauraciones próximas a la cresta ósea induce una inflamación crónica en el tejido. El mismo procedimiento realizado en investigación animal ha resultado en una reabsorción ósea³⁷.

Por otra parte, el ferrule, según el glosario de términos prosthodonticos de 2005⁴⁴ se define como una banda metálica o anillo para adaptarse a la raíz o a la corona de un diente. Sabemos que el margen de la restauración debe quedar 1-2 mm apical a la base del material restaurador o perno. Esto permite que las fuerzas de oclusión se dispersen por el ligamento periodontal, no concentrando la fuerza en el perno-muñón o restauración del pilar, lo que podría incrementar el riesgo de fracaso de las rehabilitaciones³⁷. En este aspecto diferentes autores exponen diversas teorías⁴⁵. Libman y Nicholls⁴⁶ afirman que es necesario disponer de al menos 1,5 mm de ferrule para poder realizar una rehabilitación fija convencional. Algunos autores admiten que la disponibilidad de ferrule no es tan crítica si la longitud del muñón y el tipo de cemento utilizado son los correctos. Morgano y Brackett⁴⁷, sin embargo, afirman que un aumento de ferrule reduce la longitud de la raíz rodeada de hueso y por tanto, puede hacer desfavorable la proporción coronoradicular. Por tanto, los dientes con escasa estructura supragingival además de proporcionar un ferrule suficiente de 1,5 mm deben poder desarrollar una correcta anchura biológica de 3 mm (Figura 7)⁴⁵.

Para llevar a cabo los alargamientos coronarios existen diferentes procedimientos en función de si la resección tisular

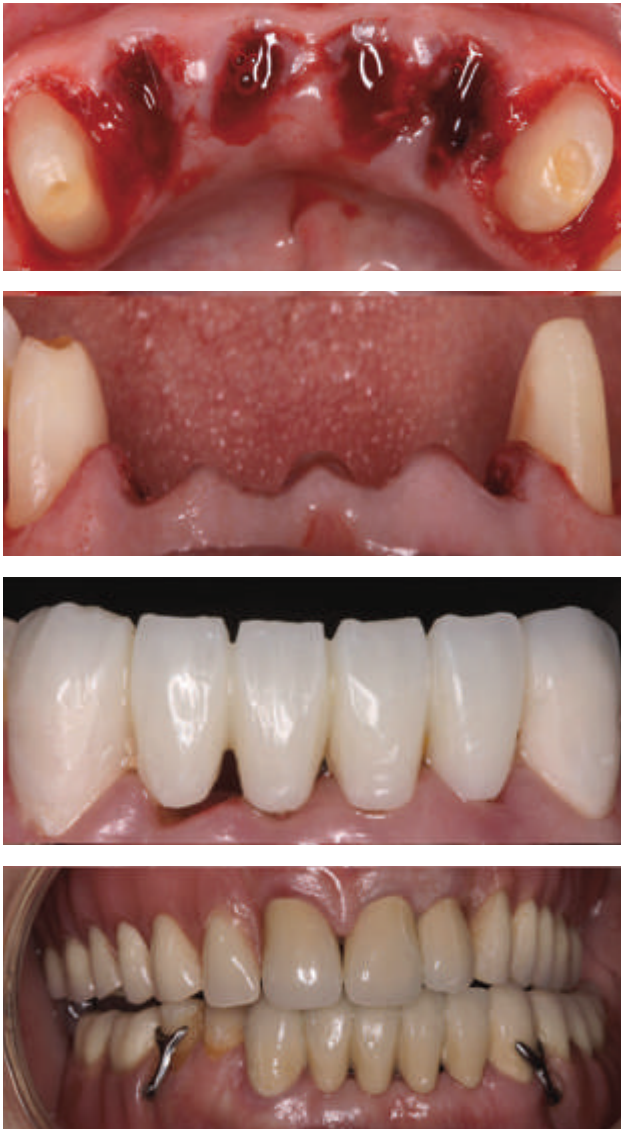

Figura 6. Conformación protética de los tejidos blandos con provisionales post-extracción.

afecta únicamente a tejido blando o conlleva también la eliminación de tejido óseo^{37,45}. En casos en que tengamos una anchura biológica correcta y sea necesario manipular únicamente el tejido blando, realizaremos una gingivectomía, bien sea con bisturí, electrocirugía, láser, etc^{37,45}, respetando siempre 3 mm de encía insertada en terapia de restauración subgingival²³. En este tipo de intervenciones, será necesario esperar al menos 3 meses, aconsejándose 6 meses en zonas estéticas para la cicatrización de los tejidos¹. En aquellos casos que requieran un manejo óseo, debido a que no podemos proporcionar una correcta anchura biológica eliminando únicamente tejido blando, habrá que realizar o bien ostectomías, cuando eliminamos hueso de soporte, o bien osteoplastias en caso de no eliminar hueso de soporte^{37,45}. Por tanto, en procedimientos de alargamientos coronarios estéticos, la eliminación de hueso desempeña un papel importante en la localización final del margen gingival³⁷.

MANEJO DE LOS TEJIDOS EN LA FASE PROTÉSICA

En las décadas de los 80-90, Silness y cols.¹², y Tolboe y cols.¹³, y más tarde a Tripodakis y Constandtinides¹⁴ (quienes asociaron el uso de pñnticos con unas condiciones clínicas de salud aceptables en la encía cuando se acompañara de un adecuado control de placa), se introducen los tratamientos protésicos como alternativa o apoyo a los procedimientos quirúrgicos utilizados en el manejo de los tejidos blandos.

Se proponen dos tipos de tratamientos protésicos, los pñnticos y las restauraciones estéticas, para el manejo de los tejidos duros y blandos.

1. Pñnticos

En primer lugar, dentro de los tratamientos protésicos destacamos los pñnticos, utilizados en prótesis fija dento e implantoportada para conseguir una buena recuperación de la función, la higiene y la estética (principalmente en el sector anterior). Podemos utilizar los pñnticos a través de sus diferentes diseños (silla de montar, silla de montar modificado o pico de flauta, ovoide, ovoide modificado e higiénico o sanitario)⁴⁸ y en diversas situaciones clínicas (pñnticos provisionales, pñnticos post-extracción) para modificar los tejidos blandos con el fin de obtener una prótesis fija estética.

El tipo de defecto crestal⁹ y las necesidades de función, higiene y estética particulares de cada caso justifican la selección del pñntico más adecuado.

El primer tipo de pñntico a destacar en función de su diseño es el pñntico en silla de montar y en silla de montar modificado⁴⁹. Este diseño de pñntico presenta una superficie tisular cóncava que recubre el reborde crestal en su extensión vestibulo-lingual (el pñntico de silla de montar modificado reduce su extensión hacia lingual). Por ello, es el tipo de pñntico que mayor estética aporta, dificultando la obtención de una higiene óptima. Modifica los tejidos blandos sin aplicar presión.

Está indicado su uso en aquellos casos que requieran una estética máxima. El tipo de reborde no es tan crítico para este diseño de pñntico, por lo que puede usarse independientemente del grado de reabsorción de la cresta. Se contraindica su uso en aquellos casos en los que la higiene se anteponga a la estética; aunque el balance estética/higiene es muy difícil de estimar.

Kim y cols.⁵⁰, estudian, a través de un caso clínico, la respuesta del tejido blando a la aplicación de un pñntico en silla de montar. Obtienen como resultado que con sólo la presión sobre los tejidos es posible conseguir un adecuado contorno sin necesidad de tratamientos quirúrgicos. No observan retención de placa ni signos clínicos de inflamación en la zona cóncava del pñntico. Sin embargo, determinan que se requiere un mínimo de 2-3 mm de grosor de tejido gingival para emplear el pñntico en el manejo tisular. A pesar de comprobar la buena respuesta

de los tejidos a la aplicación del pónico de silla de montar, establecen que se precisan más estudios para poder indicar este diseño de pónico de forma rutinaria en la práctica clínica.

El segundo tipo de pónico a destacar en función de su diseño es el pónico ovoide. Fue introducido por Abrahams⁴⁸ en 1980. Presenta una superficie tisular convexa que establece un largo contacto con el reborde crestal. Por ello posibilita una buena higiene y ofrece una estética adecuada. Este diseño modifica los tejidos blandos por presión.

En contra del anterior, necesita una anchura buco-lingual y un grosor ocluso-gingival suficientes para ser resistente. Por tanto, se contraindica en los rebordes crestales tipo I de Seibert⁹ (rebordo en filo de cuchillo).

El tercer tipo de pónico a destacar en función de su diseño es el pónico ovoide modificado. Fue introducido por Liu⁴⁹ en 2004. Este diseño de pónico presenta una superficie tisular menos convexa que el pónico ovoide. Por ello, facilita una mejor higiene que el ovoide al tiempo que es capaz de crear una "ilusión de papila" y un margen gingival libre, reduciendo la formación de las troneras antiestéticas. Al igual que el pónico ovoide, modifica los tejidos blandos por presión. Al presentar un diseño más resistente que el pónico ovoide, la anchura buco-lingual y el grosor ocluso-gingival no son tan críticos para la indicación de este pónico. Se contraindica su uso en los rebordes crestales tipo I y II de Seibert⁹ (Tabla 3) así como en los casos de sonrisa gingival, debido a que crea una sombra en el margen en el lugar en el que el pónico limita con la encía (más acentuado en la región más apical del margen gingival).

Para realizar un adecuado manejo de los tejidos blandos debemos conocer el tipo de defecto con el que nos encontramos; qué pónico debemos seleccionar en cada caso y contar con la experiencia suficiente como para llevar a cabo un adecuado procedimiento clínico.

Comenzaremos con un encerado diagnóstico que nos servirá de guía para determinar dónde y con qué extensión ha de abordarse el manejo de los tejidos blandos. A continuación, tomaremos una huella de silicona con la doble finalidad de crear un modelo duplicado y elaborar provisionales adaptados. Posteriormente, marcaremos en el modelo duplicado el contorno gingival final que deseamos conseguir y haremos una reducción circunferencial de 1 mm de escayola y de 0,5 mm a nivel de la cresta alveolar. Sobre este modelo, y con la huella de silicona creada previamente, se confecciona el pónico. Una vez tallados los pilares adyacentes en clínica, se mantendrá el provisional en su posición para conformar tejidos durante 15-20 min, transcurridos los cuales se cementará el puente en su lugar.

El primer tipo de pónico a destacar en función de la situación clínica es el pónico/corona provisional. La colocación de una corona provisional tras el tallado (en prótesis dentosoportada) o después de la segunda cirugía (en prótesis implantosoportada), ayuda a la preservación de la papila interdental.

En 2003, Jemt y Lekholm⁵¹ comparan el efecto de las coronas y pónicos provisionales en el volumen gingival interproximal tras 2 años de función en 2 grupos: en implantes colocados en hueso intacto y en implantes colocados en hueso injertado. Observan una reabsorción ósea bucal e interproximal 2 años después de la inserción del implante en el grupo del hueso injertado. Sin embargo, en ambos casos se producía un aumento significativo del volumen de papila al año, ocupando casi la totalidad del espacio interproximal a los 2 años. Los autores concluyen que la colocación de la corona/pónico provisional (junto con el pilar en el caso de la prótesis implantosoportada) parece tener un papel importante en el restablecimiento del volumen de tejido interproximal⁵¹.

Por otra parte, los pónicos postextracción (Figura 8) son pónicos ovoides utilizados para evitar el colapso de los tejidos producido por la reabsorción ante la extracción de un diente (Figura 9). En 1999, Spear⁵² estudia el efecto de un pónico adherido al diente adyacente en la preservación de la altura de los tejidos localizados a nivel interproximal (que conforman la papila) y bucal. Para evitar la pérdida de altura de los tejidos, considera necesario dos premisas: sumergir el pónico 1,5 mm por debajo del margen gingival libre y comprobar que el pónico continúa 1.5 mm bajo los tejidos tras 4 semanas de cicatrización. Ocasionalmente, observaba ligeras deficiencias de los tejidos.

2. Restauraciones estéticas

En segundo lugar, dentro de los tratamientos protésicos destacamos las restauraciones estéticas, que fueron definidas en 2005 por Zetu y Wang² como aquellas técnicas protésicas que permiten crear una "ilusión de papila". Se utilizan como última indicación en aquellos casos en los que los procedimientos quirúrgicos y protésicos aplicados en el manejo de los tejidos sean insuficientes para alcanzar una estética aceptable.

Podemos obtener restauraciones estéticas mediante variaciones en la anatomía de las restauraciones (alterando la posición del punto de contacto o el volumen del espacio interproximal) o mediante el empleo de materiales cerámicos y/o acrílicos estéticos (laminado cerámico para sustituir dientes ausentes o de resina para reponer tejidos). En este último caso, hoy día no disponemos de ninguna gama de colores de cerámica que imite de forma natural la estética gingival². Viana⁵³ en 2012 y otros autores anteriormente han expuesto la necesidad de realizar un diagnóstico completo de los tejidos duros y blandos para obtener una restauración estética aceptable.

En un primer paso, debemos predecir la arquitectura gingival a través de un encerado que refleje la indicación de modificar y/o reponer tejidos duros y blandos, llevar a cabo la confección de provisionales a partir del encerado previo y la realización de un mock-up de tejidos blandos para observar el resultado final de nuestra restauración estética.

En un segundo momento, debemos comprobar que existe una buena integración de los tejidos duros y blandos en nuestras restauraciones.

En una tercera fase, hemos de determinar si podemos crear armonía entre la estética blanca y la estética rosa ante el requerimiento de recurrir a la cerámica rosa en localizaciones concretas⁵¹.

CONCLUSIONES

Para alcanzar una estética óptima en nuestras restauraciones es preciso comenzar por una correcta planificación del tratamiento basada en el adecuado manejo de los tejidos duros y blandos mediante un abordaje multidisciplinario. En este sentido, es recomendable anteponer los tratamientos conservadores (extrusión ortodóncica, técnicas de preservación del alveolo, injertos monocorticales, pónicos ovoideos o regeneración ósea guiada, entre otras) a los tratamientos quirúrgicos (cirugías de tejidos duros para aumentar o recuperar la altura/anchura ósea perdida, cirugías de tejidos blandos como injertos de encía libre y de tejido conectivo, gingivoplastias/gingivectomías).

En cuanto a la fase preprotésica, podemos afirmar que la extrusión ortodóncica es una alternativa a los procedimientos quirúrgicos y protésicos destinados al aumento de tejidos duros y blandos, que permite aumentar la altura del margen gingival

de forma predecible, pero no así la anchura. De las técnicas de cirugía mucogingival, el injerto de tejido conectivo es el que mejores resultados aporta en el tratamiento de las recesiones. Los alargamientos coronarios, por otra parte, son una opción viable para facilitar la obtención de una estética óptima en la terapia restauradora tras la correspondiente evaluación periodontal del paciente.

Respecto al ámbito protético/rehabilitador, los pónicos (en especial los de tipo ovoide y ovoide modificado), son el tratamiento de elección en la conformación del margen gingival, aportando un resultado estético favorable. La restauración estética ("porcelana rosa") se reserva como última indicación debido a su dificultad para imitar las características de los tejidos blandos.

Sin embargo, pese a los resultados alentadores que se infieren de los artículos revisados, no existe suficiente evidencia científica en esta área, por lo que es necesario desarrollar nuevos estudios clínicos para determinar el éxito de estas técnicas en la regeneración de los tejidos a largo plazo.



BIBLIOGRAFÍA

1. Fradeani M. Análisis gingival. En: Fradeani M. Análisis estético. Un acercamiento sistemático al tratamiento protésico. Madrid: Quintessence Books, 2006:243-322.
2. Zetu L, Wang HL. Management of interdental/inter-implant papilla. *J Clin Periodontol* 2005;32:831-9.
3. Alani A, Maglad A, Nohl F. The prosthetic management of gingival aesthetics. *Br Dent J* 2011;210:63-9.
4. Medina A. Gingival recession: a review of its aetiology pathogenesis and treatment. *Av Periodon Implantol* 2009;21:35-43.
5. Sullivan HC, Atkins JC. Free autogenous gingival grafts 3. Utilization of grafts in the treatment of gingival recession. *Periodontics*. 1968;6:152-160.
6. Miller PD Jr. A classification of marginal tissue recession. *Int J Periodon Res Dent* 1985;5:8-13.
7. Chang L. Comparison of age and sex regarding gingival and papillary recession. *Int J Periodon Res Dent* 2012;32:555-61.
8. Bidra A, Chapokas A. Treatment planing callanges in the maxilary anterior region consequent to severe loss of buccal bone. *J Esthet Res Dent* 2011;23:354-60.
9. Seibert JS. Reconstruction of deformed, partially edentulous ridges, using full thickness onlay grafts. Part I. Technique and wound healing. *Compen Contin Educ Dent* 1983;4:437-53.
10. Cavazos E. Tissue response to fixed partial denture pontics. *J Prosthet Dent* 1968;20: 143-153.
11. Podshadley A. Gingival response to pontics. *J Prosthet Dent*. 1968;1951-1957.
12. Silness J, Gustavsen F, Mangersnes K. The relationship between pontic hygiene and mucosal inflammation in fixed bridge recipients. *J Periodontal Res*. 1982; 17:434-439.
13. Tolboe H, Isidor F, Budtz-Jørgenson E, Kaaber S. Influence of pontic material on alveolar mucosal conditions. *Scand J Dent Res*. 1988;96:442-447.
14. Tripodakis A, Constandtinides A. Tissue response under hyperpressure from convex pontics. *Int J Periodon Res Dent* 1990;10:409-14.
15. Chiapasco M, Romeo E, Casentini P, Rimondini L. Alveolar distraction osteogene- sis vs. vertical guided bone regeneration for the correction of vertically deficient edentulous ridges: a 1-3-year prospective study on humans. *Clin Oral Impl Res* 2004;15:82-95.
16. Kokich VG. Surgical and orthodontic management of impacted maxillary canines. *Am J Orthod Dentofacial Orthop* 2004; 126:278-83.
17. Brindis MA, Block MS. Orthodontic tooth extrusion to enhance soft tissue implant esthetics. *J Oral Maxillofac Surg* 2009;67:49-59.
18. Çomut A, Acharya V, Jahangiri L. Use of forced eruption to enhance a pontic site in the anterior maxilla. *J Prosthet Dent* 2012;108:273-8.
19. Kokich VG. Maxillary lateral incisor implants: Planning with the aid of orthodontics. *J Oral Maxillofac Surg* 2004;62:48-56.
20. Cardaropoli G, Araujo M, Lindhe J. Dynamics of bone tissue formation in tooth extraction sites. An experimental study in dogs. *J Clin Periodontol* 2003;30:809-18.
21. Re S, Corrente G, Abundo R, Cardaropoli D. Orthodontic treatment in periodontally compromised patients: 12-year report. *Int J Periodon Res Dent* 2000;20:31-9.
22. Buskin R, Castellon P, Hochstedler JL. Orthodontic extrusion and orthodontic extraction in preprosthetic treatment using implant therapy. *Pract Periodont Aesthetic Dent* 2000;12:213-9.
23. Calsina G, Zabalegui I, Cambra JJ. Cirugía estética. En: Cambra JJ. Manual de cirugía periodontal, periapical y de colocación de implantes. Madrid: Mosby, 1996: 36-51.
24. Dorfman HS, Kennedy JE, Bird WC. Longitudinal evaluation of free autogenous gingival grafts. A four year report. *J Periodontol*. 1982; 53:349-352.
25. Holbrook T, Ochsenein, C. Complete coverage of the derived root surface with a one stage gingival graft. *Int J Periodontics Restorative Dent*. 1983;3:9-27.
26. Miller PD. Root coverage grafting for regeneration and aesthetics. *Periodontol* 2000 1993;1:118-27.
27. Zucchelli G, Bentivogli V, Marzaori M. The connective tissue platform technique for soft tissue augmentation. *Int J Periodon Res Dent* 2012;32:665-75.
28. Langer S, Langer L. Subepithelial connective tissue graft technique for root coverage. *J Periodontol* 1985;56:715-720.
29. Raetzke PB. Covering localized areas of root exposure employing the "envelope" technique. *J Periodontol* 1985;56:397-402.
30. Allen AL. Use of the supraperiosteal envelope in soft tissue grafting for root coverage. I. Rationale and technique. *Int J Periodon Res Dent* 1994;4:216-27.
31. Jahnke PV, Sandifer JB, Gher ME, Gray JL, Richardson AC. Thick free gingival and connective tissue autografts for root coverage. *J Periodontol* 1993;64:315-22.
32. Paolantonio M, di Murro C, Cattabriga A, Cattabriga M. Subpedicle connective tissue graft versus free gingival graft in the coverage of exposed root surfaces. A 5-year clinical study. *J Clin Periodontol* 1997; 24:51-6.
33. Sanz M, Lorenzo R, Aranda JJ, Martin C, Orsini M. Clinical evaluation of a new collagen matrix (Mucografts prototype) to enhance the width of keratinized tissue in patients with fixed prosthetic restorations: a randomized prospective clinical trial. *J Clin Periodontol* 2009;36:868-76.
34. Trombelli L, Scabbia A, Tatakis DN, Calura G. Subpedicle connective tissue graft versus guided tissue regeneration with bioabsorbable membrane in the treatment of human gingival recession defects. *J Periodontol* 1998;69:1271-7.
35. Iasella JM, Greenwell H, Miller RL, Hill M, Drisko C, Bohra AA. Ridge preservation with freeze-dried bone allograft and a collagen membrane compared to extraction alone for implant site development: a clinical and histologic study in humans. *J Periodontol* 2003;74:990-9.
36. Saletta JM, Rodríguez Gutiérrez FJ, De la Plaza A. Actualización en preservación de cresta alveolar. *Revisión de la literatura*. *Cient Dent* 2014;11: 83-92.
37. Timothy J, Hempton, John T, Dominici. Contemporary crown-lengthening therapy. A review. *J Am Dent Assoc* 2010;141: 647-55.
38. Pontoriero R, Carnevale G. Surgical crown lengthening: a 12-month clinical wound healing study. *J Periodontol* 2001;72:841-8.
39. Escudero-Castaño N, García-García V, Bascones-Llundain J, Bascones-Martínez

A. Alargamiento coronario, una necesidad de retención protésica, estética y anchura biológica. Revisión bibliográfica. *Av Odontostomatol* 2007;23:171-80.

40. Gargiulo A, Wentz F, Orban B. Dimensions and relations of the dentogingival junction in humans. *J Periodontol* 1961;32:261-267.
41. Vacek J, Gher M, Assad D, Richardson A, Giambarresi L. The dimensions of the human dentogingival junction. *Int J Periodont Res Dent* 1994;14:154-65.
42. Ingber JS, Rose LF, Coslet JG. The "biologic width": a concept in periodontics and restorative dentistry. *Alpha Omegan* 1977;70(3):62-65.
43. Nevins M, Skurow HM. The intracrevicular restorative margin, the biologic width, and the maintenance of the gingival margin. *Int J Periodontics Restorative Dent* 1984; 4 (3): 30-49.
44. The academy of prosthodontics. The glossary of prosthodontic terms. *J Prosthet Dent* 2005;94:10-92.
45. Padbury A Jr, Eber R, Wang HL. Interactions between the gingiva and the margin of restorations. *J Clin Periodontol* 2003; 30:379-85.
46. Libman WJ, Nicholls JI. Load fatigue of teeth restored with cast posts and cores and complete crowns. *Int J Prosthodont* 1995; 8:155-61.
47. Morgano SM, Brackett SE. Foundation restorations in fixed prosthodontics: current knowledge and future needs. *J Prosthet Dent* 1999;82:643-57.
48. Abrams L. Augmentation of the deformed residual edentulous ridge for fixed prosthesis. *Compend Contin Educ Dent* 1980; 1:205-210.
49. Liu CL. Use of a modified ovate pontic in areas of ridge defects: a report of two cases. *J Esthet Restor Dent* 2004;16:273-83.
50. Kim TH, Cascione D, Knezevic A. Simulated tissue using pontic design: a clinical report. *J Prosthet Dent* 2009;102:205-210.
51. Jemt T, Lekholm U. Measurements of buccal tissue volumes at single-implant restorations after local bone grafting in maxillas: a 3-year clinical prospective study case series. *Clin Implant Dent Relat Res* 2003;5:63-70.
52. Spear FM. Maintenance of the interdental papilla following anterior tooth removal. *Pract Periodontics Aesthet Dent* 1999; 11:21-8.
53. Viana PC, Correia A, Neves M, Kovacs Z, Neugbauer R. Soft tissue waxup and mock-up as key factors in a treatment plan: case presentation. *Eur J Esthet Dent* 2012; 7:310-23.



CASO CLÍNICO



Muñoz Ruiz, Pilar

Odontóloga. Máster Universitario en Endodoncia Avanzada. Profesora de Odontología Integrada Adultos. Universidad Europea de Madrid.

Valencia de Pablo, Óliver

Odontólogo. Doctor en odontología por la Universidad de Salamanca (USAL). Profesor del Máster de Endodoncia Avanzada. Universidad Europea de Madrid.

Estévez Luaña, Roberto

Odontólogo. Profesor del Máster de Endodoncia Avanzada. Universidad Europea de Madrid.

Díaz-Flores García, Víctor

Odontólogo. Profesor del Máster de Endodoncia Avanzada. Universidad Europea de Madrid.

Cisneros Cabello, Rafael

Médico estomatólogo. Doctor en Medicina y Cirugía por la Universidad Complutense de Madrid. Director del Máster de Endodoncia Avanzada. Universidad Europea de Madrid.

Indexada en / Indexed in:

- IME
- IBECs
- LATINDEX
- GOOGLE ACADÉMICO

Correspondencia:

Pilar Muñoz Ruiz
Clínica Dental Cedema Integral S.L.
C/ Batalla del Salado, 34 esc. dcha. 1º B
28045 Madrid
pilarmunoz@hotmail.es
Tel.: 915 394 319

Fecha de recepción: 7 abril de 2015.
Fecha de aceptación para su publicación:
26 de octubre de 2015.

Retratamiento de un segundo molar inferior con anatomía compleja. Retratamiento endodóntico

Muñoz Ruiz, P., Valencia de Pablo, O., Estévez Luaña, R., Díaz-Flores García, V., Cisneros Cabello, R. Retratamiento de un segundo molar inferior con anatomía compleja. Retratamiento endodóntico. *Cient. Dent.* 2015; 12; 3: 211-218.

RESUMEN

El objetivo de este trabajo es presentar el manejo de un retratamiento con una anatomía compleja, con presencia de un instrumento separado y material de obturación difícil de permeabilizar.

Presentamos el caso de una paciente que acude con dolor en un 37 tratado endodónticamente. Las pruebas diagnósticas indican la presencia de periodontitis apical por fracaso del tratamiento previo debida a una anatomía compleja y a una subobturación de los conductos. Al realizar la apertura, se comprobó la existencia de una raíz extra, en la que se encontró una lima separada, y un material similar al composite utilizado para obturar la raíz distal. Alcanzar la longitud de trabajo de todo el sistema de conductos y su instrumentación, debido limas rotas, escalones, material de obturación... costó tres citas. Se hizo un protocolo de irrigación con hipoclorito 4,25%, EDTA 17% e hipoclorito 4,25% activado con Endoactivator®. Se obturó con el sistema B&L®. El control 13 meses después muestra un curación de la periodontitis apical previa y el diente se mantiene en función y estética satisfactorias.

Como conclusión, es esencial un profundo conocimiento de la anatomía interna de los dientes y sus posibles variaciones. Los instrumentos separados y las alteraciones de la anatomía original son los principales obstáculos para lograr el éxito en un retratamiento endodóntico, que debería ser la primera opción ante un fracaso del tratamiento inicial.

PALABRAS CLAVE

Endodoncia; Retratamiento; Entomolaris; Segundo molar inferior.

Lower second molar endodontic retreatment with complex anatomy. Endodontic retreatment

ABSTRACT

The aim of this study is to present the clinical management of an endodontic retreatment in a case in which the tooth presented a complex anatomy, broken file and a filling material that was difficult to bypass.

We present a case in which a patient refers pain in an endodontically treated 37. Diagnostic tests indicate the presence of apical periodontitis due to the failure of the previous treatment as a result of its complex anatomy and subobturation of the canals. Cavity access revealed the existence of an extra root containing a broken file. The distal root was filled using a composite like a filling material. Due to the broken files, ledge, filling materials used and so forth, it took three appointments to reach the working length for the entire root canal system. The irrigation protocol consisted of 4.25% hypochlorite, 17% EDTA and 4.25% hypochlorite activated with Endoactivator®. The B&L® system was used for filling. 1 year follow-up showed healing of the previous apical periodontitis. Moreover, the tooth presented adequate function and esthetic.

In conclusion, a profound knowledge of the internal anatomy of the teeth and the possible variations is critical. Separated instruments and changes to the original anatomy are the primary obstacles that must be overcome in order to achieve success in endodontic retreatment.

KEYWORDS

Endodontics; Retreatment; Entomolaris; Second lower molar.

INTRODUCCIÓN

El objetivo del tratamiento endodóntico es prevenir y, cuando sea necesario, curar la periodontitis apical. Para alcanzar este objetivo, la endodoncia se basa en fundamentos biológicos que consisten, principalmente, en erradicar los microorganismos del sistema de conductos¹.

Una diferencia fundamental entre el tratamiento inicial y retratamiento es la necesidad de eliminar el material de relleno que pueda estar presente, manejar las obstrucciones existentes y todo impedimento que nos dificulte alcanzar la longitud de trabajo. Sólo cuando se logra permeabilizar la totalidad del sistema de conductos pueden corregirse las deficiencias del tratamiento previo².

Los principales factores de fracaso de una endodoncia son la extensión del material de relleno, la calidad de la obturación, anatomía compleja, deficiente limpieza y conformación y errores iatrogénicos de procedimiento^{3,4}.

Muchas de las dificultades encontradas durante el tratamiento de conductos se deben a variaciones anatómicas^{5,6}. Debemos ser conscientes de la morfología interna de los dientes permanentes, así como las posibles anomalías que se puedan encontrar^{7,8}. De esto depende, en gran medida, el éxito del caso.

A pesar de una gran cantidad de publicaciones sobre las alteraciones de la morfología de los conductos, se han realizado pocos estudios sobre la anatomía de los segundos molares inferiores^{9,10}. Estos estudios describen generalmente tres conductos en su interior (dos mesiales y uno distal), pero con un grado considerable de variabilidad con respecto al número y la localización. En función de la raza de los sujetos del estudio, la incidencia de la configuración en "C" del sistema de conductos puede llegar a ser elevada. Estos hechos confirman que una apertura determinada por la morfología oclusal no garantiza la detección de todos los conductos¹¹.

Una de las variantes anatómicas que podemos encontrarnos en molares inferiores es la presencia de una raíz extra situada por lingual. Citada por primera vez en la literatura en 1844, se denomina *radix entomolaris* (RE). En poblaciones europeas se ha reportado una frecuencia del 3,4% en los molares inferiores¹². La posibilidad de una tercera raíz en segundos molares inferiores es menor que en los primeros. Algunos artículos ni siquiera la mencionan. En una reciente publicación de Plotino y cols.¹³, analizan 161 segundos molares inferiores, mediante exploraciones radiográficas tridimensionales *in vivo*, encontrado únicamente 3 casos de raíz extra.

El caso que se describe, presenta el retratamiento de un segundo molar inferior sintomático, con escalones, un instrumento separado y anatomía omitida debido a la presencia de una raíz extra en lingual que, según la clasificación de Carlsen y Andreassen, se trataría de un tipo AC por la posición centrada entre mesial y distal del orificio de entrada¹².

CASO CLÍNICO

Se presenta en la clínica una paciente, sin antecedentes médicos de interés, quejándose de dolor e inflamación en un segundo molar inferior izquierdo tratado endodónticamente hace un año (Figura 1). Refiere que ha ido a otra consulta en la cual intentaron hacerle el retratamiento y terminaron aconsejando la extracción. Las pruebas diagnósticas indican la presencia de periodontitis apical aguda por fracaso del tratamiento previo debida a una anatomía compleja y a una subobturación de los conductos. Se le da a la paciente la posibilidad de volver a intentar un retratamiento. Se le plantearon varios objetivos a conseguir:

1. Permeabilizar raíz mesial, con alteración de la anatomía habitual.
2. Tratar la raíz extra, con instrumento fracturado en su interior.
3. Permeabilizar la raíz distal, cuyo tercio coronal se encuentra obturado con un material similar al composite.

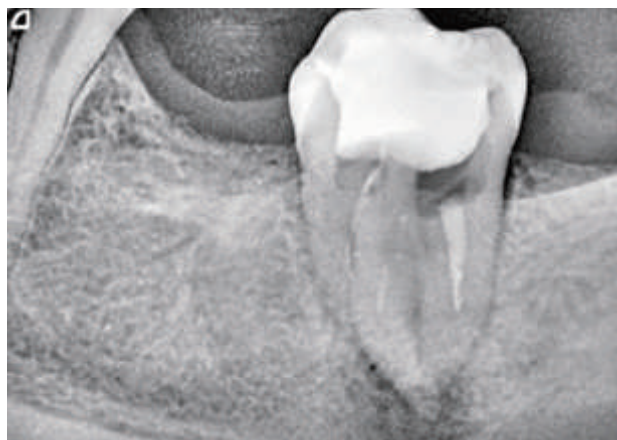

Figura 1. Radiografía inicial.

La paciente da su consentimiento para iniciarlo debido a su gran interés en conservar dicha pieza. Cada uno de estos objetivos se fue realizando en citas independientes, dado el elevado grado de dificultad.

Tras realizar la apertura, se corroboró la existencia de una raíz extra, situada en la pared lingual, centrada entre los conductos mesial y distal, en la que se encontraba una lima separada. Se observó, además, un material similar al composite utilizado para obturar la raíz distal (Figura 2a y b). En la primera cita, después de una larga sesión, se consiguió alcanzar la longitud de trabajo en los conductos mesiales (Figura 3). Tras la rectificación del acceso, llevándolo hacia la pared mesial y un correcto preflaring, se utilizaron limas k file® del 08 y 10 (Dentsply-Maillefer, Ballaigues, Suiza) precurvadas para permeabilizar dicha raíz. En este caso se decidió no emplear solvente porque la retirada de los restos de gutapercha no fue complejo. Por otro lado, sí fue realmente difícil conseguir sobrepasar la deformación producida en el conducto debido a una manipulación previa y a la curvatura presente en el tercio apical. Se optó por prorrogar el tratamiento a una segunda cita.

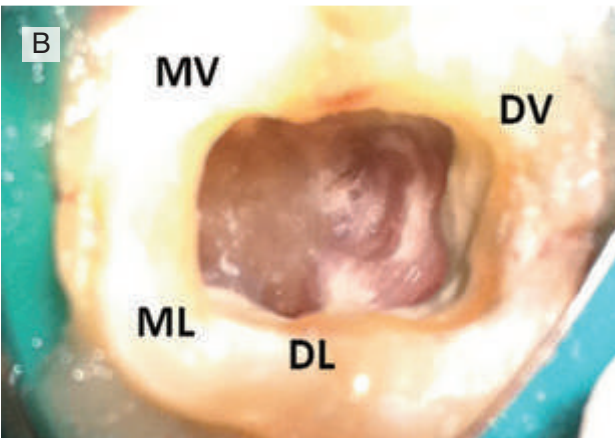
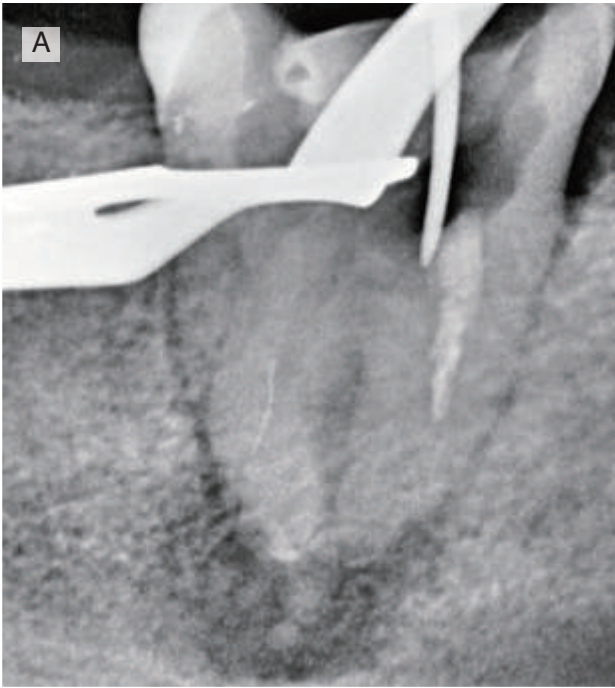

Figura 2. A) Comprobación de la trayectoria de la raíz distal. B) Foto del material de obturación de la raíz distal.

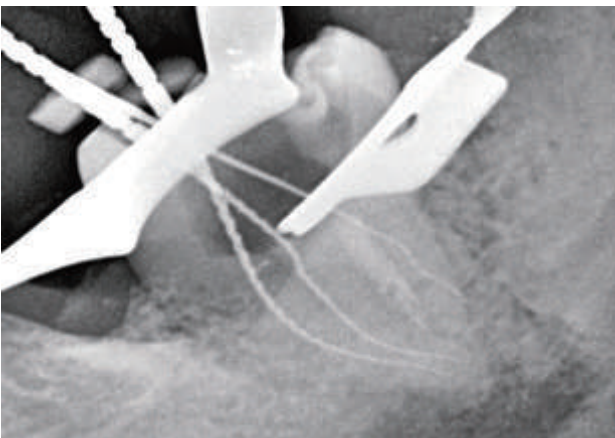


Figura 3. Permeabilización de conductos mesiales.

Una vez retomado el caso, se logró desobturar la raíz disto-vestibular, donde había sido introducido un material resinoso compatible con composite prácticamente hasta tercio medio

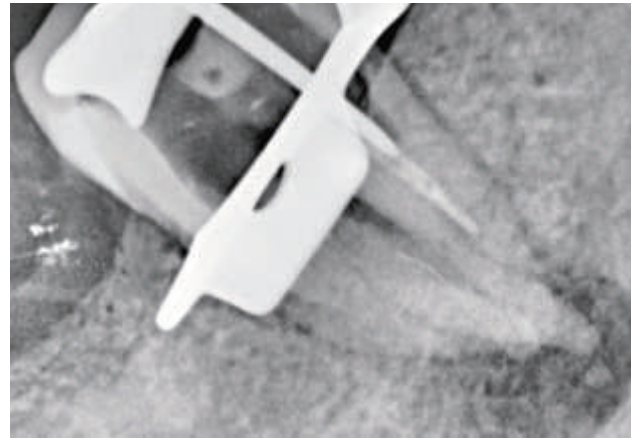

Figura 4. Comprobación de la trayectoria de la raíz distal.




Figura 5. Permeabilización de la raíz distal.

radicular. Dicho material se fue removiendo lentamente, con la ayuda de ultrasonidos, y haciendo radiografías para comprobar en todo momento que se estaba siguiendo en el eje correcto de la raíz (Figura 4). Una vez retirado todo el composite, nos encontramos con la difícil tarea de sobrepasar un escalón que había a este nivel (Figura 5). Finalmente se logró permeabilizar el conducto disto-vestibular volviendo a precurvar limas del 08 y del 10 que fueron limas esenciales durante todo el retratamiento. A causa del tiempo empleado y la complejidad del caso, se planteó la necesidad de continuar en una tercera cita. La paciente estuvo de acuerdo puesto que previamente se le había explicado el alto grado de dificultad del caso.

En esta última sesión se abordó la raíz extra (distolingual) donde se alojaba un instrumento separado (Figura 6). Dada la ausencia de magnificación y la posición de la lima, situada en una curvatura y dentro del tercio medio radicular, el objetivo fue intentar sobrepasarla, en vez de la opción de retirarla del conducto. El procedimiento fue similar a la raíz mesial, comenzando por una recolocación del acceso al conducto, un correcto ensanchamiento coronal y, acto seguido, el uso de varias limas finas precurvadas hasta lograr superar el fragmento. Una vez conseguido este primer objetivo, de nuevo nos topamos con alteraciones de la anatomía original de esta raíz extra, en forma de escalones situados en su pared externa. Fueron necesarias varias limas finas, paciencia, tiempo y mu-

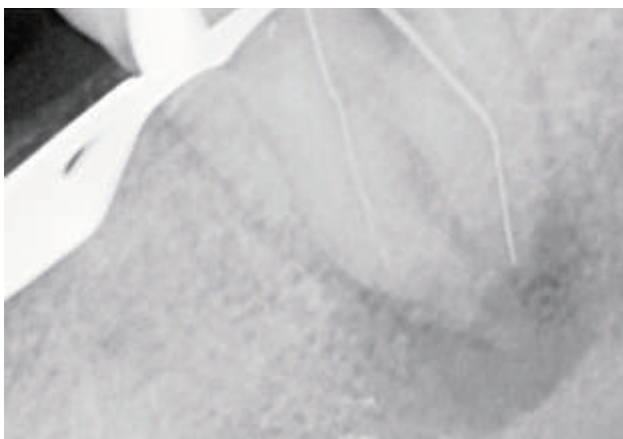

Figura 6. Instrumento separado en la raíz extra (DL).

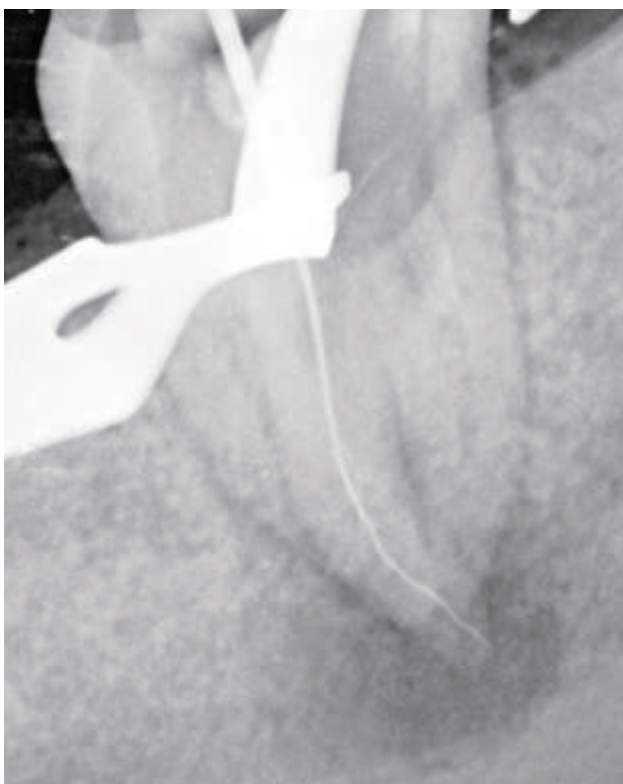


Figura 7. Permeabilización de la raíz distolingual.

cha colaboración por parte de la paciente hasta conseguir alcanzar la longitud de trabajo definitiva (Figura 7).

En todos los conductos, una vez conseguido el acceso hasta el foramen apical, se tomó la longitud de trabajo mediante el uso del localizador electrónico de ápices Raypex 6® (VDW, Munich, Alemania) y tras comprobar radiográficamente dicha medición (Figura 8a y b) se procedió la instrumentación mecánica inicialmente con limas manuales hasta un 20 k file® (Dentsply-Maillefer). Los conductos mesiales se instrumentaron con limas rotatoria hasta un 30.06 de Mtwo® (VDW). Las raíces distales fueron trabajadas manualmente debido a la presencia de escalones. Posteriormente se introdujeron limas rotatorias de forma manual hasta un 25.06 de Mtwo® en DL (distolingual) y un 40.04 de Mtwo® en DV (distovestivular).

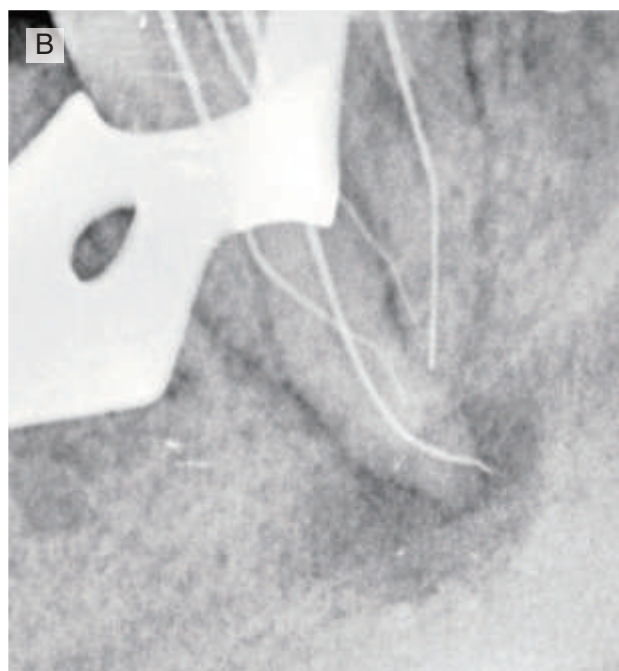
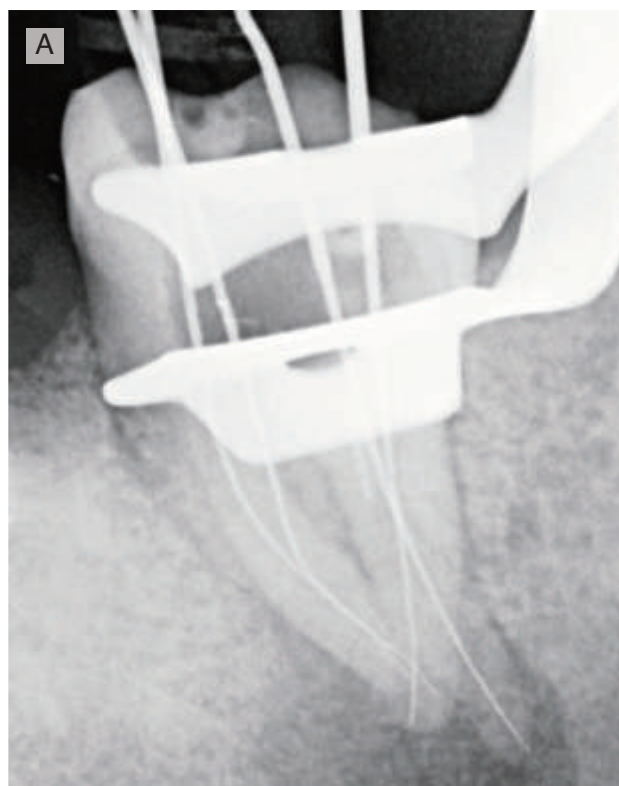

Figura 8. Conductometría: A) Proyección distorradial. B) Proyección mesiorradial.

La limpieza y desinfección de los conductos radiculares se llevó a cabo durante todo el tratamiento con hipoclorito de sodio al 4,25% y se terminó con un protocolo de hipoclorito sódico al 4,25%, solución EDTA al 17% e hipoclorito sódico de nuevo, todos ellos activados con Endoactivator® (Advanced Endodontics, Santa Barbara, CA) en ciclos de 30 segundos. Una vez permeabilizado, instrumentado y desinfectado el sistema de conductos (Figura 9), se realizó una obturación ter-

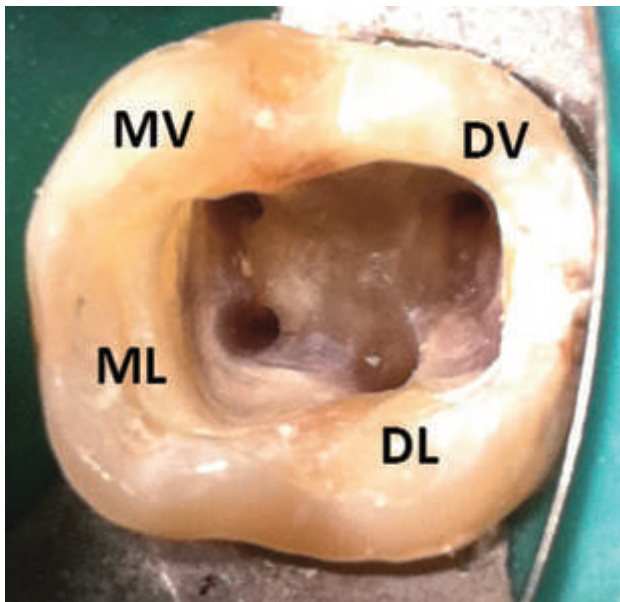


Figura 9. Foto cameral de los conductos desobturados.

moplástica. Fue necesaria la ayuda de un spray de frío para poder precurvar puntas de Autofit® del 4% de conicidad (Sybron Endo, Sybron Dental, Orange, CA) calibradas y permitir así ubicarlas a longitud de trabajo, puesto que si se introducían rectas, se doblaban en las alteraciones anatómicas del interior radicular.

Se realizó una condensación con la ayuda de un espaciador digital tamaño A (Dentsply-Maillefer) y puntas accesorias para asegurarnos una buena compactación de gutapercha en el interior de los conductos. A continuación, se aplicó la técnica de onda continua descrita por Buchanan¹⁴ aplicando calor con el Sistema Alfa de B&L® (B&L Biotech USA, Inc., Bala Cynwyd, PA, USA.) hasta 4 mm menos de la longitud de trabajo, seguido por la condensación vertical con un plugger manual. El relleno de los 2/3 coronales de los conductos se llevó a cabo mediante la inyección de gutapercha con el Sistema Beta de B&L® (Figura 10 a, b y c). En la proyección radiográfica realizada desde distal (Figura 10b) se puede apreciar con claridad los escalones existentes en los conductos distovestibular, distolingual y mesiovestibular, puesto que la obturación termoplástica ha conseguido rellenar a la perfección dichas alteraciones de la anatomía original.

En una cuarta cita la paciente ya vino asintomática, sin inflamación ni dolor. Se decidió comenzar con la reconstrucción de la pieza mediante un recubrimiento cuspeído basándonos en los criterios de Dietschi y cols.¹⁵, (Figuras 11 y 12). Se realizó con composite directo, permitiéndonos proteger la pieza ante una posible fractura, a un bajo coste económico para la paciente, mientras vemos la evolución del retratamiento endodóntico. Se realizó una radiografía final inmediata una vez terminado el caso para compararla con los futuros controles (Figuras 13 a y b). Se realizaron revisiones de la paciente a los 6 y 13 meses (Figura 14) donde se puede apreciar la resolución de la periodontitis apical previa y la formación de nuevo tejido óseo.

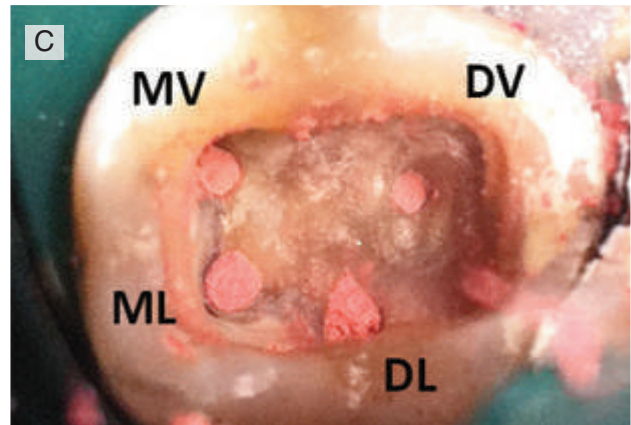
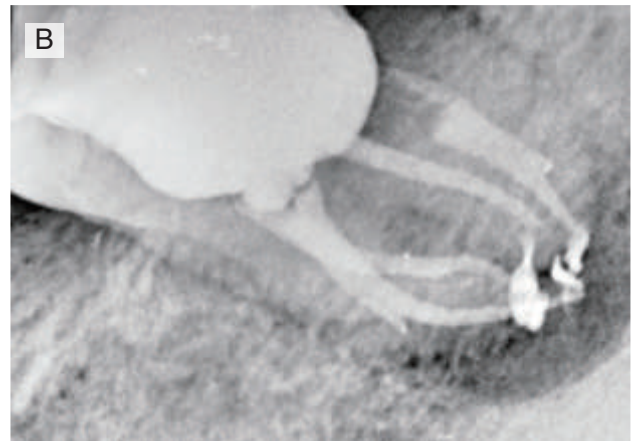
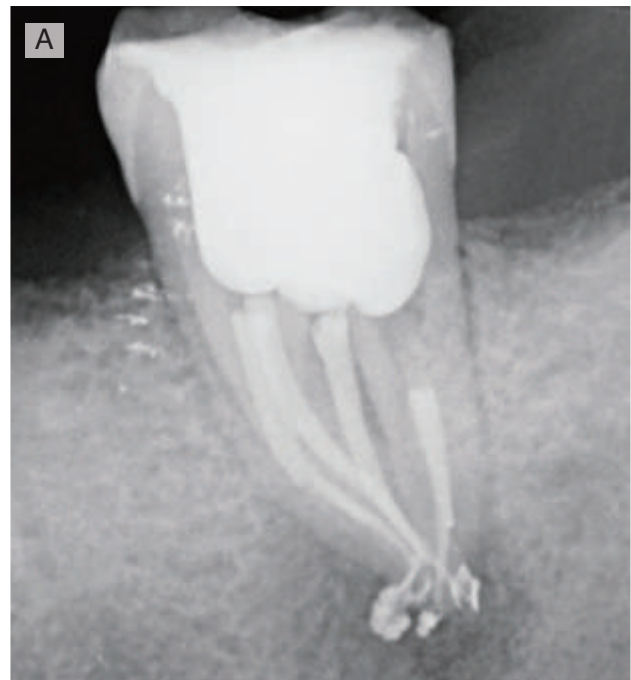

Figura 10. A) Condensación proyección ortorradiol. B) Proyección mesiorradial donde se aprecian escalones. C) Foto de entrada a los conductos obturados.

DISCUSIÓN

Varias publicaciones cifran el éxito del tratamiento endodóntico en el 80% de los casos.¹⁶⁻¹⁷. En cuanto a retratamientos, un estudio de Torabinejad y cols.¹⁸, refieren que la tasa de éxito

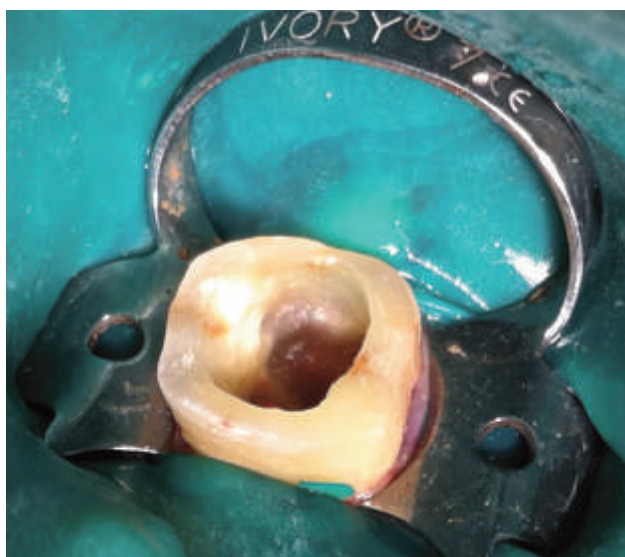


Figura 11. Restauración provisional.

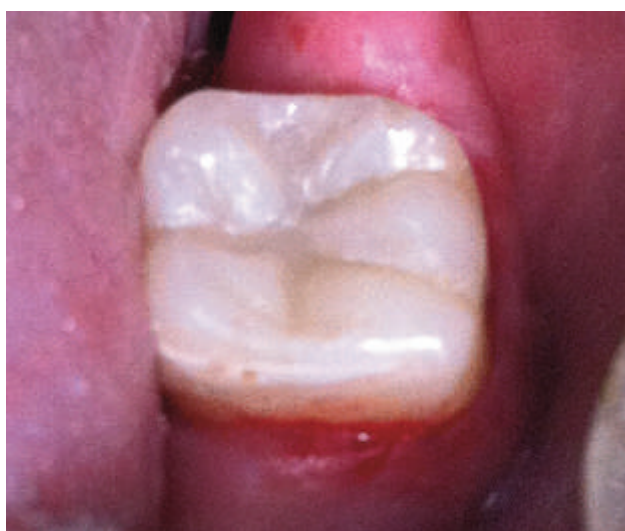

Figura 12. Reconstrucción con recubrimiento cuspeo.

en retratamiento es el 78,8%, basándose en diente cuya radiolucidez ha desaparecido o disminuido notablemente.

Para que un retratamiento funcione es necesario eliminar los factores etiológicos. Para lograr este objetivo sin tener que extraer el diente afectado, hay que establecer unas directrices a la hora de tomar las decisiones del tratamiento a seguir. Debemos sopesar los riesgos y beneficios¹⁹. Los beneficios en términos generales, "son los tratamientos que de alguna manera conducen al bienestar del paciente, a su salud o ambos"²⁰.

Los riesgos a tener en cuenta cuando evaluamos el caso son: la restauración coronal, la presencia o ausencia de poste, los obstáculos del conducto radicular, estructuras anatómicas vecinas, accesibilidad²¹.

Una vez sopesados la viabilidad de la pieza y los riesgos y beneficios, es muy importante la comunicación con el paciente para hacerle partícipe de la dificultad del caso y del pronóstico del mismo. En esta ocasión la paciente quería agotar todas las posibilidades de mantener su diente en boca.

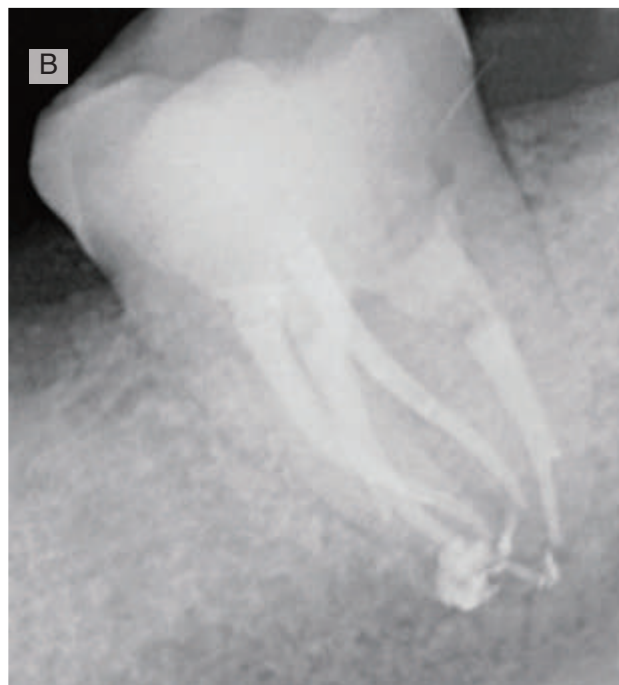
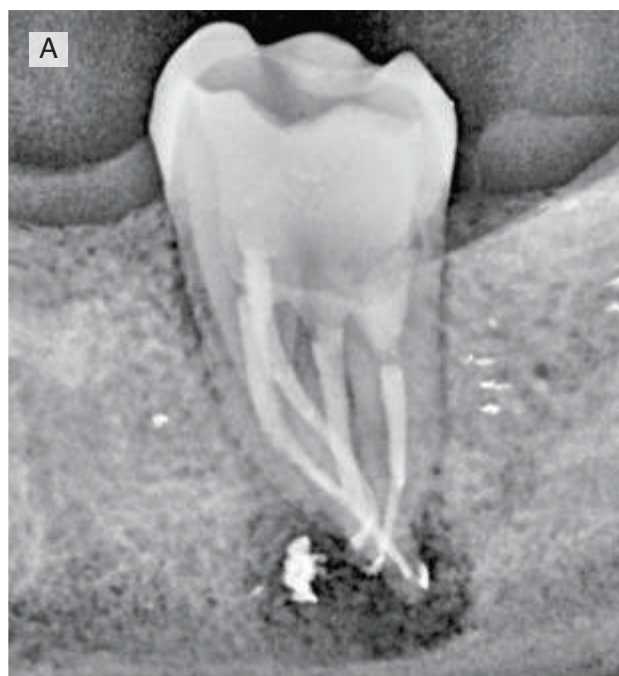


Figura 13. Radiografía final: A) Ortorradiar. B) Distorradiar.

Un tema controvertido siempre en los retratamientos es el uso o no de solventes para reblandecer la gutapercha. Tradicionalmente, el cloroformo era el disolvente de elección por ser el más eficaz²². Sin embargo, han surgido preocupaciones con respecto a su citotoxicidad si entra en contacto con los tejidos periapicales; se ha clasificado como carcinógeno y con riesgo potencial para el equipo dental.^{23,24}. No obstante, existe evidencia limitada de su carcinogenicidad²⁴. Tratando de encontrar una alternativa menos tóxica hay otros disolventes en el mercado como eucaliptol, xileno/xilol, cloroformo de metilo, tetrahidrofurano, cloruro de metileno, halotano y aceites de naranja²⁵. En general, todos los disolventes son tóxicos en al-

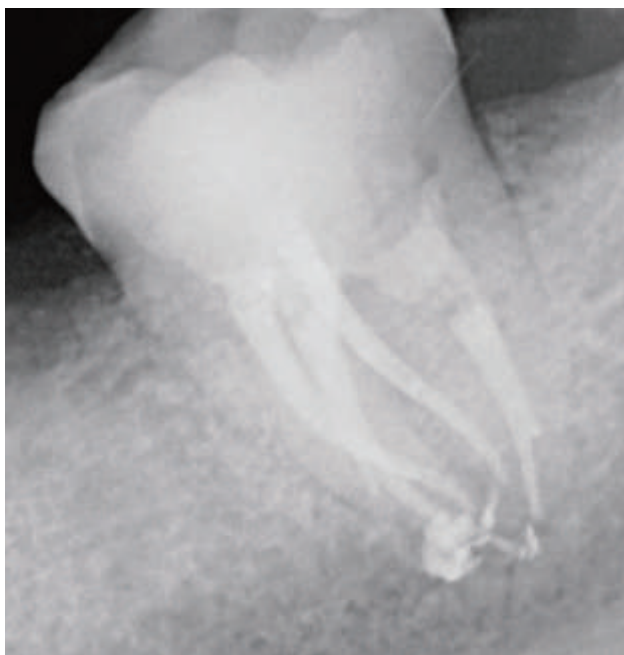


Figura 14. Revisión 13 meses.

gún grado, y su uso debe ser limitado o evitado si no es necesario²⁶. En el caso expuesto no fue necesario el uso de solventes debido a que la gutapercha remanente en los conductos no fue complicada de remover. La dificultad se centró especialmente en la deformación de los conductos producida por los tratamientos anteriores. El material más difícil de retirar fue el composite hallado en la raíz distal, para lo que se empleó el uso de ultrasonidos.

La separación de los instrumentos en el interior del conducto es una desafortunada ocurrencia que puede obstaculizar los procedimientos de limpieza y desinfección del conducto y afectar al pronóstico del tratamiento²⁷. En el caso expuesto se decidió sobrepasar la lima en lugar de intentar retirarla del sistema de conductos debido a que se encontraba en una raíz extra cuya anatomía suele ser estrecha y curva y la posibilidad de perjudicar su estructura al remover el fragmento era elevada. Llegados a este punto, las ventajas que aporta la magnificación del microscopio operatorio hubiesen facilitado la labor, pero en el caso expuesto no se utilizó ningún sistema de aumento.

Los intentos en la eliminación de instrumentos separados se ven influidos por varios factores como la anatomía de la raíz, la localización del instrumento y la pericia del operador. No

obstante pueden estar asociados a complicaciones que pueden poner en riesgo el pronóstico del diente. Sobrepasar un fragmento situado en los tercios medio/apical o más allá de la curvatura del conducto radicular, puede ser la opción de tratamiento adecuada ya que cumple con el objetivo del tratamiento de conducto radicular: limpieza adecuada, conformación del sistema de conductos seguido de una buena obturación²⁸. Por lo tanto, esta práctica ha sido categorizada como un enfoque exitoso^{29,30}.

Un motivo de controversia podría haber sido la sustitución de la pieza directamente con un implante, tal y como le habían propuesto a la paciente previamente. Si revisamos la literatura, Becker³¹ nos dice que los motivos para la extracción de un diente comprometido y reposición con un implante son: una corona desfavorable, longitud de la raíz insuficiente, cuestionable estado periodontal y el estado de la dentición circundante. En nuestro caso no se daba ninguno de los criterios mencionados. Si a ello le sumamos la tasa de supervivencia descrita anteriormente para los retratamientos de dientes unitarios (78,8%)¹³ no creemos que el implante sea una alternativa adecuada como primera elección. Mediante esta opción de tratamiento conservadora, se ha podido aliviar la sintomatología que tenía la paciente y mantener una correcta estética y función de este segundo molar inferior, con un coste económico muy inferior al que habría necesitado para hacer frente a un implante. Por otro lado, sí se le aconsejó a la paciente la reposición del primer molar inferior ausente mediante una corona implanto soportada.

CONCLUSIONES

El retratamiento debería ser la primera opción ante una endodoncia con periodontitis apical, siempre que la restauración de la pieza tenga buen pronóstico.

Es esencial un profundo conocimiento de la anatomía interna de los dientes y sus posibles variaciones para abordar de forma exitosa un tratamiento endodóntico.

Los instrumentos separados y las alteraciones de la anatomía original son los principales obstáculos para lograr el éxito en un retratamiento endodóntico.



BIBLIOGRAFÍA

1. Ørstavik D, Pitt Ford TR. Apical periodontitis: microbial infection and host responses. In: Ørstavik D, Pitt Ford TR, eds. *Essential Endodontology: prevention and treatment of apical periodontitis*. Oxford: Blackwell Science. 1998:1-8.
2. Chong BS. *Managing Endodontic Failure in Practice*. London, UK: Quintessence Publishing, Co. Ltd. 2004: 1-10.
3. Ruddle CJ. Non surgical endodontic retreatment. In: Cohen S, Burns RC, editors. *Pathways of the pulp*. 8th edition. St. Louis: Mosby-Year Book. 2002.
4. Ruddle CJ. Microendodontic nonsurgical retreatment. *Dent Clin North Am* 1997; 41(3): 429-54.
5. Malagnino V, Gallotini L, Passariello P. Some unusual clinical cases on root canal anatomy of permanent maxillary molars. *J Endod* 1997; 23: 127-8.
6. Soares JA, Leonardo RT. Root canal treatment of three rooted maxillary first and second premolars-a case report. *Int Endod J* 2003; 36: 705-10.
7. Slowey RR. Radiographic aids in the detection of extra root canals. *Oral Surg Oral Med Oral Pathol* 1974; 37: 762-72.
8. Christie WH, Peikoff MD, Fogel HM. Maxillary molars with two palatal roots: a retrospective clinical study. *J Endod* 1991; 17: 80-4.
9. Vertucci FJ. Root canal anatomy of the human permanent teeth. *Oral Surg Oral Med Oral Pathol* 1984; 58: 589-99.
10. Caliskan MK, Pehlivan Y, Sepetcioglu F, Türkün M, Tuncer SS. Root canal morphology of human permanent teeth in a Turkish population. *J Endod* 1995; 21: 200-4.
11. Gorduysus O, Nagas E, Cehreli ZC, Gorduysus M, Yilmaz Z. Localization of root canal orifices in mandibular second molars in relation to occlusal dimension. *Int Endod J* 2009; 42: 973-7.
12. Carlsen O, Alexandersen V. Radix entomolaris: identificaation and morphology *Scand. J Dent. Res* 1990; 98: 363-73
13. Plotino G, Tocci L, Grande NM, Testarelli L, Messineo D, Ciotti M, Glassman G, D'ambrosio F, Gambarini G. Symmetry of root and root canal morphology of maxillary and mandibular molars in a white population: a cone-beam computed tomography study in vivo. *J Endod*. 2013; 39: 1545-8.
14. Buchanan, L. S. The continuous wave of obturation technique: centered condensation of warm guttapercha in 12 Seconds. *Dent Today*; 1996; 1: 60-7.
15. Dietschi D, Bouillaguet S, Sadan A. *Vías de la Pulpa*. 10th ed. Madrid: Editorial Elsevier. 2014: 777-07
16. Siqueira JF Jr. Aetiology of root canal failure: why well treated can fail. *Int Endod J* 2001; 34: 1-10.
17. Concato J, Shah N, Horwitz RI. Randomized, controlled trials, observational studies, and the hierarchy of research designs. *N Engl J Med* 2000; 342: 1887-92.
18. Torabinejad M, Corr R, Handysides R, Shahbahang S. Outcomes of nonsurgical retreatment and endodontic surgery: a systematic review. *J Endod* 2009; 35: 930-7.
19. Selbst AG. Understanding informed consent and its relationship to the incidence of adverse treatment events in conventional endodontic therapy. *J Endod* 1990; 16: 387-90.
20. Kvist T. Endodontic retreatment. Aspects of decision making and clinical outcome. *Swed Dent J* 2001; 144 (Suppl):1-5.
21. Friedman S. Considerations and concepts of case selection in the management of post-treatment endodontic disease (treatment failure). *Endod Topics* 2002; 1: 54-78.
22. Tamse A, Unger U, Metzger Z, Rosenberg M. Guttapercha solvents a comprative study. *J Endod* 1986; 12: 337-9.
23. Wennberg A, Ørstavik D. Evaluation of alternatives to chloroform in endodontic practice. *Endod Dent Traumatol* 1989; 5: 234-7.
24. Zakariasen KL, Brayton SM, Collinson DM. Efficient and effective root canal retreatment without chloroform. *J Can Dent Assoc* 1990; 56: 509-12.
25. Duncan HF, Chong BS. Removal of root filling materials. *Endod Topic* 2008; 19: 33-57.
26. Barbosa SV, Burkard DH, SpangbergLSW. Cytotoxic effects of gutta-percha solvents. *J Endod* 1994; 20:6-8.
27. Strindberg L. The dependence of the results of pulp therapy on certain factors: an analytic study based on radiographic and clinical follow-up examination. *Acta Odontol Scand* 1956; 14 (Suppl 21):1-175.
28. Madarati AA, Hunter MJ, Dummer PM. Management of intracanal separated instruments. *J Endod* 2013; 39: 569-81.
29. Hülsmann M, Schinkel I. Influence of several factors on the success or failure of removal of fractured instruments from the root canal. *Endod Dent Traumatol* 1999; 15: 252-8.
30. Al-Fouzan KS. Incidence of rotary ProFile instrument fracture and the potential for bypassing in vivo. *Int Endod J* 2003; 36: 864-7.
31. Becker W. Immediate implant placement: diagnosis, treatment planning and treatment steps for successful outcomes. *J Calif Dent Assoc* 2002; 33: 303-10.



Revisión
BIBLIOGRÁFICA



Paredes Rodríguez, Víctor Manuel

Máster en Cirugía Bucal e Implantología. Profesor Colaborador Honorífico. Departamento de Estomatología III. Facultad de Odontología. UCM.

Toledano Espinosa, Tamara

Licenciada en Odontología. Universidad Europea de Madrid. Especialista universitario en Medicina Oral. UCM.

González Serrano, José

Licenciado en Odontología. Universidad Rey Juan Carlos. Especialista universitario en Medicina Oral. UCM.

Sánchez Garrido, Estela

Licenciada en Odontología. Universidad Alfonso X el Sabio. Máster en Endodoncia. Especialista universitario en Medicina Oral. UCM.

López-Quiles Martínez, Juan

Profesor Contratado Doctor. Departamento de Estomatología III. Facultad de Odontología. UCM.

Hernández Vallejo, Gonzalo

Profesor Titular. Departamento de Estomatología III. Director del Postgrado de Especialista en Medicina Oral. Facultad de Odontología. UCM.

Indexada en / Indexed in:

- IME
- IBECs
- LATINDEX
- GOOGLE ACADÉMICO

Correspondencia:

Víctor Manuel Paredes Rodríguez
Dpto. de Estomatología III
Facultad de Odontología. UCM
Plaza Ramón y Cajal s/n
28040 Madrid
doctorvictorparedes@hotmail.com
Tel.: 691 520 646

Fecha de recepción: 30 de septiembre de 2015.
Fecha de aceptación para su publicación:
13 de noviembre de 2015.

PAPEL DE LOS COLUTORIOS EN EL MANEJO DE LAS COMPLICACIONES ORALES DERIVADAS DEL TRATAMIENTO DE LOS TUMORES DE CABEZA Y CUELLO

Paredes Rodríguez, V. M., Toledano Espinosa, T., González Serrano, J., Sánchez Garrido, E., López-Quiles, J., Hernández Vallejo, G. Papel de los colutorios en el manejo de las complicaciones orales derivadas del tratamiento de los tumores de cabeza y cuello. *Cient. Dent.* 2015; 12; 3: 219-224.

RESUMEN

El tratamiento del cáncer de cabeza y cuello puede incluir técnicas quirúrgicas y no quirúrgicas como la quimioterapia y radioterapia. Estas técnicas no quirúrgicas pueden producir una serie de efectos adversos asociados. En la cavidad oral los efectos adversos más comunes son la mucositis, la xerostomía, infecciones, caries, alteraciones en el gusto y osteorradionecrosis. El objetivo de este trabajo es hacer una revisión de la literatura sobre los diferentes colutorios existentes para tratar dichos efectos adversos. Existen colutorios con agentes protectores de la mucosa oral, agentes antiinflamatorios, agentes antimicrobianos, agentes anestésicos, agentes inmunomoduladores y otras sustancias como los sustitutos salivales y el flúor. Ante la gran variedad de colutorios de los que se disponen existe una gran controversia a cerca de cual es más eficaz.

PALABRAS CLAVE

Mucositis; Tumor de cabeza y cuello; Radioterapia; Colutorios.

THE ROLE OF MOUTHWASHES IN THE MANAGEMENT OF ORAL COMPLICATIONS RESULTING FROM THE TREATMENT OF HEAD-AND-NECK TUMORS

ABSTRACT

The treatment of head-and-neck tumors may include surgical and nonsurgical techniques as chemotherapy and radiotherapy. These non-surgical techniques can produce some associated adverse effects. In the oral cavity, the most common adverse effects include mucositis, xerostomia, infections, tooth decay, taste changes, and osteoradionecrosis. The aim of this paper is to review the existing literature on the different mouthrinses to treat these adverse effects. There are mouthwashes with protective agents of the oral mucosa, inflammatory agents, antimicrobial agents, anesthetic agents, immunomodulatory agents and other substances such as saliva substitutes and fluoride. Due to the variety of existing mouthwashes, there is much controversy about which is more effective.

KEYWORDS

Mucositis; Head-and-neck tumor; Radiotherapy; Mouthwashes.

INTRODUCCIÓN

Cada año 1.300.000 europeos son diagnosticados de cáncer y más de 800.000 fallecen por ello. En España, el cáncer supone el 25% de todas las defunciones anuales. De los cánceres diagnosticados en España, el 2-4% son de la cavidad oral, siendo la lengua y el suelo de la boca las zonas más frecuentes¹.

El tratamiento de este tipo de tumores se realiza mediante cirugía y terapias no quirúrgicas como la quimioterapia y/o radioterapia, las cuales se basan en producir una serie de cambios bioquímicos que se dirigen a bloquear la proliferación celular. Sin embargo, tienen asociados una serie de efectos secundarios, produciendo lesiones en tejidos que fisiológicamente poseen unas elevadas tasas de replicación celular¹⁻³.

La toxicidad inducida tanto por la radioterapia como la quimioterapia afecta a la mucosa oral, produciéndose inflamación, cambio de coloración y úlceras. La ruptura en la continuidad de la mucosa supone la pérdida de una de las principales barreras de defensa del cuerpo^{2,4,5}. Es por ello que la mucositis oral y el desarrollo de infecciones son las complicaciones más comunes asociadas a estas terapias, además de la xerostomía, alteraciones en el gusto, caries y osteorradionecrosis maxilares⁵.

En la mayoría de los casos el odontólogo suele dar una serie de recomendaciones para prevenir o minimizar las posibles complicaciones surgidas. Éstas se basan en hábitos dietéticos, hábitos de higiene oral y revisiones/controles periódicos^{1,3,4,6-9}. Los colutorios pueden jugar un papel muy importante para controlar estos efectos adversos.

Es por ello que el objetivo de este trabajo es hacer una revisión bibliográfica acerca de los diferentes colutorios utilizados para ello.

Son numerosos los agentes desarrollados en colutorios para prevenir o tratar los efectos adversos producidos por las terapias no quirúrgicas del tratamiento de los pacientes con cáncer de cabeza y cuello. El colutorio o enjuague ideal para estos pacientes es aquel capaz de reducir la microflora oral, promover la reepitelización de los tejidos blandos lesionados, normalizar el pH de los fluidos orales, tener un sabor aceptable, no ser tóxico y no contener alcohol^{5,9}. De todos los colutorios existentes, se ha realizado una clasificación en cuanto a la acción de sus componentes se refiere.

1. COLUTORIOS CON AGENTES ANTIMICROBIANOS

Durante el tratamiento con radioterapia y quimioterapia se produce una colonización por parte de microorganismos Gram positivos, Gram negativos, anaerobios estrictos, anaerobios facultativos y algunas especies de hongos, que pasan a ser oportunistas favoreciendo la instauración de caries, gingivitis e infecciones. Además, las endotoxinas liberadas por estos microorganismos potencian los procesos inflamatorios, agravando la mucositis⁴.

1.1. Clorhexidina

La clorhexidina 0,12% o 0,2% es uno de los agentes antimicrobianos más extendidos. Su efecto bactericida se atribuye a la unión de la molécula catiónica con la carga negativa de las paredes celulares bacterianas y complejos extramicrobianos.

De este modo, es una sustancia activa contra organismos Gram positivos, Gram negativos, anaerobios estrictos, anaerobios facultativos y levaduras. Debido a su amplio espectro antimicrobiano y su mínima absorción sistémica, han sido numerosos los autores que han evaluado la eficacia de esta sustancia en cuanto al tratamiento y prevención de complicaciones tras radioterapia y quimioterapia se refiere^{4,10-12}. Un estudio realizado por Meca y cols., sobre 45 pacientes evaluó la reducción de los títulos de Streptococco en la saliva de pacientes tratados con enjuagues de clorhexidina 0,12%, fluoruro sódico 0,5% y yoduro de sodio 2% durante y después de la radioterapia para cáncer de cabeza y cuello, llegando a la conclusión de que, a pesar de que todos los colutorios disminuían los títulos de Streptococco, la clorhexidina 0,12% destacaba de entre todos, no sólo como bactericida, sino que también fue eficaz en aminorar las complicaciones de la radioterapia como mucositis y candidiasis¹¹. Otro estudio realizado por Ferretti y cols., llegó a la conclusión de que los enjuagues con clorhexidina 0,12% producen una reducción significativa de la incidencia de mucositis en pacientes que reciben altas dosis de quimioterapia¹³.

Epstein y cols., realizaron otro estudio sobre 86 pacientes en tratamiento con quimioterapia donde compararon los efectos antimicrobianos de enjuagues con clorhexidina, nistatina, clorhexidina + nistatina y agua + cloruro de Sodio. La higiene oral de los pacientes fue establecida mediante los índices de placa y la mucositis mediante una escala especial creada para este estudio. Al finalizar el mismo, no hubo diferencias significativas en cuanto a los niveles de mucositis comparando los diferentes colutorios, pero afirman que los pacientes que realizaron enjuagues con clorhexidina presentaban menos infecciones bacterianas y fúngicas que el resto¹⁴. Sin embargo, otros autores han demostrado que los enjuagues con este compuesto no mejoran ni previenen las complicaciones o, por el contrario, existen otros agentes más eficaces para ello, como ocurre en un estudio realizado por Madan y cols.⁹. Además, se ha evidenciado que la clorhexidina a una concentración de 0,2% es irritante para la mucosa oral^{7,9}. En base a esto, en los últimos años, se están desarrollando nuevas formulaciones de clorhexidina con el propósito de reducir los efectos adversos secundarios e incrementar su efecto antimicrobiano^{1,15}.

Una de estas nuevas formulaciones es clorhexidina con cloruro de cetilpiridino. Lanzós y cols., realizaron un estudio sobre 36 pacientes con al menos 10 piezas dentales cada uno y en tratamiento con radioterapia por carcinomas de cabeza y cuello. En él pretendían evaluar los efectos microbiológicos y la capacidad preventiva en las complicaciones orales de Perio-Aid Tratamiento® (clorhexidina 0,12% + cloruro de cetilpiridino 0,05% como ingrediente activo). Para ello, evaluaron los microorganismos del dorso de la lengua, mucosa yugal y surcos gingivales con mayor profundidad de sondaje y sangrado; la mucositis, en base a la Escala del Grupo de Radiación Terapéutica Oncológica de la Organización Europea de Investigación y Tratamiento del Cáncer; el índice de placa, mediante el índice de O'Leary; el índice gingival, mediante el índice propuesto por Ainamo y Bay; y el pH salival. Posteriormente trataron a los pacientes con 15 ml de enjuagues sin alcohol de Perio-Aid Tratamiento® durante 30 segundos dos veces al día y tras dos semanas volvieron a evaluar todos los parámetros. El

resultado en cuanto a los microorganismos fue una disminución significativa de los mismos en las muestras subgingivales, de la mucosa y de la lengua, lo cual demuestra que la acción conjunta de la clorhexidina y cloruro de cetilpiridino es una buena alternativa para la reducción de microorganismos y para la prevención de candidiasis en estos pacientes con alto riesgo de padecerlas^{4,15}.

1.2. Povidona yodada

Se ha demostrado que enjuagues de 100 ml de este potente antimicrobiano de amplio espectro durante 3 minutos 3 veces al día disminuye la incidencia, severidad y duración de la mucositis inducida por la radioterapia y quimioterapia¹⁰.

Madan y cols., desarrollaron un estudio sobre 95 pacientes donde compararon la reducción de la mucositis inducida por radioterapia con enjuagues con clorhexidina 0,12%, povidona yodada 1% y bicarbonato sódico + cloruro de sodio. Tras realizarlo, llegaron a la conclusión de que, aunque los enjuagues con clorhexidina y bicarbonato sódico + sal mejoraban la cicatrización y prevenían el sobrecrecimiento de bacterias, la povidona yodada 1% es el enjuague más eficaz en la prevención de la mucositis y aparición de microorganismos. Además, uno de los beneficios de esta sustancia antiséptica es que no produce irritación de la mucosa oral cuando se utiliza durante más de 10 semanas^{6,9}. A pesar de estos resultados satisfactorios, son necesarios más estudio que avalen la eficacia y posibles efectos adversos de este agente para el tratamiento de las complicaciones derivadas de la quimioterapia y radioterapia.

1.3. Peróxido de hidrógeno

El peróxido de hidrógeno es un compuesto químico que tiene propiedades antibacterianas y antisépticas debido a su reacción de oxidación. Tradicionalmente se pensaba que realizar enjuagues con peróxido de hidrógeno era beneficioso, pero actualmente, numerosos estudios científicos creen que puede ser un irritante para la mucosa oral¹⁰. En base a esto, un estudio realizado sobre 25 voluntarios a los cuales se les administró de forma aleatoria enjuagues con peróxido de Hidrógeno y enjuagues con agua + cloruro de sodio, revela que los pacientes que utilizaron enjuagues con peróxido de hidrógeno padecían alteraciones gustativas, dolor, xerostomía y náuseas, mientras que el grupo de enjuagues con agua + sal no experimentaron estas complicaciones¹⁰. Hasenau y cols., investigaron sobre los efectos de un colutorio formado por peróxido de hidrógeno + povidona yodada + nistatina + dexpanthenol (provitamina B5) para la profilaxis y el tratamiento de la mucositis inducida por radioterapia y quimioterapia. En el estudio, llegaron a la conclusión de que la incidencia y la severidad de la mucositis disminuían durante los 16 meses de aplicación. Sin embargo, son necesarios más estudios controlados para poder afirmar que este compuesto tiene efectos beneficiosos en la mucositis¹⁶.

1.4. Cloruro de sodio (sal)

La combinación entre agua y sal en colutorios es una medida segura y eficaz que se ha utilizado durante mucho tiempo para el tratamiento de las complicaciones derivadas del tratamiento no quirúrgico del cáncer de cabeza y cuello. La combinación

entre ambas sustancias disminuye el pH oral y previene el sobrecrecimiento de diversas bacterias³. Dodd y cols., realizaron un estudio donde compararon la eficacia de enjuagues con clorhexidina, agua + sal y -enjuagues mágicos- (lidocaína + clorhidrato de difenhidramina + hidróxido de aluminio) sobre pacientes en tratamiento con quimioterapia por cáncer de cabeza y cuello. Tras realizar el estudio, encontraron que los tres colutorios eran igual de eficaces en cuanto a la mejoría de la mucositis, apareciendo los primeros síntomas de la misma entre el 6º y 7º día tras el inicio del tratamiento con quimioterapia¹⁷.

2. COLUTORIOS CON AGENTES ANTIINFLAMATORIOS

Los colutorios con agentes antiinflamatorios en su composición son cada vez más recomendados para los pacientes que sufren complicaciones como dolor o mucositis durante el tratamiento con radioterapia o quimioterapia. Dentro de estos colutorios se incluyen agentes como bencidamina hidrocloreto, corticosteroides, vitaminas, prostaglandinas y algunas plantas medicinales.

2.1. Bencidamina Hidrocloreto

La bencidamina hidrocloreto es un fármaco no-esteroideo con propiedades anestésicas, analgésicas, antimicrobianas y antiinflamatorias que se utiliza de forma local para el tratamiento de faringitis y mucositis inducidas por radioterapia. Se cree que el mecanismo por el cual este agente actúa, es mediante la supresión de las citoquinas pro-inflamatorias, aunque no está del todo claro^{4,7,10,18,19}. Numerosos estudios han revelado que la utilización de enjuagues de un minuto de bencidamina hidrocloreto 0,15% son recomendables para la prevención y reducción en intensidad y duración de la mucositis, así como la disminución de las úlceras y eritemas que surgen, en pacientes en tratamiento con radioterapia, especialmente en aquellos que reciben una dosis moderada de radiación para el tratamiento de cáncer de cabeza y cuello¹⁰. En base a esto, Kazemian y cols., llevaron a cabo un estudio sobre una muestra de 81 pacientes con cáncer de cabeza y cuello. Todos estos pacientes fueron sometidos a un tratamiento de radioterapia con una dosis total de 50Gy (fraccionada en 2Gy cada sesión) en diferentes localizaciones como paladar duro, lengua, orofaringe, mucosa yugal o suelo de la boca. Mientras recibían la radioterapia y hasta el final de la misma realizaron enjuagues de 15 ml con bencidamina hidrocloreto 0,15% durante 2 minutos durante 4 veces al día. La conclusión a la que llegaron fue que los enjuagues con bencidamina hidrocloreto 0,15% son seguros, bien tolerados y reducen la mucositis inducida por radioterapia, lo que se traduce en una disminución en la interrupción del tratamiento con radioterapia y en una mejoría local del control tumoral¹⁹.

2.2. Corticosteroides

Los corticosteroides son unos fármacos sintéticos con propiedades antiinflamatorias e inmunosupresoras. Los estudios realizados sobre la acción tópica de los corticosteroides como la prednisona han revelado que estos fármacos no tiene ningún efecto beneficioso en cuanto a la reducción de la intensidad y duración de la mucositis se refiere¹⁰. Sin embargo, recientemente Abdelaal y cols., han realizado el único estudio existente a día de hoy sobre la disolución de 2 mg de fosfato sódico de

betametasona en 15 ml de agua. Esta solución era administrada 4 veces al día en forma de enjuagues durante 6 semanas a los 5 pacientes con los que contaba el estudio, revelando que gracias a este agente, no aparecían úlceras ni eritema en la mucosa de los pacientes en tratamiento con radioterapia²⁰.

3. COLUTORIOS CON AGENTES ANESTÉSICOS, ANALGÉSICOS E HIPNÓTICOS

3.1. Anestésicos

La aplicación local de agentes anestésicos como lidocaína mediante enjuagues orales tiene la ventaja de controlar el dolor producido por la mucositis con mínimos efectos a nivel sistémico. Los problemas que presentan son la corta duración de sus efectos (1-2 horas), las alteraciones en el gusto y la sensación de picazón en la mucosa con su consiguiente daño producido por la rutinaria aplicación de los mismos. Por este motivo, es aconsejable que sólo sean recomendados en base a las necesidades de cada paciente y únicamente cuando sean necesarios para aliviar el dolor durante un breve período de tiempo^{6,7,10,21}. La ketamina, una droga con efectos anestésicos, analgésicos, broncodilatadores y alucinógenos ha sido utilizada con efectos beneficiosos en enjuagues orales para paliar el dolor de la mucositis oral en una paciente de 32 años de edad y en tratamiento con radioterapia para tratar un carcinoma de lengua¹⁰.

3.2. Doxepina

La doxepina es una dibencepina tricíclica, es decir, un compuesto similar a las benzodiazepinas tricíclicas. Su mecanismo de acción se basa en el bloqueo de la recaptación de serotonina y norepinefrina. Actualmente se está investigando sobre los efectos que puede tener esta sustancia en los colutorios en cuanto a aliviar los síntomas de la mucositis asociada a radioterapia o quimioterapia se refiere, encontrándose una breve duración de sus efectos anestésicos que son seguidos por un largo período de analgesia^{10,21}. En los primeros estudios realizados al respecto con una única dosis de enjuagues con doxepina se observó una gran duración en la reducción del dolor con ausencia de disconfort en pacientes con mucositis dolorosas asociadas a las terapias no quirúrgicas del tratamiento de cáncer de cabeza y cuello. Estudios más recientes muestran como con este compuesto la mejoría de los síntomas comienza 5 minutos después de realizar los enjuagues y continúan hasta 4 horas después²¹. En base a esto, Epstein y cols., realizaron un ensayo clínico sobre 9 pacientes en tratamiento con radioterapia y quimioterapia por cáncer de cabeza y cuello. Todos estos pacientes presentaban mucositis oral asociada, la cual fue evaluada con la escala de la asamblea de mucositis oral. Tras ello, se administraron 5 ml de una solución con sorbitol + 1% alcohol + 5 mg/ml de doxepina durante 1 minuto entre 3 y 6 veces al día (a demanda de los pacientes) durante 1 semana; llegando a la conclusión de que los enjuagues orales con doxepina son una medida beneficiosa para el tratamiento de la mucositis en este tipo de paciente, ya que la reducción del dolor se observa 2 horas después de la administración inicial de los colutorios y puede ser utilizado durante al menos una semana^{21,22}.

4. COLUTORIOS CON AGENTES PROTECTORES DE LA MUCOSA

4.1. Sucralfato

El sucralfato es un complejo sacarosa-sulfato-aluminio que comúnmente se utiliza para tratar las úlceras gástricas pero actualmente se está utilizando como tratamiento de las mucositis que se desarrollan tras la quimioterapia. Su mecanismo de acción no está del todo claro, pero se cree que esta sustancia se une a las úlceras creando una barrera protectora sobre ellas que induce a su cicatrización^{4,6,10,18}. Clínicamente enjuagues con 10-15 ml de sucralfato (1g/10ml) durante 1 minuto, 4 veces al día durante el tratamiento de radioterapia en los pacientes con cáncer de cabeza y cuello puede ayudar a reducir la incidencia y el dolor causado por la mucositis.

Shenep y cols., realizaron un estudio para determinar la eficacia de las suspensiones orales de sucralfato, llegando a la conclusión de que su administración disminuye la colonización patógena, mejorando los síntomas de la mucositis²³. Otros estudios como los realizados por Franzén y cols.²⁴, y Etiz y cols.²⁵, demostraron que la proporción de pacientes con mucositis severas era menor en el grupo control que en el grupo placebo, es decir, los pacientes que tomaron enjuagues con sucralfato desarrollaron menor grado de mucositis que los que no lo hicieron. Lo mismo ocurre con los estudios realizados por Epstein y cols.²⁶, y Makkonen y cols.²⁷, donde encontraron que los enjuagues con sucralfato retrasan la aparición del dolor y la utilización de analgésicos y anestésicos en pacientes con mucositis inducida por radioterapia. Sin embargo, otros estudios muestran como esta sustancia no tiene ningún efecto beneficioso en relación a la mucositis¹⁸.

5. COLUTORIOS CON AGENTES INMUNOMODULADORES

Los factores de crecimiento actúan como inmunomoduladores, ya que intervienen en numerosas funciones celulares que son esenciales para la cicatrización. En base a esto se ha investigado con enjuagues que contienen factores de crecimiento para evitar las complicaciones de la quimioterapia y radioterapia.

5.1. PV 701

PV701 es un colutorio que contiene numerosos factores de crecimiento encontrados en la leche, además de otras proteínas con propiedades bacteriostáticas que previenen el daño producido en los tejidos por los microorganismos oportunistas²⁸.

Prince y cols., realizaron un estudio donde administraban 10 ml de colutorio que contenía 13,5 mg/ml de PV701 a 9 pacientes en tratamiento con quimioterapia 6 veces al día durante 12 días e iniciando la pauta el primer día de administración de la quimioterapia. Llegaron a la conclusión de que la administración de PV701 es fácil de administrar, bien tolerado, no produce efectos indeseados y es eficaz en prevenir y/o reducir la severidad y la duración de la mucositis, disminuyendo las complicaciones asociadas como la hospitalización²⁸.

5.2. G-CSF/GM-CSF

G-CSF (Factor Estimulante de Colonias de Granulocitos) y GM-CSF (Factor Estimulante de Colonias de Granulocitos y Macrófagos) son dos tipos de factores de crecimiento que se

han administrado tradicionalmente de forma subcutánea. Actualmente se está investigando acerca de la administración local mediante enjuagues de colutorios que contengan GM-CSF27.

Nicolatou y cols., encontraron que la administración de 400 ng de GM-CSF en 200 ml de enjuague durante 1 vez al día reduce, incluso mejora la mucositis inducida por radioterapia²⁹. Otro estudio realizado por Saariathi y cols., muestra como 150 ng de GM-CSF disueltos en 100 ml de agua y utilizados como enjuagues durante 4 veces al día durante la primera semana de la administración de radioterapia y continuando con ellos hasta el final de la misma, es más eficaz que los enjuagues con sucralfato en cuanto a la prevención del dolor generado por la mucositis se refiere³⁰.

6. COLUTORIOS CON OTROS AGENTES

6.1. Sustitutos salivales

Los sustitutos salivales ideales son sustancias lubricantes, antimicrobianas, con buena viscosidad, con propiedades humectantes y remineralizantes de esmalte y dentina. En base a estas propiedades ideales, los sustitutos salivales se han clasificado tradicionalmente en sustitutos salivales a base de carboximetilcelulosa; a base de polietilenglicol; a base de mucina; a base de linaza pudiendo encontrarlos en diferentes presentaciones comerciales. Numerosos estudios sobre todos ellos que se han ido realizando a lo largo del tiempo, han mostrado como los sustitutos salivales a base de mucina son los que mejores efectos tienen en cuanto al tratamiento de la xerostomía se refiere³¹.

Actualmente se están investigando sustitutos derivados del aloe vera con unos novedosos ingredientes activos inmunológicos como lisozimas, lactoferrina y lactoperoxidasa³². Sin embargo, a día de hoy no existen estudios que los comparen con los sustitutos salivales convencionales (Figura)^{31,33}.

6.2. Flúor

Los pacientes en tratamiento con radioterapia y quimioterapia son más susceptibles de desarrollar caries. Por ello, es reco-

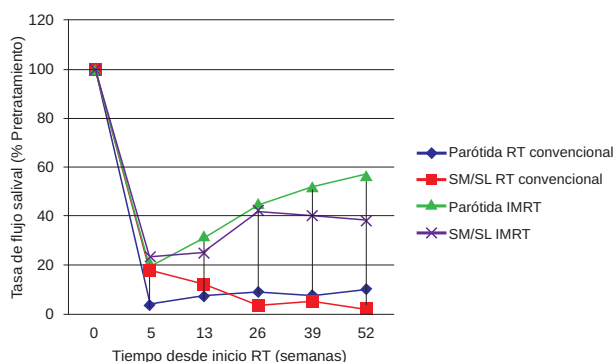


Figura. Tasa del flujo salival selectivo estimulado con ácido cítrico al 2% durante y después de la radioterapia. Flujos salivales iniciales considerados como del 100%³³.

SM: submandibular SL: sublingual IMRT: radioterapia de intensidad modulada

mendable que estos pacientes, además de beber agua fluorada y mantener una dieta rica en flúor, utilicen dentífricos fluorados y realicen enjuagues con flúor, ya que este compuesto remineraliza las posibles lesiones cariosas, impidiendo su progreso y reduciendo de este modo, la prevalencia de caries^{34,35}. En el caso de los pacientes en tratamiento con quimioterapia o radioterapia es recomendable que utilicen los enjuagues con flúor de uso diario, para que se convierta en una rutina y sea aplicado todos los días sin correr el riesgo de que sean olvidados^{34,35}.

CONCLUSIÓN

Actualmente no existe un colutorio totalmente eficaz en el manejo de las complicaciones derivadas de la radioterapia y/o quimioterapia, por lo que su administración dependerá de las necesidades del paciente y de la experiencia previa del odontólogo. De ser necesaria la administración de algún colutorio, lo más recomendable es realizar enjuagues con agua y sal, ya que los efectos beneficiosos o posibles efectos adversos del resto de colutorios no están del todo probados.



BIBLIOGRAFÍA

1. Lanzos I, Herrera D, Santos S, O'Connor A, Pena C, Lanzos E, et al. Mucositis in irradiated cancer patients: effects of an antiseptic mouthrinse. *Med Oral Patol Oral Cir Bucal* 2010; 5: e732-738.
2. Ruiz-Esquide G, Nervi B, Vargas A, Maiz A. Treatment and prevention of cancer treatment related oral mucositis. *Rev Med Chil* 2011; 139: 373-381.
3. Cheong Ngeow W, Lin Chai W, Binti Zain R. Management of radiation therapy-induced mucositis in head and neck cancer patients. Part I: Clinical significance, pathophysiology and prevention. *Oncol Rev* 2008; 2:102-113.
4. Miller MM, Donald DV, Hagemann TM. Prevention and treatment of oral mucositis in children with cancer. *J Pediatr Pharmacol Ther* 2012; 17: 340-350.
5. Ahmadi A. Potential prevention: Aloe vera mouthwash may reduce radiation-induced oral mucositis in head and neck cancer patients. *Chin J Integr Med* 2012; 18: 635-640.
6. Alterio D, Jereczek-Fossa BA, Fiore MR, Piperno G, Ansarin M, Orecchia R. Cancer treatment-induced oral mucositis. *Anticancer Res* 2007; 27: 1105-1125.

7. Rosenthal DI, Trotti A. Strategies for managing radiation-induced mucositis in head and neck cancer. *Semin Radiat Oncol* 2009; 19: 29-34.
8. Chiang You W, Chi Hsieh C, Tsz Huang J. Effect of Extracts from Indigowood Root (*Isatis indigotica* Fort.) on Immune Responses in Radiation-Induced Mucositis. *J Altern Complement Med* 2009; 15: 771-778.
9. Madan PD, Sequeira PS, Shenoy K, Shetty J. The effect of three mouthwashes on radiation-induced oral mucositis in patients with head and neck malignancies: a randomized control trial. *J Cancer Res Ther* 2008; 4: 3-8.
10. Cheong Ngeow W, Lin Chai W, Binti Zain R. Management of radiation therapy-induced mucositis in head and neck cancer patients. Part II: supportive treatments. *Oncol Rev* 2008; 2:164-182.
11. Meca LB, Souza FR, Tanimoto HM, Castro AL, Gaetti-Jardim Junior E. Influence of preventive dental treatment on mutans streptococci counts in patients undergoing head and neck radiotherapy. *J Appl Oral Sci* 2009; 17 Suppl: 5-12.
12. Potting CM, Uitterhoeve R, Op Reimer WS, Van Achterberg T. The effectiveness of commonly used mouthwashes for the prevention of chemotherapy-induced oral mucositis: a systematic review. *Eur J Cancer Care (Engl)* 2006; 15: 431-439.
13. Ferretti GA, Raybould TP, Brown AT, Macdonald JS, Greenwood M, Maruyama Y et al. Chlorhexidine prophylaxis for chemotherapy- and radiotherapy-induced stomatitis: a randomized double-blind trial. *Oral Surg Oral Med Oral Pathol* 1990; 69 (3): 331-8.
14. Epstein JB, Vickars L, Spinelli J, Reece D. Efficacy of chlorhexidine and nystatin rinses in prevention of oral complications in leukemia and bone marrow transplantation. *Oral Surg Oral Med Oral Pathol* 1992; 73 (6): 682-9.
15. Lanzos I, Herrera D, Santos S, O'Connor A, Pena C, Lanzos E, et al. Microbiological effects of an antiseptic mouthrinse in irradiated cancer patients. *Med Oral Patol Oral Cir Bucal* 2011; 16: e1036-1042.
16. Hasenau C, Clasen BP, Roettger D. Use of standardized oral hygiene in the prevention and therapy of mucositis in patients treated with radiochemotherapy of head and neck neoplasm. *Laryngol Rhinol Otol (Stuttg)* 1988; 67 (11): 576-9.
17. Dodd MJ, Dibble SL, Miaskowski C, MacPhail L, Greenspan D, Paul SM et al. Randomized clinical trial of the effectiveness of 3 commonly used mouthwashes to treat chemotherapy-induced mucositis. *Oral Surg Oral Med Oral Pathol Oral Radiol Endod* 2000; 90 (1): 39-47.
18. Keefe DM, Schubert MM, Elting LS, Sonis ST, Epstein JB, Raber-Durlacher JE, et al. Updated clinical practice guidelines for the prevention and treatment of mucositis. *Cancer* 2007; 109: 820-831.
19. Kazemian A, Kamian S, Aghili M, Hashemi FA, Haddad P. Benzylamine for prophylaxis of radiation-induced oral mucositis in head and neck cancers: a double-blind placebo-controlled randomized clinical trial. *Eur J Cancer Care (Engl)* 2009; 18: 174-178.
20. Abdelaal AS, Barker DS, Fergusson MM. Treatment for irradiation-induced mucositis. *Lancet* 1989; 1 (8629): 97.
21. Epstein JB, Epstein JD, Epstein MS, Oien H, Truelove EL. Doxepin rinse for management of mucositis pain in patients with cancer: one week follow-up of topical therapy. *Spec Care Dentist* 2008; 28: 73-77.
22. Epstein JB, Epstein JD, Epstein MS, Oien H, Truelove EL. Management of pain in cancer patients with oral mucositis: follow-up of multiple doses of doxepin oral rinse. *J Pain Symptom Manage* 2007; 33: 111-114.
23. Shenep JL, Kalwinsky DK, Hutson PR, George SL, Dodge RK, Blankenship KR et al. Efficacy of oral sucralfate suspension in prevention and treatment of chemotherapy-induced mucositis. *J Pediatr* 1988; 113 (4): 758-63.
24. Franzén L, Henriksson R, Littbrand B, Zackrisson B. Effects of sucralfate on mucositis during and following radiotherapy of malignancies in the head and neck region. A double-blind placebo-controlled study. *Acta Oncol* 1995; 34 (2): 219-23.
25. Etiz D, Erkal HS, Serin M, Küküç B, Heparı A, Elhan AH et al. Clinical and histopathological evaluation of sucralfate in prevention or oral mucositis induced by radiation therapy in patients with head and neck malignancies. *Oral Oncol* 2000; 36 (1): 116-20.
26. Epstein JB, Wong FI. The efficacy of sucralfate suspension in the prevention of oral mucositis due to radiation therapy. *Int J Radiat Oncol Biol Phys* 1994; 28 (3): 693-8.
27. Makkonen TA, Minn H, Jekunen A, Vilja P, Tuominen J, Joensuu H. Granulocyte macrophage-colony stimulating factor (GM-CSF) and sucralfate in prevention of radiation-induced mucositis: a prospective randomized study. *Int J Radiat Oncol Biol Phys* 2000; 46 (3): 525-34.
28. Prince HM, Regester G, Gates P, Jablonskis L, Seymour JF, Lillie K, et al. A phase Ib clinical trial of PV701, a milk-derived protein extract, for the prevention and treatment of oral mucositis in patients undergoing high-dose BEAM chemotherapy. *Biol Blood Marrow Transplant* 2005; 11: 512-520.
29. Nicolatou O, Dardoufas K, Markoulatos P, Sotiropoulou A, Kyprianou K, Kolitsi G et al. Oral pseudomembranous candidiasis, herpes simplex virus-1 infection, and oral mucositis in head and neck cancer patients receiving radiotherapy and granulocyte-macrophage colony-stimulating factor (GM-CSF) mouthwash. *J Oral Pathol Med* 2001; 30 (8): 471-80.
30. Saarihahti K, Kajanti M, Joensuu T, Kouri M, Joensuu H. Comparison of granulocyte-macrophage colony-stimulating factor and sucralfate mouthwashes in the prevention of radiation-induced mucositis: a double-blind prospective randomized phase III study. *Int J Radiat Oncol Biol Phys* 2002; 54 (2): 479-85.
31. Hahnel S, Behr M, Handel G, Burgers R. Saliva substitutes for the treatment of radiation-induced xerostomia--a review. *Support Care Cancer* 2009; 17: 1331-1343.
32. Raphael MF, den Boer AM, Kollen WJ, Mekelenkamp H, Abbink FC, Kaspers GJ, et al. Caphosol, a therapeutic option in case of cancer therapy-induced oral mucositis in children?: Results from a prospective multicenter double blind randomized controlled trial. *Support Care Cancer* 2014; 22: 3-6.
33. Vissink A, Mitchell JB, Baum BJ, Limesand KH, Jensen SB, Fox PC, et al. Clinical management of salivary gland hypofunction and xerostomia in head-and-neck cancer patients: successes and barriers. *Int J Radiat Oncol Biol Phys* 2010; 78: 983-991.
34. Chambers MS, Mellberg JR, Keene HJ, Bouwsma OJ, Garden AS, Sipsos T, et al. Clinical evaluation of the intraoral fluoride releasing system in radiation-induced xerostomic subjects. Part 2: Phase I study. *Oral Oncol* 2006; 42: 946-953.
35. Chambers MS, Mellberg JR, Keene HJ, Bouwsma OJ, Garden AS, Sipsos T, et al. Clinical evaluation of the intraoral fluoride releasing system in radiation-induced xerostomic subjects. Part 1: Fluorides. *Oral Oncol* 2006; 42: 934-945.



CASO CLÍNICO



Serrano Torrecilla, Mónica
Cirujano Bucal. Máster en Cirugía Bucal e Implantología. Hospital Virgen de La Paloma. Madrid.

Martínez-Rodríguez, Natalia
Profesora asociada de Clínica Odontológica Integrada de Adultos. Facultad de Ciencias de la Salud. Universidad Rey Juan Carlos (URJC). Profesora del Máster de Cirugía Bucal e Implantología. Hospital Virgen de La Paloma. Madrid.

Martínez-González, Sandra
Profesora del Máster de Cirugía Bucal e Implantología. Hospital Virgen de La Paloma. Madrid.

Rubio Alonso, Luis Jesús
Profesor colaborador honorífico. Facultad de Odontología. Universidad Complutense de Madrid (UCM). Profesor del Máster de Cirugía Bucal e Implantología. Hospital Virgen de La Paloma. Madrid.

Martínez-González, José M^a
Profesor Titular de Cirugía Maxilofacial. Facultad de Odontología. Universidad Complutense de Madrid (UCM).

Indexada en / Indexed in:

- IME
- IBESCS
- LATINDEX
- GOOGLE ACADÉMICO

Correspondencia:

José M^a Martínez-González
Facultad de Odontología. UCM
Pza. Ramón y Cajal s/n
28040 Madrid
jmargo@odon.ucm.es
Tel.: 913 941 967

Fecha de recepción: 1 de junio de 2015.
Fecha de aceptación para su publicación:
30 de octubre de 2015.

Tratamiento quirúrgico simultáneo de terceros y cuartos molares impactados: A propósito de un caso

Serrano Torrecilla, M., Martínez-Rodríguez, N., Martínez-González, S., Rubio Alonso, L. J., Martínez-González J. M^a.
Tratamiento quirúrgico simultáneo de terceros y cuartos molares impactados: a propósito de un caso. *Cient. Dent.* 2015; 12; 3: 225-230.

RESUMEN

Introducción: El diente supernumerario o hiperodoncia es una alteración infrecuente, caracterizada por el aumento en el número de dientes de un individuo y cuya etiología, en la actualidad, continúa siendo controvertida. Esta anomalía presenta una mayor prevalencia por el sexo femenino y su localización más habitual es a nivel del maxilar, preferentemente en la línea media.

Objetivos: El presente trabajo describe el tratamiento quirúrgico simultáneo de los terceros y cuartos molares impactados, así como el protocolo diagnóstico necesario para la realización del mismo.

Caso Clínico: Presentamos el caso de una paciente mujer de 48 años que acude al Servicio de Cirugía e Implantología Bucofacial del Hospital Virgen de la Paloma, remitida por su odontólogo habitual. Tras la realización de un estudio radiológico, a través de una radiografía panorámica, se evidenció la presencia de distomolares inferiores bilaterales impactados junto a los terceros molares y su relación con el nervio dentario inferior determinó la realización de un estudio tomográfico. Una vez informada la paciente y habiendo obtenido el consentimiento informado se procedió a la extracción quirúrgica simultánea de los cuatro molares inferiores.

Conclusiones: El tratamiento de los molares supernumerarios debería realizarse lo antes posible, con la finalidad de evitar el desplazamiento y la alteración de la erupción de dientes permanentes.

PALABRAS CLAVE

Terceros molares inferiores; Distomolares; Tratamiento quirúrgico.

SURGICAL SIMULTANEOUS TREATMENT OF IMPACTED THIRD AND FOURTH MOLARS: CLINICAL CASE

ABSTRACT

Introduction: supernumerary teeth or hiperodontia are infrequent alterations characterized by a higher number of tooth, and, to date, with a controversial ethiology. This abnormality presents a higher prevalence in women, and its preferent location is maxilar, near the midline.

Objectives: The present paper describes the simultaneous surgical treatment of third and fourth impacted molars, as well as its necessary diagnostic protocol.

Clinical case: We present a 48 year-old woman that comes into the Surgery and Implantology Service of the Virgen de la Paloma hospital, sent by her usual dentist. After performing a radiologic study, through panoramic radiograph, it was evidenced the presence of bilateral mandibular impacted distomolars next to third molars, which relation to the inferior dental nerve was determined by a tomographic study. Once informed, and having obtained the informed consent, the simultaneous extraction of the four inferior molars was done.

Conclusions: The treatment of supernumerary molars should be performed as soon as possible, with the purpose of avoiding displacement and eruption of permanent teeth.

KEYWORDS

Inferior third molars; Distomolars; Surgical treatment.

INTRODUCCIÓN

El diente supernumerario o hiperodoncia, ha sido definido como aquella anomalía dentaria caracterizada por el aumento en el número de dientes de un individuo, en relación con la configuración normal de la dentición temporal y permanente, constituidas respectivamente por 20 y 32 dientes^{1, 2}.

La aparición de estas alteraciones no es muy frecuente, presentando una incidencia del 0,3% al 0,6% en dentición temporal y del 0,1% al 3,8% en la dentición adulta³. Presentan una mayor prevalencia por el sexo femenino, en una proporción de 2:1⁴.

Suelen presentarse en mayor proporción en el maxilar que en la mandíbula en una proporción que oscila de 5:1 a 10:1⁵. Así, la localización más habitual, a pesar de poder encontrarlos en cualquier punto de la arcada dentaria, es la línea media. Este tipo de supernumerarios representan el 80% y son denominados mesiodens^{6, 7} y van seguidos, en orden de frecuencia de aparición, por los cuartos molares superiores, premolares inferiores, incisivos laterales superiores, cuartos molares inferiores y los incisivos centrales inferiores, siendo más excepcional la presencia en premolares superiores, caninos superiores e inferiores e incisivos laterales inferiores⁸.

La etiología de los dientes supernumerarios, a día de hoy, sigue siendo controvertida. Sin embargo, se ha demostrado que el tipo de dentición que presentan los humanos favorece su aparición, pues es una dentición difiodonta (dos denticiones), heterodonta (distinta morfología de cada grupo dentario) y que ha sufrido numerosas variaciones a lo largo de su evolución filogenética⁵.

El diagnóstico de los dientes supernumerarios es fruto de hallazgos casuales durante exploraciones radiográficas rutinarias⁹. Sólo una cuarta parte de ellos erupción total o parcialmente, siendo lo más habitual que permanezcan incluidos. La presencia de hiperodoncia puede causar múltiples complicaciones, como son retraso en la erupción de dientes definitivos o malposiciones dentarias (rotación, torsión, versión), siendo en muchos casos la primera manifestación clínica de un diente supernumerario¹⁰⁻¹². Asimismo pueden provocar rizólisis y lesiones periodontales de los dientes adyacentes por compresión sobre sus raíces e incluso podemos encontrar la formación de quistes radiculares en relación a estos dientes, aunque este último hallazgo se presente en tan sólo un 5% de los casos^{5, 13, 14}.

Los dientes supernumerarios se clasifican atendiendo a su morfología, número y localización:

En cuanto a la morfología, se distinguen los "dientes suplementarios" que son aquellos que presentan una forma de diente normal (eumórficos) y los "dientes dismórficos" los cuales tienen morfologías atípicas (heteromórficos) y dentro de los cuales pueden aparecer con distintas formas: conoides que son de pequeño tamaño con una corona y raíz rudimentarias y dientes tuberculados presentando coronas con múltiples cúspides y una única raíz curvada^{5, 15-17}.

Atendiendo al número de dientes supernumerarios, podemos encontrar casos de hiperodoncia simple (un único diente supernumerario), siendo el mesiodens el más frecuente en aparecer de forma unitaria y el cuarto molar el segundo en orden de frecuencia¹⁸. La hiperodoncia múltiple es un hallazgo menos frecuente, en el que suelen aparecer múltiples dientes supernumerarios tanto a nivel anterior como posterior, pudiendo estar asociado a síndromes complejos como son la displasia cleidocraneal¹⁹, el síndrome de Gardner o el querubismo⁵.

Finalmente también se clasifica a los dientes supernumerarios en función de su localización. Centrándonos en la región molar, que es la que nos atañe fundamentalmente en este escrito, encontramos distomolares o retromolares siendo aquellos situados distalmente al tercer molar en la misma línea de la arcada o bien podemos encontrar los denominados paramolares, localizados en el triángulo interdentario entre segundo y tercer molar o menos frecuente entre primero y segundo, fuera de la línea de la arcada por vestibular, lingual o palatino^{15, 17, 20}.

Por tanto el diagnóstico a través de un examen radiológico, será necesario para determinar la posición del diente supernumerario en cuestión, su tamaño, forma, relación de proximidad con dientes y estructuras anatómicas adyacentes y la distancia que lo separa del plano oclusal²¹.

La extracción de estos dientes supernumerarios será, en general, la primera opción terapéutica con la finalidad de evitar futuras complicaciones⁸, siendo tratado al igual que un tercer molar incluido²².

El propósito del presente trabajo es la presentación de un caso clínico de distomolares inferiores bilaterales, que a pesar de su posición y relación de cercanía con el nervio dentario inferior, no presentaba ningún signo clínico.

CASO CLÍNICO

Paciente mujer de 48 años que acude al Servicio de Cirugía e Implantología Bucofacial del Hospital Virgen de la Paloma, remitida por su odontólogo habitual. La paciente sin antecedentes patológicos de interés fue sometida a un examen intraoral y extraoral exhaustivo, no encontrando patología alguna. Tras la realización de un estudio radiológico, a través de una radiografía panorámica, se evidenció la presencia de distomolares inferiores bilaterales impactados junto a los terceros molares. Se encontraba en posición horizontal el tercer molar inferior derecho y en posición vertical el del lado contralateral. Su anatomía, permitió describirlos como eumórficos y su relación con el nervio dentario inferior determinó la realización de un estudio tomográfico (Figuras 1-4).

Una vez obtenidas ambas pruebas diagnósticas, se informó a la paciente sobre la conveniencia de la extracción quirúrgica de los cuatro molares, así como las ventajas de realizar dicho procedimiento bajo anestesia general.

Una vez obtenido dicho consentimiento, se solicitó a la paciente un estudio preoperatorio que incluía una radiografía de tórax, un electrocardiograma y un análisis sistemático de sangre.

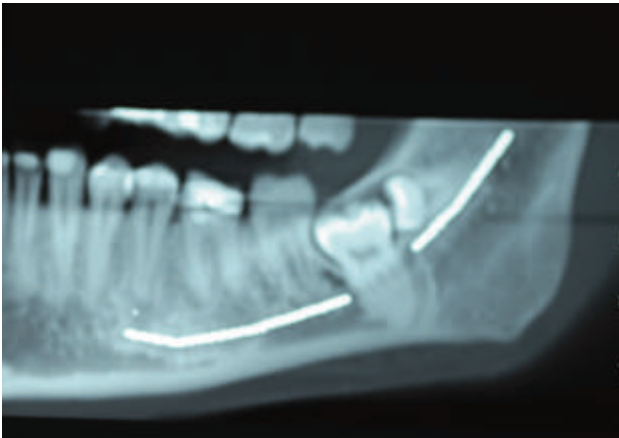


Figura 1. Corte panorámico en CBCT. Obsérvese la presencia del distomolar inferior izquierdo y el tercer molar en relación con el nervio dentario inferior.

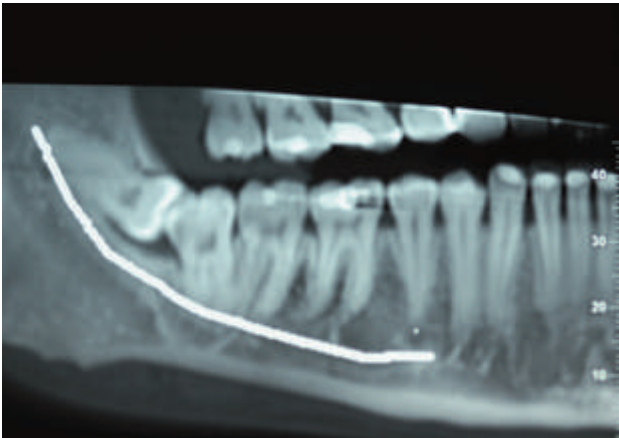


Figura 2. Corte panorámico en CBCT. Obsérvese la presencia del distomolar inferior derecho y tercer molar con una relación más favorable con el nervio dentario inferior.

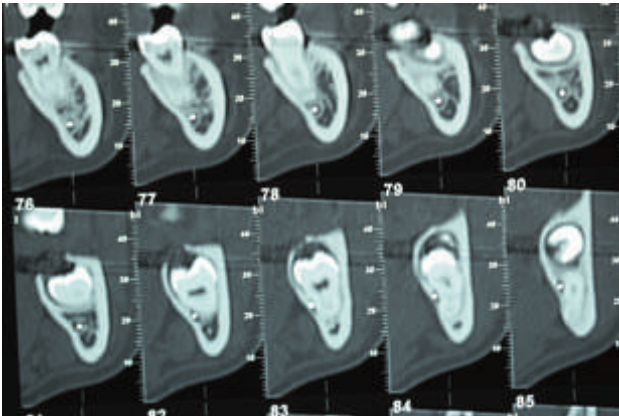


Figura 3. Cortes transversales izquierdos en los que se observa la posición lingual del nervio dentario inferior.

La intervención quirúrgica se realizó siguiendo el protocolo de desinfección del campo con povidona yodada, incisión festoneada lineal desde mesial del segundo molar con descarga distal (Figura 5) y despegamiento mucoperióstico exponiendo el hueso para llevar a cabo la ostectomía seguida de la extracción del distomolar inferior izquierdo (Figura 6). Tras extracción del distomolar, se realizó la exodoncia del tercer molar inferior izquierdo requiriendo la odontosección coronal del mismo (Figura 7). Para la limpieza de la zona quirúrgica y la eliminación

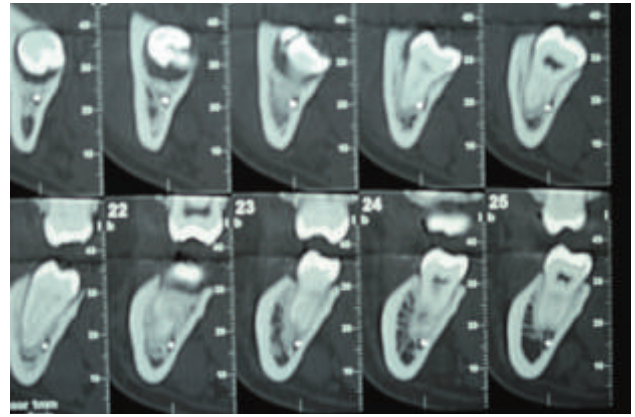


Figura 4. Cortes transversales derechos, con posición lingual del nervio dentario inferior.

de restos óseos, se irrigó con suero fisiológico, previamente al cierre de los tejidos blandos mediante sutura de tres ceros (Figura 8).

La intervención quirúrgica finalizó con la remoción del tercer y cuarto molar del lado contralateral, realizando inicialmente la ostectomía para proceder después a la odontosección del distomolar que finalizaría con la exodoncia del mismo (Figuras 9 y 10). Posteriormente se llevó a cabo la exodoncia del tercer molar inferior derecho, no siendo necesaria, en este caso, la odontosección.

Como tratamiento postoperatorio, se le prescribieron a la paciente, un antibiótico (Amoxicilina 750 mg cada 8 horas durante

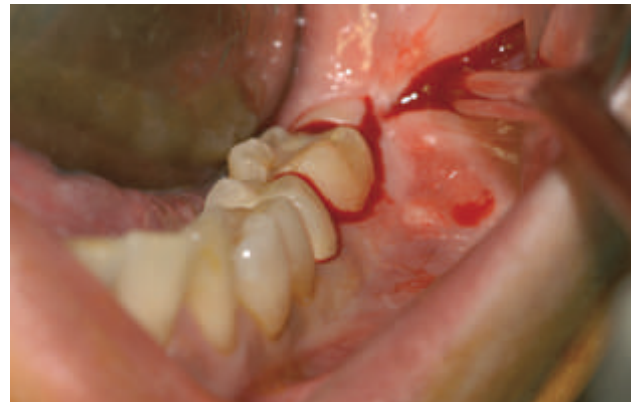

Figura 5. Incisión lineal con descarga posterior para el acceso quirúrgico.

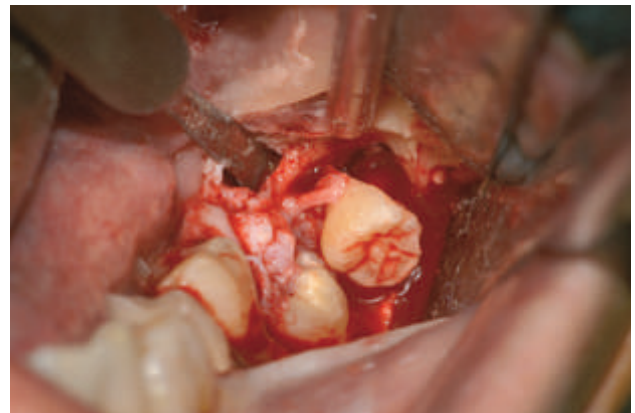

Figura 6. Extracción de distomolar inferior izquierdo.

7 días), un antiinflamatorio (Diclofenaco sódico 50 mg cada 8 horas durante 4 días) y un analgésico de rescate en el caso de que la paciente padeciese dolor postquirúrgico.

A la semana de la intervención la paciente acudió a consulta para revisión de la zona intervenida y la retirada de los puntos de sutura.

DISCUSIÓN

Los dientes supernumerarios se presentan como alteraciones del desarrollo, que aparecen poco frecuentemente en cualquier área de los arcos dentales, pudiendo estar asociado a síndromes sistémicos.

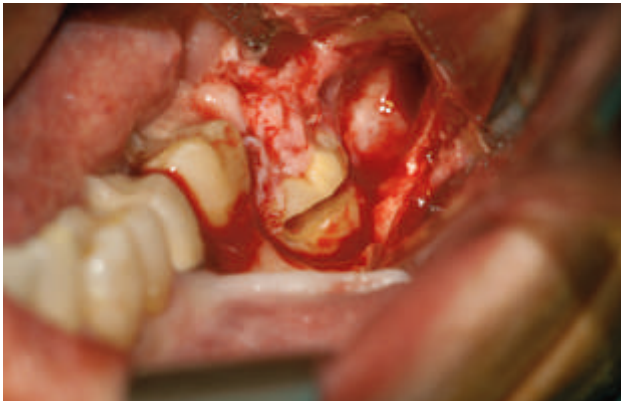


Figura 7. Odontosección coronal del tercer molar inferior izquierdo.

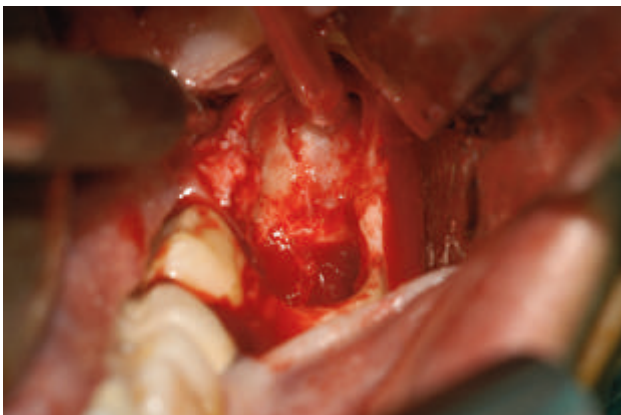

Figura 8. Aspecto de la cavidad residual tras la extracción de ambos dientes retenidos.

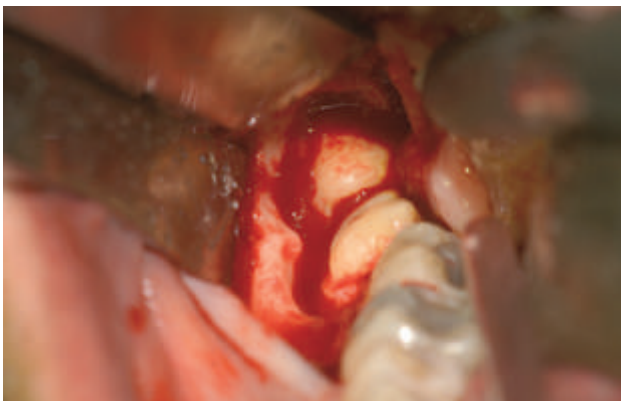

Figura 9. Detalle de la osteotomía para la extracción del distomolar y tercer molar inferiores derechos.

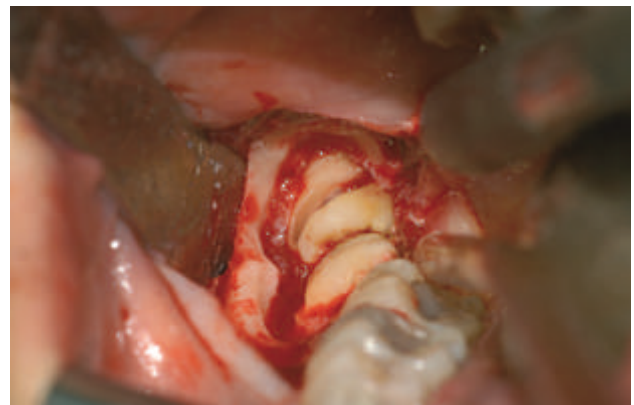

Figura 10. Odontosección realizada a nivel del distomolar inferior derecho.

Leco Berrocal y cols.²³, en el año 2008, publicaron un estudio analizando la actividad quirúrgica llevada a cabo en el Máster de Cirugía Bucal de la Universidad Complutense de Madrid, en el cual tras realizar 6.750 intervenciones, tan solo el 0,5% de las mismas fueron por la presencia de dientes supernumerarios.

El porcentaje de aparición de los cuartos molares varía según los resultados de los distintos autores, del 1% en lo que coinciden Menardia y cols.²⁴, y Stafne y cols.²⁵, el 2% para Luten y cols.²⁶, hasta el 1,9% para Backmann y cols.²⁷.

Su aparición es más frecuente en el maxilar que en la mandíbula, tal y como describen autores como Muhammed-Ísa Kara y cols.⁹, con un 84,4% y un 15,8% respectivamente, Leco Berrocal y cols.²⁸, en cuyo estudio encontraron un 79,2% en maxilar y un 20,8% en mandíbula o Menardia y cols.²⁴, quienes encontraron un 86,8% de los molares supernumerarios a nivel maxilar.

Actualmente su etiología sigue siendo controvertida, existiendo tres teorías principales que intentan explicar las causas de aparición de estas poliodoncias:

Teoría de la "hiperactividad del epitelio embrionario", la más acogida por parte de los autores, define la sobreactividad epitelial, en cualquier momento embrionario, como la causa de nueva formación dentaria²⁹.

Teoría de la "escisión del folículo dental", la cual afirma que factores traumáticos o disturbios evolutivos (mutaciones evolutivas), pueden provocar la división del folículo en dos o más fragmentos, lo que conllevaría a la formación de dos dientes a partir de un único germen (teoría dicotómica)^{5, 29}.

Teoría del "atavismo", que explicaría la formación de dientes supernumerarios como una reversión filogenética, es decir, el regreso a una fórmula dentaria primitiva, similar a la que presentan ciertos vertebrados con mayor número de dientes, como son los primates⁵.

La relación por sexos se inclina a favor del sexo femenino, como recoge Shahzad y cols.³⁰ en su estudio del año 2012, con un porcentaje del 65% a favor de las mujeres. Asimismo atendiendo a la edad más frecuente de aparición Salcido-García y cols.³¹, determinan que la presencia de dientes su-

pernumerarios es mayor durante las tres primeras décadas de vida.

En cuanto a la posición, es más frecuente encontrar los molares supernumerarios en posición de distomolares frente a un menor número de casos en los que podemos localizarlos en posición paramolar. Esto fue descrito en el estudio realizado en 2012 por Muhammed-Ísa Kara y cols.⁹, quienes recogieron cifras de un 63% de casos de distomolares y tan sólo un 37% de paramolares. Asimismo Leco Berrocal y cols.²⁸, encontraron sobre 2000 pacientes un 79,2% de los casos en posición distomolar.

Estos datos son sorprendentes, pues autores como Donado y cols.³², Gay-Escoda y cols.⁸, o Peñarrocha y cols.⁵, consideran los paramolares en tercer y cuarto lugar de frecuencia dentro de los dientes supernumerarios.

A diferencia de nuestro caso clínico la mayoría de los autores describen la presencia de cuartos molares bilaterales más frecuentemente a nivel maxilar, como fue descrito ya en el año 1992 en el estudio de Martínez-González y cols.²⁹.

En cuanto al tratamiento de los molares supernumerarios, autores como Donado y cols.³², afirman que debería realizarse lo antes posible, con la finalidad de evitar el desplazamiento y la erupción de dientes permanentes. Esta misma posición adoptan Cozza y cols.³³, sin embargo autores como Koch y cols.³⁴, desaconsejan la extracción de estos molares incluidos en niños menores de 10 años, debido a la necesidad en la mayoría de los casos de realizarlo bajo anestesia general. Asimismo Kruger y cols.³⁵, sugieren el retraso de estas exodoncias, pero en este caso señalando la necesidad de que los dientes vecinos presenten sus ápices cerrados.

Sin embargo todos ellos coinciden, que en el momento de la exodoncia, es fundamental iniciar el acto quirúrgico con el diente que se encuentre en una posición más coronal, realizando la odontosección del mismo con la finalidad de simplificar la cirugía y evitando llevar a cabo ostectomías agresivas que puedan empeorar el postoperatorio del paciente, procedimiento que fue el utilizado en el caso clínico expuesto en el presente artículo.




BIBLIOGRAFÍA

1. Rodríguez Romero FJ, Cerviño Ferradañes S. Múltiples dientes supernumerarios distomolares. *Av Odontoestomatol* 2009; 25 (6): 319-25.
2. Domínguez Reyes A, Mendoza Mendoza A, Fernández Domínguez H. Estudio retrospectivo de dientes supernumerarios en 2045 pacientes. *Av Odontoestomatol* 1995; 11: 575-82.
3. Díaz A, Orozco J, Fonseca M. Múltiple hiperodontia: Report of a case with 17 supernumerary teeth with non syndromic association. *Med Oral Patol Oral Cir Bucal* 2009; 14: E229-31.
4. Thongudomporn U, Freer TJ. Prevalence of dental anomalies in orthodontic patients. *Aust Dent* 1998; 43: 395-8.
5. Peñarrocha MA, Peñarrocha M, Larrizábal C, Mínguez I. Dientes supernumerarios, consideraciones quirúrgicas y ortodóncicas. *Arch Odontoestomatol* 2003; 19 (4): 263-72.
6. Alaejos C, Contreras MA, Buenechea R. Mesiodens: A retrospectiva de una serie de 44 pacientes. *Med Oral Patol Oral Cir Bucal* 2000; 5: 81-8
7. Danalli DN, Buzzato JF, Braum TW. Long-term interdisciplinary management of multiple mesiodens and delayed eruption: report of a case. *J Dent Child* 1988; 55: 376-80.
8. Gay C, Mateos M, España A. Otras inclusiones dentarias: Mesiodens y otros dientes supernumerarios. Dientes temporales incluidos. Eds. *Cirugía Bucal*. Madrid: editorial Ergon 1999; 511-50.
9. Muhammed-Isa K, Ali-Murat A, Sinan A. Characteristics of 351 supernumerary molar teeth in Turkish population. *Med Oral Patol Oral Cir Bucal* 2012; 17 (3): e395-400.
10. Mendiazabal J. Falta de erupción de centrales causados por supernumerarios. *Rev Vasca Odontoestomatol* 1992; 2: 255-7.
11. Mitchell L, Bennett TG. Supernumerary teeth causing delayed eruption: a retrospective study. *Br J Orthod* 1992; 19: 41-6.
12. Anthonappa RP, Omer RS, King NM. Characteristics of 283 supernumerary teeth in Southern Chinese children. *Oral Surg Oral Med Oral Pathol Oral Radiol Endod* 2008; 105: e48-54.
13. McCrear S. Adjacent dentigerous cysts with ectopic displacement of a third mandibular molar and supernumerary (forth) molar: a rare occurrence. *Oral Surg Oral Med Oral Pathol Oral Radiol Endod* 2009; 107: e15-e20.
14. Lustmann J, Bodner L. Dentigerous cyst associated with supernumerary teeth. *Int J Oral Maxillofac Surg* 1988; 17: 100-2.
15. Nayak G, Shetty S, Singh I, Pitalia D. Paramolar – A supernumerary molar: A case report and an overview. *J Dent Res* 2012; 9 (6): 797-803.
16. Liu JF. Characteristics of premaxillary supernumerary teeth: a survey of 112 cases. *ASDC J Dent Child* 1995; 62 (4): 262-5.
17. Rajab LD, Hamdan MA. Supernumerary teeth: review of the literatura and a survey of 152 cases. *Int J Paediatr Dent* 2002; 12 (4): 244-54.
18. Howe GL. Auxiliares quirúrgicos en ortodoncia. (ed) *Cirugía bucal menor*. México 1987: 197-203.
19. Atasu M, Dumlu A, Ozbayrak S. Múltiple supernumerary teeth in association with cleidocraneal dysplasia. *J Clin Pediatric Dent* 1996; 21: 87-93.
20. Koo S. Bilateral Maxillary fourth molars and a supernumerary tooth in maxillary canine región: a case report. *SADJ* 2002; 57: 372-4.
21. Reddy GS, Reddy GV, Krishna IV, Rengonda SK. Nonsyndromic bilateral multiple impacted supernumerary mandibular third molars: a rare and unusual case report. *Case rep Dent* 2013, ID 857147. <http://dx.doi.org/10.1155/2013/857147>.
22. Clementini M, Ottria L, Pandolfi C. Four impacted fourth molars in a young patient: a case report. *Oral Implantol* 2013; 5 (4): 100-3.
23. Leco Berrocal MI, Martínez González JM, Donado Rodríguez M. Demanda social en cirugía bucal ambulatoria. Casuística en el máster de cirugía bucal de la Universidad Complutense de Madrid. *Med Oral Patol Oral Cir Bucal* 2008; 1:13 Supl 1:41-5.
24. Menardia-Pejuan V, Berini-Aytes L, Gay-Escoda C. Supernumerary molars. A review of 53 cases. *Bull Group Int Rech Sci Stomatol Odontol* 2000; 42 (2-3): 101-5.
25. Stafne EC. Supernumerary teeth. *Dent Cosmos* 1935; 74: 653-9.
26. Luten JR. The prevalence of supernumerary teeth in primary and mixed dentitions. *J Dent Child* 1967; 34: 346-53.
27. Backman B, Wahlin YB. Variations in number and morphology of permanent teeth in 7- year old Swedish children. *Int J Paediatr Dent* 2001; 11 (1): 11-7.
28. Leco Berrocal MI, Martín Morales JF, Martínez González JM. Estudio observacional sobre la frecuencia de dientes supernumerarios en la población de 2000 pacientes. *Med Oral Patol Oral Cir Bucal* 2007; 12: 96-100.
29. Martínez González JM, Alobera Gracia MA, Baca Pérez-Bryan. Patología y diagnóstico de los molares supernumerarios. *Av Odontoestomatol* 1992; 8: 661-66.
30. Shahzad KM, Roth LE. Prevalence and management of fourth molars: A retrospective study and literature review. *J Oral Maxillofac Surg* 2012; 70: 272-5.
31. Salcido-García JF, Ledesma C, Hernández F. Frecuencia de dientes supernumerarios en una población mexicana. *Med Oral Patol Oral Cir Bucal* 2004; 9: 403-9.
32. Donado M. Otras inclusiones. *Cirugía Bucal*. Patología y técnica. Barcelona. ed Masson 2005; 434-59.
33. Cozza P, Mucedero M, Ballanti F. Supernumerary teeth and mental retardation: the importance of early surgical intervention. *Eur J Paediatr Dent* 2006; 7 (1): 45-9.
34. Koch H, Schwartz O, Klausen B. Indications for surgical removal supernumerary teeth in the premaxilla. *Int J Oral Maxillofac Surg* 1986; 15: 272-81.
35. Kruger GO. *Tratado de Cirugía Bucal*. México. Ed Interamericana 1984; 329-31.



Puesta
al Día



Rodríguez Martín, I.
Licenciada en Odontología.
Alumna del Master en Cirugía
Bucal e Implantología de la Uni-
versidad San Pablo CEU.

Pérez Corral, I.
Facultad de Ciencias de la Salud.
Departamento de Odontología.
Universidad Europea de Madrid.

Ortega Asensio, V.
Licenciado en Odontología.
Alumno del Master en Cirugía
Bucal e Implantología de la Uni-
versidad San Pablo CEU.

Loughney González, A.
Coordinadora y profesora del
Master en Cirugía Bucal e Im-
plantología de la Universidad San
Pablo CEU. Master en Cirugía
Bucal e Implantología.

Fernández Domínguez, M.
Director del Master en Cirugía
Bucal e Implantología de la Uni-
versidad San Pablo CEU. Jefe de
Servicio de Cirugía Oral y Maxilo-
facial del grupo Hospital de Ma-
drid. Director del Departamento
de Odontología de la Universidad
San Pablo CEU.

Indexada en / Indexed in:

- IME
- IBECs
- LATINDEX
- GOOGLE ACADÉMICO

Correspondencia:

Irene Rodríguez Martín
C/ Magallanes, 22
28015 Madrid
irene.riguez.martin@gmail.com
Tel.: 650 556 255

Fecha de recepción: 5 de junio de 2015.
Fecha de aceptación para su publicación:
20 de noviembre de 2015.

USO DEL PLASMA RICO EN FACTORES DE CRECIMIENTO PARA EL TRATAMIENTO Y PREVENCIÓN DE LA OSTEONECROSIS MANDIBULAR DERIVADA DEL USO DE BIFOSFONATOS

Rodríguez Martín, I., Pérez Corral, I., Ortega Asensio, V., Loughney González, A., Fernández Domínguez, M. *Uso del plasma rico en factores de crecimiento para el tratamiento y prevención de la osteonecrosis mandibular derivada del uso de bifosfonatos.* *Cient. Dent.* 2015; 12; 3: 231-236.

RESUMEN

Los bifosfonatos (BFs) son fármacos que se utilizan en el tratamiento y prevención de enfermedades relacionadas con el metabolismo óseo. En 2003 se observa, por primera vez, una relación entre la osteonecrosis mandibular (ONJ) y la ingesta de BFs, surgiendo así el concepto BRONJ (biphosphonate-related osteonecrosis of the jaw).

Recientemente el uso del plasma rico en factores de crecimiento (PRGF) se ha introducido en el mundo de la odontología por su capacidad regeneradora de tejidos blandos; sin embargo, su papel en el proceso de regeneración de lesiones producidas por cirugías odontológicas está aún por determinar.

El objetivo de esta revisión radica en evaluar la eficacia del PRGF en la realización de actos quirúrgicos en pacientes con BRONJ.

PALABRAS CLAVE

Bifosfonatos; Osteonecrosis mandibular; Plasma rico en plaquetas.

USE OF PLATELET RICH IN GROWTH FACTORS IN THE TREATMENT AND PREVENTION OF OSTEONECROSIS OF THE JAWS IN PATIENTS WITH BIPHOSPHONATE

ABSTRACT

Biphosphonates are a commonly used class of drug in the treatment and prevention of diseases-related bone turn over. By the first time, in 2003, the relation between biphosphonates consumption and develop of osteonecrosis of the jaw (ONJ) was established, bring into being the concept of biphosphonate-related osteonecrosis of the jaws (BRONJ).

Recently, plasma rich in growth factors (PRGF) has been introduced in dentistry procedures by its regenerative soft tissues capacities; however, its paper in regenerative procedures when surgical lesions appear is still unclear.

KEYWORDS

Biphosphonate; Osteonecrosis of jaw; Platelet rich in growth factors.

INTRODUCCIÓN

Los bifosfonatos son fármacos que se utilizan en el tratamiento y prevención de enfermedades con resorción ósea incluyendo la osteoporosis, el síndrome de Paget, la displasia fibrilar, el cáncer con metástasis ósea o lesiones osteolíticas con o sin hipercalcemia asociada¹⁻⁴.

El uso del PRGF (platelet rich in growth factor) en el campo de la odontología es cada vez más amplio debido a las características de los factores de crecimiento que contienen. La incidencia de ONJ (osteonecrosis mandibular) en pacientes en tratamiento con BFs (bifosfonatos) intravenosos es del 0,8-12%⁵⁻⁷. Aunque BRONJ (Biphosphonate-related osteonecrosis of the jaws) se puede producir de manera espontánea, un 80% de los casos derivan de procedimientos quirúrgicos llevados a cabo en estos pacientes¹. El objetivo de esta revisión radica en evaluar la eficacia del PRGF en la realización de actos quirúrgicos en pacientes con BRONJ.

PROPIEDADES QUÍMICAS DE LOS BFS

Son análogos de los pirofosfatos inorgánicos. Fleisch y cols., demostraron que los pirofosfatos inorgánicos tenían gran afinidad por el fosfato de calcio e inhibían no solo su formación, sino que también los disolvían. Este hecho fue explicado por la hidrólisis de los pirofosfatos antes de que llegasen al lugar de destrucción ósea. El descubrimiento favoreció la búsqueda de un análogo de los pirofosfatos resistente a la hidrólisis enzimática, de este modo surgieron los BFs, caracterizados por enlaces carbón-fosfato compuesto principalmente por un núcleo central P-C-P^{8,9}. La presencia de un grupo amino al final de la cadena permitirá clasificarlos dentro de una familia de fármacos pero determinará distinta potencia según el grupo amino que presenten, por lo que se considera que los BFs se caracterizan farmacológicamente por su capacidad para inhibir la resorción ósea y farmacocinéticamente se asemejan en su absorción, distribución y eliminación^{10, 11}.

CÓMO ACTÚAN LOS BIFOSFONATOS

Se cree que, además de interferir en la resorción ósea por su afinidad con los cristales de hidroxiapatita, también actúan interfiriendo en procesos bioquímicos a nivel celular, pero la diana molecular aún no está bien definida.

Sabemos que los bifosfonatos (BFs) actúan sobre los osteoclastos inhibiendo su formación y el reclutamiento de los mismos mediante un mecanismo que impide su diferenciación, disminuyen su adhesión a la matriz ósea, reducen la vida de los osteoclastos por aumento de la apoptosis e inhiben su actividad. Es posible que esta disminución en la actividad de los osteoclastos este mediada por la acción de los BFs sobre otro tipo de células como osteoblastos, macrófagos y células tumorales^{12, 13}.

Varios estudios apuntan a que los BFs actúan inhibiendo la proliferación y función de los macrófagos, que liberan citoquinas como la IL-6 (interleuquina 6), una proteína que presenta propiedades osteoclastogénicas y estimuladoras de la resorción ósea. Otros estudios señalan que los aminobifosfonatos además de promover la apoptosis de los osteoclastos, también promue-

ven la apoptosis de las células tumorales, por lo que, tienen un efecto antitumoral¹⁴.

La osteonecrosis mandibular (ONJ) como una complicación asociada al uso de BFs (BRONJ) y fue descrita por primera vez en 2003¹⁵ definió como un área avascular de hueso necrótico con o sin exposición de hueso en la región maxilofacial de al menos ocho semanas, en pacientes que han recibido o están recibiendo bifosfonatos sin historia previa de radioterapia en la región maxilofacial^{1, 2, 16}. Su diagnóstico viene determinado por criterios clínicos y radiológicos. Muchas veces pueden ser asintomáticas. Sus principales signos y síntomas son: dolor, inflamación e infección de los tejidos blandos, pérdida de los dientes y presencia de fístula; también pueden presentar otros síntomas derivados de la infección como trismo, halitosis, abscesos recurrentes, sinusitis y fístulas oroantrales. El diagnóstico radiológico se realiza con ortopantomografía (OPG) y/o tomografía computerizada (TC), sin embargo, estas técnicas no permiten un diagnóstico precoz. Las complicaciones derivadas de BRONJ más comunes en orden de frecuencia son: fístula cutánea, sinusitis de los maxilares con comunicación oroantral y/o oronasal y fractura de mandíbula¹⁷.

La fisiopatología de los BFs en el desarrollo de BRONJ es un debate activo en la literatura internacional, existiendo varias teorías sobre los posibles mecanismos por los que puede producirse. Ruggiero y cols.², proponen que la etiología de la osteonecrosis del hueso está relacionada con el efecto de los BFs sobre los osteoclastos, que presentan un exceso de actividad, produciendo una alteración en el recambio óseo. Fournier y cols.¹⁸, proponen que los BFs actúan inhibiendo la angiogénesis, produciendo la apoptosis de las células epiteliales, lo cual disminuye la formación de nuevos capilares y se traduce en una menor densidad venosa. Esta teoría hipotetiza que los BFs desencadenan osteonecrosis tras actos quirúrgicos por la inhibición de la angiogénesis, que es fundamental para el proceso de curación del alveolo². Otros autores han demostrado que los BFs que contienen nitrógeno inhiben la proliferación y motilidad de las células epiteliales lo cual impide una correcta curación de la mucosa alveolar y pueden aumentar las infecciones oportunistas ya que favorece la proliferación y adhesión de las bacterias de la cavidad oral a las superficies dentales⁴.

EL PRGF (PLATELET RICH IN GROWTH FACTORS)

El PRGF se define como un concentrado de plaquetas con alto contenido en factores de crecimiento, cuya propiedad fundamental deriva en la actuación de los factores de crecimiento, especialmente en los tejidos blandos, consiguiendo un proceso de curación precoz de los tejidos, disminuyendo el dolor y la inflamación, con lo que disminuye la morbilidad postoperatoria^{2, 19}.

Las plaquetas se consideran el depósito de numerosos factores de crecimiento. Una vez activados tras centrifugarlos con cloruro de calcio o trombina autóloga, liberan proteínas biológicamente activas que ayudan a los tejidos en la mitogénesis, diferenciación y morfogénesis de las células que lo componen³.

El PRGF presenta altas concentraciones de factores de crecimiento, entre ellos existen algunos con características importantes para intervenir en el proceso de curación como son: PDGF (factor de crecimiento derivado de las plaquetas), el TGF-β (factor de crecimiento transformante), el VEGF (factor de crecimiento vascular endotelial), el EGF (factor de crecimiento epidérmico) y el IGF (factor de crecimiento insulina-like)²⁰.

Obtención del PRGF

El PRGF es un concentrado rico en plaquetas que se obtiene a partir de la sangre autóloga del paciente. La sangre se extrae de manera previa a la intervención para evitar la activación de las plaquetas, lo que interferiría con su preparación.

Se realiza una punción sanguínea en las venas periféricas, generalmente en la región antecubital. La cantidad de sangre extraída dependerá del defecto a tratar.

La técnica de procesado se realiza mediante la utilización de centrifugadoras que garantizan parámetros de tiempo y velocidad previamente protocolizados en función del volumen de sangre. Una modificación de estos parámetros puede suponer una alteración estructural de las células sanguíneas, liberando fragmentos plaquetarios que comprometerían la bioactividad de los factores de crecimiento^{21, 22}. Se realiza un primer centrifugado en el que se deposita la sangre extraída con citrato sódico al 3,8% como anticoagulante. Se realizará a una velocidad de 1.400 rpm durante 7 minutos. Se forman 3 capas en función a la densidad: la capa más profunda está formada por glóbulos rojos (1,09 de densidad); la segunda capa está formada por glóbulos blancos y plaquetas (1,06 de densidad) y la capa más superficial está formada por plasma (1,03 de densidad). La capa más superficial se subdivide en tres capas; una capa más profunda formada por la fracción rica en plaquetas (PRGF), una capa intermedia formada por la fracción con concentración media de plaquetas (PGF) y una capa superficial con la fracción pobre en plaquetas (PPGF). Se extrae la capa rica en factores de crecimiento mediante pipetas estériles y se centrifuga de nuevo (Tabla)²¹. Se obtiene una capa superior con alto contenido en fibrinógeno y baja concentración de plaquetas (PRF) que al ponerse en contacto con el cloruro de calcio activa la trombina autóloga y convierte el fibrinógeno en fibrina, obteniendo así una membrana de fibrina autóloga y una franja inferior formada por plasma rico en plaquetas muy concentrado (PRP)^{5, 22}.

Los estudios analizados sobre el uso del PRGF en el campo de la odontología, tanto para el tratamiento como para la prevención de la ONJ, establecen consenso sobre la necesidad de llevar a cabo más estudios prospectivos y ensayos clínicos que aporten una mayor evidencia científica y que avalen los resultados de los análisis retrospectivos ya publicados.

USO DE PRGF PARA DISMINUIR LA INCIDENCIA DE BRONJ

Diversos estudios han tratado de establecer un protocolo eficiente a la hora de realizar exodoncias dentales en pacientes en tratamiento con BFs porque, aunque la BRONJ pueda aparecer de manera espontánea, se ha observado que el principal factor de riesgo en su aparición es el trauma dento-alveolar¹. Los pacientes en tratamiento con BFs orales que se someten a cirugía dento-alveolar (exodoncias, implantes, cirugía ósea periodontal o cirugía periapical) presentan un riesgo casi 5 veces mayor de aparición de BRONJ que aquellos que no se someten a estas cirugías (de 0,07 a 0,34%); en tratamientos con BFs intravenosos el riesgo es 7 veces superior^{17, 23}.

Dado que la fisiopatología de BRONJ continúa siendo desconocida, el diagnóstico y el tratamiento de esta enfermedad está determinado por criterios clínicos basados en el consenso de los expertos. Distintos autores proponen protocolos de extracción muy parecidos:

Previo a la cirugía

Tartrectomía y en caso necesario tratamiento de raspado y alisado complementario. Algunos autores recomiendan enjuagues con clorhexidina (CLX) al 0,12% durante la semana previa a la cirugía^{1, 24, 25, 26}. La terapia antibiótica debe comenzar la noche antes de la cirugía y continuarla durante un periodo de entre 6 y 10 días según el autor^{1, 2, 5, 6, 7, 25}. Estas medidas disminuyen la cantidad de bacterias presentes en la cavidad oral y los síntomas asociados a BRONJ favoreciendo el proceso de curación del hueso²⁵.

Se realiza la obtención de la sangre una hora antes de la cirugía, que se procesa para obtener PRGF y PRF, una membrana de fibrina autóloga que además de sus capacidades regeneradoras, da cierto grado de estabilidad al coagulo de PRGF.

TABLA. PROTOCOLO PARA LA OBTENCIÓN Y EL CONCENTRADO PLAQUETARIO SEGÚN DISTINTOS AUTORES Y SISTEMAS

	CENTRIFUGADO 1	CENTRIFUGADO 2
CURASAN KIT	10 min / 2.400 rpm	15 min / 3.600 rpm
SMART PREP	6 min / 5.600 rpm	6 min / 2.400 rpm
FRIADENT-SCHÜTZE	10 min / 2.400 rpm	15 min / 3.600 rpm
PCCS SYSTEM	3,45 min / 3.000 rpm	13 min / 3.000 rpm
PRGF	7 min / 1.400 rpm	

La técnica quirúrgica comienza con la infiltración de la anestesia que puede ser con técnica troncular en aquellos casos en los que se utiliza vasoconstrictor (mepivacaina al 3% + epinefrina 1:100000)^{1, 2, 24} o a nivel local o regional sin vasoconstrictor para evitar que disminuya el aporte de sangre al hueso (mepivacaina al 2%)^{5, 16}.

Se realiza la exodoncia de la pieza mediante una técnica cuidadosa con material adecuado. La mayor parte de los estudios incluyen un colgajo vestibular que nos facilita el acceso a la pieza y posteriormente nos sirve para cerrar el alveolo, sin embargo, la Universidad de Torino, Italia, realizó un estudio²⁶ en las mismas condiciones y con el mismo protocolo de extracción que otro estudio previamente realizado, pero elimina el colgajo vestibular y determinó que suprimir este paso del protocolo supone unos resultados igual de efectivos y se consigue una técnica más sencilla que disminuye el tiempo de trabajo.

Existen técnicas complementarias, descritas por algunos autores, que ayudan en el proceso de curación del alveolo, pero sin evidencia de efectividad clínica, ya que estas técnicas aparecen de manera aislada, dando el mismo resultado que otros estudios que no las incluyen. Entre ellas podemos destacar el uso de ultrasonido para limpiar el alveolo post-exodoncias^{1, 26} y el fresado de los márgenes del alveolo con pieza de mano a fin de disminuir el tamaño del defecto óseo favoreciendo la curación de los tejidos en el lugar de la cirugía²⁵.

Se utiliza PRGF previamente obtenido para rellenar el alveolo post-exodoncia y se coloca la membrana de fibrina (PRF) extraída a partir de PRGF. Un único estudio de los analizados utilizó solo el PRGF para rellenar el alveolo post-exodoncia sin el uso de PRF²⁵, mientras que, los otros protocolos incluyen la colocación de esta membrana entre el alveolo relleno con PRGF y el colgajo mucoperióstico.

Se realiza la sutura de los márgenes de la exodoncia para dar mayor estabilidad al PRGF y obtener un cierre por primera intención que favorece el proceso de cura del alveolo. La sutura se realiza con Vicryl de 4/0 y se retira entre 10 y 14 días post-extracción^{1, 25, 26, 27, 28}.

Posterior a la cirugía

Se dan instrucciones post-operatorias a los pacientes que consisten en no cepillar el área tratada los 3 primeros días tras la intervención, limpiar el área de la herida con una gasa impregnada en peróxido de hidrogeno al 3% o clorhexidina al 0,2% 3 veces/día durante 2 semanas, dieta fría, líquida o blanda el primer día y técnica de cepillado normal a partir del tercer día tras la cirugía.

Si consideramos como éxito la no aparición de BRONJ ni clínica ni radiológicamente, podemos determinar que los estudios analizados muestran resultados muy positivos, con un porcentaje de éxito siempre superior al 80%. En un estudio llevado a cabo por Morazzi y cols.³, se realizaron extracciones a 176 pacientes que se dividieron en dos grupos de características similares; un grupo de control, compuesto por 85 pacientes y un grupo de estudio en tratamiento con PRGF y

PRF, compuesto por 91 pacientes. Se realizaron 542 exodoncias, 287 en mandíbula y 255 en maxilar. El periodo de seguimiento del grupo de estudio fue de 24-60 meses. No hubo ningún caso de BRONJ en el grupo de estudio, sin embargo en el grupo de control se diagnosticaron cinco lesiones $\leq 0,5$ cm de diámetro con exposición de hueso mandibular. El promedio de aparición de síntomas de BRONJ fue a los 91,6 días y todas las lesiones aparecieron en pacientes tratados con ácido zolendrónico durante más de 12 meses, para el tratamiento de mieloma múltiple.

USO DEL PRGF EN EL TRATAMIENTO DE BRONJ

Otros estudios muestran consenso a la hora de establecer un protocolo para el tratamiento de BRONJ mediante el uso de PRGF.

Previo a la cirugía

Realizar una profilaxis que incluya tartrectomía, raspado y alisado de las superficies dentales en caso necesario y mantenimiento higiénico con CLX al 0,12% la semana previa a la cirugía. Comenzar profilaxis antibiótica la noche antes de la intervención que durará entre 6 y 10 días. Obtención de la sangre para el posterior procesado y obtención del PRGF una hora antes de la cirugía.

Técnica quirúrgica

Anestesia troncular con vasoconstrictor (mepivacaina 3% + epinefrina 1:100000) o anestesia local o regional (mepivacaina al 2%). Eliminación de los márgenes óseos necróticos. El límite de hueso que se considera necrótico se define previo a la cirugía con el TC y clínicamente se elimina hasta ver márgenes óseos sangrantes (se considera hueso sano). Colocación de PRGF y membrana de PRF en el lugar del defecto óseo. Sutura de los márgenes de la herida con Vicryl de 4/0 para conseguir cierre de la herida por primera intención.

Posterior a la cirugía

Se dan indicaciones post-quirúrgicas al paciente para mantener un buen grado de higiene. Se retira la sutura a los 10-14 días y se establece un periodo de seguimiento.

Curi y cols.²⁵, llevaron a cabo un estudio sobre 25 pacientes en los que el tratamiento conservador de BRONJ había sido inefectivo. Se realizó tratamiento quirúrgico siguiendo el protocolo descrito. Se obtuvo éxito en 20 de los pacientes (80%), es decir, presentaban una mucosa oral sana e intacta en el lugar de la cirugía, sin exposición de hueso necrótico, sin signos de infección o fístula y ausencia de dolor. Mozzati y cols.¹⁷, realizaron un seguimiento de 7 años en 32 pacientes tratados de BRONJ con el mismo protocolo. A las pocas semanas de la cirugía el 95% de los pacientes no presentaban enfermedad, a los 4 años el porcentaje de éxito (paciente sin BRONJ) era del 100%, mientras que a los 7 años esta cifra disminuía al 82%. Es importante recalcar que en ninguno de estos estudios los pacientes abandonaron el tratamiento con BFs durante este periodo, por lo que estos autores no consideran necesario interrumpir la terapia con BFs cuando se requiere un tratamiento quirúrgico.

CRITERIOS QUE EMPEORAN EL PRONÓSTICO DE LA APARICIÓN DE BRONJ TRAS EL ACTO QUIRÚRGICO

Los estudios analizados muestran interés por encontrar una técnica efectiva a la hora de realizar actos quirúrgicos en pacientes en tratamiento con BFs para reducir la incidencia de BRONJ; sin embargo, además de la técnica existen otras variables que determinan un mayor o menor riesgo en la aparición de esta enfermedad. Podemos establecer tres grupos:

Relativo a los bifosfonatos

- Estudios previos han demostrado que los BFs por vía intravenosa suponen un riesgo mayor en el desarrollo de BRONJ presentando una incidencia acumulada del 8-12%²⁹, mientras que los BFs por vía oral presentan una incidencia significativamente más baja (0,7 casos por 100,000 personas/año de exposición)^{1, 23}.
- La duración del tratamiento influye. Una larga duración está asociada con un aumento del riesgo. Los BFs orales presentan un mayor riesgo cuando la ingesta supera los tres años de terapia.

Factores locales

- Existe una diferencia estadística importante en la aparición de BRONJ en maxilar y mandíbula siendo más frecuente en esta última (ratio 2:1) debido a que presenta una mucosa más fina y menor vascularización²³.
- La presencia de enfermedades inflamatorias a nivel oral (procesos periodontales, abscesos) empeora el pronóstico.
- La presencia de placa favorece la sobreinfección por bacterias oportunistas⁴.

Factores sistémicos

- La incidencia es mayor en pacientes con mieloma múltiple, seguido de cáncer de mama, próstata y otros cánceres.
- La edad supone un aumento del riesgo de la aparición de BRONJ, especialmente en los pacientes con mieloma múltiple el riesgo de BRONJ aumenta 0,9% por década.
- La raza caucásica presenta mayor predisposición.

Existen otros factores posibles que predispongan a la aparición de BRONJ como son: terapia crónica con corticoides, diabetes, abuso de alcohol y tabaco, quimioterapia, anemia, talasemia, diálisis renal, malnutrición, dislipemia, obesidad, enfermedad del tejido conjuntivo, coagulopatías, inmunodeficiencias, hipotiroidismo, enfermedad de Gaucher, lupus eritematoso sistémico, terapia con estrógenos y artrosis.

LIMITACIONES DE PRGF

Algunos estudios valoran la posibilidad de un efecto carcinogénico de PRGF debido a su capacidad de estimular la división y el crecimiento celular. No obstante, otros autores alegan que la mayoría de los factores de crecimiento son metabolizados en un periodo de entre 7 y 10 días, lo cual no permite un efecto carcinogénico; sin embargo, una administración prolongada de estos factores podría provocarlo.

Otro fenómeno a valorar es la capacidad del PRGF para promover la metástasis ya que las plaquetas portan células tumorales mejorando su supervivencia y adhesión a las paredes de los vasos, lo que permite la penetración tumoral en el tejido perivasculoso. Esta acción estaría mediada por la actividad del factor de crecimiento vascular endotelial (VEGF).

Debido a esto, algunos autores recomiendan evitar su uso en pacientes con lesiones orales precancerosas o historia previa de carcinoma de células escamosas²⁹. Sin embargo, no se han encontrado evidencias de la relación entre el uso terapéutico de PRGF y la transformación cancerígena de células normales y/o displasias de los tejidos^{25, 30}.

CONCLUSIONES

El PRGF es un concentrado de plaquetas autólogo, que se obtiene de la sangre del paciente, con lo que se considera inocuo. Tiene un alto contenido en factores de crecimiento que intervienen en procesos biológicos con el objetivo de regenerar los tejidos, minimizando al mismo tiempo el dolor, la inflamación y la morbilidad.

La membrana de fibrina autóloga, PRF (platelet rich fibrin), es un compuesto de consistencia gelatinosa con bajo concentrado de plaquetas y alta concentración en fibrina, lo cual le confiere capacidades bioactivas muy interesantes para el proceso de curación del alveolo. Regula el proceso de inflamación y estimula los factores quimiotácticos que intervienen en la respuesta inmune; también acelera la angiogénesis, la multiplicación de los fibroblastos y osteoblastos y la cicatrización. Además de esto, le confiere cierto grado de estabilidad al coágulo de PRGF.

Los estudios muestran buenos resultados al introducir el uso de concentrados de plaquetas (PRGF y PRF) en el protocolo de tratamiento, por lo que se recomienda su uso tanto en el tratamiento de BRONJ, como en los actos quirúrgicos llevados a cabo en el ámbito odontológico y maxilofacial a fin de evitar su aparición.

La sobreinfección por bacterias es un factor de riesgo en la aparición de BRONJ con lo que disminuir los niveles de placa y la profilaxis antibiótica previo al acto quirúrgico, juegan un papel fundamental en la prevención y tratamiento de esta enfermedad.

Los concentrados terapéuticos de factores de crecimiento (GF's) como el PRGF podrían actuar como promotores, pero no como iniciadores en la carcinogénesis; no obstante, para que éste fenómeno tuviera lugar sería necesaria una administración más continuada en el tiempo y en cantidades superiores a la terapéuticas.

A pesar de que el uso de concentrados de plasma autólogo ha demostrado efectividad en los estudios clínicos analizados, son necesarios estudios clínicos aleatorizados y randomizados para poder afirmar su efectividad.



BIBLIOGRAFÍA

1. Scoletta M, Arduino PG, Pol R, Arata V, Silvestri S, Chiecchio A, Mozzati M. Initial experience on the outcome of teeth extraction in intravenous bisphosphonate-treated patients: A cautionary report. *J Oral Maxillofac Surg* 2011; 69: 456-462.
2. Ruggiero SL, Mehrotra B, Rosenberg TJ, Engroff SL. Osteonecrosis of the jaws associated with the used of bisphosphonates: a review of 63 cases. *J Oral Maxillofac Surg* 2004; 62: 527-534.
3. Morazzi M, Arata V, Gallesio G. Tooth extraction in patients on zoledronic acid therapy. *Oral Oncol* 2012; 48: 817-821.
4. Uma-Shanker P, Shadab M, Raskesh KS, Somdipto D, Nimisha S, Mayank S. Platelet rich in growth factors in oral and maxillofacial surgery. *Natl J Maxillofac Surg* 2012; 3(2): 118-123.
5. Tamimi F, Montalvo S, Tresguerres I, Blanco-Jerez L. A comparative study of 2 method for obtaining platelet-rich plasma. *J Oral Maxillofac Surg* 2007; 65: 1084-1093.
6. Mozzati M, Gallesio G, Arata V, Pol R, Scoletta M. Platelet-Rich therapies in the treatment of intravenous bisphosphonate-related osteonecrosis of the jaw: a report of 32 cases. *J Oral Oncol* 2012; 48: 469-474.
7. Beninati F, Pruneti R, Ferraca G. Bisphosphonate related osteonecrosis of the jaws (BRONJ). *J Oral Med Pathol* 2013; 1(18): 752-758.
8. Kobayashi Y, Higara T, Ueda A. Zoledronic acid delays wound healing of the tooth extraction socket, inhibits oral epithelial cell migration, and promotes proliferation and adhesion to hydroxyapatite of oral bacteria, without causing osteonecrosis of the jaw in mice. *J Bone Miner Res* 2010; 28: 165-175.
9. Fleisch F, Bisaz S. Isolation from urine of pyrophosphate, a calcification inhibitor. *Am J Physiol* 1962; 203: 671-675.
10. Fleisch H, Russell RG, Straumann F. Effect of pyrophosphate on hydroxyapatite and its implications in calcium homeostasis. *Nature* 1966; 212: 901-903.
11. Lin JH. Bisphosphonates: a review of their pharmacokinetic properties. *Bone* 1996; 18(2): 75-85.
12. Ebetino F, Hogan AM, Sun S, Tsoumpra MK, Duan X, Triffitt J, Kwaasi A, Dunford J, Barnett B, Oppermann U, Lundy M, Boyde A, Kashemirov B, McKenna C, Russell RG. The relationship between the chemistry and biological activity of the bisphosphonates. *Bone* 2011; 49: 20-33.
13. Giger EV, Castagner B, Leroux JC. Biomedical applications of bisphosphonates. *J Control Rel* 2013; 167: 175-188.
14. Reid I. Osteonecrosis of the jaw. Who gets it, and why?. *Bone* 2009; 44: 4-10.
15. Marx RE. Palmidronate (Aredial) and zoledronate (Zometa) induced avascular necrosis of the jaw: a growing epidemic. *J Oral Maxillofac Surg* 2003;61(9):1115-1117.
16. Adrover-Rigo M, Juste-Diez JL, Tuset-Creus M, Codina-Jané C, Ribas-Sala J. Revisión clínica de la utilización de los bisfosfonatos. *Farm Hosp* 2000; 24(2): 74-82.
17. Mozzati M, Gallesio G, Pol R, Muzio G, Canuto R, Bergamasco L. A report on a 7-years follow-up of the surgical management with PRGF-Endoret® of oncologic patients affected by intravenous bisphosphonate related osteonecrosis of the jaws. *Surgery* 2013; S12: 011.
18. Fournier P, Boissier S, Filleur S, Guglielmi J, Cabon F, Colombel M, Clezardin P. Bisphosphonates inhibit angiogenesis in vitro and testosterone-stimulated vascular re-growth in the ventral prostate in castrated rats. *Cancer Res* 2002;62: 6538-44.
19. Anitua E, Mar M, Hamdan M, Orive G. Release kinetics of platelet-derived and plasma-derived growth factors from autologous plasma rich in growth factor. *Ann Anat* 2013; 195: 461-466.
20. Yao-Su C, Po-Kuo Y, Hong-Tseng Y, Su CH, Burnouf T. In vitro release of growth factors from platelet rich fibrin (PRF): a proposal to optimize the clinical applications of PRF. *Oral Surg Oral Med Oral Pathol Oral Radiol Endod* 2009; 108: 56-61.
21. Rodríguez J, Palomar MA, Torres J. Plasma rico en plaquetas: fundamentos biológicos y aplicaciones en cirugía maxilofacial y estética facial. *Rev Esp Cir Oral Maxillofac* 2012; 34(1): 8-17.
22. Reyes M, Montero S, Cifuentes J, Zarzar E. Actualización en la técnica de obtención y uso del plasma rico en factores de crecimiento (PRGF). *Rev Dent Chile* 2002; 93(2): 25-28.
23. AAOMS position paper. American Association of Oral and Maxillofacial Surgeons Position paper on bisphosphonate-related osteonecrosis of the jaw. *J Oral Maxillofac Surg* 2007; 3: 369-376.
24. Bocanegra-Pérez S, Vicente-Barrero M, Knezevic M, Castellano-Navarro JM, Rodríguez-Bocanegra E, Rodríguez-Millares J, Pérez-Plasencia D, Ramos-Macias A. Use of platelet-rich plasma in the treatment of bisphosphonate-related osteonecrosis of the jaw. *J Oral Maxillofac Surg* 2012; 41: 1410-1415.
25. Curi M, Saraceni-Issa G, Henrique-Koga D, Zardetto C, Feber O, Oliveira M. Bisphosphonate-related osteonecrosis of the jaws-An initial cases serie Report of treatment combining partial bone resection and autologous platelet-rich plasma. *Am Association Oral Maxillofac Surg* 2011; 69: 2465-2472.
26. Scoletta M, Arata V, Arduino PG, Lerda E, Chiecchio A, Gallesio G, Scully C, Mozzati M. Tooth extraction in intravenous bisphosphonate treated patients: a refined protocol. *J Oral Maxillofac Surg* 2013; 71: 994-999.
27. Sinem-Soydan S, Uckan S. Management of bisphosphonate-related osteonecrosis of the jaw with a platelet-rich fibrin membrane: technical report. *J Oral Maxillofac Surg* 2014; 72: 322-326.
28. Ruggiero SL. Bisphosphonate-related osteonecrosis of the jaw (BRONJ): initial discovery and subsequent development. American Association of Oral and Maxillofacial Surgeons. *J Oral Maxillofac Surg* 2009; 67: 13-18.
29. Ruggiero SL, Dodson TB, Assael LA, Landesberg R, Marx RE, Mehrotra B. American Association of Oral and Maxillofacial Surgeons Position Paper on Bisphosphonate-Related Osteonecrosis of the Jaws-2009 Update. *J Oral Maxillofac Surg* 2009; 67:2-12.
30. Martínez-González JM, Cano-Sánchez J, Gonzalo-Lafuente JC, Campo-Traperó J, Esparza-Gómez G, Seoane J. Do ambulatory-use platelet-rich plasma (PRP) concentrates present risks? *Med Oral* 2002; 7: 375-390.



CASO CLÍNICO



García-Gil, Ignacio
Especialista Medicina Oral
Universidad Complutense de Madrid. Diploma Universitario Periodoncia Universidad Complutense de Madrid. Máster Universitario de Implantología Oral Avanzada Universidad Europea de Madrid.

Valero Palacios, Juan Antonio
Especialista Universitario en Implantología Clínica. Máster Universitario de la Universidad Europea de Madrid.

Rico, Alberto
Máster Universitario de la Universidad Europea de Madrid.

Jiménez-García, María José
Profesora del Máster Universitario de la Universidad Europea de Madrid.

Jiménez-García, Jaime
Director del Máster Universitario de la Universidad Europea de Madrid.

Indexada en / Indexed in:

- IME
- IBECs
- LATINDEX
- GOOGLE ACADÉMICO

Correspondencia:

Ignacio García Gil
C/ Eugenio Caxes 14, escalera 2, 5º-5
28026, Madrid
garciaGil.ignacio@gmail.com
Tel.: 628 407 068

Fecha de recepción: 28 de junio de 2015.
Fecha de aceptación para su publicación:
2 de noviembre de 2015.

CIRUGÍA GUIADA. OTRA HERRAMIENTA EN EL TRATAMIENTO IMPLANTOLÓGICO EN PACIENTES CON ENFERMEDAD DE VON WILLEBRAND Y OTRAS COAGULOPATÍAS

García-Gil, I., Valero Palacios, J. A., Rico, A., Jiménez-García, M^a. J., Jiménez-García, J. Cirugía guiada. Otra herramienta en el tratamiento implantológico en pacientes con enfermedad de Von Willebrand y otras coagulopatías. *Cient. Dent.* 2015; 12; 3: 237-240.

RESUMEN

La enfermedad de Von Willebrand es un trastorno hemorrágico provocado por la deficiencia o mal funcionamiento del Factor von Willebrand, que afecta a su vez a la estabilización del Factor VIII de la coagulación. El objetivo de este trabajo fue evaluar si la cirugía guiada para la colocación de implantes dentales reduce el sangrado postoperatorio en pacientes con dicha patología.

A una mujer de 57 años con enfermedad de Von Willebrand, se le realizó la férula para cirugía guiada con el sistema Nemotec® (Madrid, España) para los implantes 2.4, 2.5 y 2.6. Se emplearon, además de las medidas preventivas para evitar un sangrado (enjuagues con Amchafibrin® 500 mg 10 minutos pre-quirúrgico y durante 48 horas manteniendo 4 minutos 1-1-1) la cirugía guiada con el objetivo de prevenir un futuro sangrado. La paciente no presentó complicaciones. A los 3 meses se comenzó con la fase prostodóntica y al año se citó no presentando ninguna complicación. Como conclusión podemos decir que la cirugía guiada parece ser una ayuda extra, además de las medidas preventivas, para evitar el sangrado excesivo en pacientes con enfermedad de Von Willebrand. Sin embargo, son necesarios más estudios que determinen si realmente es una ayuda.

PALABRAS CLAVE

Implantes dentales; Cirugía guiada; Férula quirúrgica; Enfermedad de Von Willebrand; Trastornos de la coagulación.

Guided surgery.
Another tool in
implantological
treatment in patients
with von Willebrand
disease and other
coagulopathies

ABSTRACT

Von Willebrand disease is a bleeding disorder caused by a deficiency or malfunction of Von Willebrand factor, which in turn affects the stabilization of Factor VIII clotting. The aim of this study was to evaluate whether the guided surgery for dental implants reduces postoperative bleeding in patients with this disease.

A 57 year old woman with Von Willebrand disease, he makes the splint with Nemotec® guided surgery system (Madrid, Spain) for implants 2.4, 2.5 and 2.6. It is also the preventive measures used to prevent bleeding (500 mg Amchafibrin® rinses 10 minutes pre-surgical and maintain for 48 hours 4 minutes 1-1-1) guided surgery in order to prevent further bleeding. The patient had no complications. At 3 months we started with the prosthetic phase and the year was cited not presenting any complications. In conclusion we can say that guided surgery appears to be an extra help besides preventive measures to avoid excessive bleeding in patients with Von Willebrand disease. However, further studies to determine if it really is a help is needed.

KEYWORDS

Dental implants; Surgical guide; Surgical template; Von Willebrand disease; Bleeding disorders.

INTRODUCCIÓN

La enfermedad de Von Willebrand (EVW) es el trastorno hemorrágico congénito más frecuente (1 de cada 1.000 personas), es de herencia autosómica dominante y afecta por igual a ambos sexos. Esta patología está provocada por la deficiencia o anormal funcionamiento de una proteína encontrada en el plasma, que se le conoce como Factor Von Willebrand (FvW)¹⁻³. Dicha proteína tiene como función la estabilización del Factor VIII de la coagulación y la consecuente interacción de la plaquetas con las del vaso sanguíneo²⁻⁵.

En función de la gravedad se puede clasificar la EVW, yendo desde formas mas leves hasta más graves

- Tipo 1: se considera una forma relativamente leve, de herencia autosómica dominante. Está asociada a una cantidad reducida de FvW y representa el 75% de todos los casos
- Tipo 2: se representa el 17% de los casos y está asociada a una menor calidad del FvW. Se divide a su vez en dos subtipos, en función de la presencia o no de multímeros de alto peso molecular.
- Tipo 3: se representa el 1% de todos los casos y es considerada la de mayor repercusión clínica. Es una entidad autosómica recesiva y está asociada a deficiencias en cuanto la cantidad de FvW^{4,6,7}.

Como consecuencia de esa anomalía o deficiencia en las proteínas sanguíneas los pacientes con EVW presentan: sangrado espontáneo de las mucosas, sangrado excesivo de las heridas, aumento del tiempo de sangrado con un recuento fisiológico del número de plaquetas y menorragias. Por todas estas complicaciones que estos pacientes presentan se emplean diversos medicamentos como profilácticos o como terapias postoperatorias, cuando se realiza una extracción dental o cualquier otra cirugía de la cavidad oral. Generalmente estos medicamentos se reducen a dos: por un lado, existe el ácido tranexámico, que se coloca sobre una gasa para aplicar con ella presión en la herida quirúrgica; y por otro lado, la desmopresina, que se trata del fármaco de elección en tipo 1 y 2, puesto que gracias a que se puede inhalar se mantiene el efecto sobre el Factor VIII durante 48 horas⁸⁻¹⁰.

La cirugía guiada ofrece, mediante una férula diseñada previamente con un software, la posibilidad de colocar implantes dentales allá donde hallamos planificado sin necesidad de elevar un colgajo. Esto parece ser una excelente ventaja para colocar implantes en pacientes con desordenes hemorrágicos, como es la enfermedad de Von Willebrand. Ahora bien, se deberá tener presente las limitaciones de la cirugía guiada que existe en pacientes sanos, que son: la posibilidad de llevarse a cabo, siempre y cuando las condiciones del reborde óseo lo permitan tanto por la anchura como por la altura, y no sea necesario realizar ninguna regeneración ósea guiada.

Por lo tanto, el objetivo de este caso clínico es determinar si la cirugía guiada supone una herramienta de apoyo a las medidas habituales a la hora de llevar a cabo un tratamiento implantológico en pacientes con EVW o con cualquier otro desorden congénito de sangrado.

CASO CLÍNICO

Una mujer de 57 años de edad, acude a la Clínica Odontológica de la Universidad Europea de Madrid, demandando tratamiento implantológico para los siguientes dientes: 1.5, 2.3, 2.5 y 2.6.

En primer lugar, se realiza la anamnesis de la paciente. Como antecedentes personales presenta: trombocitosis esencial, EVW, migrañas ocasionales e infección crónica por VHB. Según la American Society of Anesthesiologist se clasifica como un paciente ASA III. No presenta alergias de ningún tipo, y como antecedentes familiares de interés, su padre también padeció EVW y como antecedentes quirúrgicos presenta: dos partos eutócicos, una biopsia ósea (2002) y exodoncias de dientes 1.5, 2.3, 2.4, 2.5 y 2.6. Fuma 15 cigarrillos al día, su higiene es mejorable y no presenta ni signos ni síntomas a la exploración de la articulación temporomandibular.

La EVW que padece la paciente corresponde con un tipo 1 y actualmente se encuentra en tratamiento con los siguientes fármacos: Cilostazol Rathipharm® Comp. 100 mg 1-0-1, Hydrea® 500 mg y Acido Acetil Salicílico (AAS) 100 mg.

Se realiza una interconsulta con su hematólogo, pidiéndole un informe de la historia clínica, que nos refleja: marcada prolongación de tiempos de hemostasia primaria provocado por el tratamiento con AAS y Cilostazol Rathipharm® y niveles bajos de FvW (aunque no concluyentes para el diagnóstico de EVW). Nos realiza además una serie de consejos a la hora de colocar implantes, que son: suspender Cilostazol Rathipharm® 5 días antes de la intervención, no suspender AAS, enjuagar con Amchafibrin® 500 mg 10 minutos antes del procedimiento y se desaconseja el uso de antiinflamatorios periprocedimiento.

Se realizó una tomografía axial computerizada superior para la planificación de implantes y se observa que existe suficiente volumen óseo para la colocación de implantes con técnica sin colgajo (flapless) mediante cirugía guiada. Por tanto, se realiza la planificación de implantes con el sistema Nemotec® (Madrid, España) (Figura 1). Se opta por la colocación mediante una férula y el sistema Implant-Guide Biomet 3i (West Palm Beach, FL, USA) de tres implantes Biomet 3i Osseotite® 4x11 cónicos, con cuello pulido y de conexión externa para las posiciones 2.4, 2.5 y 2.6 (Figuras 2-4). Se decide colocar el implante en posición 2.4 y no en 2.3 por falta de hueso nativo y por la consecuente necesidad de hacer una regeneración ósea guiada, que obligaría a despegar colgajo comprometiendo a la paciente a sufrir un excesivo sangrado. Se prefirió posponer el implante

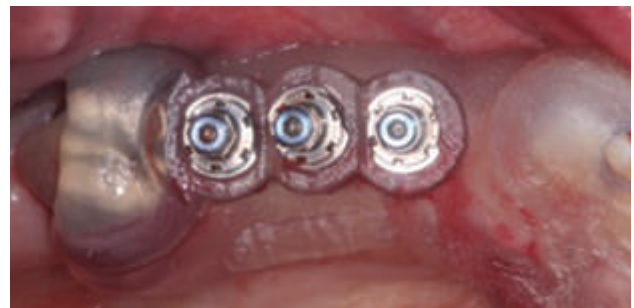

Figura 1. Férula Cirugía Guiada colocada con implantes 2.4, 2.5 y 2.6.

en posición 1.5 a una segunda cirugía, puesto que no se sabía cuál iba a ser el sangrado postoperatorio. Como medidas preventivas de futuras complicaciones se siguen las recomendaciones del hematólogo, citadas anteriormente, y las pautas generales del Departamento de Implantología de la Universidad Europea de Madrid: se manda Amoxicilina-Ácido clavulánico 875/125 mg la noche antes de la cirugía y continúa durante una semana 1-1-1, Metamizol magnésico (Nolotil®) durante tres días postquirúrgico y Omeprazol 20 mg 1-0-0 mientras dure el tratamiento antibiótico.

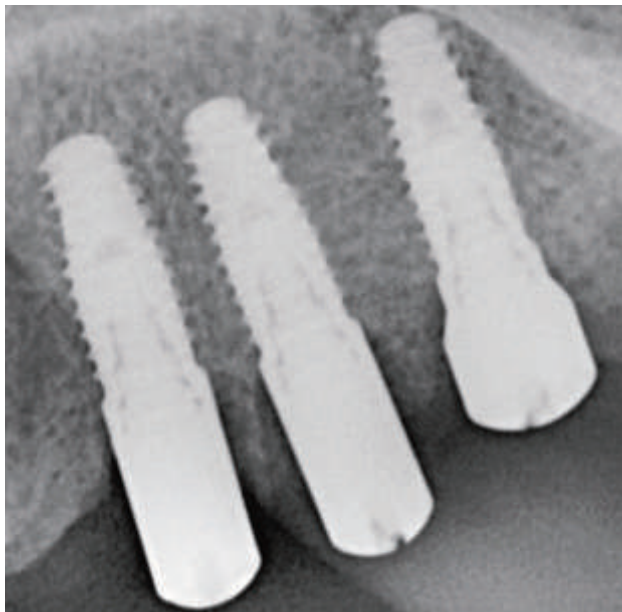


Figura 2. Implantes dentales en posiciones 2.4, 2.5 y 2.6.

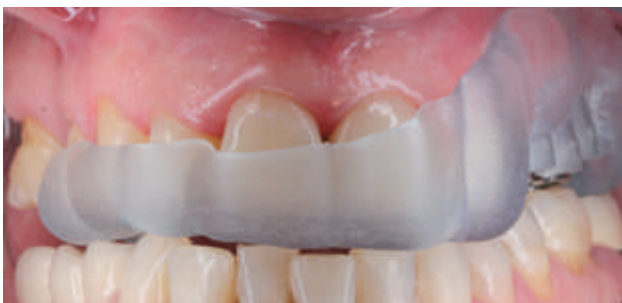

Figura 3. Férula de Cirugía Guiada en vista frontal.

Los implantes se colocan yuxtaóseos con un torque de 40 Ncm y posteriormente se colocan los pilares de cicatrización sin que lleve durante el periodo de osteointegración ningún tipo de provisional.

Como medidas postoperatorias se tomaron las habituales que se dan a un paciente que recibe implantes en el Departamento: hielo en la zona tras la cirugía, sin comprimir; cabeza ligeramente elevada para dormir, evitar la masticación y el cepillado mecánico sobre el área de la cirugía durante los 15 primeros días postquirúrgicos, e higienizar la herida tras las comidas durante este mismo tiempo utilizando una gasa o un rollo de algodón impregnado de gel de clorhexidina. Como medida adicional, se explica a la paciente que si presenta sangrado abundante puede empapar una gasa con el contenido de una

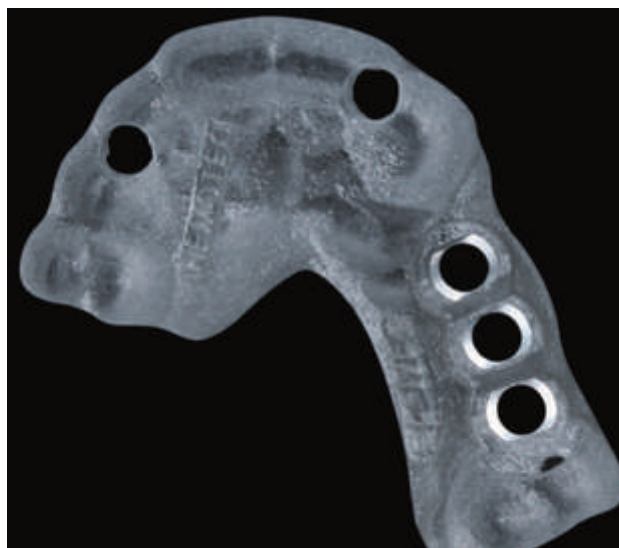


Figura 4. Férula de Cirugía Guiada, en vista oclusal.

ampolla de Amchafibrin® 500 mg y realizar una compresión local durante 15-20 minutos. Las 48 horas postoperatorias realizó enjuagues suaves, manteniendo el líquido de 3 a 5 minutos en la zona, con una ampolla de Amchafibrin®, 1-1-1.

La paciente acudió a los siete días, para revisión del estado de los implantes y evaluar si había sufrido alguna complicación, como sangrado. La paciente comenta que no sufrió molestias y que apenas sangró. Al mes se cita para evaluar como protocolo y se observa que el tejido blando está cicatrizando correctamente alrededor de los pilares de cicatrización. A los tres meses, se comenzó con el tratamiento protésico para el puente metal-cerámico 2.3 - 2.6 (Figura 5). A los seis meses, se cita para ver la evolución de los implantes y si ha sufrido alguna molestia; no refiriendo molestia alguna. Al año se realizó una revisión radiográfica, ajuste de la oclusión y todos los parámetros de éxito de los implantes y prótesis son correctos.

DISCUSIÓN

Uno de los objetivos fundamentales tras la realización de cualquier cirugía bucal es evitar complicaciones. Una de las complicaciones de mayor relevancia clínica es la imposibilidad de controlar el sangrado de la herida. Esto será aún más relevante en pacientes que presenten desordenes de la coagulación, como puede ser la EVW.

Sin embargo, la literatura no es clara en cuál debe ser el protocolo a seguir para prevenir este tipo de complicaciones. Y lo es todavía menos a la hora de llevar a cabo un tratamiento implantológico¹. Lo único que sí parece claro es que debe llevarse a cabo alguna medida de prevención a modo de solución tópica prequirúrgica, ya sea ácido tranexámico o desmopresina, y que ante una complicación debemos emplear también dichos fármacos. Sin embargo, nada más se refleja en la literatura para establecer más medidas de prevención.

Mediante este caso clínico, que recoge el primer caso clínico descrito de cirugía guiada en un paciente con EVW, se pretende establecer una herramienta más de la que puede contar el

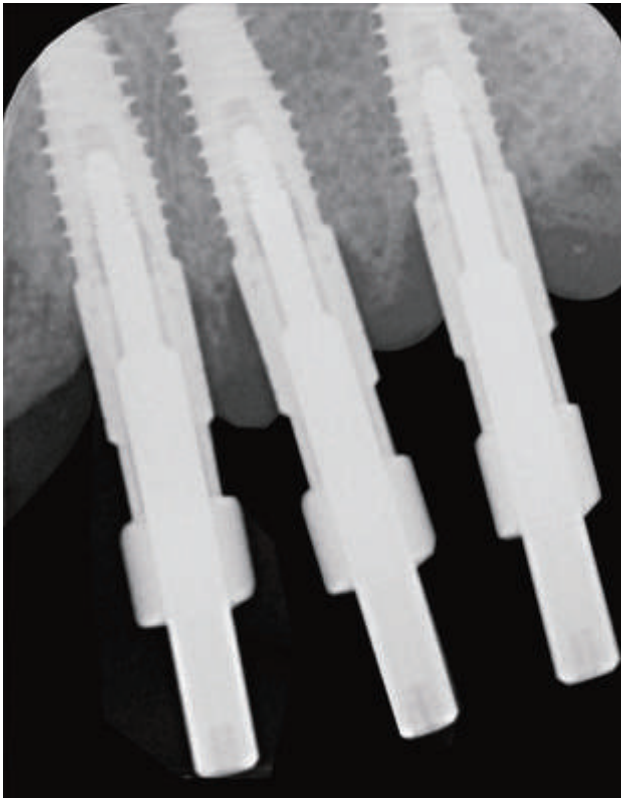


Figura 5. Radiografía de ajuste de postes de impresión para puente metal-cerámico 2.4-2.6.

clínico siempre y cuando las condiciones anatómicas así lo permitan.

CONCLUSIONES

El sistema de Cirugía Guiada para la colocación de implantes dentales supone una herramienta más que todo clínico debe tener presente cuando trate a pacientes con enfermedad de Von Willebrand u otros desordenes de la coagulación, puesto que la cirugía así es una técnica sin necesidad de elevar colgajo y minimiza el riesgo de sangrado hemorrágico postoperatorio. Sin embargo, esta opción sólo será viable en determinados tipos de EVW, éste controlado sistémicamente y haya realizado una interconsulta con su hematólogo. Se considera que son necesarios estudios clínicos aleatorizados que determinen si la cirugía guiada es realmente una ayuda en esta patología, así como, un protocolo de actuación implantológico en este tipo de pacientes.



BIBLIOGRAFÍA

1. Anderson J. A. M. Guidance on the dental management of patients with haemophilia and congenital bleeding disorders. *Br Dent J* 2013; 215 (10): 497-504.
2. Federici AB. Clinical diagnosis of von Willebrand disease. *Haemophilia* 2004; 10(4): 169-76.
3. Ziv O, Ragni MV. Bleeding manifestations in males with von Willebrand disease. *Haemophilia* 2004; 10(2): 162-8.
4. Israels S, Schwetz N, Boyar R, McNicol A. Bleeding Disorders: characterization, dental considerations and management. *J Can Dent Assoc* 2006; 72(9): 827-7.
5. Tosetto A, Castaman G, Rodeghiero F. Assessing bleeding in von Willebrand disease with bleeding score. *Blood Rev* 2007; 21(2): 89-97.
6. Stubbs M, Lloyd J. A protocol for the dental management of von Willebrand's disease, haemophilia A and haemophilia B. *Aust Dent J* 2001; 46(1): 37-40.
7. Federici AB, Castaman G, Thompson A, Berntorp E. Von Willebrand's disease: clinical management. *Haemophilia* 2006; 12(Suppl 3): 152-8.
8. Franchini M. The use of desmopressin as a hemostatic agent: a concise review. *Am J Hematol* 2007; 82(8): 731-5.
9. Franchini M, Rossetti G, Tagliaferri A, Patacchini C, Lorenz C, Del Dot L, et al. Dental procedures in adult patients with hereditary bleeding disorders: 10 years experience in three Italian Hemophilia Centers. *Haemophilia* 2005; 11 (5): 504.
10. Lethagen S. Hemostatic treatment in connection with surgery in patients with von Willebrand disease. *Haemophilia* 1999; 5(2): 64-7.



REVISIÓN BIBLIOGRÁFICA

EVOLUCIÓN HISTÓRICA DE LA PREVALENCIA DEL SÍNDROME INCISIVO MOLAR

Molineró Mourelle, P., Diéguez Pérez, M., Burgueño Torres, L., Mourelle Martínez, M.R.
Evolución histórica de la prevalencia del síndrome incisivo molar. Cient. Dent. 2015; 12; 3: 241-246.



Molineró Mourelle, Pedro
Graduado en Odontología Universidad Europea de Madrid. Alumno del Máster Oficial de Ciencias Odontológicas. Universidad Complutense de Madrid.

Diéguez Pérez, Montserrat
Doctor en odontología. Profesor Asociado. Departamento de Estomatología IV. Facultad de Odontología. Universidad Complutense de Madrid. Profesor Adjunto. Facultad de Ciencias Biomédicas. Universidad Europea de Madrid.

Burgueño Torres, Laura
Doctor en Odontología. Profesor colaborador del Título Propio Especialista en Odontología Integrada en el Niño con Necesidades Especiales. Universidad Complutense de Madrid.

Mourelle Martínez, M^a Rosa
Médico-Estomatólogo. Profesor Contratado Doctor. Departamento Estomatología IV. Facultad de Odontología. Universidad Complutense de Madrid.

Indexada en / Indexed in:

- IME
- IBECs
- LATINDEX
- GOOGLE ACADÉMICO

Correspondencia:

Pedro Molineró Mourelle
Departamento de Estomatología IV
C/ Plaza de Ramón y Cajal, 3
Ciudad Universitaria
28040 Madrid
pedromol@ucm.es
Tel.: 913 941 984

Fecha de recepción: 30 de septiembre de 2015.
Fecha de aceptación para su publicación:
13 de noviembre de 2015.

RESUMEN

El propósito de este trabajo es conocer la evolución de la prevalencia del Síndrome Incisivo Molar, no sólo a nivel mundial sino también en nuestro ámbito nacional. Constituye una revisión bibliográfica sobre los artículos científicos publicados en relación con dicha alteración. Tras el análisis y teniendo en cuenta el año de publicación independientemente de la zona geográfica de estudio, no se observa un aumento de la prevalencia de HIM. Los países que experimentan mayores porcentajes son Australia, Brasil y Reino Unido (44%, 40,2% y 40% respectivamente). Los que presentan menor prevalencia son China y Libia (2,8% y 2,9% respectivamente). En el ámbito nacional claramente se ha observado un incremento con el tiempo en la prevalencia del HIM. Las variaciones en los resultados obtenidos pueden reflejar diferencias reales entre regiones y países. Sin embargo, podrían explicarse, al menos en una parte, por las diferentes edades de la muestra, diferentes fechas de nacimiento, criterios de diagnóstico, variabilidad en cuanto a la posible etiología, entre otros factores.

PALABRAS CLAVE

Hipomineralización incisivo-molar; Defectos del esmalte; Prevalencia; Revisiones; Niños.

Prevalence of the Incisor molar Hypomineralization: an Historical view

ABSTRACT

The purpose of this paper is to know the evolution of the prevalence of molar-incisor hypomineralization, both on a national and international scale, comprising a bibliographical review of the scientific papers published on the subject.

Following the analysis and taking into consideration the year of publication, but not the geographical area of the study, an increase in the prevalence of MIH is not observed. The countries with the highest prevalence percentages are Australia, Brazil and the United Kingdom (with 44%, 40.2% and 40%, respectively). On the other hand, the countries with the lowest prevalence percentages are China and Libya, with 2.8% and 2.9%, respectively. On a national scale, a clear increment of the prevalence of MIH has been observed over time. Disparities in the obtained results show real differences between countries and regions. On one hand, they can be explained due to the different ages within the sample, dates of birth, diagnosis criteria and possible etiologies, among other factors.

KEYWORDS

Molar-incisor hypomineralization; Enamel defect; Prevalence; Review; Children.

INTRODUCCIÓN

La Hipomineralización incisivo-molar (HIM) es una patología que cursa con defectos cualitativos del esmalte, los cuales se localizan en los primeros molares permanentes, pudiendo estar afectados uno o los cuatro molares (Figuras 1 y 2). Está también asociada a opacidades de distinto grado en los incisivos definitivos. Dicha alteración es debida a una variación de la calcificación durante los primeros estadios de la maduración de los odontoblastos. La etiología no está claramente definida¹.

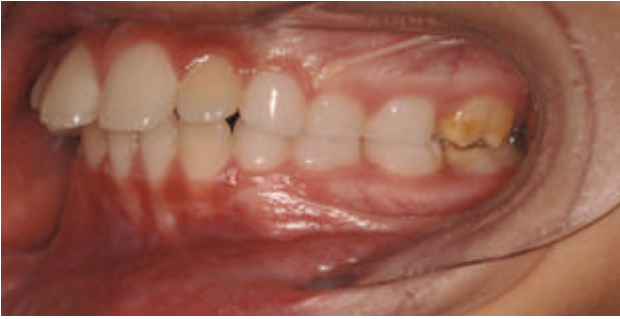

Figura 1. Hipomineralización incisivo-molar (HIM). Visión lateral.

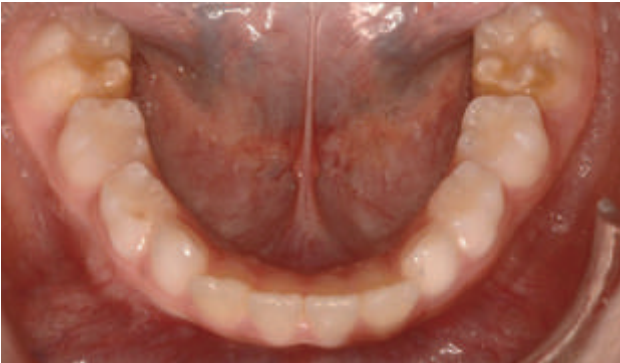

Figura 2. Hipomineralización incisivo-molar (HIM). Visión oclusal.

El término "Hipomineralización incisivo-molar" fue introducido por primera vez en 2001 por Weerheijm y cols.¹, en la literatura se han utilizado otros términos para definirlo como "hipoplasia intrínseca del esmalte", "opacidades del esmalte no-fluoróticas", "hipomineralización idiopática del esmalte" o "cheese molars" entre otras².

En el año 2003 y en la reunión de la Academia Europea de Odontopediatría se definió y fue aceptada esta entidad patológica; describiéndose como "hipomineralización de origen sistémico de uno a cuatro primeros molares permanentes frecuentemente asociadas a opacidades en los incisivos"¹.

Aunque el primer caso documentado data de 1970, no fue hasta 1987 cuando Koch y cols., realizaron un análisis epidemiológico de esta entidad, observando un aumento de la hipomineralización del esmalte en incisivos y primeros molares permanentes de manera extensa y severa, en niños nacidos en la década de los setenta. El estudio determinó que según el año de nacimiento del niño la prevalencia de los defectos de

los primeros molares permanentes variaba desde el 3,6% al 15,4% del total de la muestra².

El objetivo de este trabajo es conocer la evolución en relación a la prevalencia del Síndrome Incisivo Molar, no sólo a nivel mundial sino también en nuestro ámbito nacional.

EVOLUCIÓN DE LA PREVALENCIA TENIENDO EN CUENTA LAS DIFERENTES ÁREAS GEOGRÁFICAS

Tal y como hemos descrito anteriormente, el primer estudio realizado fue por Koch y cols., (1987) en una población de niños suecos, revelaba una prevalencia de 3.6%-15.4%². Jälevik y cols., (1991) hallaron en su trabajo un porcentaje de 18.4% de prevalencia también en niños suecos³. Posteriormente, Van Amerongen y cols., (1995) en los Países Bajos encontraron resultados similares a los de Alaluusua y cols., (1996) pero en esta ocasión en Finlandia⁴. Lepannemi y cols., (2001) observaron una prevalencia similar en una muestra también finlandesa (19,3%)⁵. En ese mismo año, Weerheijm y cols., contemplaron un 9,7% en una muestra de niños holandeses⁶. Jälevik y cols., (2001) llevaron a cabo una nueva investigación en una población de niños suecos, en esta ocasión el porcentaje fue el mismo que el obtenido en 1990, en esta ocasión un 6,5% de los niños con esta alteración tenían defectos graves, el 5% eran defectos moderados y el 7% sólo tenía dientes con ligera hipomineralización⁷. Dietrich y cols., (2003) realizaron un estudio en niños alemanes, observando una prevalencia del 5,6%⁸. Kosem y cols., (2004) en sus investigaciones sobre población eslovaca observaron un porcentaje del 14%⁹. Una población de niños italianos en edad escolar fue estudiada por Calderara y cols., (2005), el 13,7% de los niños presentaban esta alteración¹⁰. Ese mismo año Balmer y cols., hallaron en una población australiana, una prevalencia del 44% frente a un 40% de prevalencia en una población inglesa¹¹. Fleita y cols., (2006) en Libia obtuvieron porcentajes del 2,9%¹¹. En ese mismo año Muratbegovic y cols., en Bosnia, observaron una prevalencia del 12,3%¹². Preusser y cols., (2007) en una muestra de niños alemanes obtuvieron una prevalencia similar (5,9%), mostraron al menos un primer molar permanente mal estructurados en términos de MIH. Por otra parte el 57,9% de estos niños presentaban cambios en la estructura del esmalte de los incisivos permanentes¹². Sin embargo una prevalencia del 2,8% fue observada en una población china según Cho y cols., (2008)¹⁴. En cambio, Lygidakis y cols., en una investigación realizada en niños griegos, obtuvieron resultados del 10,2% en la prevalencia de HIM¹⁵. En ese mismo año, Combrie y cols., en Nueva Zelanda estimaron tras su estudio una prevalencia entre un 5-25%¹⁶. Arrow y cols., al estudiar una población australiana observaron una prevalencia de 22%. Jasulaityte y cols., en los Países Bajos encontraron una prevalencia del 14,3%¹¹. Kemoli y cols., en Kenia observaron ese mismo año

una prevalencia del 13,7%¹⁷. Kusku y cols., en su investigación en una población turca, la cual estaba expuesta a una contaminación ambiental elevada, el porcentaje osciló entre un 9,1-9,2%¹⁸. Kukleva y cols., en Bulgaria un 2,4-7,8%. En Dinamarca, Wogelius y cols., hallaron una prevalencia del 37.50%. Un año más tarde y en Brasil Soviero y cols., (2009) encontraron una prevalencia de 40,2%¹¹. Da Costa-Silva y cols., (2010) también estudiaron niños brasileños, pero en esta ocasión los resultados fueron del 19,8%, siendo mayor la prevalencia en niños de zonas rurales; la mayoría de los defectos presentados fueron opacidades sin pérdida estructural post-eruptiva, es decir la forma leve¹⁹. Brogardh-Roth y cols., (2011) obtuvieron una prevalencia del 16% en una muestra de niños suecos²⁰. Este mismo año Ghanim y cols., observaron en una muestra de niños australianos una prevalencia de HIM del 18,6%²¹. Condò y cols., (2012) realizan un estudio en niños italianos, obteniendo una prevalencia de 7,3%, en este estudio los molares mandibulares estaban más afectados que los maxilares²². Ese mismo año Rahil y cols., al estudiar una población iraní, obtuvieron una prevalencia del 12,7%, siendo significativo el porcentaje de niños con HIM y problemas médicos durante el embarazo, periodo natal y postnatal inmediato²³. En ese mismo año, Elfrink y cols., hallaron una prevalencia de un 8,7% en un estudio realizado en Ámsterdam²⁴. En 2013 Souza y cols., llevaron a cabo un estudio en Brasil, la prevalencia hallada en la población de estudio, en esta ocasión fue de 12,3%²⁵ (Tabla).

ANÁLISIS DE LA PREVALENCIA EN EL ÁMBITO NACIONAL

Comes y cols., (2007) en un estudio realizado en la Comunidad de Madrid con una muestra de 193 pacientes, observaron una prevalencia de 12,4%. Este resultado indica que la HIM es una patología frecuente en ese ámbito. La media de molares afectados por niño fue de 2,04. Respecto a las arcadas, observaron un 57,1% de molares superiores afectados frente a un 42,8% de molares inferiores. Un 29,1% de los niños presentaron lesiones asociadas en los incisivos. No se observaron diferencias estadísticamente significativas en función de sexo, nacionalidad y zona geográfica rural o urbana. Sí se halló significancia con respecto al año de nacimiento, pasando de un 5,9% en los niños nacidos en 1995 a 23,4% los nacidos en 1998²⁶.

Martínez y cols., llevaron a cabo un estudio en Barcelona en 2012. La población estudiada presentó una prevalencia del 17,8%. Afectando por igual a ambos sexos. El tamaño muestral en esta ocasión fue de 550 niños de 6 a 14 años. Un total de 8.062 dientes permanentes fueron explorados y sólo 344 presentaban MIH. 198 (57,7%) eran maxilares y 146 (42,4%) mandibulares²⁷.

García y cols., realizaron en 2014 un estudio transversal para así determinar la prevalencia de MIH en una muestra de 840 niños valencianos. El porcentaje de niños con MIH fue de

21,8%, con una media 3,5 dientes afectados (2,4 molares y 1,1 incisivos). Siendo los molares maxilares los más afectados. No se encontraron diferencias en cuanto al género²⁸.

DISCUSIÓN

Teniendo en cuenta el año de publicación independientemente de la zona geográfica de estudio, no se observan un aumento de la prevalencia de HIM.

A nivel continental, los países que presentan un menor índice de prevalencia son R.D. China con un 2,8% y Libia con 2,9%. Los que presentan una mayor prevalencia son Australia, Brasil y Reino Unido, resultados que pertenecen a estudios realizados en los años 2005 y 2009 respectivamente.

La mayoría de los estudios encontrados en la literatura se refieren a países europeos. La menor prevalencia se corresponde con estudios realizados en poblaciones alemanas y si se ha visto un leve incremento con los años, ya que ésta en 2003 era de y 5,6% en 2007 de 5,9%. En el continente americano, los estudios encontrados se refieren al país brasileño, en ellos la prevalencia ha disminuido recientemente ya que en 2009 era de 40,2% y en 2013 de 11,3%.

En España la prevalencia ha aumentado en los últimos años y afectando igualmente ambos sexos. Según Ferreira y cols., los datos actuales de prevalencia colocan a esta patología como un importante problema de salud oral por las repercusiones que conlleva, teniendo en cuenta la edad en que los dientes permanentes son afectados. Cree que son necesarios estudios prospectivos, que empiecen cuando el niño nace hasta la erupción de los primeros molares, para así clarificar los factores y mecanismos que provocan estos defectos en molares e incisivos permanentes²⁹. En todos los estudios los dientes que con mayor frecuencia está afectados son los maxilares frente a los mandibulares.

CONCLUSIONES

La mayoría de los estudios realizados fuera de nuestro ámbito se corresponden a países europeos. Existiendo grandes variaciones en la prevalencia de MIH que va desde 2,8% a 40,2%, lo que puede reflejar diferencias reales entre regiones y países. Sin embargo, podrían explicarse, al menos en una parte, por las diferentes edades de la muestra, diferentes fechas de nacimiento, criterios de diagnóstico, variabilidad en cuanto a la posible etiología, entre otros factores.

En España serían necesarios más estudios de prevalencia comparable y representativos para averiguar más sobre la magnitud de HIM.

AGRADECIMIENTOS

Nuestro más sincero agradecimiento a la Profa. Elena Barbería Leache, catedrática del Departamento de Estomatología IV de la Universidad Complutense de Madrid, por su ayuda.

TABLA. RELACIÓN DE PREVALENCIAS DE HIM EN PORCENTAJES, AÑO DE PUBLICACIÓN, AUTORES Y PAÍS

Año de publicación	Autor	País	Prevalencia (%)
1987	Koch y cols. ²	Suecia	3,6-15,4%
1990	Jälevik y cols. ⁷	Suecia	18,4%
1996	Alaluusua y cols. ⁴	Finlandia	17-25%
2001	Lepannemi y cols. ⁵	Finlandia	19,3%
	Weerheijm y cols. ⁶	Holanda	9,7%
	Jälevik y cols. ⁷	Suecia	18,4%
2002	Zagdwon ¹¹	Reino Unido	14,6%
2003	Dietrich y cols. ⁸	Alemania	5,6%
2004	Kosem y cols. ⁹	Eslovenia	14%
2005	Calderara y cols. ¹⁰	Italia	13,7%
	Balmer y cols. ¹¹	Australia	44%
	Balmer y cols. ¹¹	Reino Unido	40%
2006	Fleita y cols. ¹¹	Libia	2,9%
2007	Preusser y cols. ¹³	Alemania	5,9%
	Muratbegovic ¹²	Bosnia	12,3%
	Comes y cols. ²⁶	España	12,4%

Año de publicación	Autor	País	Prevalencia (%)
2008	Cho y cols. ¹⁴	R.P. China	2,8%
	Lygidakis y cols. ¹⁵	Grecia	10,2%
	Combrie y cols. ¹⁶	Nueva Zelanda	5-25%
	Kusku y cols. ¹⁸	Turquía	9,1 - 9,2%
	Arrow y cols. ¹¹	Australia	22%
	Jasulaityte y cols. ¹¹	Países Bajos	14,3%
	Kemoli y cols. ¹⁷	R. Kenia	13,73%
	Kukleva y cols. ¹¹	R. Bulgaria	2,4-7,8%
	Wogelius y cols. ¹¹	Dinamarca	37,50%
2009	Soviero y cols. ¹¹	Brasil	40,2%
2010	Da Costa-Silva y cols. ¹⁹	Brasil	19,8%
2011	Brogardh-Roth y cols. ²⁰	Suecia	16%
	Ghanim y cols. ²¹	Australia	18,6%
2012	Condò y cols. ²²	Italia	7,3%
	Rahil y cols. ²³	R. I. Irán	12,7%
	Elfrink y cols. ²⁴	Países Bajos	8,7%
	Martínez y cols. ²⁷	España	17,8%
2013	Souza y cols. ²⁵	Brasil	12,3%
2014	García y cols. ²⁸	España	21,8%



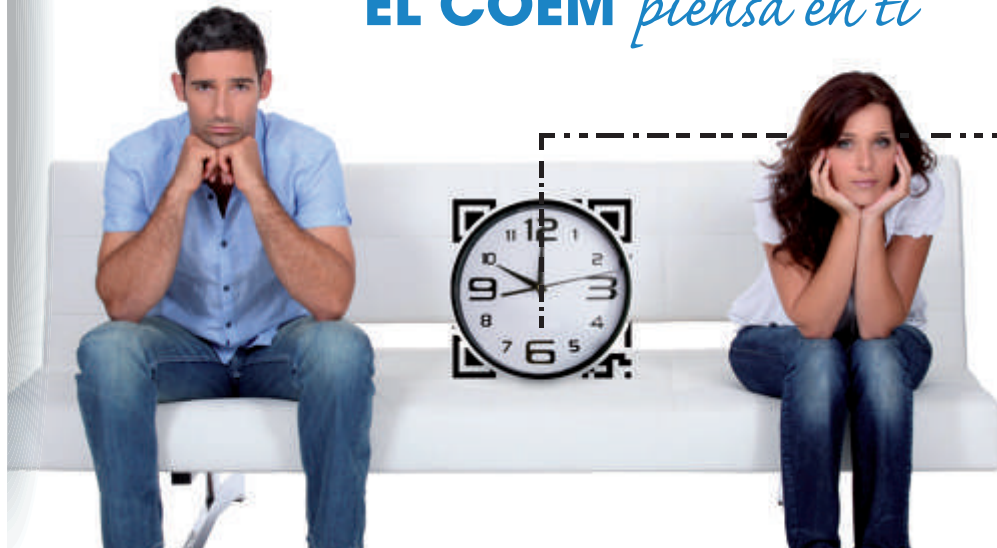BIBLIOGRAFÍA

1. Weerheijm KL, Mejère I. Molar incisor hypomineralization: a questionnaire inventory of its occurrence in member countries of the European Academy of Paediatric Dentistry (EAPD). *Int J Paediatr Dent* 2003; 13(6):411-416.
2. Koch G, Hallonsten AL, Ludvigsson N, Hansson BO, Holst A, Ullbro C. Epidemiologic study of idiopathic enamel hypomineralization in permanent teeth of Swedish children. *Community Dent Oral Epidemiol* 1987; 15: 269-285.
3. Jälevik B, Klingberg G, Barregård L, Noren JG. Prevalence of demarcated opacities in permanent first molars in a group of Swedish children. *Acta Odontol Scand* 2001; 59(5): 255-260.
4. Alaluusua S, Lukinmaa PL, Koskimies M, Pirinen S, Holta P, Kallio M. Developmental dental defects associated with long breast feeding. *Eur J Oral Sci* 1996; 104: 493-7.
5. Lepaniemi A, Lukinmaa PL, Alaluusua S. Non fluoride hypomineralization in the permanent first molars and their impact on the treatment need. *Caries Res* 2001; 35: 36-40.
6. Weerheijm KL, Groen HJ, Beentjes VE, Poorterman JH. Prevalence of cheese molars in eleven-year-old dutch children. *ASDC J Dent Chil* 2001; 259-62.
7. Jälevik B, Klingberg G, Barregård L, Norén JG. The prevalence of demarcated opacities in permanent first molars in a group of Swedish children. *Acta Odontol Scand* 2001; 59: 255-60.
8. Dietrich G, Sperling S, Hetzer G. Molar incisor hypomineralization in a group of children and adolescents living in Dresden (Germany). *Eur J Paediatr Dent* 2003; 3: 133-6.
9. Kosem R, Senk Erpic A, Kosir N, Kastelec D. Prevalence enamel defects with Emphasis on molar incisor hypomineralization in slovenian children and adolescents [abstract]. Barcelona, Spain: 7th Congress of the European Academy of Paediatric Dentistry; 2004.
10. Calderara PC, Gerthoux PM, Mocarelli P. The prevalence of molar incisor hypomineralisation (MIH) in a group of Italian school children. *Eur J Paediatr Dent* 2005 (2):79-83.
11. Jälevik B. Prevalence and Diagnosis of Molar-incisor-hypomineralisation (MIH): A systematic review. *Eur Arch Paediatr Dent* 2010; 11(2): 59-64.
12. Muratbegovic A, Markovic N, Ganibegovic M. Molar incisor hypomineralisation in Bosnia and Herzegovina: Prevalence, aetiology and clinical consequences in medium caries activity population. *Eur Arch Paediatr Dent* 2007; 8(4). 2007: 189-194.
13. Preuser SE, Ferring V, Wleklinski C, Wetzel WE. Prevalence and severity of molar incisor hypomineralization in a region of Germany- A brief communication. *J Public Health Dent* 2007; 67(3): 148-150.
14. Cho SY, Ki Y, Chu V. Molar incisor hypomineralization in Hong Kong Chinese children. *Int J Paediatr Dent* 2008; 18(5): 348-352.
15. Lygidakis NA, Dimou G, Briseniou E. Molar-incisor-hypomineralisation (MIH). Retrospective clinical study in greek children I. Prevalence and defect characteristics. *Eur Arch Paediatr Dent* 2008; 9(4): 200-206.
16. Combrie FA, Manton DJ, Weerheijm KL, Kilpatrick. Molar incisor hypomineralization: a survey of members of the Australian and New Zealand Society of Paediatric Dentistry. *Aust Dent J* 2008; 53: 160-166.
17. Kemoli AM. Prevalence of molar incisor hypomineralisation in six to eight year-olds in two rural divisions in Kenya. *East African Medic J* 2008; 85(10): 514-20.
18. Kuscu O, Çağlar E, Aslan S, Durmusoglu E, Karademir A, Sandalli N. The prevalence of molar incisor hypomineralization (MIH) in a group of children in a highly polluted urban region and a windfarm-green energy island. *Int J Paediatr Dent* 2009; 19: 176-185
19. Da Costa-Silva CM, Jeremias F, Feltrin de Souza J, Cassia Loiola R, Santos-Pinto L, Cilense Zuanon AC. Molar incisor hypomineralization: prevalence, severity and clinical consequences in Brazilian children. *Int J Paediatr Dent* 2010; 20:426-434.
20. Brogardh-Roth S, Matsson L, Klingberg G. Molar-incisor hypomineralization and oral hygiene in 10- to-12-yr-old Swedish children born preterm. *Eur J Oral Sci* 2011; 119: 33-39.
21. Ghanim A, Morgan M, Marin R, Bailey D, Manton D. Molar-incisor hypomineralisation: prevalence and defect characteristics in Iraqi children. *Int J Paediatr Dent* 2011; 21: 413-421.
22. Condò R, Perugia C, Maturo P, Docimo R. MIH: epidemiologic clinic study in paediatric patient. *Oral Implant* 2012; 2-3: 58-69.
23. Rahil A, Nahid R, Rahmatollah N. Molar incisor hypomineralization: A study of prevalence and etiology in a group of iranian children. *Iran J Pediatr* 2012; 22(2): 245-251.
24. Elfrink M, Ten Cate JM, Jaddoe VWV, Hofman A, Moll HM, Veerkamp JSJ. Deciduous molar hypomineralization and molar incisor hypomineralization. *J Dent Res* 2012; 91(6): 551-555.
25. Souza JF, Jeremias F, Costa-Silva CM, Santos-Pintos L, Zuanon ACC, Cordeiro RCL. Aetiology of molar-incisor hypomineralisation (MIH) in Brazilian children. *Eur Arch Paediatr Dent* 2013; 14:233-238.
26. Comes M, de la Puente R, Rodríguez S. Prevalencia de hipomineralización en primeros molares permanentes (MIH) en población infantil del área 2 de Madrid. *RCOE* 2007; 12(3): 129-134.
27. Martínez TP, Guinot F, Bellet LJ, Giner L. Prevalence of molar-incisor hypomineralisation observed using transillumination in a group of children from Barcelona (Spain). *Int J Paediatr Dent* 2012; 22: 100-109.
28. García M, Catalá M, Montiel JM, Almerich JM. Epidemiologic study of molar-incisor hypomineralization in 8-year-old Spanish children. *Int J Paediatr Dent* 2014; 24: 14-22.
29. Ferreira L, Paiva E, Ríos H, Boj J, Espasa E, Planells P. Hipomineralización incisivo molar: Su importancia en Odontopediatría. *Odontol Pediatr* 2005; 13(2):54-59.

EL COEM *piensa en ti*



coem
VÍDEO



HAZ DE TU SALA DE ESPERA ALGO ÚTIL

COEM lanza un nuevo producto para ayudarte en tu día a día. Se trata de un vídeo, de dos horas de duración, **especialmente diseñado para mostrar a tus pacientes mientras esperan ser atendidos.**

Son **totalmente personalizables con el logo de tu clínica**, y ofrecen entretenimiento, divulgación, información, simulaciones dentales en 3D de los principales tratamientos así como consejos sobre hábitos saludables y salud oral.

También se incluyen las campañas corporativas con más éxito del COEM, como, por ejemplo, la campaña "Tu boca no está de oferta".

CONVIERTE TU SALA DE ESPERA EN UN LUGAR PARA LA INFORMACIÓN

El COEM te ofrece este producto con unas condiciones muy ventajosas para el colectivo y a un precio muy inferior al de mercado.

El contenido personalizado se entrega en un pendrive listo para conectar en cualquier ordenador o televisión.

Precio como si fuera un regalo, para colegiados del COEM



Sólo: **60€** +IVA
más 12€ de gastos de envío

Se entrega contra reembolso previo pedido.

Consulta las condiciones para los Amigos COEM
en: <http://coem.comunicaciondental.com/>

- ▶ Vídeo personalizado con tu logo
- ▶ Entretenimiento
- ▶ Consejos
- ▶ Divulgación
- ▶ Información
- ▶ Simulaciones 3D
- ▶ Campañas corporativas



Más información en la web del COEM www.coem.org.es

Todos los productos que ofrece el COEM son de libre contratación por parte del colegiado.



CASO CLÍNICO



De Antonio Torres, Cristina

Licenciada en Odontología, postgrado en rehabilitación estética y Alumna del Máster Oficial de Cirugía Oral Avanzada e Implantología de la Universidad San Pablo CEU.

Ingelmo Navarro, Paloma

Licenciada en Odontología y Alumna del Máster Oficial de Cirugía Oral Avanzada e Implantología de la Universidad San Pablo CEU.

Pérez Herbera, Ana

Licenciada en Odontología y Alumna del Máster Oficial de Cirugía Oral Avanzada e Implantología de la Universidad San Pablo CEU.

Pezzi Rodriguez, Mario

Adjunto del Servicio de Cirugía Maxilofacial del Grupo Hospitalares de Madrid.

Fernández Domínguez, Manuel

Director del departamento de Odontología de la Universidad San Pablo CEU y Jefe de Servicio de Cirugía Maxilofacial del Grupo Hospitalares de Madrid.

Indexada en / Indexed in:

- IME
- IBECS
- LATINDEX
- GOOGLE ACADÉMICO

Correspondencia:

Cristina de Antonio Torres
C/ Fuencarral, 10. 2º, dcha. 2ª
28004 Madrid
cristina.deantonio.torres@gmail.com
Tel.: 616 331 826

Fecha de recepción: 3 de julio de 2015.
Fecha de aceptación para su publicación:
3 de noviembre de 2015.

Tratamiento quirúrgico de La Parotiditis Litiasica crónica. A PROPÓSITO DE UN CASO

De Antonio Torres, C., Ingelmo Navarro, P., Pérez Herbera, A., Pezzi Rodríguez, M., Fernández Domínguez, M. Tratamiento quirúrgico de la parotiditis litiasica crónica. A propósito de un caso. *Cient. Dent.* 2015; 12; 3: 247-252.

RESUMEN

La litiasis salival se produce por la obstrucción mecánica de una glándula salival o de su conducto excretor, debido a la formación de concreciones calcáreas o sialolitos. Los sialolitos determinan una ectasia salival que puede provocar la dilatación posterior de la glándula. Secundariamente puede producirse la infección de la misma, dando lugar a un cuadro de sialoadenitis crónica. En la parótida los cálculos suelen ser de tamaño pequeño, raramente múltiples y presentan largas fases de latencia clínica. La técnica quirúrgica puede ser compleja debido a la relación con el nervio facial. El tratamiento implica la eliminación del cálculo. La manipulación por parte del profesional empujando el cálculo fuera del conducto suele ser suficiente pero en algunos casos se precisa de la extracción quirúrgica. El objetivo de este artículo es enumerar las formas de diagnóstico y tratamiento de la parotiditis litiasica, poner de manifiesto la técnica ideal adecuada y mínimamente invasiva solucionando una patología que puede diagnosticarse en el sillón odontológico y en algunos casos menores solucionarse. Se presenta el caso de un hombre de 50 años con parotiditis litiasica programada para tratamiento quirúrgico, bajo anestesia general.

PALABRAS CLAVE

Litiasis; Enfermedad parótidea; Cálculos del conducto salival; Sialolitiasis; Tratamiento quirúrgico.

SURGICAL TREATMENT IN CHRONIC SIALOLITHIASIS. A CASE REPORT

ABSTRACT

Salivary duct lithiasis is caused by the obstruction of a salivary gland or its excretory duct due to the formation of calcareous concretions or sialoliths. Sialoliths resulting in salivary ectasia and even provoking the subsequent dilation of the salivary gland. Secondary it can may produce a infection itself, leading to chronic sialadenitis sintoms. In the parotid the calculi are usually small, rarely have multiple size and long phases of clinical latency. The surgical procedure can be complex because of the relationship with the facial nerve. Treatment involves removal of the calculi. The manipulation by the professional pushing out the calculi of the duct is often sufficient but in some cases requires surgical removal. The aim of this article is to list the ways of diagnosis and treatment of sialolithiasis, to explain the appropriate ideal and minimally invasive technique, solving a disease that can be diagnosed in the dental clinic and solved in some cases. The case report a man of 50 years with sialolithiasis scheduled for surgery under general anesthesia.

KEYWORDS

Lithiasis; Parotid disease; Salivary duct calculi; Sialolithiasis; Surgical treatment.

INTRODUCCIÓN

La litiasis salival se produce por la obstrucción mecánica de una glándula salival o de su conducto excretor, debido a la formación de concreciones calcáreas o sialolitos.

Los sialolitos determinan una ectasia salival que puede provocar la dilatación posterior de la glándula. Secundariamente puede producirse la infección de la misma, dando lugar a un cuadro de sialoadenitis crónica¹⁻³.

El cuadro clínico es muy característico y de fácil diagnóstico, siempre que se tenga presente que el dolor puede estar ausente en un 17% de los casos. La sialolitiasis corresponde al 30% de la patología salival y afecta principalmente a las glándulas submaxilares (83-94%), seguida por la glándula parótida (4-10%) y las glándulas sublinguales (1-7%)^{1,4}.

Este proceso se presenta principalmente alrededor de los 40 años de edad, aunque también puede detectarse de forma precoz en la adolescencia y en la vejez. Existe una mayor incidencia en los varones, predominio que se hace más evidente cuando se trata de la litiasis de la glándula parótida

En la parótida los cálculos suelen ser de tamaño pequeño, raramente múltiples y presentan largas fases de latencia clínica. La técnica quirúrgica puede ser compleja debido a la relación con el nervio facial⁵.

Los sialolitos están constituidos por la precipitación de fosfatos y carbonato cálcico. Su formación está favorecida por la estasis salivar (hiposaliva y malformaciones del conducto), factores químicos (cambios del pH hacia la alcalinidad con saturaciones de la saliva en iones calcio y fosfatos) y formación de un sustrato proteico (colonias bacterianas, células epiteliales descaamadas, tapones de mucina, cuerpos extraños y otros residuos celulares) cuya mineralización daría como resultado la formación de los cálculos^{1,4}.

La forma de los cálculos suele ser ovoide y su tamaño muy variable. Desde una pequeña precipitación que escapa al examen radiológico hasta cálculos de 1 cm en la parótida y de mayor tamaño en la glándula submaxilar. Su coloración es pardo-amarillenta. Su superficie es granulosa. Son más o menos duros y pueden fragmentarse de forma espontánea, lo que explicaría la patogenia en algunos casos de cálculos múltiples. La formación y la migración de las concreciones calcáreas en los canales excretores de las glándulas salivares se traducen en manifestaciones mecánicas e infecciosas⁴.

La tumefacción afecta con mayor intensidad a la glándula que a su conducto y cuando se produce lo hace de forma brusca, manifestándose con dolor en las regiones geniana y maseterina con irradiación al oído, sialorrea y trismus. La infección salival se confirma al observar la tumefacción en la salida del conducto excretor y eritema, junto con secreción de pus. Esta problemática implica un aumento del riesgo de infecciones de la glándula salival y sus consiguientes molestias. De igual modo suele producirse recurrencia en la formación de los cálculos².

El diagnóstico incluye la detección del cálculo o cálculos mediante la palpación bidigital por la presencia de un nódulo firme por detrás de la salida del conducto de Stenon. A veces la palpación del cálculo se dificultara por la importante tumefacción asociada. Las radiografías simples pueden ser definitivas para muchos cálculos radiopacos (80%) y cuando la radiografía convencional no es concluyente se deberá recurrir a la sialografía, Tomografía computerizada (TC) o resonancia magnética^{3,4,6}.

El tratamiento implica la eliminación del cálculo. La manipulación por parte del profesional empujando el cálculo fuera del conducto suele ser suficiente pero en algunos casos se precisa de la extracción quirúrgica. El dolor intenso y la amenaza de repetición del cólico salival son suficientes para indicar fármacos atropínicos, simpaticolíticos (dihidroergotamina) y tratamiento espasmolítico. Cuando se asocia a infección está indicada la antibioterapia con amoxicilina y ácido clavulánico o clindamicina. La literatura indica que cuando mediante la sialografía se aprecia que el conducto es demasiado fino (<1 mm) para permitir la salida de los fragmentos litíasicos, cuando la litiasis es recidivante y la función glandular está comprometida, sólo será aceptable la exéresis glandular^{3,4,6}.

Existen además técnicas de sialoendoscopia para la resolución de estos procesos patológicos^{3,5,7,8}.

El objetivo de este caso clínico es enumerar las formas de diagnóstico y tratamiento de la parotiditis litiasica, poner de manifiesto la técnica ideal adecuada y minimamente invasiva solucionando una patología que puede diagnosticarse en el sillón odontológico y en algunos casos menores solucionarse.

CASO CLÍNICO

Paciente de sexo masculino de 50 años de edad acude a la consulta por dolor y tumefacción hemifacial izquierda de características flogósicas.

En la exploración física se aprecia un nódulo de consistencia firme en el tercio medio del conducto de Stenon izquierdo y tumefacción leve no fluctuante de la glándula parótida acompañada de salida de material purulento por el conducto de Stenon. No se observa trismus, ni disfagia, ni odinofagia.

La exploración radiológica incluye una Tomografía Computerizada (TC) cervicofacial sin contraste intravenoso, donde se visualiza una masa radiopaca de 8 mm en el trayecto intraglandular del Stenon con dilatación de todo su trayecto (Figura 1).

El tratamiento consiste en la extirpación del sialolito con abordaje quirúrgico por las múltiples recidivas previas.

El procedimiento quirúrgico es bajo anestesia general, mediante un abordaje preauricular izquierdo con extensión cervical. La disección suprafascial se llevó a cabo mediante bisturí eléctrico. Se procedió a la identificación del sialolito en el infundíbulo del conducto de Stenon previa localización y preservación de las ramas del nervio facial con ayuda de un neuroestimulador.

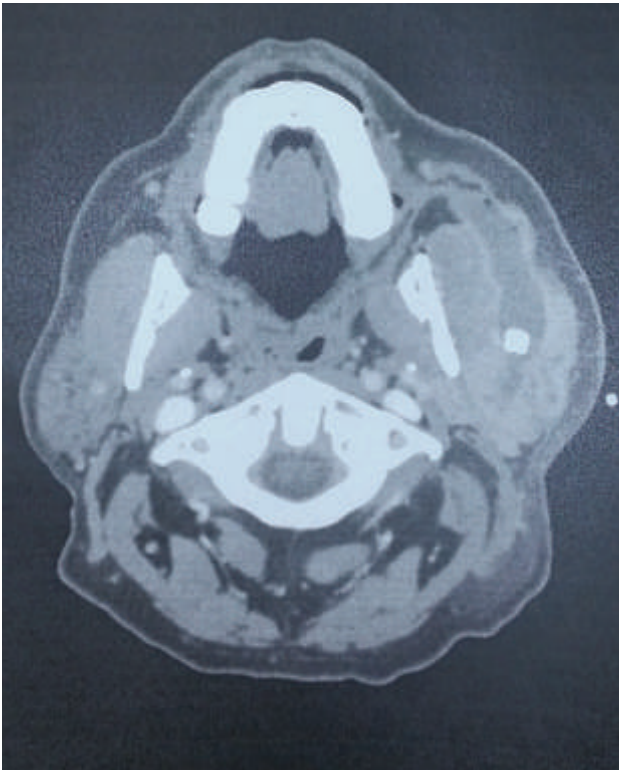


Figura 1. TC con imagen radiodensa.

Se procede a la extracción del sialolito (Figuras 2 y 3), a la localización de otro de menor tamaño causante y el drenaje de la infección purulenta.

La tutorización del conducto de Stenon se realizó con sonda de silicona para facilitar el drenaje a la cavidad bucal (Figuras 4 y 5).

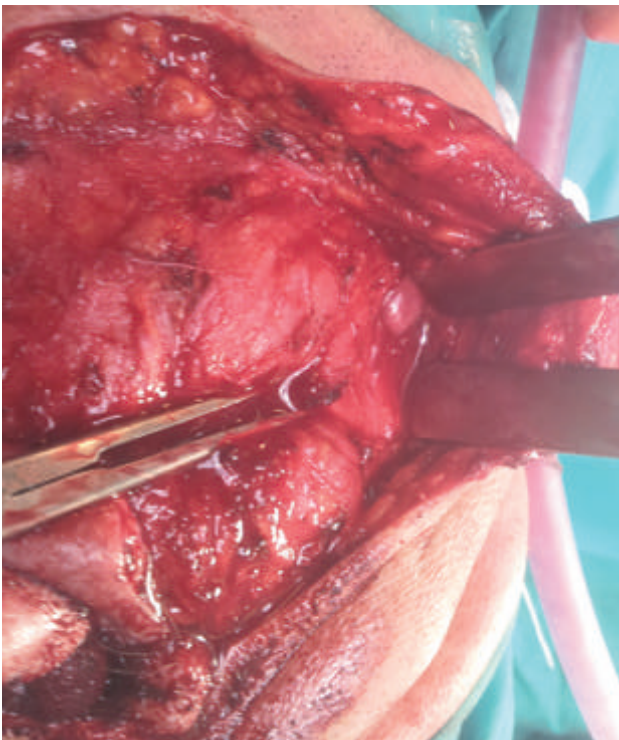


Figura 2. Visualización sialolito.

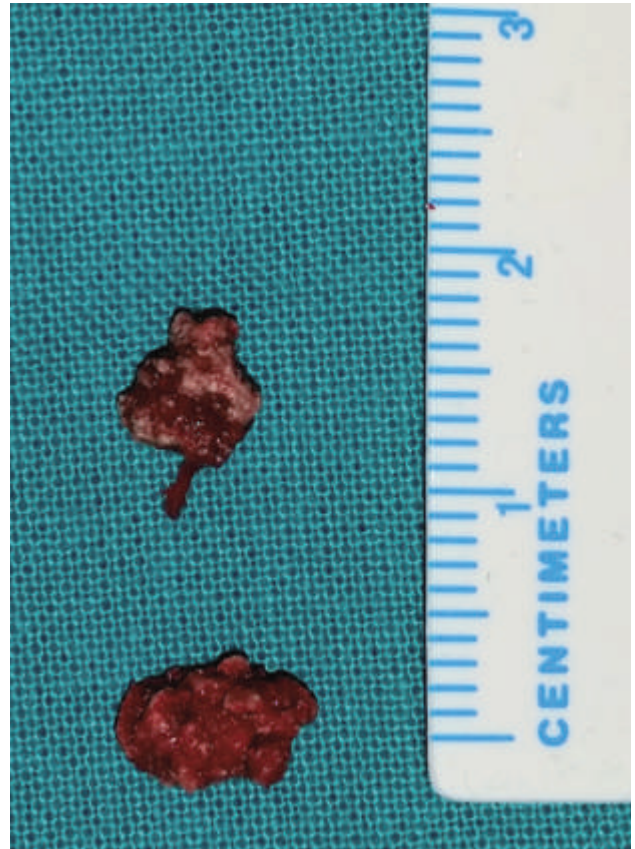


Figura 3. Sialolitos.

Fue necesario realizar el cierre del conducto de Stenon para evitar la comunicación con el exterior (Figura 6).

Se realizó el cierre de la mucosa con vycril y el cierre del colgajo con etilon (Figura 7).

El tratamiento postquirúrgico incluyó la ingesta de abundantes líquidos y masajes locales junto con la prescripción de antibioterapia, corticoides y analgésicos.

El sialolito se estudió en el servicio de anatomía patológica y correspondió a un nódulo parduzco y liso de 0,7 cm de diámetro y microscópicamente a un tejido de granulación crónico erosionado en superficie y desprovisto de revestimiento.

El postoperatorio inmediato tuvo un resultado favorable y se evidenció la ausencia de paresia del territorio del nervio facial.

La tomografía cervicofacial como método diagnóstico radiológico en la litiasis fue adecuada sin necesidad de hacer sialografía con infiltración venosa.

El drenaje a la cavidad oral del conducto de Stenon redujo la posibilidad de inflamación por el acúmulo de serosidad (Figura 8).

El postoperatorio con hospitalización y tratamiento farmacológico tuvo resultado muy positivo con restablecimiento funcional.

Tras seis meses de tratamiento, el paciente permanece asintomático sin signos de recidiva clínica.

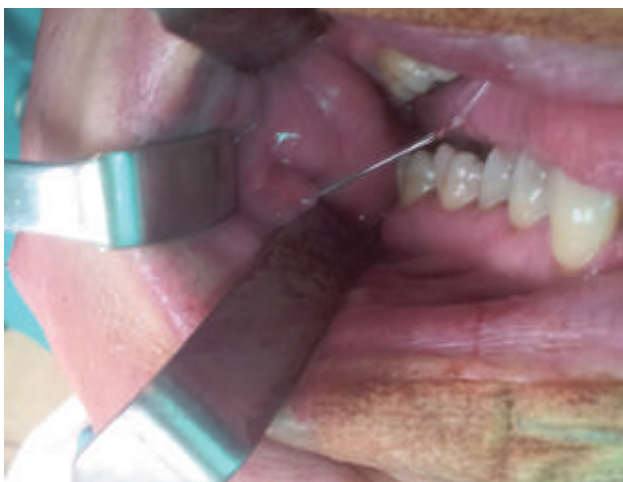

Figura 4. Comunicación conducto Stenon.

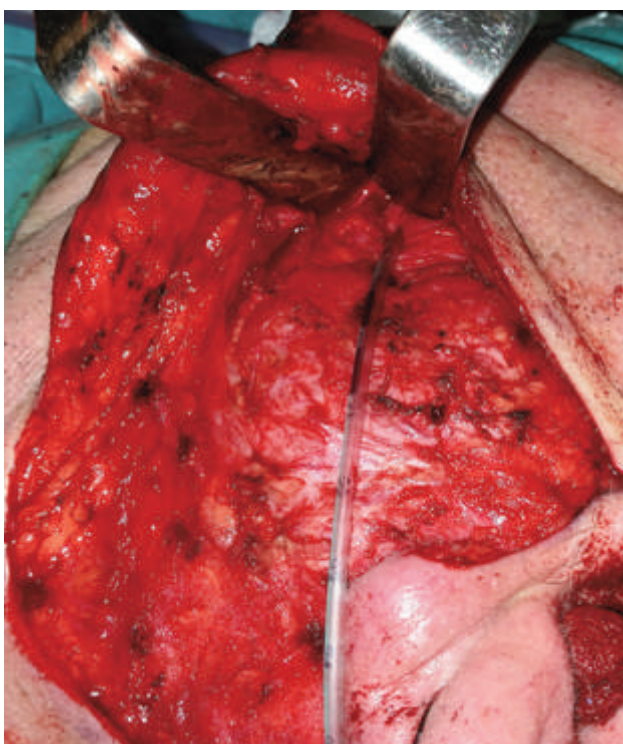


Figura 5. Colocación tubo de drenaje.

DISCUSIÓN

La diferencia entre los sialolitos submaxilares y de la parótida viene dada por el contenido mineral de la secreción, por su tamaño y por la densidad radiológica. Como consecuencia se deben valorar varios métodos diagnósticos según el estado del paciente; entre los que se encuentran las radiografías intra y extraorales. En estas la detección del sialolito aumenta cuanto más próximo se encuentra del orificio de drenaje. La sialografía está contraindicada en casos de infección aguda, cuando hay sensibilidad al yodo por parte del paciente o cuando ya se ha visualizado con otras técnicas radiográficas.

En este caso el método de diagnóstico fue la tomografía computarizada cervicofacial, de elección por no ser invasivo y por permitir la localización exacta del sialolito.

En cuanto al tratamiento hay mucha controversia, varía en función del tamaño del sialolito, su localización en relación al nervio facial y la densidad radiológica.

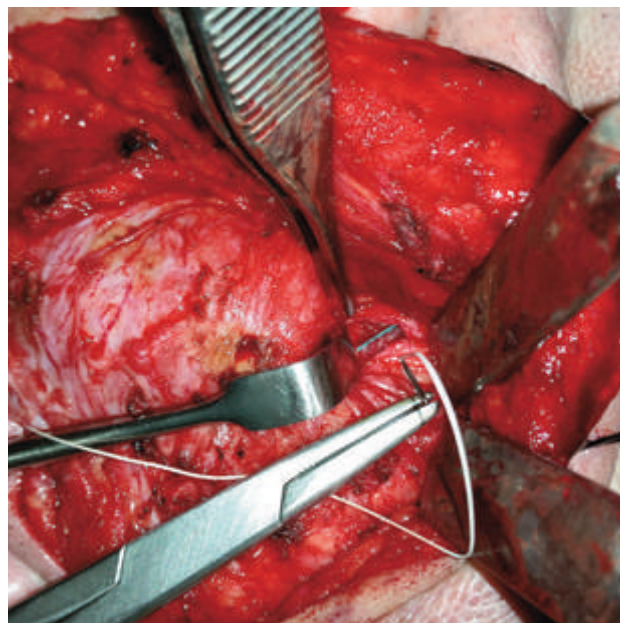


Figura 6. Cierre del conducto de Stenon.

Según se describe en la literatura, la primera fase de tratamiento debe ser conservadora, con fármacos espasmolíticos para los episodios dolorosos y antibioterapia para prevenir las complicaciones infecciosas^{1, 2}.

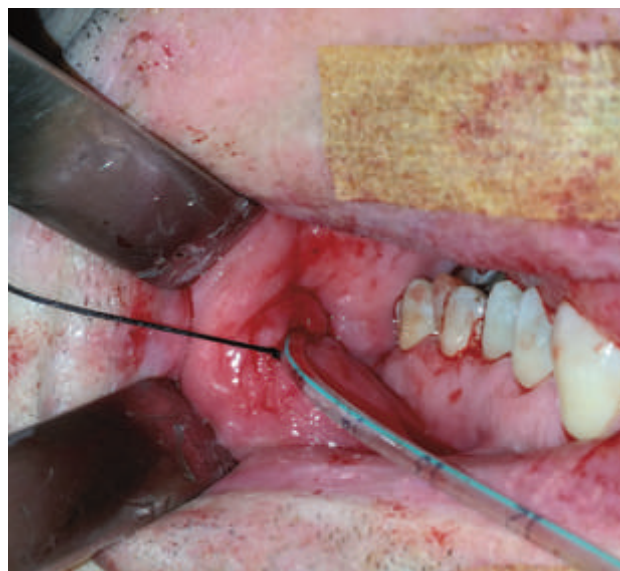


Figura 7. Drenaje postquirúrgico a la cavidad oral.

La dieta tiene un papel importante, un adecuado aporte proteico y de líquidos, así como sialagogos naturales (limón o encurtidos). Si el cálculo es pequeño también se indicaran masajes y administración de calor en la zona.

Otros tratamientos no invasivos son las ondas expansivas ultrasónicas la fragmentación del cálculo, con una duración de

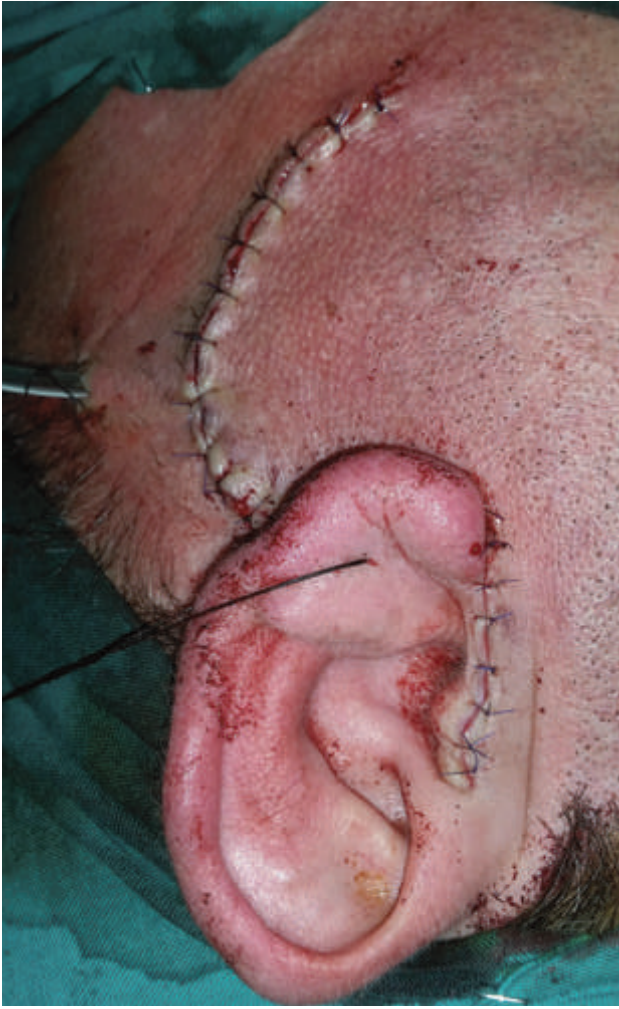

Figura 8. Cierre de colgajo y drenaje.

30 minutos y varias sesiones, la instilación de suero y penicilina intraconducto para dilatar el conducto y liberar los sialolitos adheridos⁵.

El tratamiento quirúrgico se realizará en aquellos casos en los que han fracasado los métodos anteriormente expuestos o para complementarlos^{1, 2}.

El mayor riesgo es el compromiso del nervio facial, por lo que siempre se acompañara con la monitorización intraoperatoria⁵.

Inicialmente se intenta valorar la anastomosis del conducto Stenon y la creación de una nueva fístula de drenaje de la parótida, pero en algunas circunstancias se precisa optar por la parotidectomía, generalmente superficial^{1, 2}.

La sialoendoscopia representa un método innovador, mínimamente invasivo no solo de aplicación diagnóstica, sino también terapéutica^{4, 7, 8}.

Esta técnica requiere una curva de aprendizaje larga y es compleja por la multitud de dilataciones y estenosis del conducto de Stenon^{4, 7, 8}.

La sialoendoscopia se realiza asociado a irrigación salina para dilatar el conducto durante el proceso⁴.

La contraindicación de esta técnica es la obstrucción distal del conducto de Stenon que impide la manipulación del instrumental endoscópico^{4, 8}.

En este caso se decidió optar por un tratamiento quirúrgico más conservador, como es la sialolitotomía y drenaje del conducto de Stenon. Los motivos se basaron en el buen acceso al sialolito, la eliminación etiológica de la patología y conseguir resultados positivos sin dañar la estética del paciente y recuperando las funciones de la glándula parótida.



BIBLIOGRAFÍA

1. Torres-Lagares D, Barranco-Piedra S, Serrera-Figallo MA, Hita-Iglesias P, Martínez-Sahuquillo-Márquez A, Gutiérrez-Pérez JL. Parotid sialolithiasis in Stensen's duct. *Med Oral Patol Oral Cir Bucal* 2006; 11 (1): E80-4.
2. Sánchez R, Navarro I, Chamorro M, Cebrián JL y Burgueño M. Chronic sialoec-tasis of Stenon's duct: Report of a case. *Rev Esp Cir Oral Maxilofac* 2010; 32 (1): 36-38.
3. Pastor-Ramos V, Cuervo-Díaz A, Aracil-Kessler L. Sialolithiasis. Proposal for a new minimally invasive procedure: Piezoelectric surgery. *J Clin Exp Dent* 2014; 6 (3): e295
4. Capaccio P, Torretta S, Ottavian F, Sambataro G, Pignataro L. Modern management of obstructive salivary diseases. *Acta Otorhinolaryngol Ital* 2007; 27(4): 161-72.
5. Ingelmo I, Trapero JG, Puig A, De Blas G, Regidor I, León JM. Intraoperative monitoring of the facial nerve: anesthesia and neurophysiology considerations. *Rev Esp Anestesiol Reanim* 2003; 50 (9): 460-71.
6. Andretta M, Tregnaghi A, Prosenikiev V, Staffieri A. Current opinions in sialolithiasis diagnosis and treatment. *Acta Otorhinolaryngologica Italica*. 2005; 25 (3): 145-149.
7. Singh PP, Gupta N, Goyal A, Tomar S. Interventional sialendoscopy for parotid ductal calculi: our preliminary experience. *Indian J Otolaryngol Head Neck Surg* 2012; 64 (3): 252-6.
8. Kopeć T, Szyfter W, Wierzbicka M. Sialoendoscopy and combined approach for the management of salivary gland stones. *Eur Arch Otorhinolaryngol* 2013; 270 (1): 219-23.



ARTÍCULO
ORIGINAL

EVOLUCIÓN DE LA COLEGIACIÓN DEL ILUSTRE COLEGIO DE ODONTÓLOGOS Y ESTOMATÓLOGOS DE LA I REGIÓN EN LOS ÚLTIMOS 12 AÑOS

López Corral, E., Ucha Domingo, M^a. S. Evolución de la colegiación del Ilustre Colegio de Odontólogos y Estomatólogos de la I^a Región en los últimos 12 años. *Cient. Dent.* 2015; 12; 3: 253-260.



López Corral, Eva
Licenciada en Odontología.
Universidad Complutense de Madrid. Máster en Cirugía Oral.
Universidad Complutense de Madrid. Doctora en Odontología.
Universidad Alfonso X el Sabio. Profesora Cirugía Oral de la Universidad Alfonso X el Sabio.

Ucha Domingo, María Sol
Licenciada en Medicina y Cirugía.
Licenciada en Odontología.
Profesora Universidad Alfonso X el Sabio. Madrid.

Indexada en / Indexed in:

- IME
- IBECs
- LATINDEX
- GOOGLE ACADÉMICO

Correspondencia:

Eva López Corral
Clínica Dental Dra. E López Corral
Fernández de los Ríos nº 46, 1º Izq.
28015 Madrid
elopecor@uax.es

Fecha de recepción: 1 de diciembre de 2015.
Fecha de aceptación para su publicación:
29 de diciembre de 2015.

RESUMEN

El presente estudio pretende analizar la evolución de la colegiación del Colegio de Odontólogos y Estomatólogos de la I Región durante los últimos doce años (2003-2014): número de colegiados por la distintas Juntas Provinciales que componen la I Región, altas y bajas colegiales, evolución de la edad y el sexo de los colegiados, así como universidades de las que proceden. Así mismo, se recuerdan los servicios que el Colegio presta a través de las vocalías y comisiones.

PALABRAS CLAVE

Historia de la Odontología; Colegio de Odontólogos y Estomatólogos.

THE EVOLUTION OF THE PROFESSIONAL ASSOCIATION OF THE COLEGIO DE ODONTÓLOGOS Y ESTOMATÓLOGOS DE LA I^a REGIÓN DURING THE LAST 12 years

ABSTRACT

This study analyzes the evolution of the professional association of the Colegio de Odontólogos y Estomatólogos de la I Región during the last twelve years (2003-2014): number of registered by the various Provincial Boards that comprise Region I, records and drop outs, evolution age and sex of the members, as well as Universities from which they come. Likewise, the services provided through the College of delegationships and Commissions are remembered.

KEYWORDS

History of Dentistry; Colegio de Odontólogos y Estomatólogos.

INTRODUCCIÓN

El Colegio de Odontólogos y Estomatólogos de la I Región es el que engloba al mayor número de colegiados de España, siendo esta particularidad la que condiciona, de forma muy especial, el ejercicio de la profesión.

Además, Madrid es la capital de España y geográficamente se encuentra situada en el centro de la península lo que facilita las comunicaciones desde otras regiones.

En primer lugar, señalar que el Colegio de Odontólogos y Estomatólogos de la I^a Región agrupa a un gran número de habitantes (8.303.079 habitantes), pertenecientes a las diferentes provincias que constituyen sus cinco Juntas Provinciales: Madrid (6.454.440 habitantes), Toledo (699.136 habitantes), Ciudad Real (519.613 habitantes), Guadalajara (255.426 habitantes), Cuenca (207.449 habitantes) y Ávila (167.015 habitantes)¹⁻².

El Colegio de la I Región es el formado por un mayor número de colegiados de España (8.182 colegiados), lo cual significa que el 24,58 % del total de los colegiados del territorio español (33.286 colegiados en el año 2014) pertenecen al mismo²⁻³ (Figura 1).

Dentro de este número amplio de colegiados, encontramos diferentes formas de ejercicio profesional (franquicias, seguros, grupos de inversión, clínicas donde trabajan un solo profesional o varios, clínicas con titularidad diversa, clínicas urbanas, rurales, etc.).

Señalar también como dato muy relevante, que en la Comunidad de Madrid, encontramos cinco universidades que dan formación a la titulación de Grado en Odontología, que imparten formación de postgrado (másteres, títulos propios, etc.), así como una gran oferta de cursos y formación postgraduada no universitaria.

MATERIAL Y MÉTODO

A) MATERIAL

El material para llevar a cabo este trabajo es bibliográfico y de recogida de datos colegiales.

Se han consultado:

- Memorias anuales del Colegio Oficial de Odontólogos y Estomatólogos de la I^a Región.
- Actas anuales de las Juntas realizadas en el Colegio Oficial de Odontólogos y Estomatólogos de la I Región.
- Bases de datos del Colegio Oficial de Odontólogos y Estomatólogos de la I Región.
- Biblioteca de la Universidad Alfonso X El Sabio.
- Biblioteca de la Universidad Complutense de Madrid.
- Biblioteca del Colegio Oficial de Odontólogos y Estomatólogos de la I Región.
- Página web del Colegio Oficial de Odontólogos y Estomatólogos de la I Región.
- Página web del Consejo General de Odontólogos y Estomatólogos de España.
- Revista "Profesión Dental" editada por el Colegio Oficial de Odontólogos y Estomatólogos de la I^a Región.

B) MÉTODO

Posteriormente a la recopilación de las memorias, de los artículos bibliográficos y libros, se ha llevado a cabo su lectura y confección de fichas en las que se han ido resumiendo los datos de mayor interés.

Así mismo, se han realizado varias reuniones con las personas que gestionan los diferentes departamentos del Colegio, con el fin de recopilar información adicional.

RESULTADOS

Los resultados han sido obtenidos de las Memorias anuales del Ilustre Colegio Oficial de Odontólogos y Estomatólogos de la I^a Región, las Actas anuales de las Juntas realizadas en el Ilustre Colegio Oficial de Odontólogos y Estomatólogos de la I^a Región, de las Bases de datos del Ilustre Colegio Oficial de Odontólogos y Estomatólogos de la I^a Región, de la página web de dicho Colegio y de la revista "Profesión Dental" editada por el mismo⁴⁻¹⁶.

Se muestra a continuación la evolución de la colegiación en estos doce últimos años: número de colegiados por la distintas Juntas que componen la I^a Región, altas y bajas colegiales, evolución de la edad y el sexo de los colegiados, así como universidades de las que proceden (Tablas 1-7) (Figuras 2-5).

TABLA 1. NÚMERO TOTAL DE COLEGIADOS (ALTAS-BAJAS).

AÑO	Nº COLEGIADOS	ALTAS	BAJAS
2003	4715	430	160
2004	4950	460	135
2005	5226	449	184
2006	5450	396	188
2007	5997	457	159
2008	6325	474	188
2009	6643	532	208
2010	6930	504	230
2011	7504	622	249
2012	7699	641	247
2013	8013	647	393
2014	8182	610	370
TOTAL		6222	2711

TOTAL COLEGIADOS

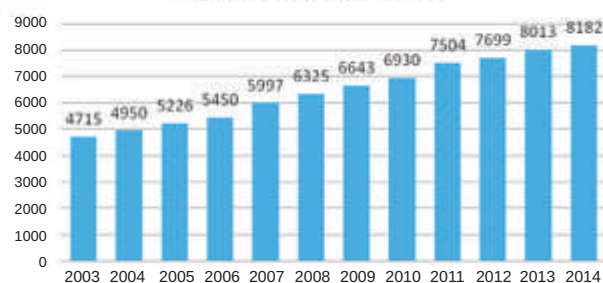


Figura 1. Número total de colegiados por años.

TABLA 2. NÚMERO DE COLEGIADOS POR JUNTAS PROVINCIALES

AÑO	MADRID	ÁVILA	TOLEDO	CUENCA	C.REAL	GUADALAJARA	TOTAL
2003	4155	57	184	64	192	63	4715
2004	4355	60	198	68	204	65	4950
2005	4606	61	209	70	214	66	5226
2006	4788	62	226	76	224	74	5450
2007	5298	64	241	78	239	77	5997
2008	5596	66	256	80	244	83	6325
2009	5877	70	271	82	252	91	6643
2010	6112	73	291	87	270	97	6930
2011	6629	78	315	93	291	98	7504
2012	6783	82	328	100	303	103	7699
2013	7277	61	287	78	233	77	8013
2014	7418	63	302	81	239	79	8182

TABLA 3. BAJAS COLEGIALES Y SUS CAUSAS

BAJAS	2003	2004	2005	2006	2007	2008	2009	2010	2011	2012	2013	2014	TOTAL	%
Cese de Actividad	15	5	17	27	14	21	27	25	19	30	22	25	247	9,1%
Fallecimiento	13	12	11	15	13	21	14	15	17	21	20	15	187	6,90%
Inhabilitaciones							1	1	2			2	6	0,22%
Incapacidad Laboral	1	3	2							2		3	11	0,41%
Jubilaciones	11	22	18	19	9	10	16	13	12	11	18	13	172	6,34%
Otras	7	3	17	12	15	15	8	26	28	26	95	33	285	11%
Traslado de Provincia	100	87	82	84	79	86	85	87	92	80	111	114	1087	40,1%
Traslado al extranjero	13	3	37	31	29	35	57	63	79	77	127	165	716	26,4%
TOTAL	160	135	184	188	159	188	208	230	249	247	393	370	2711	100%

CAUSAS DE LAS BAJAS COLEGIALES

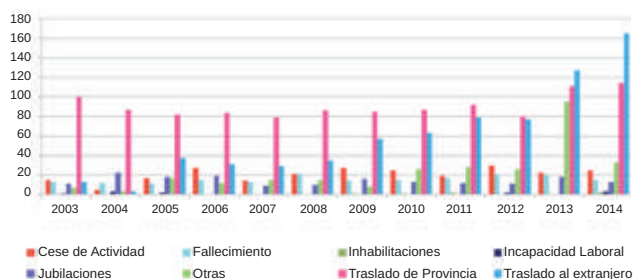


Figura 2. Bajas colegiales por año y causas de la baja.

Señalamos que el motivo principal de baja en el Colegio es debido al traslado de provincia, seguido del traslado al extranjero. Los traslados de provincia se dirigen fundamentalmente a Valladolid, Canarias, Cantabria, Málaga, Navarra y Sevilla ; siendo los destinos al extranjero registrados, Reino Unido, Francia, Holanda, Italia, República Dominicana, EEUU, Ecuador, Venezuela, Chile, Bolivia, Perú, Colombia, Brasil y la India.

TABLA 4. ALTAS DE COLEGIADOS DISTRIBUIDAS POR JUNTAS PROVINCIALES

JUNTAS	2003	2004	2005	2006	2007	2008	2009	2010	2011	2012	2013	2014	TOTAL
AVILA	2	3	1	1	2	2	2	3	5	4	3	3	31
CIUDAD REAL	14	10	9	12	13	6	9	17	18	12	8	6	134
GUADALAJARA	1	3	0	5	3	6	7	5	1	5	4	5	45
TOLEDO	10	9	11	17	15	12	16	17	23	13	13	24	180
CUENCA	4	4	2	5	4	2	2	5	4	7	3	4	46
MADRID	399	411	426	359	420	446	464	457	513	556	616	568	5635
TOTAL ALTAS	430	440	449	399	457	474	500	504	564	597	647	610	6071

TABLA 5. NÚMERO DE COLEGIADOS POR SEXO (HOMBRES-MUJERES)

SEXO	2003	2004	2005	2006	2007	2008	2009	2010	2011	2012	2013	2014
HOMBRES	2618	2725	2628	2816	3175	3291	3266	3439	3598	3782	3438	3483
MUJERES	2097	2225	2598	2634	2822	3034	3377	3491	3906	3917	4575	4699
TOTAL	4715	4950	5226	5450	5997	6325	6643	6930	7504	7699	8013	8182

TABLA 6. NÚMERO DE COLEGIADOS POR EDADES

EDAD	2003	2004	2005	2006	2007	2008	2009	2010	2011	2012	2013	2014
≤30	1161	1320	1452	1920	1988	1682	1945	1907	1459	2034	2099	2143
entre 31-40	1011	944	1007	1069	1182	1562	1632	1872	2604	2311	2514	2578
entre 41-50	1616	1756	1811	1447	1663	1354	1376	1274	1377	1214	1226	1255
≥ 51	927	930	956	1014	1164	1727	1690	1877	2064	2140	2174	2206
TOTAL	4715	4950	5226	5450	5997	6325	6643	6930	7504	7699	8013	8182

DISTRIBUCIÓN POR SEXO

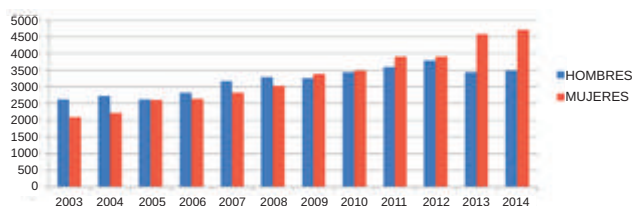


Figura 3. Distribución de colegiados por sexo.

DISTRIBUCIÓN POR EDADES

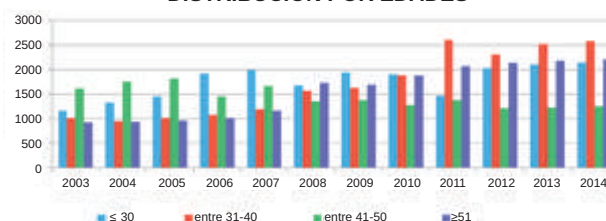


Figura 4. Distribución de colegiados por edades.

TABLA 7. NUEVOS COLEGIADOS POR UNIVERSIDADES

UNIVERSIDAD	2003	2004	2005	2006	2007	2008	2009	2010	2011	2012	2013	2014	TOTAL	%
Uni. Complutense	114	76	80	75	94	73	68	56	60	67	76	75	914	15,1%
Uni. Rey Juan Carlos					29	52	29	44	50	46	58	30	338	5,6 %
Univ. Alfonso X El Sabio	133	165	141	133	142	122	129	124	131	156	190	185	1751	29 %
Univ. Europea de Madrid	46	101	99	72	81	114	108	140	115	151	157	110	1294	21,4%
Univ. San Pablo CEU									29	39	47	58	173	2,87%
Otras Univ. Españolas	97	36	24	29	38	48	79	75	92	44	49	39	650	10,8%
Univ. Extranjeras	40	62	105	90	73	65	87	65	87	94	70	76	914	15,1%
Total	430	440	449	399	457	474	500	504	564	597	647	573	6034	100%

NUEVOS COLEGIADOS POR UNIVERSIDADES

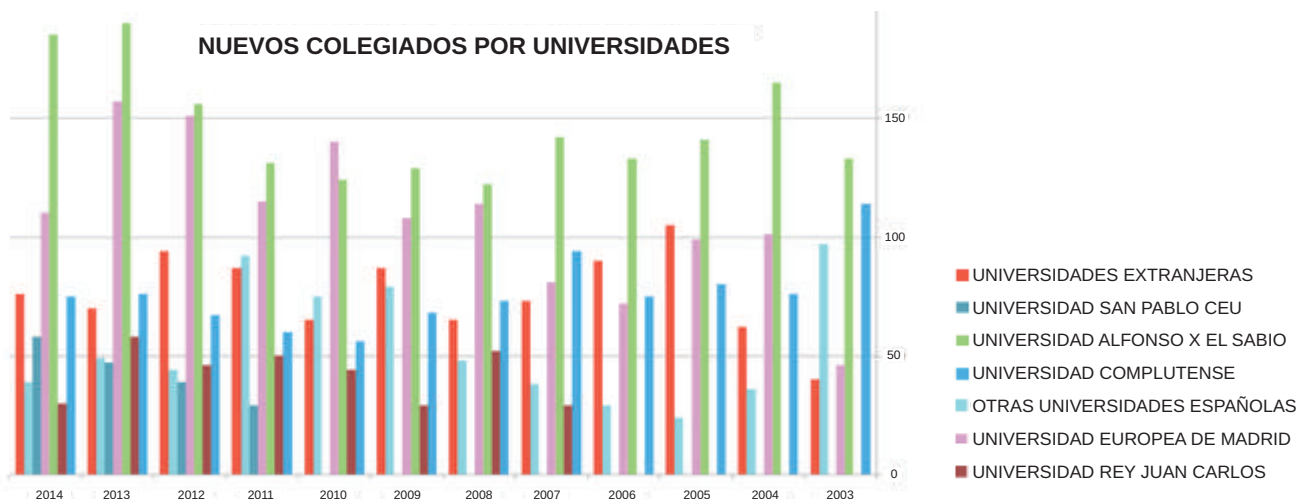


Figura 5. Nuevos colegiados por universidades.

Según datos facilitados por el Colegio de Odontólogos y Estomatólogos de la I Región, los nuevos colegiados que provienen de universidades españolas, proceden fundamentalmente de la universidad de Sevilla, Granada, Salamanca y Barcelona. Los procedentes de universidades extranjeras, son principalmente de Hispanoamérica (Argentina, Colombia, República Dominicana y Venezuela).

COMISIONES

Los servicios que el colegio presta se han llevado a cabo tradicionalmente a través de las vocalías y comisiones: Comisión Científica, Comisión Deontológica, Comisión de Ejercicio Profesional, Comisión de Informática y Nuevas Tecnologías y Vocalía de Jóvenes Dentistas.

En los cuatro últimos años se han incrementado los servicios colegiales al haberse puesto en marcha: el Departamento Internacional Profesional (DIP), Comisión de Colectivo Docente y Relaciones con las Universidades, Comisión de Números Clausus, Vocalía Solidaria, Vocalía de Nuevas Tecnologías y Vocalía de Cultura y Ocio.

Algunas comisiones y vocalías han tenido una actividad creciente a lo largo del tiempo proporcionando servicios que cuentan con una alta participación de los colegiados, destacando fundamentalmente el papel desempeñado por la Comisión Científica que ha organizado e impartido 212 cursos a 12.863 colegiados, y 244 conferencias a 15.302 colegiados, a lo largo de los doce años estudiados. Además, ha fomentado a lo largo de estos años la investigación mediante Becas y Premios.

TABLA 8. Nº CONFERENCIAS POR AÑO Y TEMÁTICA

ESPECIALIDAD	2003	2004	2005	2006	2007	2008	2009	2010	2011	2012	2013	2014	TOTAL
IMPLANTES	4	5	4		1	2	8	2	3	6	1	6	42
CIRUGÍA		2									1	2	5
ORTODONCIA	1	2	4			1			1	2		1	12
ESTÉTICA-CONSERVADORA	1	5	3		2	3	1	2	2	2	8	3	32
PERIODONCIA	3	2	1			1			3	3	2	2	17
ODONTOPIEDIATRÍA	2					1			1		1	1	6
MEDICINA ORAL	2	2					1			1			6
ERGONOMÍA	2	1	1										4
RADIOLOGÍA	1		1										2
ANESTESIA Y SEDACIÓN	3	1	1					1		1			7
ENDODONCIA	3	3	1			2	3	1	2	4	1	2	22
PRÓTESIS	2	2	1			2		2	3			1	13
PREVENTIVA	1												1
ATM-OCLUSIÓN		3	3					1			2	1	10
PACIENTES ESPECIALES		2											2
BLANQUEAMIENTO	2						1	1					4
MULTIDISCIPLINAR	2							1	2		2	2	9
URGENCIAS					1								1
OTRAS	4	4	3		2	7	3	3	6	5	5	7	49
TOTAL	33	34	23	0	6	19	17	14	23	24	23	28	244

TABLA 9. Nº CURSOS POR AÑO Y TEMÁTICA

ESPECIALIDAD	2003	2004	2005	2006	2007	2008	2009	2010	2011	2012	2013	2014	TOTAL
IMPLANTES	1	4	4	3	4	2	1	2	1	1	1	1	25
CIRUGÍA	1	2	1	3	1	1	1		1				11
ORTODONCIA		1	1	2	1	1				1		1	8
ESTÉTICA-CONSERVADORA	2	2	4	4		4	5	6	4	4	2		37
PERIODONCIA	2	2		4	1	2	1		1			3	16
ODONTOPIEDIATRÍA	1	2	1		3			1			1		8
MEDICINA ORAL		1	1	1	3		1	1		2			10
ERGONOMÍA													0
RADIOLOGÍA													0
ANESTESIA Y SEDACIÓN					2		1		1	1	1		6
ENDODONCIA	3	1	3	1	2	1	2	1	1				15
PRÓTESIS	3	1		1			1	4			1		10
PREVENTIVA		1											1
ATM-OCLUSIÓN	2	1	2	2	1		1		1				10
GERODONTOLOGÍA		1		1									2
PACIENTES ESPECIALES	1				2			1	1	1			6
BLANQUEAMIENTO			1								1	1	3
MULTIDISCIPLINAR	1		1	2	1	2	1	1			1		10
URGENCIAS			1	3	1	1			1				7
OTRAS	3	1	2	2	2	2	3	6	2	1	1	2	27
TOTAL	20	20	22	29	24	16	18	23	14	11	9	8	212

TABLA 10. Nº DE ASISTENTES A LOS CURSOS POR AÑO Y TEMÁTICA

ESPECIALIDAD	2003	2004	2005	2006	2007	2008	2009	2010	2011	2012	2013	2014	TOTAL
IMPLANTES				70	438	280	30	51	105	55	35	51	1115
CIRUGÍA				93	200	88	48		55				484
ORTODONCIA				151	27	100				60		30	368
ESTÉTICA-CONSERVADORA			458	396		685	552	639	549	415	173		3867
PERIODONCIA				174	86	110	158		200			158	886
ODONTOPEDIATRÍA					115			164			53		332
MEDICINA ORAL				65	139		155	25		73			457
ERGONOMÍA													0
RADIOLOGÍA													0
ANESTESIA Y SEDACIÓN					82		105		88	57	22		354
ENDODONCIA				110	101	56	275	70	70				682
PRÓTESIS				26			80	440			198		744
PREVENTIVA													0
ATM-OCLUSIÓN				126	26		130		57				339
GERODONTOLOGÍA													0
PACIENTES ESPECIALES					27			85	35	59			206
BLANQUEAMIENTO											172	94	266
MULTIDISCIPLINAR			70	23	150	220	180	90			132		865
URGENCIAS			22	67	56	32			32				209
OTRAS				110	14	148	469	468	97	83	121	179	1689
TOTAL			550	1411	1461	1719	2182	2032	1288	802	906	512	12863

Los colegiados han demandado formación sobre todo en los temas relacionados con la estética dental-conservadora, la implantología, la endodoncia, periodoncia y la formación multidisciplinaria (Figuras 6 y 7) (Tablas 8-10).

TOTAL ASISTENTES A LAS CONFERENCIAS POR TEMÁTICA EN LOS ÚLTIMOS 12 AÑOS

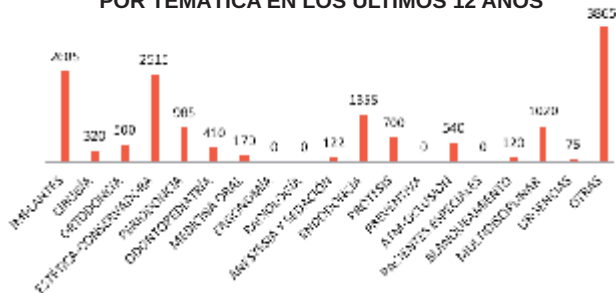


Figura 6. Total asistentes a las conferencias por temática en los últimos 12 años.

Las revistas Profesión Dental (1974) y Científica Dental (2004) siguen siendo elementos fundamentales de comunicación con los colegiados y además se han puesto en versión digital a partir del año 2004.

El Colegio está presente en las redes sociales (facebook y twitter) desde el año 2011 como nueva forma de comunicación con los colegiados y la sociedad, y con el fin, también, de facilitar la comunicación entre profesionales.

La creación y puesta en marcha de la Fundación del Colegio de Odontólogos y Estomatólogos de Madrid (FCOEM) complementa la actividad formativa y de servicios que ofrece actualmente el Colegio de la I^a Región.

TOTAL ASISTENTES A CURSOS POR TEMÁTICA EN LOS ÚLTIMOS 12 AÑOS

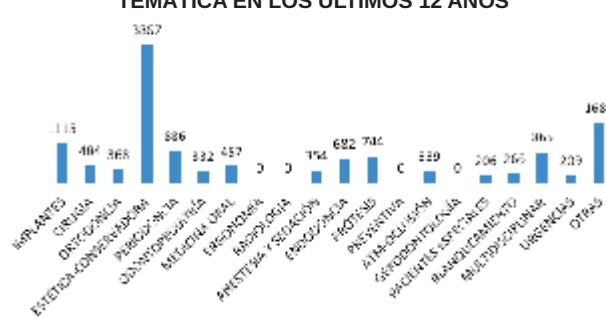


Figura 7. Total asistentes a cursos por temática en los últimos 12 años.

ANÁLISIS DE LOS RESULTADOS

El Colegio de la I Región es el formado por un mayor número de colegiados de España (8182 colegiados), lo cual significa que el 24,58 % del total de los colegiados del territorio español (33.286 colegiados) pertenecen al mismo.

En los doce últimos años, se ha incrementado considerablemente el número de colegiados de la I Región, pasando de 4.715 a 8182, incrementándose en un 57,6 %.

Destaca la gran diferencia en el número de colegiados entre la provincia de Madrid y el resto de la Juntas Provinciales que componen el Colegio de la I Región.

El Colegio de Odontólogos y Estomatólogos de Madrid, acoge el mayor número de colegiados de la I Región, suponiendo en el año 2014 el 90,6 % de los colegiados, seguido de los Colegios de Toledo (3,7 %), Ciudad Real (2,9 %), Cuenca (0,98 %), Guadalajara (0,96 %), y Ávila (0,76 %).

La causa más frecuente de las bajas colegiales es el traslado de provincia del colegiado, siendo el 40,1 % de las bajas sucedidas en estos doce años por este motivo.

Así mismo destacar que el 26,4 % de las bajas en los años analizados se producen por el traslado de profesionales al extranjero. Dicho traslado al extranjero ha sido mayor en los dos últimos años, siendo el porcentaje de 44,6 % en el año 2014.

En relación al sexo de los colegiados que integran el Colegio, señalamos que hasta el año 2008 inclusive, el número de hombres superaba al de mujeres.

Sin embargo, desde el año 2009, el número de mujeres ha superado al de hombres, situación que se mantiene en la actualidad (Figura 3) (Tabla 5).

Analizando la distribución por edades de los colegiados, se observa que en estos doce años estudiados, los dos grupos de menor edad (hasta 40 años), se incrementan respecto a los otros dos grupos (mayores de 40 años) (Figura 4) (Tabla 6).

Por último, podemos deducir analizando los datos de los nuevos colegiados en la I Región durante los últimos doce años, en relación a las distintas universidades, que el 20,7 % procede de las universidades públicas y el 53,27 % de las universidades privadas.

CONCLUSIONES

Como resultado del estudio realizado podemos concluir que:

1. En los doce años estudiados, se ha incrementado el número de colegiados en un 57,6 %, y se ha producido un rejuvenecimiento (actualmente el 57,6 % de los colegiados tiene entre 25 y 40 años) y feminización de la profesión (en la actualidad el 57,4 % son mujeres).
2. Las universidades privadas han aportado el 53,27 % y las universidades públicas el 20,7 % de los nuevos colegiados. Los procedentes de otras universidades españolas (Sevilla, Granada, Salamanca y Barcelona) constituyen, en los años analizados, el 10,8 %; siendo los colegiados por universidades extranjeras el 15,1 %, los cuales provienen de hispanoamérica (Argentina, Colombia, República Dominicana y Venezuela).
3. Las bajas colegiales se producen fundamentalmente, por traslado a otras regiones españolas (mayoritariamente a Valladolid, Canarias, Cantabria, Málaga, Navarra y Sevilla), aunque en los últimos tres años se han incrementado las bajas por traslado a países europeos, principalmente a Reino Unido, Francia, Holanda e Italia.
4. Los servicios que el Colegio presta se han incrementado al haberse puesto en marcha nuevos departamentos, vocalías y comisiones. Los cuales, cuentan con una alta participación de los colegiados.



BIBLIOGRAFÍA

1. Libro Blanco de la Profesión: Odontólogos y Estomatólogos de la Comunidad de Madrid.: Universidad Rey Juan Carlos; 2007.
2. www.ine.es
3. Memoria anual 2012. Ilustre Colegio Oficial de Odontólogos y Estomatólogos de la Iª Región.
4. www.coeal.es
5. www.coem.org.es
6. Memoria anual 2005. Ilustre Colegio Oficial de Odontólogos y Estomatólogos de la Iª Región.
7. Memoria anual 2006. Ilustre Colegio Oficial de Odontólogos y Estomatólogos de la Iª Región.
8. Memoria anual 2007. Ilustre Colegio Oficial de Odontólogos y Estomatólogos de la Iª Región.
9. Memoria anual 2008. Ilustre Colegio Oficial de Odontólogos y Estomatólogos de la Iª Región.
10. Memoria anual 2009. Ilustre Colegio Oficial de Odontólogos y Estomatólogos de la Iª Región.
11. Memoria anual 2010. Ilustre Colegio Oficial de Odontólogos y Estomatólogos de la Iª Región.
12. Memoria anual 2011. Ilustre Colegio Oficial de Odontólogos y Estomatólogos de la Iª Región.
13. Memoria anual 2012. Ilustre Colegio Oficial de Odontólogos y Estomatólogos de la Iª Región.
14. Memoria anual 2013. Ilustre Colegio Oficial de Odontólogos y Estomatólogos de la Iª Región.
15. Memoria anual 2014. Ilustre Colegio Oficial de Odontólogos y Estomatólogos de la Iª Región.
16. Actas anuales de las Juntas realizadas en el Ilustre Colegio Oficial de Odontólogos y Estomatólogos de la Iª Región (2003-2014).



El programa está integrado en la web del Colegio e incluye el módulo de cita online



El Colegio de Odontólogos y Estomatólogos de la 1ª Región (COEM), en colaboración con Infomed, presenta su propio software de gestión de clínica:

GesCOEM G5, una versión de su software Gesden G5 adaptado en exclusiva para el COEM, con una estética y prestaciones diferenciales y exclusivas.

Software de gestión de clínica

GES coem G5

nueva versión

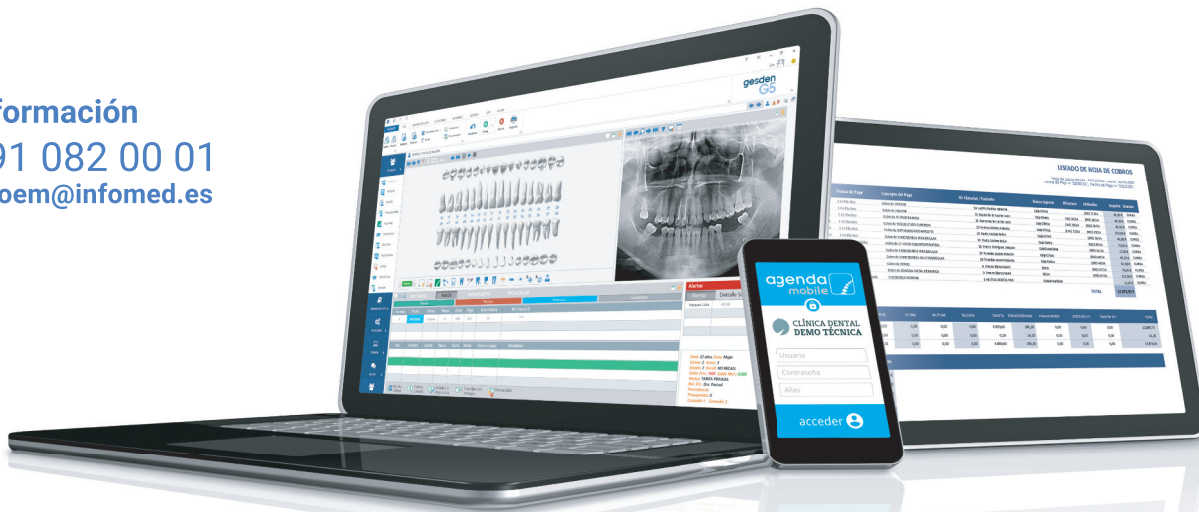CONDICIONES PARA **COLEGIADOS COEM** :

- ➡ **ALTA EN EL SISTEMA** (incluye una licencia):
120€+15€ al me durante 18 meses. **Precio de mercado: 1.050€**
- ➡ **LICENCIAS ADICIONALES** con un 50% de descuento:
75€ precio COEM. **Precio de mercado: 150€**
- ➡ **CONTRATO DE MANTENIMIENTO** (Obligatorio)
29€/mes. Incluye soporte telefónico vía internet, además de actualizaciones sin coste.
- ➡ **TRASPASO GRATUITO DE DATOS** de otras aplicaciones.
- ➡ **FORMACIÓN ONLINE GRATUITA** por grupos y en las aulas físicas del COEM.

Estos precios no incluyen IVA

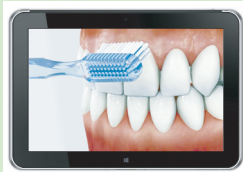+ información

tel: 91 082 00 01
gescoem@infomed.es



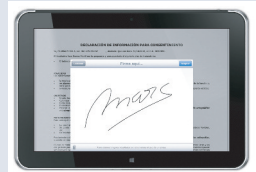
Módulos adicionales - Solicite condiciones especiales para colegiados COEM

didactic
comunicación
EDUCACIÓN AL PACIENTE



clinipad
mobile

FIRMA DIGITAL DE DOCUMENTOS



Todos los productos que ofrece el COEM son de libre contratación por parte del colegiado.

HENRY SCHEIN®
infomed
Software Sanitario



A.M.A COMPAÑÍA
LÍDER EN SEGUROS DE
COCHE POR CALIDAD
PERCIBIDA, FIDELIDAD Y
PRESCRIPCIÓN

Fuente: Informe anual ISSCE
(dic 2014)

Hasta un

60%*
bonificación

en su seguro de Automóvil

- ✓ AMPLIA RED DE TALLERES PREFERENTES
- ✓ REPARACIÓN Y SUSTITUCIÓN DE LUNAS A DOMICILIO
CON DESCUENTOS DE UN 50% POR NO SINIESTRALIDAD
- ✓ PÓLIZAS DE REMOLQUE
- ✓ LIBRE ELECCIÓN DE TALLER
- ✓ ASISTENCIA EN VIAJE 24 HORAS DESDE KILÓMETRO CERO
- ✓ PERITACIONES EN 24 HORAS
- ✓ RECURSOS DE MULTAS
- ✓ DECLARACIÓN DE SINIESTROS POR TELÉFONO E INTERNET



www.amaseguros.com
902 30 30 10

A.M.A. MADRID (Central)

Vía de los Poblados, 3. Edificio nº 4-A Tel. 913 43 47 00 madrid@amaseguros.com

A.M.A. MADRID (Villanueva)

Villanueva, 24 Tel. 914 31 06 43 villanueva@amaseguros.com

A.M.A. MADRID

Hilarión Eslava, 50 Tel. 910 50 57 01 hilarion@amaseguros.com

Síguenos en     

[*] Promoción válida para presupuestos de nueva contratación, realizados hasta el 30 de junio de 2016. No acumulable a otras ofertas. Consulte condiciones en su oficina provincial A.M.A.